G. T. DORNESCU • O. C. NECRASOV

ANATOMIA COMPARATĂ A VERTEBRATELOR

VOL. I

Scanned with OKEN Scanner

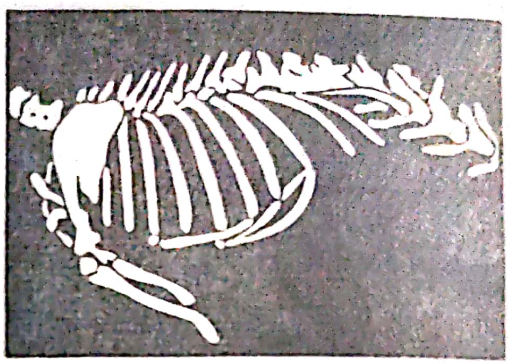

MINISTERUL ÎNVĂȚĂMÎNTULUI

EDITURA DIDACTICĂ
ȘI PEDAGOGICĂ
BUCUREȘTI — 1968

Prof. Dr. doc. G. T. DORNESCU

Prof. Dr. doc. O. C. NECRASOV
Membru corespondent al Academiei
Republicii Socialiste România

Scanned with OKEN Scanner

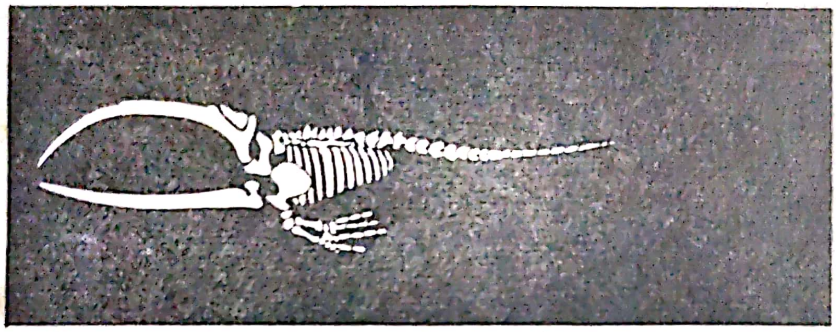

ANATOMIA COMPARATĂ A VERTEBRATELOR

Vol. I

Scanned with OKEN Scanner

INTRODUCERE

Termenul anatomie provine din două cuvinte grecești : *ana* = prin și *tome* = acțiunea de a tăia. Anatomia înseamnă astfel studiul structurii ființelor organizate, folosind ca metodă disecția.

Distingem astăzi o *anatomie descriptivă* (de exemplu, anatomia omului, anatomia calului, anatomia cobaiului etc.), care de cele mai multe ori se mărginește la studiul descriptiv al structurii diferitelor organe și sisteme de organe la o specie dată, și o *anatomie comparativă* sau *comparată*, care studiază fiecare organ sau fiecare sistem de organe, mergînd de la formele cele mai simple la cele mai complexe, în toată scara animală (sau, mai frecvent, în seria nevertebratelor și în seria vertebratelor), comparîndu-le între ele pentru a scoate în evidență trăsăturile comune și diferențele existente.

Apărută mult mai tîrziu decît anatomia descriptivă (mai ales decît anatomia umană), anatomia comparată a marcat un real progres în domeniul gîndirii și metodologiei biologice, constituind una din principalele premise pentru dezvoltarea concepției evoluționiste. Beneficiind, la rîndul său, de revoluția produsă în biologie prin difuzarea transformismului darvinian și de dezvoltarea tehnicii și mergînd în pas cu întreaga biologie, anatomia comparată a devenit astăzi o știință explicativă și de sinteză științifică care nu se limitează numai la studiul comparat al unor organe, ci urmărește cauzele și legile evoluției acestora pe plan morfologic. În acest scop, ea face apel nu numai la propriile sale date, referitoare la formele adulte existente azi (atît date de ordin macroscopic cît și microscopic), dar și la datele paleontologiei, care îi dezvăluie mai bine legăturile filogenetice, precum și la datele embriologiei care le pot completa pe acestea, conform cu legea biogenetică fundamentală a lui Müller-Darwin-Haeckel. Sprijinindu-se pe principiul unității dintre formă și funcție, ea utilizează larg informațiile fiziologiei comparate. Considerînd principiul unității dintre organism și mediul său de trai, se asociază observațiile asupra variabilității condițiilor ecologice cu cele referitoare la variabilitatea paralelă cantiloare albă sau culori pastel, sub formă de plăci dreptunghiulare, prevăzute

tativă şi calitativă a structurilor şi funcţiilor la grupele apropiat înrudite, plasîndu-se astfel pe un teren asemănător cu cel experimental. Ea utilizează astfel (pe lîngă experienţe de laborator, introduse de M a r e y şi şcolile de morfogenie) şi experienţa realizată în natură, care are avantajul de a nu avea un caracter îngust, beneficiind de un caracter de masă, de un timp foarte îndelungat de realizare şi de un spaţiu vast. Considerînd caracterele morfologice drept fenomene morfologice, ea demonstrează că variaţiile structurale se realizează în virtutea unor mecanisme adaptative, în care forma variază paralel cu funcţiunea, sub influenţa condiţiilor înconjurătoare.

Studiind modificările unui organ izolat sau ale unui grup anumit de organe într-o serie corelativă, anatomia comparată nu uită niciodată că singura realitate vie este organismul, un sistem unitar ce nu poate fi redus la simpla sumă a părţilor sale componente. Ele constituie un tot, un întreg, ale cărui părţi se află în strînsă legătură între ele şi se influenţează reciproc, prin jocul complex al corelaţiilor organice şi sub acţiunea coordonatoare a sistemului nervos central. Studiul organismului pe sisteme izolate este doar un artificiu de metodă, practicat în anatomia comparată ca şi în toate celelalte discipline, şi considerarea necontenită a întregului din care face parte sistemul cercetat clarifică multe aspecte ale particularităţilor constatate. Anatomia comparată nu neglijează astfel niciodată principiul integralităţii organismului viu.

Particularităţile schiţate mai sus, proprii anatomiei comparate moderne, fac ca această disciplină să constituie un fundament solid pentru înţelegerea darvinismului, contribuind în cel mai înalt grad la formarea unei concepţii materialist-dialectice asupra lumii animale şi asupra locului ocupat de om în natură. Importanţa studiului anatomiei comparate în cadrul disciplinelor biologice reiese şi din faptul că cunoaşterea formei şi a structurii organelor este absolut indispensabilă pentru înţelegerea funcţiilor acestora, funcţia şi structura constituind o unitate indisolubilă. Studiul anatomiei comparate este indispensabil şi pentru o mai bună înţelegere a poziţiei taxonomice a diferitelor organisme. Noţiunile de anatomie comparată sînt, de asemenea, necesare pentru o mai bună înţelegere a dezvoltării ontogenetice a organismelor (embriologie), precum şi pentru studiul formelor fosile (paleontologie). Ele sînt utile şi pentru înţelegerea particularităţilor structurale ale ţesuturilor, adică pentru histologie.

ETAPELE DEZVOLTĂRII ANATOMIEI COMPARATE

Anatomia comparată a apărut ca disciplină bine conturată din punct de vedere al metodelor şi al concepţiilor abia la începutul secolului al XIX-lea, însă acumularea de noţiuni care au dus la realizarea ei este de dată mult mai veche.

Scanned with OKEN Scanner

Primele noţiuni ce vor intra în patrimoniul anatomiei comparate sînt cele de anatomie umană, apărute în legătură cu practica medicală. Probabil că oamenii preistorici cunoşteau anumite particularităţi ale structurii corpului animalelor vertebrate (de exemplu, poziţia inimii, a cărei atingere asigura moartea imediată) sau chiar acelea ale unor părţi ale corpului omenesc, aşa cum ne-o indică practica trepanaţiilor craniene, cunoscută încă din neolitic. Aceste cunoştinţe reprezentau doar date empirice izolate, care nu puteau forma o disciplină ştiinţifică.

Primele documente de ordin anatomic cunoscute pînă acum par să fie cele ce au fost reunite într-un papirus egiptean din secolul al XVII-lea î. e. n. (cunoscut prin o copie datată din secolul III î. e. n.) care prezintă, pe lîngă recomandări legate de practica medicală, şi o descriere a corpului omenesc. Acest lucru nu ne poate mira, deoarece se ştie bine cît de avansată era arta mumificării, aplicată atît cadavrului uman cît şi cadavrelor unor animale sacre, ca : boul apis, pisica, crocodilul etc. Meşterii îmbălsămării nu puteau să nu cunoască astfel unele particularităţi ale organizării corpului acestora. Şi China antică, unde medicina era destul de bine dezvoltată, poseda o sumă de cunoştinţe anatomice, care se regăsesc în literatura veche chineză. De asemenea, cărţile religioase ale Indiei antice, *Vede-le*, conţin indicaţii de ordin anatomic, privitoare la creier, coloana vertebrală, cutia toracică. Totuşi, anatomia omului, sub o formă precis conturată, apare abia în Grecia antică.

Aici, în epoca de înflorire culturală din secolul VI—IV î. e. n., ce coincide cu importantul avînd economic, oamenii de ştiinţă erau în acelaşi timp filozofi, iar în preocupările lor intrau domeniile cele mai variate ale activităţii omeneşti. Mulţi dintre ei aveau concepţii materialiste ce s-au dezvoltat în lupta împotriva idealismului. Engels spune, în *Dialectica naturii :* „Filozofii greci au putut să sesizeze în mod genial multe trăsături adînci şi esenţiale ale fenomenelor şi proceselor din natură .... în multiplele forme ale filozofiei greceşti găsim deja în germene, în formare, aproape toate concepţiile de mai tîrziu".

În Grecia antică, sub imboldul necesităţilor practicii, începe să se dezvolte medicina şi o dată cu ea anatomia şi fiziologia omului. Primele date anatomice se datoresc lui Alcmeon din Crotona (în jurul anului 500 î. e. n.) care recomanda disecarea corpului animalelor pentru obţinerea de cunoştinţe anatomice. El a scris prima carte de anatomie, a studiat legăturile nervoase ale ochiului şi urechii cu creierul, şi a stabilit că creierul este centrul activităţii intelectuale. El a descoperit „trompa lui Eustachi" (descoperire ce a fost multă vreme uitată). Mai tîrziu, toate cunoştinţele medicale ale timpului au fost sintetizate în operele lui Hipocrate şi ale elevilor săi. Hipocrate (460—377 î. e. n.) era medic de concepţie materialistă. El a studiat anatomia pe diferite animale, aplicînd la om cunoştinţele astfel dobîndite, deoarece, din cauza prejudecăţilor religioase, era strict interzisă disecţia cadavrelor omeneşti. În opera sa, intitulată *Culegere hipocratică (Corpus hippocraticum)* se găsesc descrieri ale scheletului, muşchilor, organelor in-

terne, ca: stomac, ficat, plămîni, inimă şi vase de sînge. Despre creier se vorbeşte iarăşi ca de organul vieţii psihice.

Aristotel (384—322 î.e.n.) era fiu de medic, elevul lui Platon şi profesorul lui Alexandru Macedon, graţie căruia i-au parvenit pentru studiu numeroase animale exotice, ceea ce i-a permis să obţină multe date valoroase asupra anatomiei vertebratelor. El a fost caracterizat de Engels drept: „cea mai universală minte" dintre vechii filozofi eleni. El a aplicat în biologie metoda observaţiei active şi a comparaţiei. Lucrarea sa *De partibus animalium* nu se limitează la o simplă prezentare a faptelor, ci ajunge, prin comparaţii, la generalizări importante. În ea Aristotel întrevede în mod genial unele principii fundamentale ale anatomiei comparate, reluate şi cercetate cu multe secole mai tîrziu. Astfel, el constată existenţa corelaţiilor dintre organe, existenţa analogiilor şi omologiilor şi caută să lege structura corpului de funcţiile lui şi de modul de viaţă a animalelor.

Mai tîrziu, medicina şi anatomia omului încep să se dezvolte mai mult în Egipt, la Alexandria, unde se deplasează pentru scurt timp centrul cultural al antichităţii. Aici Herofile, medic grec (născut în 355 î.e.n.) reuşeşte să facă disecţii pe cadavre umane şi chiar vivisecţii pe criminali, puşi la dispoziţia sa de regele Ptolemeu I, al cărui medic era. El a contribuit la fundarea şcolii din Alexandria şi, împreună cu Erasistrate (medic grec, mort în 280 î. e. n.), dezvoltă anatomia. Ei au descris valvulele inimii, părţile creierului, au înţeles just importanţa nervilor, i-au deosebit de tendoane şi au stabilit diferenţa dintre nervii motori şi senzitivi.

Epoca alexandrină durează puţin, şi centrul cultural al lumii antice se mută la Roma. Aici medicina ia o mare dezvoltare, datorită, în special, lui Claudius Galenus (131—210) care este, după Hipocrate, cel mai însemnat medic, anatomist şi fiziolog al antichităţii. Născut în Pergam (Asia Mică), ce reprezenta pe atunci un important centru cultural, el studiază filozofia şi medicina, apoi pleacă în Grecia, unde îşi continuă studiile. În anul 164 se stabileşte la Roma, unde, pe lîngă funcţia sa de medic, desfăşoară o activitate ştiinţifică uriaşă. Deşi din punct de vedere filozofic este animist şi finalist, în medicină are o poziţie materialistă de cercetător (deşi cu unele alunecări idealiste). În numeroasele sale lucrări (s-au păstrat aproximativ 80) a expus amănunţit structura, funcţia şi importanţa părţilor corpului, folosind pentru aceasta materialul din operele predecesorilor săi, precum şi cercetările şi observaţiile personale. Lucrările sale au servit ca izvor principal pentru medicii şi anatomiştii mai multor ţări, un timp foarte îndelungat. Numeroase greşeli de anatomie care se întîlnesc în ele se datoresc faptului că disecţiile pe cadavre omeneşti fiind interzise, Galenus a făcut cercetări pe diferite mamifere, mai ales pe maimuţe inferioare, pe care le socotea drept „copii caraghioase ale omului", inducînd astfel în eroare pe anatomiştii pînă la apariţia lucrărilor lui Vesalius. În cursul evului mediu, lucrările lui Galenus transformate în dogmă au de-

Scanned with OKEN Scanner

venit o frînă în dezvoltarea ştiinţelor şi cu greu au putut fi înlăturate. O dată cu începerea căderii imperiului roman, anatomia a trecut prin aceleaşi încercări ca şi celelalte ştiinţe. Nu s-au mai făcut cercetări noi şi chiar cunoştinţele existente au început treptat să fie uitate. **În evul mediu** s-au ocupat mai mult de medicină şi anatomie savanţii din Asia Mijlocie şi Orientul Apropiat. Un aport însemnat în anatomie au adus savanţii uzbeci şi tadjici din acea vreme. În special s-a remarcat prin lucrările sale de anatomie Abu-Ali Ibn Sina (Avicenna) din Buhara. Dar nici aici anatomia nu putea să se dezvolte mult, deoarece şi religia musulmană interzicea disecţia corpului omenesc. Savanţii din Orientul Apropiat şi Mijlociu, pe lîngă lucrările lor în domeniul anatomiei, au comentat pe Aristotel, Galenus, Hipocrate şi alţi savanţi din antichitate. În acest timp, în Europa studiul anatomiei, care distrugea mitul religios despre originea omului, a fost interzis de biserica catolică. Medicina se putea studia numai din operele lui Galenus. Erau apreciate tocmai aspectele cele mai negative ale operei sale (speculative, idealiste, mistice), deoarece acestea se acordau cel mai bine cu concepţiile scolastice ale evului mediu.

Începutul dezvoltării anatomiei ca ştiinţă aparţine **perioadei Renaşterii.** În această perioadă s-a reluat studiul astronomiei, mecanicii, fizicii, anatomiei şi fiziologiei.

În epoca Renaşterii s-au interesat şi s-au ocupat de anatomie cei mai mari savanţi, sculptori şi pictori. În secolul al XIV-lea (1306—1315), Mundinus, profesor de anatomie la Milano, după un interval de sute de ani, a disecat din nou trei corpuri omeneşti şi a scris o lucrare mică, care a servit, în decurs de 200 de ani, ca manual şcolar de anatomie. Principalul merit al lui Mundinus a fost introducerea, pentru întîia oară, a demonstraţiilor anatomice. În decursul secolelor XIV, XV şi XVI, în majoritatea facultăţilor de medicină, biserica a permis să se facă 1—2 disecţii pe om într-un an.

Printre cei mai însemnaţi anatomişti ai secolului al XV-lea se numără şi celebrul pictor Leonardo da Vinci (1452—1519) care printre alte preocupări a studiat şi scheletul şi musculatura omului, precum şi a unor animale şi a lăsat admirabile desene anatomice. Este probabil că el a fost primul care a întrebuinţat procedeul injectării vaselor sanguine, regăsit apoi de Sylvius. Cam tot atunci lucrările lui Rondelet şi Belon lărgesc mult cunoştinţele asupra anatomiei peştilor şi păsărilor. Cel mai mare rol în progresul anatomiei l-a jucat însă Andrei Vesalius, numit şi reformatorul anatomiei. El s-a născut la Bruxelles în 1514 şi a murit în insula Zante în 1564. Şi-a început studiile la Universitatea din Louvain şi le-a continuat la Montpellier şi Paris. A studiat disecţia temeinic, cu toate dificultăţile mari pe care le întîmpina pentru procurarea cadavrelor. La 18 ani a fost numit profesor de anatomie la Louvain. La 1540 a ocupat catedra de anatomie de la Facultatea de medicină din Paris. În 1543 trece la Universitatea din Bologna şi apoi la Pisa. În 1543 a publicat *De corporis humanis fabrica* (Despre structura corpului omenesc). Acest tratat, în care părerile lui Galenus şi ale vechilor

Scanned with OKEN Scanner

anatomiști erau atacate cu îndrăzneală, a produs o întreagă revoluție în anatomie și a atras asupra autorului mari dușmănii. În 1544 pleacă la Madrid, unde fusese numit medicul lui Carol Qvintul. Urmărit de invidia unor intriganți puternici, el a fost dat pe mîna inchiziției, care l-a condamnat la moarte, învinuit că a disecat un om viu. Filip al II-lea a obținut ca pedeapsa să fie schimbată într-un pelerinaj la Ierusalim. Pe cînd era în acest oraș, în 1563, senatul din Veneția i-a oferit catedra de anatomie, rămasă vacantă prin moartea lui Fallope. Însă vasul care-l ducea într-acolo a naufragiat în dreptul insulei Zante. El a izbutit să ajungă pe insulă, dar a murit acolo de foame sau de oboseală. Operele complete ale lui Vesalius au fost publicate abia în anul 1725. În ele, Vesalius a dovedit că studiile lui Galenus au fost făcute pe maimuțe și nu pe om cum susținea acesta. Între altele, el a combătut afirmația lui Galenus că inima dreaptă comunică cu cea stîngă și că în corpul omenesc se află un receptacul al sufletului.

La dezvoltarea anatomiei în secolul al XVI-lea au contribuit și alți anatomiști, dintre care unii au fost elevii și succesorii lui Vesalius. Astfel, printre alții amintim pe Eustachi, mort la 1574, Fallope sau Fallopie (1523—1562), ale căror nume au rămas legate de structurile anatomice descrise de ei.

La sfîrșitul secolului al XVI-lea, Fabriciu de Aquapendente (1537—1619) se ocupă cu probleme de embriologie și de anatomie (anatomia esofagului, a stomacului, a intestinului; descrie valvulele venelor, structura ochiului, a urechii, a laringelui). Impreună cu Severino el reactualizează studiul comparat inaugurat de Aristotel.

În epoca dezvoltării capitalismului, în țările Europei de apus, filozofia materialistă a influențat mult direcția studiilor în domeniul anatomiei. Francis Bacon (1561—1626) a publicat în 1620 *Novum organum*, operă în care el exprimă gîndirea întregii sale vieți. În această carte F. Bacon arată că singura metodă justă în știință este aceea a experienței și a inducției, care pornind de la fapte izolate ajunge la generalizări. Din această operă a lui se desprind multe învățăminte: știința trebuie să fie practică, activă; savantul trebuie să se străduiască să cunoască din plin natura, pentru a o putea stăpîni; prin observație și experiență, adevăratul savant va atinge scopul pe care și l-a propus. Bacon a recomandat să se compare organismul omului cu acel al celorlalte animale (termenul de anatomie comparată a fost propus de el) și să se compare organismul omului sănătos cu al celui bolnav.

O etapă din cele mai importante în dezvoltarea anatomiei a constituit-o descoperirea circulației mari a sîngelui de către W. Harvey (1578—1657). Ea a fost precedată de descoperirea circulației pulmonare (circulația mică), de către Miguel Servet. Persecutat de către iezuiții din Franța, el se refugiază la Geneva, unde protestanții fanatici, în frunte cu Calvin, îl declară eretic și-l ard pe rug, în 1553. Harvey a publicat în 1628 celebra sa carte *Exercitatio anatomica de motu cordis et sanguinis in animalibus (Cercetare anatomică despre mișcarea inimii*

Scanned with OKEN Scanner

și a sîngelui la animale), în care a expus descoperirea sa, rezultat al experiențelor și al observărilor sale, care au durat 15 ani, putînd fi considerate și astăzi ca un model de metodă de cercetare științifică. Descoperirea sa a întîmpinat multă rezistență din partea specialiștilor dominați încă de scolastică. Harvey a studiat și înmulțirea animalelor, despre care a scris *Exercitationes de generatione animalium* (1651). (*Cercetări despre dezvoltarea animalelor*). De la el a rămas axioma *Omne vivum ex ovo*, pe care a demonstrat-o cu argumente de ordin experimental. El întrevede și legătura dintre ontogenie și filogenie. Construirea și apoi continua perfecționare a microscopului a dat un mare avînt cercetărilor de anatomie microscopică, dezvoltate în primul loc de Malpighi (1628—1694), care descoperă capilarele din rinichi, plămîni și piele. Schwammerdam (1637—1680) dezvoltă importante cercetări embriologice.

În anul 1675, N. Grew reactualizează termenul de *anatomie comparată* (propus de Bacon), întrebuințîndu-l într-o lucrare de botanică (anatomie comparată a trunchiurilor), urmată apoi de „anatomia comparată a stomacurilor", în care se ocupă de stomacul de patrupede, păsări și pești, încercînd să lege aspectul anatomic de fiziologia organelor.

Dintre nenumărați anatomiști al secolului al XVIII-lea, care au îmbogățit știința prin studiile lor, trebuie amintit Morgagni (1682—1771) care a făcut multe disecții. În cartea sa, *Despre localizările și cauzele bolilor*, care a exercitat o influență considerabilă, el ajunge la problema bazei anatomice a bolilor, ceea ce reprezintă obiectul anatomiei patologice. Anatomistul și fiziologul francez Vicq d'Azyr (1748—1799) formulează, în lucrările sale, idei pe baza cărora Cuvier și Geoffroy Saint-Hilaire își vor dezvolta mai tîrziu principiile anatomiei comparate. El își dă seama de corelația dintre organe, de existența organelor omologe și analoge și chiar de unitatea planului de organizare a animalelor. Date interesante de anatomie comparată pot fi găsite în opera anatomistului olandez Camper (1722—1769), care introduce pentru prima oară metoda cantitativă în această disciplină (unghiul facial al lui Camper, care măsoară gradul de prognatism la om și animale), precum și în lucrările lui J. Hunter, Blumenbach și Șumleanski (care a descoperit capsulele tubușoarelor urinifere din rinichi, mult înainte de Bowman). De o mare importanță pentru dezvoltarea științelor morfologice sînt și cercetările lui C. Wolff (1733—1794), care poate fi socotit drept fondatorul concepției epigeniste în embriologie, precum și ale adversarului său, apărător al preformaționismului. C. Bonnet (1720—1793). Dar contribuția cea mai importantă la dezvoltarea anatomiei comparate din secolul al XVIII-lea este dată de D. Daubeton (1718—1800), colaboratorul lui Buffon. El descrie scheletul, precum și o serie de alte organe la păsări și mamifere, comparîndu-le între ele și cu părțile similare ale omului.

La începutul secolului al XIX-lea s-a făcut un pas mai departe în dezvoltarea anatomiei de către Bichat M. F. (1771—1802). Acestui

Scanned with OKEN Scanner

anatomist i se datorește concepția de *țesut*. El remarcă pentru prima dată că organismul animal este alcătuit din diferite grupe de celule având toate aceleași forme, aceeași structură și aceleași funcțiuni, constituind țesuturile. Aceste țesuturi se asociază pentru a constitui organele. Stomacul, de exemplu, este o asociație de țesut glandular, de mai multe varietăți de țesut conjunctiv și de țesut muscular. Pornind de la cunoașterea modului de funcționare a țesuturilor și organelor, el arată că trăsătura esențială a tot ce trăiește este interacțiunea permanentă dintre organism și mediul înconjurător viu și cel lipsit de viață. Tot el mai arată că la baza vieții stau două procese contradictorii : unul prin care se construiește mereu materia vie, altul prin care ea este distrusă, totuși organizația animalului rămîne mereu aceeași.

O importanță covîrșitoare pentru anatomia comparată o au lucrările lui Cuvier și Geoffroy Saint-Hilaire.

Georges Cuvier (1769—1832) este considerat pe drept cuvînt întemeietorul anatomiei comparate și al paleontologiei. Deși a fost un reprezentant tipic al concepției fixiste în biologie, și adversar declarat al lui Lamarck, el are contribuții valoroase în știință, formulînd unul din cele mai însemnate principii ale anatomiei comparate : *principiul corelației dintre organe*. Aplicînd acest principiu în paleontologie, el ajunge la rezultate strălucite, reconstituind, pe baza unor piese izolate, structura întregului animal fosil. El considera că funcția determină structura organului.

Contemporan cu Cuvier a fost celebrul zoolog francez Geoffroy Saint-Hilaire (1772—1844), cu care la început a și colaborat, dar apoi au devenit adversari, avînd poziții ideologice contrare. G. Saint-Hilaire formulează importantul *principiu al conexiunii organelor*. El studiază amănunțit scheletul adulților și al embrionilor în toată seria vertebratelor, aducînd dovezi în sprijinul ideii *unității planului de organizare a tuturor vertebratelor* și deci în sprijinul ideii originii comune a acestora. Extinzînd ideea unității planului de organizare și la nevertebrate, el ajunge însă la exagerări, combătute de Cuvier. De aici a luat naștere conflictul dintre ei. Disputele lor științifice au devenit celebre și erau urmărite cu mult interes de oamenii de știință contemporani. În acest conflict, datorită talentului oratoric al lui Cuvier, autorității sale științifice și politice, Geoffroy Saint-Hilaire a fost înfrînt. În ultima etapă a activității sale și în urma cercetărilor de paleontologie, G. Saint-Hilaire ajunge la formularea unei concepții evoluționiste proprii, arătînd că speciile se transformă sub influența nemijlocită a mediului.

Dintre elevii lui Cuvier, importante cercetări comparate asupra nevertebratelor a realizat G. Milne-Edwards (1800—1885), enunțînd principiul diferențierii morfologice, pe baza împărțirii travaliului fiziologic. Acest principiu va fi completat mai tîrziu, prin corolarul său, principiul integralității organismului enunțat de Spencer.

Începutul secolului al XIX-lea vede înflorind (mai ales în Germania) așa-zisa școală a „filozofilor naturii". Ilustrată de Kollmayer,

Scanned with OKEN Scanner

poetul Goethe, Oken și englezul Owen, ea dezvoltă unele concepții ale lui Cuvier care duc la o morfologie idealistă. Lăsînd la o parte unele puncte de vedere eronate ale ei, trebuie să amintim totuși că aportul faptic al unora din reprezentanții săi intră și astăzi în patrimoniul biologiei. Astfel, Goethe nu a emis numai, concomitent cu Oken, teoria vertebrală a craniului (adînc modificată în zilele noastre), dar a contribuit și la dezvoltarea studiului comparat al scheletului. Owen a aprofundat noțiunile de omologie și analogie, ajungînd la o concepție foarte apropiată de cea actuală. La acumularea de date faptice în domeniul anatomiei comparate, și în general, a morfologiei, în prima jumătate a secolului al XIX-lea au contribuit, de asemenea, și alți cercetători, destul de numeroși. Astfel, J. Müller realizează studii aprofundate de anatomie comparată a nevertebratelor, G. Pander, M. Rathke, C. Ber (sau Baer) dau studii rămase pînă azi clasice asupra embriogenezei vertebratelor, iar C. Siebold și F. Stanius, pe lîngă cercetări proprii de ordin anatomic comparat reunesc toate datele realizate în acest domeniu în un valoros tratat de anatomie comparată.

Marile progrese realizate de anatomia comparată, de embriologie, precum și de alte discipline fac posibilă formularea și difuzarea teoriei evoluționiste a lui Darwin (1809—1882), care produce o cotitură în întreaga biologie, ca și în gîndirea științifică în general. În același timp, ea dă o bază teoretică solidă anatomiei comparate și polarizează toate cercetările.

În Anglia, Th. Huxley (1825—1895), unul din susținătorii transformismului, realizează cercetări foarte importante asupra craniului la vertebrate, iar Balfour, Parker, Marshall, Ray Lankester Kerr, McBryde dau numeroase studii axate pe ideea evoluției, în care rezultatele de ordin anatomic sînt confruntate și în mod fericit completate prin cele de embriologie.

În Germania, E. Haeckel (1834—1919) dezvoltă „legea biogenetică fundamentală" (care fusese formulată înainte de Müller și Darwin, putînd fi astfel denumită *legea Müller-Darwin-Haeckel*) și canalizează anatomia comparată spre cercetări menite să pună în evidență legăturile genetice între diversele grupe de animale. El însuși imaginează, pe baza datelor existente de anatomie comparată, de embriologie comparată și de paleontologie, celebrul său arbore filogenetic al lumii animale, stabilind nu numai poziția formelor vii sau fosile cunoscute atunci, dar prevăzînd și existența unor forme de tranziție între ele, azi stinse, și atunci încă nedescoperite. Trebuie să amintim că unele din aceste prevederi ale lui Haeckel au fost confirmate prin descoperiri ulterioare (de exemplu, pitecantropul). Un alt reprezentant de frunte al direcției filogenetice în anatomia comparată este Gegenbaur (1826—1903) care a lăsat studii clasice asupra scheletului vertebratelor inferioare și un tratat de anatomie comparată, în care a prelucrat, de pe poziții evoluționiste, toate datele existente de anatomie comparată referitoare la vertebrate. A. Lang a realizat aceeași operă pentru nevertebrate.

Scanned with OKEN Scanner

În Rusia, o pleiadă de oameni de știință, în frunte cu I. Mecinikov (1845—1916), A. O. Kovalevski (1840—1901), Zalenski (1845—1920) realizează, de asemenea, cercetări morfologice rămase clasice în știință, aducînd contribuții importante la descifrarea poziției filogenetice a multor grupe de animale. V. C. Kovalevski, întemeietorul paleobiologiei, studiază din punctul de vedere anatomic comparat și de pe pozițiile darvinismului numeroase forme fosile de vertebrate, stabilind legăturile lor filogenetice.

Sfîrșitul secolului al XIX-lea și începutul secolului nostru sînt marcate prin îmbogățirea datelor paleontologice, atît de utile anatomiei comparate, prin dezvoltarea ecologiei și prin apariția unei direcții noi de cercetare în morfologie. Această direcție urmărește, pe baza unor cercetări anatomice comparate, corelate cu cele de ecologie și de fiziologie, utilizînd totodată și experimentul, stabilirea determinismului funcțional al variabilității formelor și structurilor. Morfogenia astfel apărută este în măsură să stabilească, alături de morfologia filogenetică (bazată pe anatomia și embriologia comparată, precum și pe paleontologie), direcțiile și cauzele motoare ale evoluției.

Primele cercetări de morfogenie au fost realizate de către Marey, acesta fiind unul din inițiatorii aplicării metodelor experimentale în morfologie. De la el se trage școala franceză de morfogenie, ilustrată de L. Manouvrier, R. Anthony. În Germania, această direcție de cercetare este imprimată de W. Roux și lărgită de Brauss, Böker, Benninghoff, Hesse. În Rusia, direcția unor astfel de cercetări este introdusă și dezvoltată de P. Leshaft, fondatorul școlii de morfologie funcțională din Leningrad.

În domeniul anatomiei comparate paleontologice, rezultate importante au fost obținute de Cope, Osborn, Gregory, Goodrich, Watson, Stensio, Suskin, A. N. Severțov.

În acela al anatomiei comparate corelate cu embriologia comparată, studii ample sînt realizate de: Wiedersheim, Jette, A. Dohrn, Rabl, Gaupp, Korschelt, van Wijhe, L. Blok, Severțov, Smalhausen, Emelianov, Krijanovski, Vaskoboinikov, Vasnețov. Aceștia din urmă pot fi socotiți și drept inițiatorii unei mai largi întrebuințări a datelor ecologice atît în anatomia comparată cît și în embriologie comparată. Dintre anatomiștii citați, un loc deosebit îl ocupă A. N. Severțov (1866—1936) care, îmbinînd armonios metodele anatomiei comparate cu cele ale embriologiei, ale paleontologiei, ale ecologiei, ținînd în același timp seama și de rolul funcțional al organelor, pune problema legilor morfologice ale evoluției (1931). Prin generalizări teoretice la care ajunge în ultima perioadă a activității sale și pe baza cercetărilor personale cît și a celor ale elevilor săi de la Institutul de morfologie animală din Moscova (care azi îi poartă numele), el formulează două teorii de mare însemnătate: *teoria filembriogenezei*, care privește relațiile dintre ontogenie și filogenie, și *teoria morfobiologică*, privind problema progresului în biologie.

Scanned with OKEN Scanner

Dezvoltarea anatomiei la noi în țară. În țara noastră studiul anatomiei a început și s-a dezvoltat foarte tîrziu. Domnitorii și marii boieri își aduceau medici străini. Abia mai tîrziu, sub imboldul lui Gh. Lazăr au început să se îndrepte spre învățătură mulți români. Printre aceștia, Nicolae Kretzulescu a studiat la Paris, urmînd medicina. Revenind în țară, el are meritul că a înființat o școală medicală la Spitalul Colțea (1842) și a tipărit primul manual românesc de anatomie (1843) sub titlul de *Manual de anatomie descriptivă*. Datorită calităților sale, acest manual reprezintă atît din punct de vedere lingvistic cît și din cel didactic și științific o lucrare de seamă în trecutul literaturii anatomice românești. Pe acest manual au învățat anatomia nu numai elevii „Micii școli de chirurgie", dar și studenții „Școlii naționale de medicină și farmacie", înființată în 1857 de către Carol Davila. Este de remarcat că N. Kretzulescu a manifestat idei progresiste și sub raportul social și politic, nu numai în medicină. A fost fondatorul Ateneului Român (1871) și președintele Academiei Române (1895—1898).

O dată ce s-au pus bazele unei școli naționale de medicină, întemeiată de către C. Davila, pe baze strict științifice și materialiste, au început să se ridice profesori și anatomiști din rîndurile românilor, ale căror nume au depășit granițele țării și s-au înscris în cartea mare a științei universale. Printre aceștia citățm pe următorii: prof. I. Cantacuzino, care pe lîngă cercetările de imunologie, s-a remarcat și prin studiile sale asupra rolului peritoneului. El trebuie să fie socotit totodată drept întemeietorul învățămîntului de morfologie animală de la Iași, care se va dezvolta sub conducerea urmașului său la catedra ieșeană, prof. P. Bujor; prof. G. Marinescu, care a adus o contribuție substanțială în studiul celulei nervoase, cercetările sale în acest domeniu rămînînd clasice; prof. I. Niculescu, a studiat nucleele hipotalamusului despre care a scris o carte în colaborare cu marele neurolog francez Foix. El a realizat totodată și cercetări importante asupra terminațiilor nervoase; prof. C. I. Parhon, întemeietorul endocrinologiei în țara noastră, care a devenit o figură clasică în acest domeniu și a înființat școala noastră modernă de endocrinologie, condusă azi de acad. Șt. Milcu; prof. Toma Ionescu, care nu a fost numai întemeietorul chirurgiei moderne din țara noastră, ci și un anatomist renumit. Lui i s-a încredințat redactarea capitolului: „Tubul digestiv" din tratatul de anatomie al lui Poirier; D. Gerota care a descoperit o metodă de injecție capabilă să pună în evidență vasele limfatice din organism, întrebuințată în laboratoarele de anatomie din întreaga lume. N. Turnescu, ale cărui studii despre mezenter sînt larg citate, iar desenele reproduse în tratatul de anatomie al lui Testut și Jacob; prof. Papilian, care a publicat un tratat modern de anatomie.

Dar figura cea mai luminoasă și mai interesantă de anatomist în țara noastră este aceea a prof. Fr. Rainer (1874—1944). Pînă la el, toți anatomiștii noștri au fost în același timp și chirurgi, care priveau anatomia ca un auxiliar indispensabil chirurgiei. Prof. Rainer a făcut din

Scanned with OKEN Scanner

anatomie un îndreptar pentru toţi medicii şi pentru toţi acei care se ocupă de biologie. Ferm convins că „anatomia este ştiinţa formei vii", el a efectuat studii pe cadavru şi pacientul de pe masa de operaţie, a trecut la omul viu şi sănătos, căutînd să înţeleagă nu numai alcătuirea corpul său, ci şi funcţionarea acestuia. În şcoala fondată de el s-au zămislit şi au văzut lumina tiparului numeroase lucrări de anatomie funcţională, umană şi animală, dintre care citäm pe cele făcute sau inspirate de prof. Gr. T. Popa.

Paralel cu dezvoltarea cercetărilor anatomice în cadrul facultăţilor şi institutelor medicale, apar şi cunosc o evoluţie mereu ascendentă şi cercetările de morfologie la facultăţile de ştiinţe naturale. La aceasta contribuie, în primul rînd, înfiinţarea celor două catedre de morfologie animală (una la Universitatea din Bucureşti şi alta la cea din Iaşi).

La Bucureşti, prof. D. Voinov, împreună cu colaboratorii săi, realizează cercetări importante de citologie, histologie, anatomie comparată. Dintre acestea putem cita un studiu extrem de aprofundat al glandelor sericigene la *Arachnidae* (prof. M. Dumitrescu).

La Iaşi, după venirea la catedra de morfologie animală a prof. Paul Bujor (ca succesor al lui I. Cantacuzino), se realizează numeroase cercetări de anatomie comparată şi histologie. Paul Bujor, care este autorul unei lucrări importante asupra metamorfozei chişcarului *(Petromyzon)*, premiată la Geneva cu **Premiul Davy**, devine fondatorul unei mari şcoli de biologie animală, în special, de morfologie românească, care numără mulţi elevi. Dintre aceştia C. Ionescu (conferenţiar de histologie) realizează un studiu anatomic asupra creierului la albină, rămas actual. Prof. V. Zaharescu studiază unele dispoziţii particulare ale scheletului vertebratelor. Prof. V. Radu (azi profesor la Universitatea din Cluj) cercetează gametogeneza la Crustacei. Prof. I. Borcea (care devine fondatorul catedrei de zoologie din Iaşi, precum şi al Staţiunii de zoologie marină de la Agigea) realizează, printre altele, un studiu aprofundat asupra dezvoltării aparatului urogenital la elasmobranhi, precum şi lucrări de ordin morfofunctio- şi ecologic asupra aparatului opercular şi branhiostegal la peşti. Prof. I. G. Botez, urmaşul la catedră al lui P. Bujor, publică pe lîngă cercetări de antropologie şi un studiu foarte important asupra morfologiei şi morfogeniei scheletului braţului şi antebraţului la primate (premiat la Paris cu **Premiul Broca**). Un alt elev al prof. P. Bujor, prof. I. Scriban (care va ocupa după 1918 catedra de zoologie şi morfologie de la Universitatea din Cluj) devine cunoscut prin studiile sale clasice asupra anatomiei şi histologiei hirudinelor, fiind inivitat să elaboreze acest capitol din marele tratat de zoologie editat de Kückenthal. Elevii clujeni ai lui I. Scriban studiază aparatul olfactiv la peşti (T. Buşniţă), branhiile la peşti (Acrivo), organizaţia Lumbricidelor (V. Pop). Nu trebuie să uităm, de asemenea, şi cercetările, devenite clasice, ale lui E. Racoviţă (fondatorul speologiei) asupra morfologiei comparate a sistemului nervos la polichete.

Scanned with OKEN Scanner

În anii puterii populare, în domeniul anatomiei comparate, apar lucrări remarcabile asupra animalelor domestice, ca atlasul mare (în două volume) a prof. Gheţie, tratatul de sistem nervos al animalelor domestice, elaborat de acelaşi autor împreună cu colaboratori.

La catedra de anatomie comparată şi histologie din Bucureşti sînt realizate, sub conducerea prof. G. T. Dornescu (continuatorul prof. D. Voinov) şi a prof. I. Steopoe, numeroase lucrări consacrate studiului unor organe la peşti, al craniului cervidelor şi pinipedelor, al glandelor de la crustacee etc.

La catedra de morfologie şi antropologie din Iaşi se dezvoltă, pe lîngă cercetări de antropologie şi paleofaună, şi direcţia cercetărilor de morfologie ecologică microscopică şi macroscopică, realizîndu-se de către prof. O. Necrasov şi colaboratori cercetări asupra variabilităţii sistemului nervos la peşti, asupra sacului vascular al acestora, asupra circulaţiei lor cerebrale, a influenţei condiţiilor de trai asupra gametogenezei. Se studiază variabilitatea craniului felidelor, precum şi unele dispoziţii de ordin morfofuncţional ale scheletului unor ecvidee, precum şi a oaselor membrelor la populaţiile preistorice etc. În cadrul acestei catedre, G. Hasan face cercetări asupra sistemului osos şi a musculaturii la peştii teleosteeni. În cadrul catedrei de zoologie, prof. Z. Feider şi colaboratori cercetează variabilitatea suprafeţei lamelelor branhiale la diverse specii de peşti, precum şi aparatul lor hiobranhial.

La Cluj, în cadrul catedrei de zoologie condusă de prof. V. Radu, se studiază creşterea la unele specii de teleosteeni şi ciclul ovarian al acestora. Aici, sub conducerea prof. V. Radu, P. Bănărescu începe cercetările sale asupra structurii valvulei cerebelului şi în general asupra encefalului la peşti, iar Varvara Radu realizează studiile sale asupra anatomiei izopodelor.

PRINCIPIILE ANATOMIEI COMPARATE

Principiile de bază ale anatomiei comparate sînt următoarele:

1. *Principiul omologiei.* Intrezărit de numeroşi biologi, acest principiu a fost formulat de R. Owen. Se numesc omologe organele ce pot fi foarte diferite ca formă şi funcţiune, dar derivă din schiţe (primordii) embrionare corespunzătoare, prezintă aceleaşi raporturi (conexiuni) şi se corespund în planul de organizaţie. Exemple:

a) Aripa păsărilor şi membrul anterior al mamiferelor alergătoare, membrele anterioare ale cetaceelor transformate în palete, membrele superioare ale omului, care cu toată divergenţa lor extremă sînt echivalente şi formate din părţi echivalente.

b) Piciorul gasteropodelor şi pîlnia cefalopodelor.

c) Spinul solzilor placoizi şi dinţii.

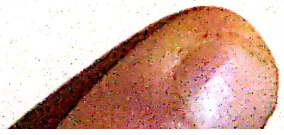

d) Băşica înotătoare ventrală de la peşti şi plămînii vertebratelor.

e) Apendicele crustaceelor diferenţiate în antene, mandibule, fălci, labe-fălci, labe prehensile, labe ambulatorii, labe înotătoare, labe copulatoare, labe respiratoare sînt organe omologe. Ele îndeplinesc funcţiuni foarte diferite, însă sînt constituite din aceleaşi părţi: un protopodit format din trei segmente (praecoxa, coxa, basis), un endopodit şi un exopodit.

În toate exemplele citate s-au descris organe care provin din schiţe embrionare asemănătoare (au deci aceeaşi origine, aceeaşi poziţie, acelaşi plan fundamental de organizare şi prezintă aceleaşi legături). Organe omologe sînt deci organe care au o valoare morfologică egală, chiar dacă îndeplinesc funcţiuni foarte diferite.

2. *Principiul analogiei.* Şi acest principiu a fost formulat de R. Owen. Se numesc analoge organele care au o formă mai mult sau mai puţin asemănătoare, pentru că sînt adaptate la aceeaşi funcţiune. Ele nu trebuie să prezinte însă în mod obligatoriu nici acelaşi plan de organizare, nici conexiuni asemănătoare şi nici nu provin din schiţe embrionare corespunzătoare. Exemple:

a) Exemplu clasic de analogie este aripa păsărilor şi aripa insectelor. Pe cînd cea dintîi este constituită dintr-un schelet mişcat de muşchi, acoperiţi de piele cu pene, cea de-a doua e constituită dintr-o răsfrîngere a tegumentului şi nu conţine decît trahei (nervuri) şi nervi. Muşchii care o mişcă sînt toţi situaţi în torace.

b) Mandibulele insectelor şi mandibulele vertebratelor.

c) Branhiile peştilor în legătură cu faringele (pungile branhiale), branhiile anelidelor care sînt dependinţe ale pielii şi branhiile philopodelor, care nu sînt decît părţi din apendice modificate. Toate acestea n-au nici un raport genetic între ele, dar îndeplinesc aceeaşi funcţiune.

Organe analoge sînt deci organele care au aceeaşi valoare fiziologică, chiar dacă originea lor embrionară, structura lor şi raporturile lor cu părţile vecine sînt foarte diferite.

3. *Principiul convergenţei.* Convergenţa este asemănarea aparentă produsă de o adaptare în acelaşi sens a unor organisme făcînd parte din grupe diferite, sau a unor organe analoge care nu implică în mod necesar şi omologia lor. Exemple:

a) *Vertebratele pisciforme* sînt reprezentate prin forme care aparţin unor clase foarte diferite: peşti, reptile (ihtiosaurii), mamifere (cetacee, sirenieni). Trăind în aceleaşi condiţii şi adaptîndu-se la locomoţie prin înot, ele au o formă foarte asemănătoare.

b) *Vertebrate zburătoare* sînt animalele cu grade diferite de adaptare la zbor, de la simpla planare la zbor activ, adaptare ce este realizată pe baza unor organe adeseori diferite. Ele aparţin unor clase diferite. Exemple: amfibieni care planează: broască zburătoare (*Rhacophorus reinwardti*); reptile care planează: *Draco volans*; mamifere care planează: *Petaurus* (marsupial), *Galeophithecus, Pteromys (Sciuropterus) volans, Anomalurus*; reptile care zboară: *Pterodactylus*; mamifere ce zboară: chiropterele; păsările.

c) *Vertebratele apode* (serpentiforme) au corpul alungit și sînt lipsite de membre, mișcîndu-se prin tîrîre. Ele aparțin unor clase diferite : batracieni : *Caecilia, Ichthyopsis* ; lacertilieni : *Anguis fragilis, Amphisbaena* ; ophidieni.

d) *Între rozătoare și insectivore* găsim interesante convergențe de formă, redate în tabloul următor :

Rozătoare	*Insectivore*
Sciururs (veveriță) ;	*Tupaja* (insectivoră și frugivoră)
Castor	*Potamegale*
Hystrix (porc spinos)	*Erinaceus*
Spalax (șobolan-cîrtiță, orbate)	Talpa

e) *Între marsupiale și placentare* găsim, de asemenea, convergențe de formă. Astfel, marsupialele rămase în Australia după separarea acesteia de Asia, s-au diferențiat, ca și cele din America de Sud, în multe direcții, dînd forme convergente cu placentarele de pe alte continente. Astfel, *Dasiurus* seamănă cu o pisică, *Thilacinus* cu un cîine, *Perameles* cu un iepure, *Petaurus* cu o veveriță zburătoare, *Notoryctes* cu o cîrtiță, *Phascolarctos (Koala)* seamănă cu un ursuleț, *Phascolomys* cu un rozător, *Thylaceleo* cu un leu.

f) Animalele care mănîncă pești au fălcile alungite cu numeroși dinți pe ele. Astfel sînt, dintre pești : belone ; dintre reptile : crocodilii, phitosaurii, ihtiosaurii, plesiosaurii ; dintre păsările actuale pelicanii (bineînțeles fără dinți).

g) Animalele care caută în mîl nevertebrate mici au un cioc de rață, de exemplu, *Polyoden* (condrostean), rața, ornitorincul.

h) Animalele care mănîncă insecte au o gură largă : broaștele, rîndunelele, *Cypselus apus* (lăstunul mare), chiropterele.

i) Mamiferele care se hrănesc cu furnici au multe caractere comune : toate au un bot lung și o limbă alungită și lipicioasă, glande salivare foarte dezvoltate și dinți reduși. Totuși ele fac parte din ordine diferite și au evoluat separat unele de altele. Găsim un monotrem furnicar : *Echidna (Tachyglossus)* ; un marsupial furnicar : *Myrmecobius* ; trei euterieni (placentari) furnicari : *Myrmecophaga* din America de Sud, *Manis* (pangolinul) din Asia și Africa, *Orycteropus* din Africa.

j) Membrele anterioare de la vertebratele ce sapă prezintă aceleași modificări. Ele au patru degete, dintre care cele două mediane cu gheare puternice. Astfel sînt : *Talpa* și *Chrysochloris* (placentare), pe de o parte, și *Notoryctes* (marsupial), pe de altă parte.

k) Craniul pinipedelor seamănă cu cel al vidrei (lutrei) după cum reiese din cercetările lui G. Th. Dornescu și G. Marcoci.

4. *Principiul corelației.* Acest principiu a fost astfel formulat de Cuvier : „Orice ființă organizată formează un tot, un sistem unic și închis, ale cărui părți corespund și iau parte la aceeași acțiune definitivă printr-o reacție reciprocă. Diferitele părți ale organismului sînt legate în așa

fel încît ele nu pot varia decît simultan. Prin urmare, un organ nu poate fi înțeles decît prin cunoașterea întregului organism și, reciproc, un organ izolat permite să se reconstituie întregul organism. Aplicat de Cuvier la fosile, principiul corelației l-a dus la minunatele rezultate care au făcut din el creatorul paleontologiei. Astfel, cercetările lui Cuvier, în opoziție cu concepția lui reacționară despre lume, au servit drept bază faptică pentru dezvoltarea ideii despre evoluție.

Exemple de corelații :

a) Articulația temporomandibulară se modifică în raport cu dentiția și deci în raport cu regimul alimentar.

Astfel la rozătoare, care se servesc mai ales de incisivi, deplasînd pe cei inferiori înainte și înapoi, condilul mandibulei este lățit transversal și alungit dinainte înapoi ; cavitatea glenoidă are forma unui șanț anteroposterior. Din cauza acestei dispoziții, mandibula nu poate avea mișcări laterale, ci numai mișcări anteroposterioare (mișcări de săniuță). La carnivore, mișcările mandibulei sînt mai ales de ridicare și coborîre, mișcările de lateralitate și cele anteroposterioare lipsesc sau sînt foarte reduse. Conformațiile corespunzătoare din articulație sînt : un condil mandibular cu axa longitudinală așezată transversal și o cavitate glenoidă cu șanțul așezat de asemenea transversal. Articulația funcționează ca o țîțînă. La erbivore, aparatul masticator macină alimentele pe molarii lați de pe maxilă și mandibulă. Mișcările cele mai importante se fac lateral, dar și alte mișcări mai puțin ample sînt posibile în celelalte direcții. În legătură cu aceasta condilul mandibulei este mic, rotund, lățit de sus în jos și mai mic decît cavitatea glenoidă care este puțin adîncă, dar largă. La omnivore (printre care și omul) condilii mandibulei au axa transversală oblică (intermediară între poziția transversală și cea anteroposterioară), iar cavitatea glenoidă este mai întinsă decît condilul. Mișcările se pot face astfel în toate sensurile.

b) O dentiție de carnivor nu implică numai un anumit fel de articulație temporomandibulară, ci și o mare dezvoltare a mușchiului temporal care reclamă o mare suprafață de inserție, realizată, de obicei, prin apariția unei creste interparietale sau sagitale pe neurocraniu. Totodată, puternica dezvoltare a acestui mușchi atrage după sine și o dispoziție corespunzătoare a arcadei zigomatice, foarte dezvoltată și situată departe de craniu. O dentiție de erbivor nu implică, de asemenea, numai un anumit fel de articulație temporomandibulară, ci și o altă dispoziție a mușchilor, alungirea și complicația tubului digestiv etc. Mergînd mai departe, constatăm că primul tip, adică cel carnivor, este, în general, caracterizat prin labe cu 4—5 degete, proprii pentru salturi și înarmate cu gheare servind la apucarea prăzii. Al doilea tip, adică cel erbivor, este însoțit din contra de labe cu degete reduse la număr (de obicei, 2 sau 1) și terminate cu copite proprii unei alergări prelungite, mijloc de apărare contra carnivorelor, ca și coarnele care sînt frecvente. Însă aici corelația devine mai puțin intimă ; se poate ca să găsim cazuri în care raportul dintre dentiție și membre să nu se mai fi păstrat. Iată de ce apli-

Scanned with OKEN Scanner

cînd integral în paleontologie principiul său, chiar Cuvier s-a înșelat uneori.

c) Lungimea intestinului subțire este legată strîns de regimul de hrană al animalelor; la animalele carnivore el este scurt, la cele erbivore foarte lung. Mai mult încă, chiar în cursul vieții, un animal își poate modifica lungimea intestinului. Exemplul cel mai izbitor ni-l oferă anurele, la care mormolocii, cu un regim erbivor, au un intestin foarte lung și învîrtit în spirală, pe cînd adulții carnivori au un intestin subțire scurt. Schimbarea s-a făcut la metamorfoză.

5. *Principiul conexiunilor.* Acest principiu a fost emis de Geoffroy Saint-Hilaire. După acest principiu, formele și gradele de dezvoltare ale organelor pot varia la infinit, însă nu și raporturile lor topografice. Conexiunile, adică raporturile unui organ cu organele vecine, prezintă astfel o constanță absolută. „Un organ se poate altera, atrofia, prăpădi, dar nu-și schimbă locul". Forma diferitelor părți se poate schimba, poziția lor relativă rămîne însă totdeauna aceeași. Iată de ce criteriul conexiunilor contribuie la definirea organelor omologe. Exemple de importanță a criteriului conexiunilor pentru omologarea organelor:

a) Din cauza fixității pe care o dobîndesc conexiunile la insecte, crustacei, malacostracei și moluște, putem să luăm ca punct de plecare, pentru a determina originea unor organe, a căror natură nu este binecunoscută, raporturile lor cu un sistem important, sistemul nervos, de exemplu. Astfel Blanchard a omologat chelicerele arahnidelor cu antena I (antenula) crustaceilor și cu antenele miriapodelor și insectelor, ținînd seamă că toate aceste organe sînt inervate de ganglionii cerebroizi. Lacaze-Duthiers a omologat lobii cu care înoată apliziile cu piciorul moluștelor tîrîtoare, pe baza inervației lor de către ganglionii pedioși.

b) Sistemul nervos nu-i singurul organ la care putem recurge pentru a omologa organele diferitelor animale. E. Geoffroy Saint-Hilaire s-a servit pentru omologarea oaselor craniului vertebratelor numai de raporturile lor reciproce și bazîndu-se tot pe raporturile reciproce ale pieselor bucale unele cu altele, Savigny a putut să stabilească unitatea planului de constituție a gurii de la insecte.

c) O glandă digestivă poate să lunece de la locul ei, să se deplaseze mai mult sau mai puțin înainte în trunchi, să ajungă dorsal sau ventral față de intestin, însă dacă examinăm punctul de deschidere a canalului ei evacuator care desigur fixează poziția topografică a glandei (restul fiind dezvoltare variabilă de părți) îl găsim totdeauna în același loc.

6. *Legea biogenetică fundamentală (legea patrogoniei).* A fost enunțată în diferite feluri de diferiți savanți. Iată ce spune Serres (1824): „În dezvoltarea sa embriogenetică orice individ îmbracă succesiv diferitele forme prin care a trecut specia pentru a ajunge la starea sa actuală". Și mai departe: „Embriogenia omului reproduce într-un mod tranzitoriu și trecător, organizația fixă și permanentă a unor ființe care ocupă diferite trepte pe scara animală".

Scanned with OKEN Scanner

Fritz Müller se exprima astfel: „Formele succesive pe care le prezintă un animal în cursul dezvoltării sale embriogenetice nu sînt decît repetiţia prescurtată a formelor străbătute de specia sa pentru a ajunge la starea sa actuală". Iată ce spune acelaşi autor despre teoria recapitulării (1864): „În scurt timp de cîteva săptămîni sau chiar mai puţin, formele schimbătoare ale embrionului şi larvelor reproduc înaintea noastră mai mult sau mai puţin complet, mai mult sau mai puţin fidel, imaginea variaţiilor prin care specia, timp de nenumărate secole, s-a ridicat, luptînd, la poziţia sa actuală".

Pentru E. Haeckel (1866), ontogeneza (dezvoltarea individului) este o recapitulare scurtă şi rapidă a filogenezei sau a dezvoltării filumului căruia îi aparţine. El este acela care a emis celebrul aforism: „Ontogenia repetă filogenia". Dacă considerăm, de exemplu, dezvoltarea unui ou de broască, vedem că el dă naştere la un mormoloc ale cărui stadii morfologice succesive reproduc diferitele tipuri de adulţi ce se întîlnesc în clasa batracienilor: perenibranhi cu branhii externe, cryptobranhi cu branhii interne, salamandrine prevăzute cu o coadă, dar cu respiraţie pulmonară.

Legea biogenetică fundamentală a adus servicii mari ştiinţei. Mulţumită ei s-a stabilit poziţia sistematică a multor nevertebrate, dar tot ea a dus şi la concluzii greşite, ilustrate chiar prin exemplul de mai sus, studiile paleontologice stabilind că anurele şi urodelele derivă din strămoşi diferiţi. Anurele nu pot trece astfel în cursul dezvoltării lor prin stadii de urodele. Iată de ce credem că cele patru legi enunţate de Carl Maximovici Baer (sau Ber), în 1828, corespund mai mult faptelor şi adevărului:

a) În cursul dezvoltării embrionare, caracterele generale apar mai curînd decît caracterele particulare: un cîine în cursul ontogenezei sale este un vertebrat înainte de a fi un mamifer şi un mamifer înainte de a fi un carnivor.

b) Structurile cele mai puţin generale derivă din cele mai generale şi aşa mai departe pînă ce se realizează cele mai speciale: toate modalităţile de ţesut conjunctiv derivă din celule mezenchimatoase embrionare şi puţin diferenţiate.

c) Embrionul unui animal dat se deosebeşte totdeauna de embrionii celorlalte forme.

d) Fundamental, embrionul unui animal superior nu seamănă niciodată cu adultul unei specii inferioare, ci numai cu embrionul său: crăpăturile branhiale ale unui embrion de amniot nu seamănă de loc cu crăpăturile branhiale ale unui peşte adult, ci sînt cu totul asemănătoare celor ale unui embrion de peşte.

A. N. Severţov a fost însă acela care a dat analiza cea mai profundă a problemei raporturilor dintre evoluţia filogenetică şi cea ontogenetică, dezvoltînd teoria sa a „filoembriogenezei".

În esenţă, această teorie subliniază că ontogeneza nu prezintă numai trăsăturile filogenezei grupului, dar constituie în acelaşi timp şi o etapă în decursul căreia apar unele caractere noi ce vor fi păstrate şi în faza

adultă. În adevăr, procesul dezvoltării organismului desfăşurîndu-se sub semnul unei permanente interacţiuni cu mediul, iar organismul tînăr fiind mai labil şi mai receptiv la aceste influenţe decît organismul adult, dezvoltarea sa poate suferi uşor modificări care, persistînd şi la adult, vor putea fi transmise şi descendenţilor. Aceste modificări, pe care Severţov le numeşte filoembriogenetice, devin astfel incluse în filogeneză. Severţov distinge mai multe categorii de modificări filoembriogenetice, după etapa embrionară în care se produc. Cele survenite în etapele cele mai timpurii ale dezvoltării embrionare (denumite de autor „archallaxia") o schimbă în aşa măsură încît recapitularea caracterelor strămoşeşti nu mai are loc.

7. *Principiul unităţii dintre formă şi funcţie.* Aristotel însuşi a constatat că forma şi structura organelor variază în raport cu funcţia pe care o îndeplinesc. De aici el a conchis că organele există pentru a executa o anumită funcţie. Acest principiu finalist a fost acceptat de foarte mulţi naturalişti de orientare teologică. Ca o reacţie la acest mod greşit de a vedea raportul dintre formă şi funcţiune, E. Geoffroy Saint-Hilaire a căzut în altă extremă, proclamînd indepedenţa absolută a formelor şi structurilor faţă de funcţiunile îndeplinite. În concepţia materialist-dialectică, relaţia dintre forme şi funcţie este privită ca o relaţie bilaterală, în care forma sau structura şi funcţia formează o unitate indivizibilă, constituind doar un aspect al unităţii dintre formă şi conţinut.

8. *Principiul diferenţierii şi integrării,* Milne Edwards a emis principiul diferenţierii morfologice pe baza diferenţierii funcţionale, adică pe baza diviziunii travaliului fiziologic. Diferenţierea morfologică, conform cu acest principiu, este întotdeauna legată de o diferenţiere fiziologică. Tot ce este nou pe plan morfologic apare pe baza acestui principiu, astfel încît el poate fi socotit drept principiul fundamental al dezvoltării şi complicării crescînde a lumii vii. De fapt, acest principiu subliniază o dată mai mult generalitatea principiului unităţii morfofuncţionale, adică a principiului structuralităţii funcţiunilor şi a funcţionalităţii formelor. Exemple de diferenţiere a structurilor pe baza diviziunii travaliului fiziologic :

a) Un exemplu clasic este dat de diferenţierea apendicelor la crustaceii superiori, pe baza diviziunii travaliului. Pe seama unor apendice nediferenţiate nici funcţional şi nici structural au apărut în decursul filogenezei apendice cu funcţiuni şi structuri diferite, ca maxilipedele, apendice-cleşte, apendice locomotori, apendice adaptate pentru copulare, apendice adaptate pentru înot, apendice-cîrmă, pe care le găsim la rac.

b) Diferenţierea crescîndă în serie animală, paralele cu complicarea funcţională a sistemului nervos şi a organelor de simţuri.

c) Diferenţierea organelor sistemului digestiv, paralel cu producerea unor localizări funcţionale precise.

Dar individualizarea unor organe specializate pe seama unui organism iniţial nediferenţiat, are drept consecinţă imediată mărirea independenţei

dintre părţile astfel apărute. În acest mod, paralel cu diferenţierea crescîndă a formelor pe baza diviziunii travaliului fiziologic, creşte dependenţa părţilor individualizate unele de altele şi de organism luat ca un tot, a cărui integralitate devine astfel mai accentuată. Paralel cu diferenţierea crescîndă care duce la o specializare morfofuncţională tot mai adîncă, apare şi se accentuează astfel procesul de integrare. Emis de Spencer, principiul integrării nu este astfel decît un corolar al procesului diferenţierii, din care decurge principiul corelaţiilor.

9. *Principiul unităţii dintre organism şi mediul său de trai.* Acest principiu a fost întrevăzut chiar de filozofii şi biologii din antichitate, de exemplu, Aristotel; subliniat cu o deosebită tărie de către Lamarck şi Darwin, întregul său sens a fos însă dezvăluit numai în lumina concepţiei materialist-dialectice. Conform cu acest principiu, organismul şi mediul său de trai formează o unitate, variaţiile mediului aducînd modificări mai mult sau mai puţin profunde în particularităţile organismului care se adaptează la acestea. Apariţia convergenţelor nu este altceva decît o consecinţă a acestui principiu cu totul general.

Scanned with OKEN Scanner

Scanned with OKEN Scanner

După cum indică şi numele, tegumentul (de la tegmen = înveliş, învelitoare, piele ; sau de la *tego-tegere* = a îmbrăca, a înveli) este acel sistem care acoperă şi delimitează organismul. Funcţiunile sale însă nu se reduc numai la aceasta, ele fiind numeroase şi complexe.

Sistemul tegumentar este format din piele şi producţiile acesteia. Pielea este formată la toate animalele din două pături esenţiale : epiderma şi derma, sub care se află hipoderma. Prima derivă din ectoblast, a doua din mezoblast. Epiderma nevertebratelor şi protocordatelor e unistratificată, cea a vertebratelor, pluristratificată. Derma este foarte subţire la nevertebrate şi prezintă diferite grade de grosime la vertebrate.

Epiderma este formată din ţesut epitelial. Epiderma pluristratificată, după cum arată şi numele, e formată din mai multe strate, din care principalul e cel profund, stratul bazal, pe seama căruia se formează toate celelalte. În epidermă pătrund numeroase terminaţii nervoase libere (neîncapsulate), conferindu-i sensibilitatea pe care o are. În schimb, aici nu pătrund niciodată vase de sînge. Acestea se găsesc numai în dermă. Pentru a ajunge la celulele sale vii, substanţele nutritive şi produşii metabolici pot să urmeze fie calea plasmatică *(circulaţia plasmatică dermoepitelială)*, fie calea celulară (circulaţia inter- şi intracelulară a sistemului trofomelanic al lui B o r r e l-M a s s o n). Urmînd calea plasmatică, substanţele nutritive din sînge, după ce au străbătut peretele capilarelor dermice, difuzează pînă la celulele epidermice prin sistemul lacunar dermic, iar apoi prin spaţiile intercelulare epidermice. Produşii care rezultă din metabolismul celular urmează un traiect invers. În calea sistemului B o r r e l-M a s s o n, rolul principal îl joacă celulele lui L a n g e r h a n s. Aceste celule sînt formate dintr-un corp ce conţine nucleul şi prelungiri numeroase şi ramificate. Corpul este situat în stratul bazal al epidermei. Prelungirile sale urcă în stratul celulelor poliedrice şi după un drum oarecare se termină printr-o umflătură lăţită pe faţa superioară a unei celule din corpul mucos al lui Malpighi sau poate chiar pătrund în ea. Deci, fiecare celulă a lui Langerhans este în legătură cu un grup de celule malpighiene, cărora le cedează, prin numeroasele sale prelungiri, o parte din substanţele pe care le conţine. Unele substanţe care

circulă în plasma sanguină sînt extrase, fixate de celulele endoteliale ale capilarelor care le transmit celulelor periteliale; din aceste celule care înconjură capilarele, ele trec în rețeaua celulelor conjunctive. Astfel purtate din celulă în celulă, ele străbat rețeaua dermică și se apropie încetul cu încetul de epiderm. În drumul lor, aceste substanțe se modifică și se transformă sub influența activității metabolice a celulelor dermice pe care le traversează. Din dermă ele trec în celulele lui Langerhans care, după cazuri, le transformă sau nu și apoi le distribuie, prin prelungirile lor, celulelor malpighiene.

Celulele lui Langerhans nu servesc numai să hrănească celulele epidermice pe cale inter- și intracelulară, ci ele generează și pigment melanic (negru) pe care îl cedează apoi celulelor înconjurătoare. În celulele lui Langerhans este adusă o substanță cromogenă, dioxifenil-alanina sau dopa, pe cale inter- și intracelulară. O dată ajunsă în aceste celule, dopa, sub influența unui ferment, dopa-oxidaza, se transformă în melanină. Numai celulele lui Langerhans conțin dopa-oxidaza, numai ele pot produce pigment negru, numai ele sînt pigmento- sau melanoblaste. O dată formată în celulele lui Langerhans, melanina este cedată celulelor malpighiene sau chiar dermice care devin cromatofore sau melanofore, pigmentofore, adică purtătoare de pigment.

În viața normală excitațiile venite dinafară (și mai ales radiațiile ultraviolete) ajung în celulele lui Langerhans și activează dopa-oxidaza. Cu cît expunerea la raze ultraviolete este mai îndelungată, cu atît pigmentarea pielii este mai puternică.

Derma este formată din țesut conjunctiv. Ea prezintă numeroase terminații nervoase (de obicei, incapsulate), precum și o vascularizare abundentă, servind pentru hrănirea dermei cît și a epidermei, prin sistemele descrise mai sus.

Producțiile pielii sînt de origine dermică (producții dermice) sau epidermică (producții epidermice). Mai rar ele au o origine dublă, dermoepidermică. Ele sînt foarte numeroase și variate, fiind uneori foarte caracteristice pentru diferitele grupe de vertebrate. Tegumentul este una din părțile corpului animalelor care ne arată foarte bine legătura strînsă dintre organism și modul său de trai. El se modifică profund după modul în care trăiesc animalele.

TEGUMENTUL ÎN SERIA VERTEBRATELOR

La ciclostomi și pești, ca o adaptare strînsă la mediul acvatic, toate celulele epidermei lor sînt vii. Epiderma lor nu prezintă deci un strat cornos, dar celulele stratelor superficiale prezintă o cuticulă striată.

Ciclostomi. Din înmulțirea celulelor stratului bazal rezultă celule epidermice banale și celule speciale: mucoase, granuloase și în formă de

măciucă. Celulele mucoase evoluează din profunzime spre periferie. Celulele stratului superficial prezintă o cuticulă striată. Fibrele conjunctive ale dermei formează lame îndreptate regulat în cele trei direcţii ale spaţiului. Ciclostomii n-au solzi (fig. 1).

Peştii. Chondrichtyes. Celulele stratului superficial al epidermei prezintă cuticulă. Celelalte se diferenţiază în mucoase şi granuloase, printre care se găsesc celule epidermice banale.

Derma superficială este laxă, cea profundă e formată din lame îndreptate în cele trei direcţii ale spaţiului. În derma laxă se găsesc celule pigmentare.

Fanerele selacienilor reprezentate prin solzii placoizi, care sînt mici şi formaţi dintr-un soclu împlantat în dermă, de pe a cărui faţă superioară porneşte un spin ce străbate cu vîrful său epiderma. Vîrfurile libere ale solzilor fac ca epiderma salacienilor să fie aspră la pipăit (fig. 2).

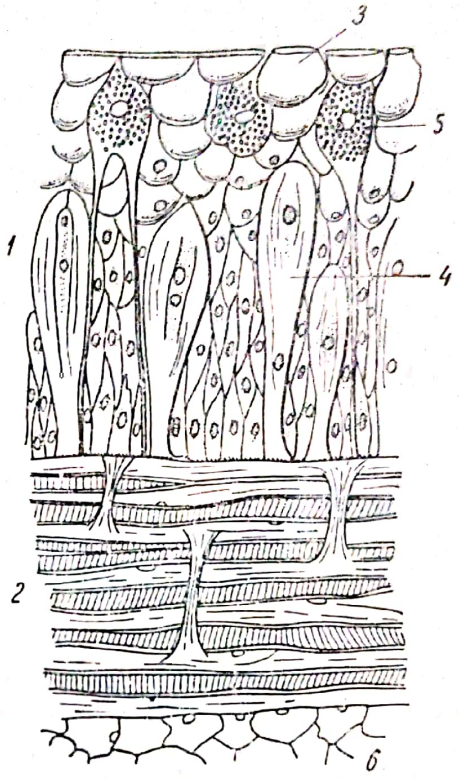

Fig. 1. Tegumentul la *Petromyzon* (după Plate):
1 — epiderma; *2* — derma; *3* — celulă mucoasă; *4* — celulă în formă de măciucă; *5* — celulă granuloasă; *6* — ţesut subcutanat de legătură.

După concepţia clasică, solzii placoizi ar avea o dublă origine: soclul, dermică; spinul, epidermică. În realitate însă, spinul este format din dentină, acoperită de o pătură tare de vitrodentină, ambele de origine mezodermică. Deşi spinul poate fi format sub influenţa organizatoare a unui organ al smalţului, nu se formează smalţ adevărat. Vitrodentina reprezintă straturile cele mai vechi ale dentinei.

Dezvoltarea solzilor placoizi a fost bine studiată de O. Hertwig, dar apoi acest studiu a fost reluat şi completat. Acolo unde se va forma un solz placoid, pătura bazală a epidermului se va înălţa şi va de-



Fig. 2. Dezvoltarea solzilor la selacieni (după Stempell):
1 — epiderma; *2* — derma; *3* — pulpa; *4* — soclu; *5* — spin.

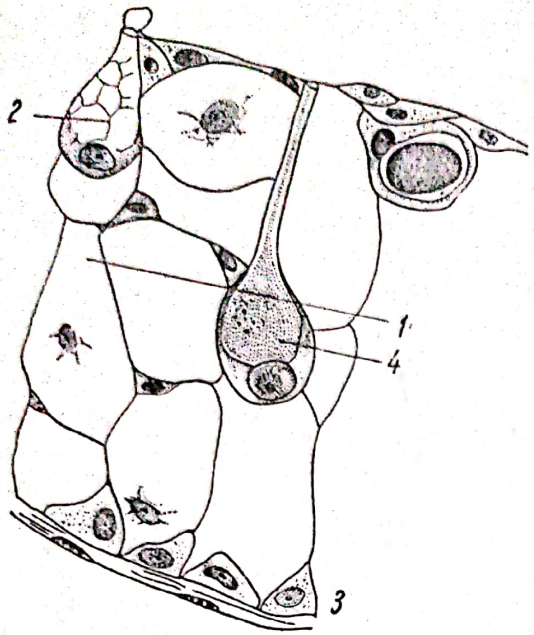

Fig. 3. Tegumentul la teleosteeni (după Plate):
1 — celulă în formă de măciucă; *2* — celulă mucoasă; *3* — stratul bazal sau generator; *4* — celulă seroasă.

veni mai regulată, formînd un strat foarte net de celule cilindrice, constituind „epiteliul adamantin". Derma împinge spre periferie acest epiteliu, formînd o papilă. Celulele adamantine care învelesc această papilă secretă prin faţa lor profundă smalţ. Celulele conjunctive din papilă se dispun la periferia sa pe un singur rînd. Ele devin scleroblaste ce secretă ivoriu sau dentină, precum şi vitrodentină. Astfel se naşte spinul. Baza papilei se calcifică şi dă soclul.

S-a afirmat adesea că pe laturile gurii unui rechin se poate observa o tranziţie de la solzul placoid la dinte. O interpretare mai corectă este aceea că la marginea fălcilor se vede o divergenţă între dinţii *acoperiţi de smalţ*, pe de o parte, şi solzii placoizi acoperiţi de vitrodentină, pe de altă parte.

Teleosteeni. În epiderma lor găsim celule mucoase şi celule în formă de măciucă la *Physostomi*, afară de *Salmonidae* (fig. 3).

Derma superficială e laxă, cea profudă fiind formată din fascicule orizontale şi verticale ce se încrucişează. Tegumentul teleosteenilor este bogat în celule pigmentare; puţine în epidermă, ele sînt abundente în derma laxă; la mulţi peşti se găsesc şi în ţesutul celular subcutanat (fig. 4).

Celulele pigmentare (cromatofori) sînt celule ramificate, pline cu granulaţii de pigment. De obicei, un cromatofor nu conţine decît un singur fel de pigment: alb, denumit guanină; roşu sau galben, denumite carotinoide; negru, denumit melanină etc. Suprapunîndu-se, cromatoforii fac să apară noi culori. Granulele de pigment se repartizează diferit în celulă: cînd se întind în ramificaţii, cînd se adună la centru. Rezultă variaţii de ton, mai închis sau mai deschis. Starea de contracţie

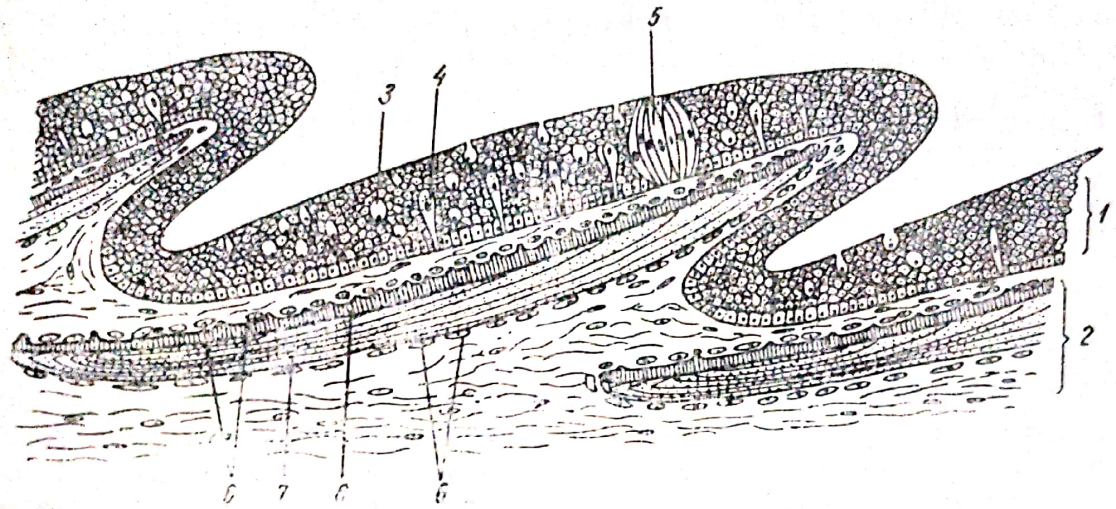

Fig. 4. Tegumentul la teleosteenii cu solzi (după Stempell):
1 — epiderma; *2* — derma; *3* — celulă mucoasă; *4* — celulă în formă de măciucă; *5* — mugur gustativ; *6* — sacul germinativ al solzului; *7* — solzul.

sau de relaxare a cromatoforilor şi repartiţia pigmenţilor lor depind, în parte, de excitaţiile sistemului nervos periferic care le inervează.

În modificările pigmentaţiei peştilor, excitaţiile vizuale joacă un rol preponderent; culorile peştilor orbiţi devin aproape invariabile. Hormonii unor glande endocrine (glanda interstiţială a testiculului, hipofiza) au o acţiune importantă asupra stării cromatoforilor şi pigmentogenezei. Haina de nuntă pe care o îmbracă, în momentul reproducerii, masculii de *Gasterosteus aculeatus* şi *Phoxinus laevis* este în legătură cu activitatea glandei interstiţiale. Graţie cromatoforilor mulţi peşti iau culoarea fundului pe care stau. Această proprietate a primit numele de homocromie.

Teleosteenii au solzi de natură dermică, ei se nasc în săcuşoare alungite ai căror pereţi sînt constituiţi dintr-un rînd de celule specializate în vederea secretării lor (fig. 5). Aceşti solzi sînt aşezaţi unul peste altul, ca olanele de pe acoperiş, şi sînt totdeauna acoperiţi de epidermă. Ei nu cad niciodată; sînt de două feluri: cicloizi şi ctenoizi şi cresc atîta timp cît creşte şi animalul. Creşterea lor este periferică. Mulţi peşti cresc numai în perioada caldă a anului, iarna creşterea lor este practic suspendată. Aceste alternanţe se exprimă pe solzi printr-o succesiune de dungi

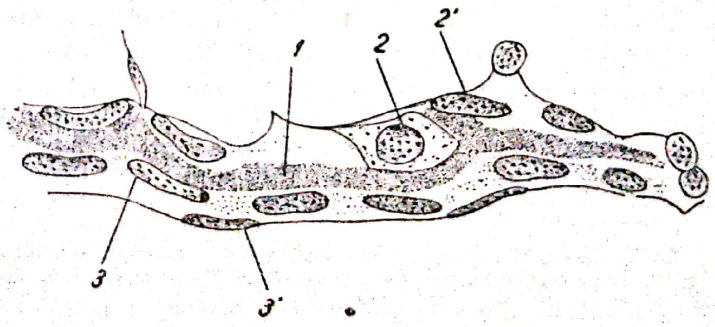

Fig. 5. Dezvoltarea unui solz (după Plate):
1 — solzul (hyalodentină); *2*, *2'*, *3*, *3'* — scleroblaste.

opace late și dungi transparente înguste. Toate dungile sînt concentrice și după numărul cercurilor de iarnă înguste se poate determina vîrsta peștelui.

Condrostei. Solzii lor, de natură dermică, sînt caracteristici și se prezintă sub forma unor plăci osoase mari, numite scuturi, așezate, de obicei, în cinci rînduri, care merg de-a lungul corpului. Între ele se găsesc plăci osoase mici sau scutele. Pătura strălucitoare de pe suprafața acestor solzi este formată dintr-o formă de dentină și este denumită ganoină.

Mult timp s-a crezut că solzii tari ai condrosteilor și cei supli ai teleosteenilor au derivat din solzii placoizi ai selacienilor, că selacienii au apărut deci înaintea peștilor osoși. Paleontologia a venit să desmintă această teorie. Săpăturile făcute de paleontologi au arătat că gnatostomii primitivi au fost placodermii. Or, toți placodermii aveau o armură osoasă grea. Nici o formă de placoderm n-a depășit permianul. Grupul cel mai binecunoscut din acești pești, cel mai vechi și poate cel mai interesant este acel al acantoidienilor, găsiți în depozitele de apă dulce care se întind din silurianul superior pînă în permian, dar mai ales în devonian. Erau pești mici, cu corpul fusiform, cu o coadă heterocercă cu două și mai tîrziu cu o singură înotătoare dorsală. Înotătoarele erau formate dintr-o serie de înotătoare perechi, mergînd pînă la șapte, așezate de-a lungul laturilor corpului. Toate înotătoarele prevăzute cu spini groși, de unde și numele de acantoidieni *.

Toată suprafața corpului era acoperită de o pătură de mici solzi romboidali, compuși din pături osoase, acoperite de o substanță strălucitoare, asemănătoare cu ganoina vechilor actinopterigieni.

Pe cap, acești solzi erau lățiți și formau un înveliș de oase dermice, numeroase la început și apoi din ce în ce mai puține la animalele care au urmat de-a lungul veacurilor. Dinții erau formați dintr-o serie de solzi modificați. Craniul era parțial osificat, dovadă importantă că starea neosificată a elasmobranhiilor nu constituie o etapă primitivă.

Aceste animale au putut să reprezinte strămoșii multor grupe de gnatostomi, dacă nu a tuturor gnatostomilor. Ei au putut să dea naștere elasmobranhilor, teleosteenilor și dipnoilor. Oricum ar fi, e clar că cunoașterea anatomiei lor ne obligă să părăsim ideea că absența oaselor este unul din caracterele gnatostomilor primitivi și că solzii cei mai primitivi erau cei placoizi. Este mai plauzibil că solzii compuși din simple pături osoase apărute în dermă au fost tipul strămoșesc și că forma placoidă cu o cavitate plină de pulpă este o specializare ulterioară.

Amfibieni. La larvele de urodele, epiderma e formată din două pături de celule, din care una bazală (fig. 6). În stratul superior găsim pe lîngă celule banale și celule mari încărcate cu granulații proteice (celulele lui Leydig). La larvele anurelor în stratul superficial găsim celule în formă de pară.

* Ca exemplu de acantoidian putem lua pe *Climatius*. Înotătoarele sale pectorale și abdominale erau reunite printr-o cută a corpului, ceea ce poate fi considerat ca un tip foarte primitiv de înotătoare.

Scanned with OKEN Scanner

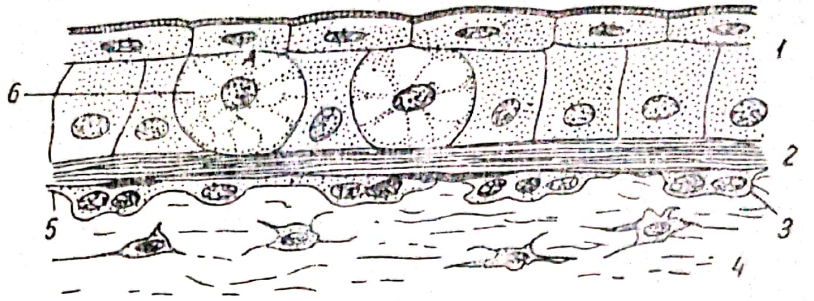

Fig. 6. Tegumentul la o larvă de urodel (după Schmalhausen):
1 — epiderma formată din două straturi de celule; *2* — corion; *3* — celulele corionului; *4* — țesut conjunctiv subdermic; *5* — celule pigmentare; *6* — celulă Leydig.

La adulți, epiderma pluristratificată prezintă, ca o expresie a adaptării la viața terestră, un strat cornos, format dintr-un singur rînd de celule. Acest strat năpîrlește în întregime.

Derma este formată dintr-o pătură superficială, subțire, o pătură mijlocie laxă și o pătură profundă densă constituită din lame îndreptate regulat în cele trei direcții ale spațiului. Această pătură este legată de fața profundă a epidermei prin mănunchiuri de fibre musculare netede, îndreptate perpendicular pe epidermă. La anure, între dermă și organele de desubt se întind spații mari limfatice. În derma laxă se găsesc celule pigmentare abundente și funcționînd ca și cele de la pești. Culoarea animalului variază după repartiția granulelor de pigment (celule cu pigment negru, celule cu pigment galben și alb). Excitațiile tactile și vizuale joacă rolul principal în schimbările culorilor. În momentul reproducerii, masculii unor tritoni iau, sub acțiunea hormonilor sexuali, culori foarte vii (haină de nuntă). Hormonul lobului intermediar al hipofizei (intermedina) joacă un mare rol în pigmentație: sub influența lui cromatoforii se întind și animalul se întunecă la culoare; din această cauză, intermedina se mai numește și hormon melanoforodilatator. Dacă extirpăm hipofiza (experiențe pe care le-au făcut și G. Th. Dornescu împreună cu soții Derevici), broaștele devin albe.

În pielea amfibienilor există, în general, două categorii de glande: unele mucoase, altele granuloase. Și unele și altele sînt glande acinoase simple, constituite dintr-un epiteliu unistratificat, căptușit la exterior de o tunică musculară și o tunică fibroasă. La glandele mucoase, tunica musculară este extraordinar de subțire. La cele granulare, ea este bine dezvoltată (fig. 7).

Glandele mucoase sînt mici, simple, uniform împrăștiate pe toată suprafața corpului. Ele produc un lichid limpede, filant, care exsudează la cea mai mică excitație mecanică, fizică sau chimică. El este foarte abundent, în urma injecțiilor cu atropină și pilocarpină. Acest lichid constituie un venin paralizant ca și acel al viperei și a cărui acțiune poate fi tot atît de puternică. În schimb, el poate fi utilizat ca vaccin contra veninului de viperă și, de asemenea, într-o oarecare măsură, combinîndu-l cu ultimul, contra virusului rabic.

Glandele granuloase sînt mult mai voluminoase decît glandele mucoase; ele prezintă o tendință de grupare și determină adesea tuber-

Scanned with OKEN Scanner

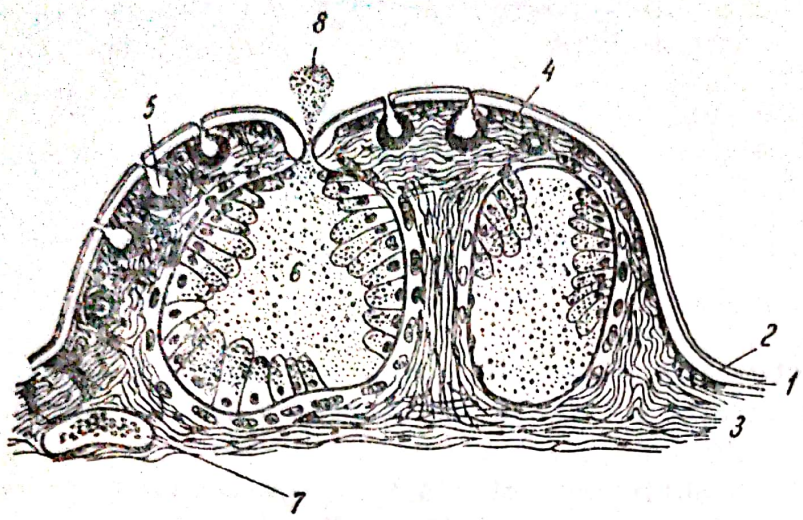

Fig. 7. Tegumentul la *Salamandra maculosa* (după Ihle):
1 — stratul mucos; *2* — stratul cornos; *3* — corion; *4* — celule pigmentare; *5* — glandă mucoasă; *6* — glandă granuloasă; *7* — vas sanguin; *8* — secreție.

culi proeminenți la suprafața pielii (ei formează pielea rîioasă de la Bufo). În cantitate mai mare, acinii granuloși dau parotoidele bufonidelor.

Lichidul secretat de glandele granuloase este alb, lăptos, foarte amar și constituie un venin convulsivant (salamandra) sau cu acțiune asupra inimii (bufonide).

Veninurile secretate de glandele tegumentare ale amfibienilor, neputînd fi inoculate de aceste animale, face din ele ființe inofensive, care pot fi manipulate fără pericol.

Solzii atît de dezvoltați la batracienii fosili (stegocefali) lipsesc la speciile actuale, afară de apode, la care sînt foarte mici.

Secreția glandelor cutanate întreține pielea constant umedă și o face suplă.

Este de subliniat că apariția stratului cornos și a glandelor cutanate este în strînsă legătură cu adaptarea amfibienilor la viața terestră.

Reptile. Epiderma se caracterizează printr-un strat cornos puternic dezvoltat. Acest strat formează, la lacertilieni și ofidieni, solzi care se acoperă ca olanele de pe un acoperiș ; la chelonieni și crocodilieni, solzii sînt așezați unul lîngă altul (fig. 8). Prin năpîrlire se desprinde întreg stratul cornos de la lacertilieni și ofidieni. Crocodilienii și chelonienii nu năpîrlesc.

Derma seamănă cu cea de la amfibieni. În ea se găsesc piese osoase care formează carapacea și plastronul la chelonieni, plăci ventrale la crocodilieni (aceste plăci și piesele osoase de la chelonieni nu corespund cu solzii cornoși), osteoderme la *Cordylide, Anguide, Gerrhosauride, Scincide, Anelytropside,* unele *Gekonide.*

Colorația reptilelor variază foarte mult. Cameleonii sînt binecunoscuți prin schimbările lor de culoare extrem de repezi, determinate de diferite excitații. Cromatoforii conținuți în derma lor se contractă, se întind sau își deplasează granulele de pigment sub influența sistemului nervos simpatic, a măduvei și a hipofizei.

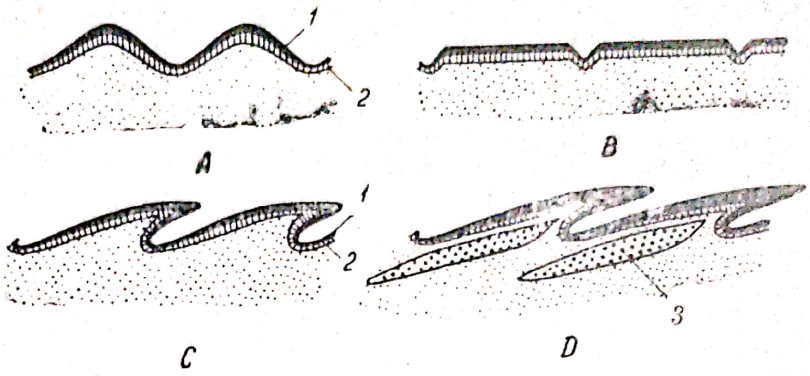

Fig. 8. Solzii la reptile (după Schmalhausen):
A — tuberculul solzos; *B* — scuturi; *C* și *D* — solzi așezați ca țiglele; *1* — stratul cornos; *2* — stratul lui Malpighi; *3* — plăci osoase.

Glandele cutanate lipsesc cu totul. Cel mult se poate vorbi de astfel de organe la masculii de *Lacerta*, unde pe coapse se găsesc pori prin care iese un cordon de celule cornificate, formate într-o înfundătură a pielii. Aceste formațiuni, denumite „glande femurale", nu pot fi omologate cu glandele propriu-zise.

Stratul cornos al reptilelor este o adaptare la viața terestră. Impreună cu lipsa glandelor cutanate, el împiedică pierderea apei de către organism.

Păsări. Epiderma lor este subțire. Celulele stratului cornos se desprind și cad în grupe mici ca la mamifere. Stratul cornos de pe picioare formează solzi omologi cu cei ai reptilelor: pe premaxilă, maxilă și mandibulă se formează ciocul. Stratul cornos este bogat în ceară. În celulele stratului mucos din cioc și picioarele de rață, găină, porumbei, barză se găsesc picături grase cu pigment roșu-galben.

Păsările sînt vertebratele care prezintă derma cea mai subțire, cea mai puțin vascularizată, cea mai bogată în organe senzoriale, corpusculi de tip pacinian, precum și corpusculii lui Grandry. Această dermă este uneori separată de părțile de dedesubt prin vezicule aeriene. Pigmentul se găsește numai în pene.

În pielea păsărilor nu găsim decît o singură glandă, glanda uropigiană (fig. 9), în raport cu un mușchi constrictor puternic. Ea atinge

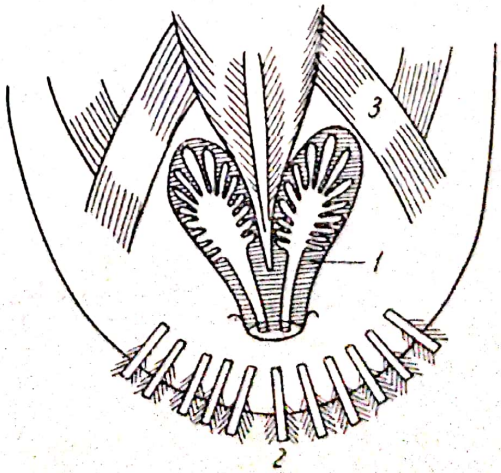

Fig. 9. Glanda uropigiană la păsări (după Bütschli):
1 — glanda uropigiană; *2* — penele cozii; *3* — mușchi ilio-coccigian.

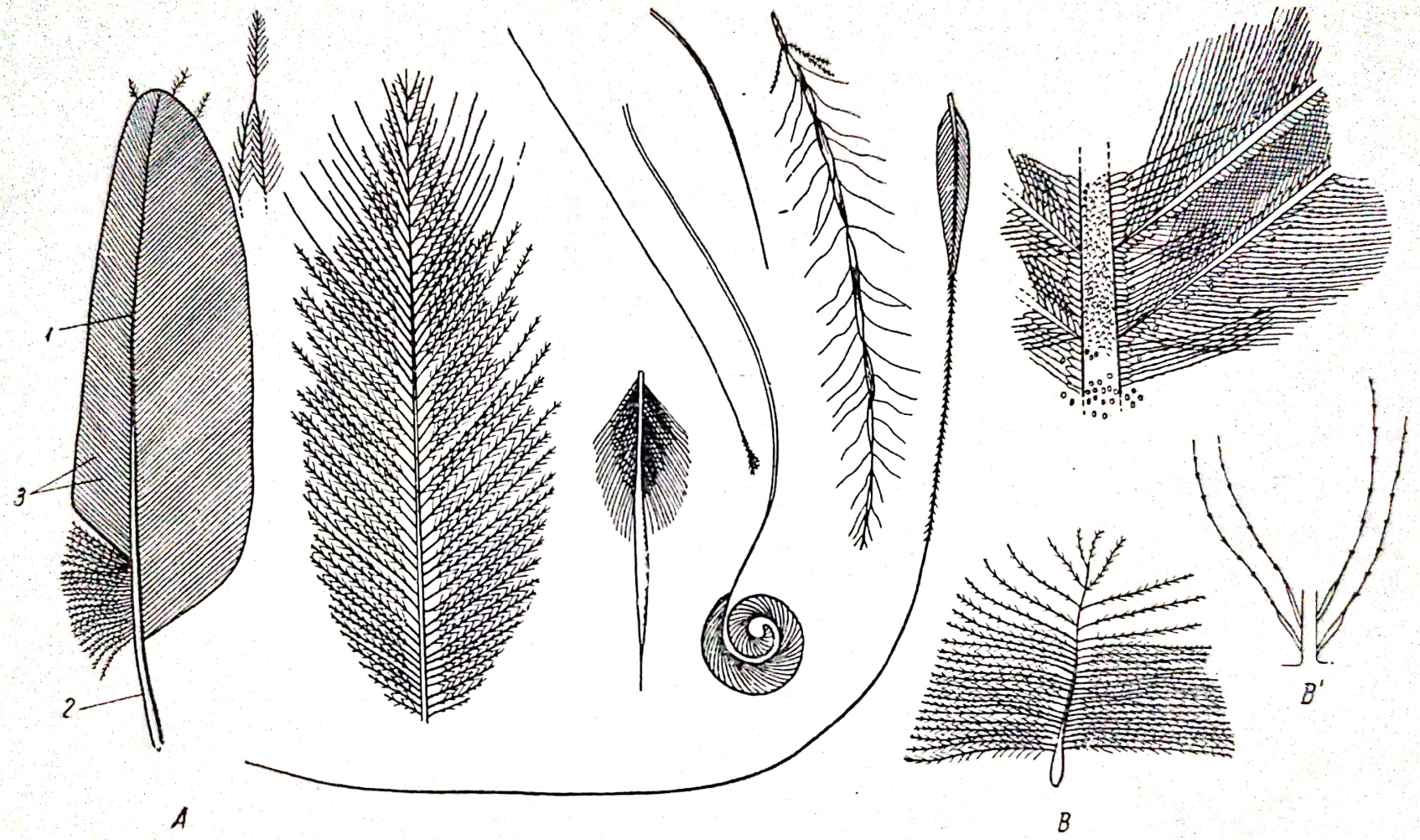

Fig. 10. Varietatea penelor (după Plate):
A — pană; *B*, *B'* — puf;
1 — rachis; 2 — calamus; 3 — barbe.

cea mai mare dezvoltare la unele păsări acvatice, dar lipseşte la altele, ca şi la majoritatea porumbeilor, la dropie *(Otis tarda)*, la ratite şi papagali.

Afară de solzii cornoşi de pe picioare, păsările mai au două feluri de fanere : gheare şi penaj. Pintenul este o gheară cornoasă, fixată pe tarsometatarsul masculilor multor păsări. Penajul unei păsări se compune din : puf, fulgi, pene, Toate acestea sînt formaţiuni pur epidermice (fig. 10).

Puful e format dintr-un ax, din vîrful căruia pornesc o serie de filamente.

Fulgii sînt formaţi dintr-un ax de pe care pleacă barbe cu barbule libere, fără cîrlige care să le prindă unele de altele.

La pene distingem un ax (scapus) format din două porţiuni : una superioară, rachis, şi alta inferioară, calamus. Rachisul poartă barbe (rami) cu barbule (radii). Barbulele unei barbe se prind de barbulele altei barbe prin cîrlige. Barbele cu barbulele din fiecare parte formează un vexillum sau steag. Cele două steaguri împreună cu rachisul formează lama penei. La capătul inferior al calamusului se găseşte ombilicul inferior (umbilicus inferior), prin care intră vase şi nervi în papila penei. La limita dintre calamus şi rachis se găseşte ombilicul superior (umbilicus superior), din care iese hiporachisul. Hiporachisul este un fulg ce poate atinge uneori lungimea penei din care a ieşit (fig. 11). Penele sînt mişcate de muşchi netezi, denumiţi *arrectores plumarum*. Ele se împart în remige (situate pe aripă) şi rectrice (situate pe coadă).

Fulgii se găsesc pe corp. Ei formează penajul de acoperire, tectricele. La gîtul şi pe spatele cocoşului formează lanţetele. La picioare, încălţătura. La curcan se găseşte pe piept un smoc de pene modificate.

Puful se găseşte la pui şi sub fulgi. El formează penajul de încălzire.

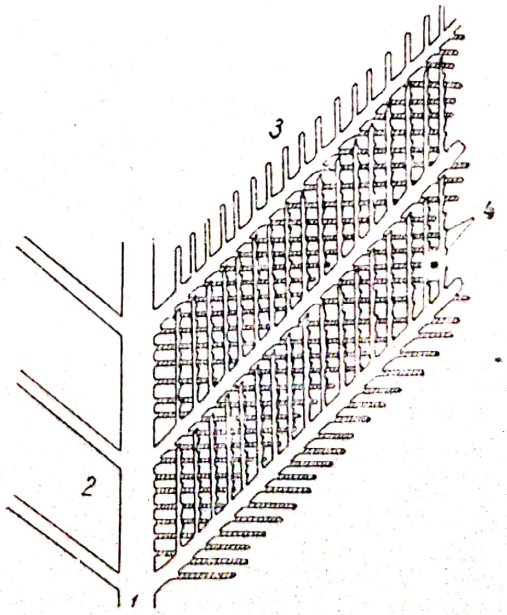

Fig. 11. Schema structurii unei pene (după Schmalhausen):
1 — rachis; 2 — barbe; 3 — barbule; 4 — cîrlige.



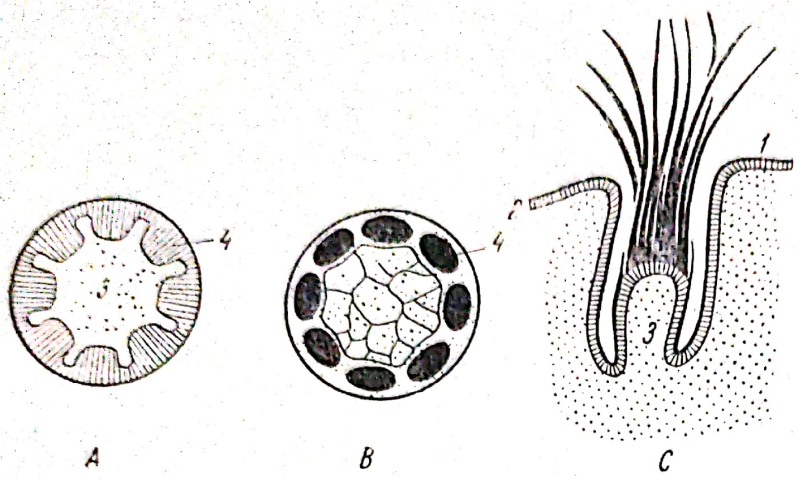

Fig. 12. Dezvoltarea penajului (după Schmalhausen):
A, B — secțiuni transversale prin pana în dezvoltare; *C* — secțiune longitudinală. *1* — stratul cornos; *2* — stratul lui Malpighi; *3* — papila penei; *4* — barbe.

Dezvoltarea penajului. Un studiu al dezvoltării penajului accentuează omologia sa cu tipul de solzi de la șopîrle și șerpi, pentru că se formează dintr-o papilă dermică acoperită de epiderm (fig. 12).

În dezvoltarea unui puf, fulg sau pană, prima indicație a formării sale se arată prin apariția unei papile dermice cu un înveliș epidermic. Dar, în loc ca această papilă să fie turtită și sub forma unei plăci, ca la reptile, ea este alungită și rotundă. Structura sa este totuși esențial aceeași. Un șanț inelar, care este începutul foliculului pufului, fulgului sau penei, apare în jurul bazei papilei. În timpul dezvoltării, vasele de sînge din pulpa dermică aprovizionează cu hrană formația în creștere. Pătura externă, subțire, cornificată a epidermei formează o teacă cunoscută sub numele de peridermă. În stadiul final, aceasta va dispare. Mai înainte însă, la puf, epiderma de sub peridermă formează graduat o serie de cute sau creste longitudinale, dispuse pe suprafața pulpei în care se înfundă. În realitate, aceste cute iau naștere dintr-un inel de celule *(stratum germinativum)* de la baza papilei. Întreaga formațiune este cunoscută sub numele de germenul pufului. Cutele epidermice sînt destinate să dea naștere filamentelor pufului. Germenul pufului cu teaca sa peridermică crește destul de repede și în curînd proeminează, din folicul, deasupra suprafeței pielei. Pulpa dermică și *stratum germinativum* se retractează încetul cu încetul. În curînd periderma din vîrf se crapă și vîrfurile cutelor epidermice cornificate se usucă și se despică. Capetele distale ale filamentelor pot acum fi observate cum ies din vîrful tecii. Cum pufuI continuă să crească, părțile proximale ale crestelor alungite se cornifică și se separă. Periderma se răspîndește sub formă de mici solzi și filamentele se întind. Ele rămîn prinse la bază de calamus, care rămîne sub suprafața pielii și nu crapă. Septele mici de măduvă din interiorul calamusului reprezintă rămășițele uscate ale pulpii dermice. O mică papilă rămîne la baza pufului. Ea dă naștere la puful ce va înlocui predecesorul său, cînd acesta din urmă va cădea.

Dezvoltarea penelor de contur (fulgilor) și a remigelor și rectricelor se aseamănă cu aceea a pufului pînă la un punct, după care ea devine mult

mai complexă. Observaţii (F. R. Lillie şi N. Juhn, 1938) au arătat că în timpul dezvoltării unui fulg sau pene, o creştere diferenţială are loc pe o parte a inelului format de stratul germinativ de la baza germenului lor. Această parte este considerată ca faţa dorsală a fulgului sau penei în dezvoltare, regiunea opusă fiind faţa ventrală. Partea mediană dorsală a inelului începe să crească în sus (în afară), antrenînd cu ea barbele de pe fiecare parte. Această excrescenţă va deveni rachisul. Şanţul umbilical de pe faţa sa inferioară sau ventrală reprezintă linia de fuziune a celor două laturi ale inelului, cînd el creşte la exterior. Cum seriile barbelor se mişcă dorsal o dată cu concrescenţa celor două laturi ale inelului, noi barbe apar în spaţiul astfel creat pe faţa sa ventrală. Ca şi în cazul pufului, fulgul şi pana sînt la început încercuite de o teacă de peridermă. Cînd periderma se usucă şi se rupe, fulgul şi pana în dezvoltare se crapă în lungul liniei medioventrale şi se turtesc. Faţa ventrală a unui fulg sau a unei pene reprezintă acea porţiune care a fost la început alipită de pulpă. De asemenea, ca şi la puf, calamusul este acea porţiune din ax situată sub piele care nu s-a crăpat. Septumurile de măduvă transversale din interiorul calamusului reprezintă rămăşiţe ale pulpii dermice. Barbulele se formează plecînd de la barbe, tot ca nişte îngroşări (cute) ale epidermei.

Dezvoltarea hiporachisului este asemănătoare cu aceea a penei principale, afară de faptul că creşterea diferenţială are loc de-a lungul liniei medioventrale.

Penajul la multe păsări constituie un caracter sexual secundar; de asemenea şi pintenul la cocoş.

Dacă se castrează un cocoş, se obţine un clapon, la care penajul şi pintenul n-au suferit nici o schimbare. Dacă se castrează o găină, se obţine o claponiţă, care după năpîrlire îmbracă penajul de cocoş şi la care apare pintenul ce se dezvoltă treptat. Găina castrată ia deci progresiv aspectul claponului.

Ovarul acţionează deci asupra penajului printr-o inhibare a caracterelor masculine. Această inhibare suprimată, penajul se diferenţiază imediat după tipul mascul. Ovarul exercită, de asemenea, o inhibiţie asupra pintenului. După castrare, această inhibare fiind suprimată, pintenul se dezvoltă.

Caracterele penajului şi pintenului cocoşului nu sînt deci, în realitate, specifice masculului, nici rezultatul unor stimuli proprii sexului masculin. Ele există virtual la femelă, însă sînt inhibate de ovar. Iată de ce Pézard consideră aceste caractere ca proprii speciei, legătura lor cu sexul masculin apărînd în urma inhibării dezvoltării lor la găină, prin acţiunea hormonilor elaboraţi de ovare. Schäfer a propus, în 1916,

[1] În dezvoltarea epidermei vertebratelor terestre, prima pătură de celule, rezultată din diviziunea celulelor stratului bazal, formează o pînză continuă care cade mai tîrziu ca un tot. Ea constituie periderma, vechiul nume de epitrichium fiind impropriu, fiindcă pătura se găseşte şi la reptile şi păsări, unde nu se întîlneşte păr.

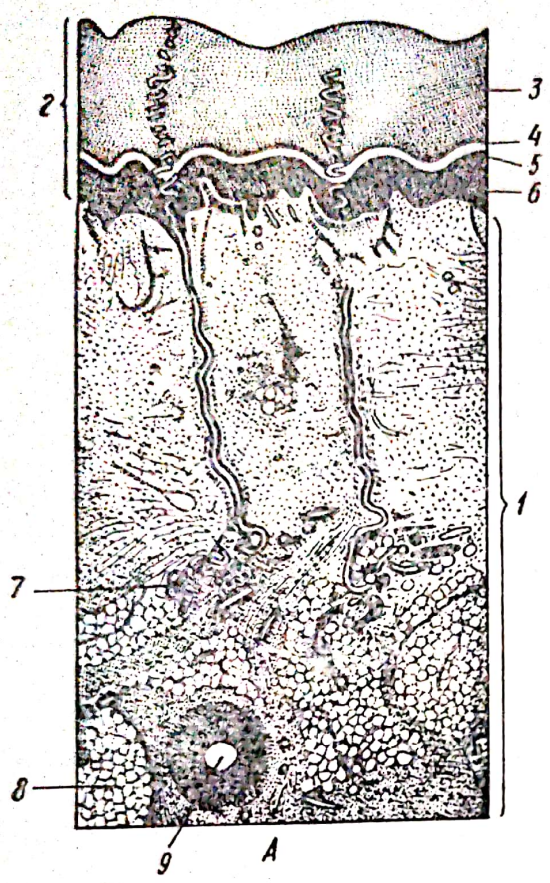

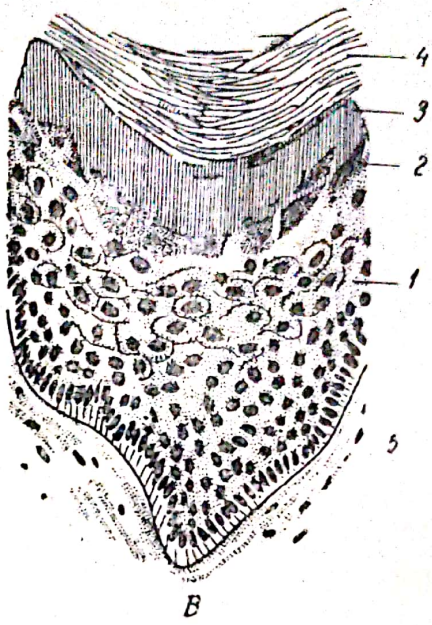

Fig. 13. Tegumentul la mamifere (după Plate):

A — vedere de ansamblu a tegumentului; *1* — corium; *2* — epiderma; *3* — stratul cornos; *4* — stratul lucid; *5* — stratul granulos; *6* — stratul mucos; *7* — glandă sudoripară; *8* — paniculul adipos; *9* — vas sanguin;
B — structura epidermei;
1 — stratul germinativ; *2* — stratul granulos; *3* — stratul lucid; *4* — parte din stratul cornos; *5* — parte din stratul papilar al coriumului.

termenul de șalone (șaloni) pentru substanțele ce acționează prin inhibiție, fiind secretate de ovarul păsărilor.

Penajul este unul din factorii principali care stau la baza homeotermiei păsărilor.

Mamifere. Mamiferele prezintă pielea cea mai diferențiată. În cadrul acestui studiu vom descrie pe larg pielea omului, producțiile și funcțiunile sale multiple (fig. 13).

Începînd de la suprafață spre profunzime, pielea este alcătuită din epidermă *(epidermis)*, dermă *(corium)*, sub care se află hipoderma *(tela subcutanea)*. Hipoderma este constituită din țesut „celular" subcutanat, fascia superficialis și panicul adipos. Țesutul „celular" subcutanat este format din țesut conjunctiv, propriu-zis cu cavități în el, numite de vechii anatomiști „celule", de unde vine și numele. El stabilește legătura pielii cu organele profunde, mușchi, aponevroze sau oase și permite mișcările de lunecare ale tegumentului; el marchează, de asemenea, separarea dintre piele și aceste organe.

Fascia superficială este o adevărată aponevroză cu o grosime în unele locuri de 1 mm care limitează în profunzime pielea. Paniculul adipos este format din celule conjunctive transformate în celule grase.

Derma este constituită din țesut conjunctiv propriu-zis, vase sanguine și limfatice, nervi și corpusculi senzitivi. Fibrele colagene ale țesutului conjunctiv dermic sînt așezate dezordonat, în toate direcțiile spațiului. Partea sa profundă formează derma propriu-zisă *(stratum reticulare)*. Partea sa superficială prezintă ridicături numite papile, de unde și numele său de pătura papilară *(stratum papillare)*. La om, papilele dermice sînt deosebit de proeminente pe degetele mîinii și piciorului, precum și pe podul palmei și labei. Ele determină așa-zisele dermatoglife (amprente) ale pielii din această regiune. Dispoziția acestora, fiind strict individuală, servește în medicina judiciară.

Epiderma cuprinde, din profunzime spre suprafață, un strat bazilar *(stratum basilare)* denumit încă și strat generator, un strat poliedric *(stratum filamentosum* sau *spinosum)*, un strat granular *stratum granulosum)*, un strat intermediar *(stratum intermedium)*, un strat lucitor *(stratum lucidum)*, un strat cornos compact *(stratum corneum)* și un strat cornos descuamant *(stratum disjunctum)*.

Primele două strate formează la un loc corpul mucos al lui Malpighi *(stratum germinativum)*.

Stratul bazilar este format din celule prismatice cu axul perpendicular pe suprafața pielii.

Stratul poliedric este alcătuit din celule poliedrice, de unde și numele său.

Atît în celulele din stratul bazilar cît și în celulele din stratul poliedric se găsesc fibrile epidermice (tonofibrile) dispuse în serii paralele și orientate în diferite direcții ale spațiului. La albi numai în celulele stratului bazilar se găsește pigment, la negri el se întinde și în stratul poliedric. Granulele de pigment negru (melanină) apar abia după naștere. Copiii negrilor au pielea de culoare mai deschisă la naștere, însă aceasta începe să se înnegrească după cîteva zile. La șase săptămîni, pielea lor se apropie de gradul final al pigmentației.

Din cauza bogăției în tonofibrile, stratul celulelor poliedrice se mai numește și strat filamentos. Celulele acestui strat prezintă prelungiri cu care vin în contact. În disocieri, din cauza acestor prelungiri, celulele au un aspect țepos, se mai numesc și strat spinos. Celulele acestor prime două straturi ale epidermei se divid mereu, de unde și numele lor comun de *stratum germinativum*.

În stratul granular nucleii încep să se atrofieze, tonofibrilele se condensează la periferie și în citoplasmă apar granulații de keratohialină (fig. 14). Keratohialina este o substanță ce se descompune în glicogen și o substanță albuminoidă. Glicogenul din *stratum lucidum* dă acizi grași și grăsime în celulele din stratul cornos. Materia albuminoidă se descompune în eleidină în stratul intermediar și strălucitor și în albumoze în stratul cornos.

Scanned with OKEN Scanner



Fig. 14. Evoluția celulelor epidermice (după Policard):
1 — corpul mucos al lui Malpighi; *2, 3, 4* — evoluția keratinizării fără formarea de keratohialină și nici de grăsime; *5* — stratul granulos cu keratohialină; *6* — stratul lucid; *7* — stratul cornos cu grăsime.

În stratul intermediar și strălucitor apare o nouă substanță, eleidina, care, după cum am văzut mai sus, rezultă din descompunerea keratohialinei. Eleidina formează lacuri ce dau acestui strat aspectul său clar și refringent, de unde și denumirea. În stratul strălucitor apare keratină printre tonofibrilele îngrămădite la periferia celulelor. Keratina este o substanță albuminoidă, insolubilă în apă, neatacată de majoritatea reactivilor și de digestia peptică. Ea este independentă de keratohialină.

Celulele din stratul cornos au nuclei porfund atrofiați și sînt reduse la vezicule cu peretele format din keratină și un conținut constituit din grăsime. Descuamarea celulelor superficiale ale păturii cornoase este continuă în tot timpul vieții. S-a calculat că la om, în tot timpul vieții, se pierd pe această cale circa 16 kg de substanță, necontenit reînnoită în urma diviziunilor celulare energice ale celulelor vii.

Numai în pielea îngroșată de pe palma mîinii și talpa piciorului sînt distincte toate stratele epidermei. Pe suprafața generală a corpului, straturile granular și strălucitor nu sînt reprezentate evident.

Producțiile pielii la mamifere se integrează la două categorii : glandele și fanerele, de obicei, de natură cornoasă.

Fanerele la mamifere sînt reprezentate prin păr, producții unghiale (gheare, unghii, copite), coarne fanoane.

1) **Părul.** Prezintă două părți : tulpina *(scapus pili)* și rădăcina *(radix pili)* (fig. 15). Tulpina e liberă, iar rădăcina înfundată în piele. Rădăcina se termină cu o umflătură, bulbul părului *(bulbus pili)*, în care pătrunde țesut conjunctiv cu vase și nervi constituind la un loc

papila părului *(papilla pili)*. În jurul rădăcinii, epiderma și derma formează un înveliș numit foliculul firului de păr *(folliculus pili)*. Foliculul este format din două teci de natură epitelială (teaca epitelială internă și externă) și o teacă de natură conjunctivă (teaca fibroasă). Aceasta din urmă dă papila.

Firul de păr propriu-zis e format din: măduvă *(substantia medullaris)*, scoarță *(cortex, substantia corticalis)* și epidermiculă sau cuticulă (cuticula pili) (fig. 16).

Celulele medulare derivă din celule încărcate cu eleidină care ocupă partea centrală și culminantă a papilei. Citoplasma lor conține eleidină, grăsime și pigment. Celulele medulare nu aderă unele de altele, între ele se găsesc bule de aer. Mecinikov a arătat că albirea părului se datorește fagocitării celulelor medulare și înmulțirii bulelor de aer.

Celulele corticale au forme neregulate în vecinătatea papilei. Pe măsură însă ce se depărtează de papilă, ele se alungesc și în citoplasma lor apare pigment a cărui culoare variază. La părul negru sau castaniu pigmentul este dezvoltat în citoplasmă; la părul blond el se prezintă sub formă de granulații. Lipsa congenitală a pigmentului cortical provoacă albinismul. Celulele corticale sînt keratinizate, în ele nu apare keratohialina.

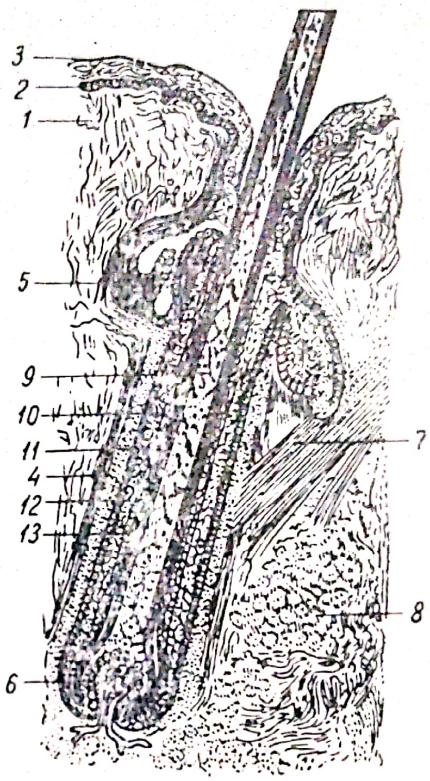

Fig. 15. Schema unui fir de păr (după Schmalhausen):
1 — dermul; *2* — stratul mucos al lui Malpighi; *3* — stratul cornos al epidermei; *4* — teaca fibroasă a firului de păr; *5* — glandă sebacee; *6* — papila firului de păr cu vase; *7* — mușchiul ridicător al firului de păr; *8* — țesutul adipos; *9* — măduva firului de păr; *10* — scoarța; *11* — epidermicula sau cuticula firului de păr; *12* — teaca epitelială externă; *13* — teaca epitelială internă.

Epidermicula e formată din celule turtite de diferite forme, caracteristice pentru firele de păr de la diferite animale (fig. 17).

Teaca epitelială internă prezintă un aspect sticlos care o deosebește clar de teaca epitelială externă, mai închisă și mai opacă. Ea își datorește acest aspect prezenței celulelor keratinizate, a căror citoplasmă omogenă este clară și refringentă; se întinde de pe laturile papilei pînă la locul de vărsare a glandei sebacee anexate părului.

Teaca epitelială externă reprezintă o prelungire a epidermei tegumentare. Pe măsură ce ne apropiem de bulbul părului, păturile sale se împuținează tot mai mult, pînă ce se reduc la stratul bazilar.

Teaca fibroasă este o continuare a dermei tegumentare. Firele de păr prezintă ca anexe mușchi arectori și glande sebacee.

Scanned with OKEN Scanner

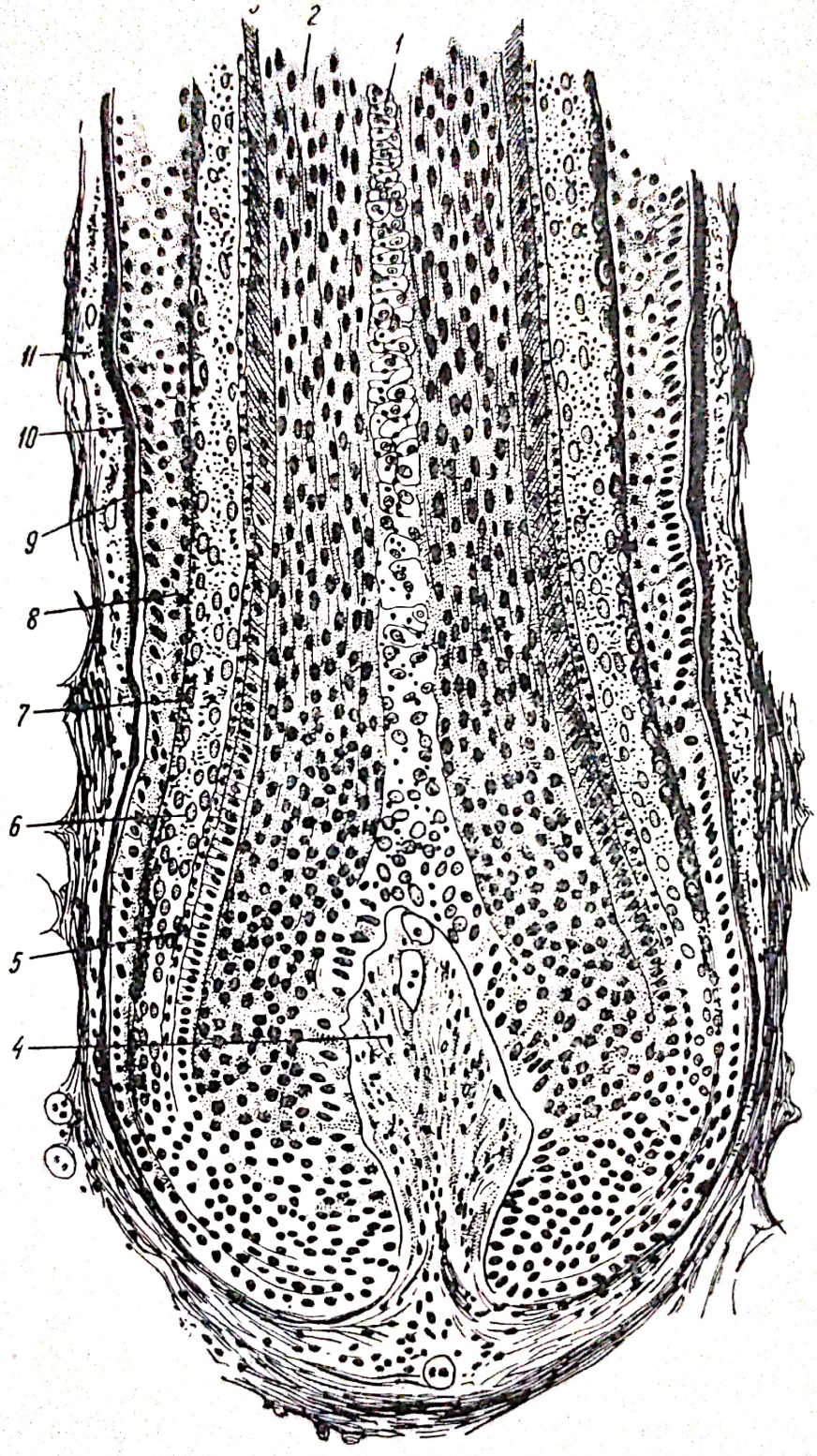

Fig. 16. Structura internă a unui fir de păr (după Stöhr):

1 — măduva firului de păr; *2* — scoarța; *3* — epidermicula firului de păr; *4* — papila; *5* — epidermicula tecii epiteliale interne; *6* — stratul Huxley; *7* — stratul Henle; *8* — stratul celulelor poliedrice ale tecii epiteliale externe; *9* — stratul bazal al tecii epiteliale externe; *10* — membrana bazală; *11* — teaca fibroasă.

Scanned with OKEN Scanner

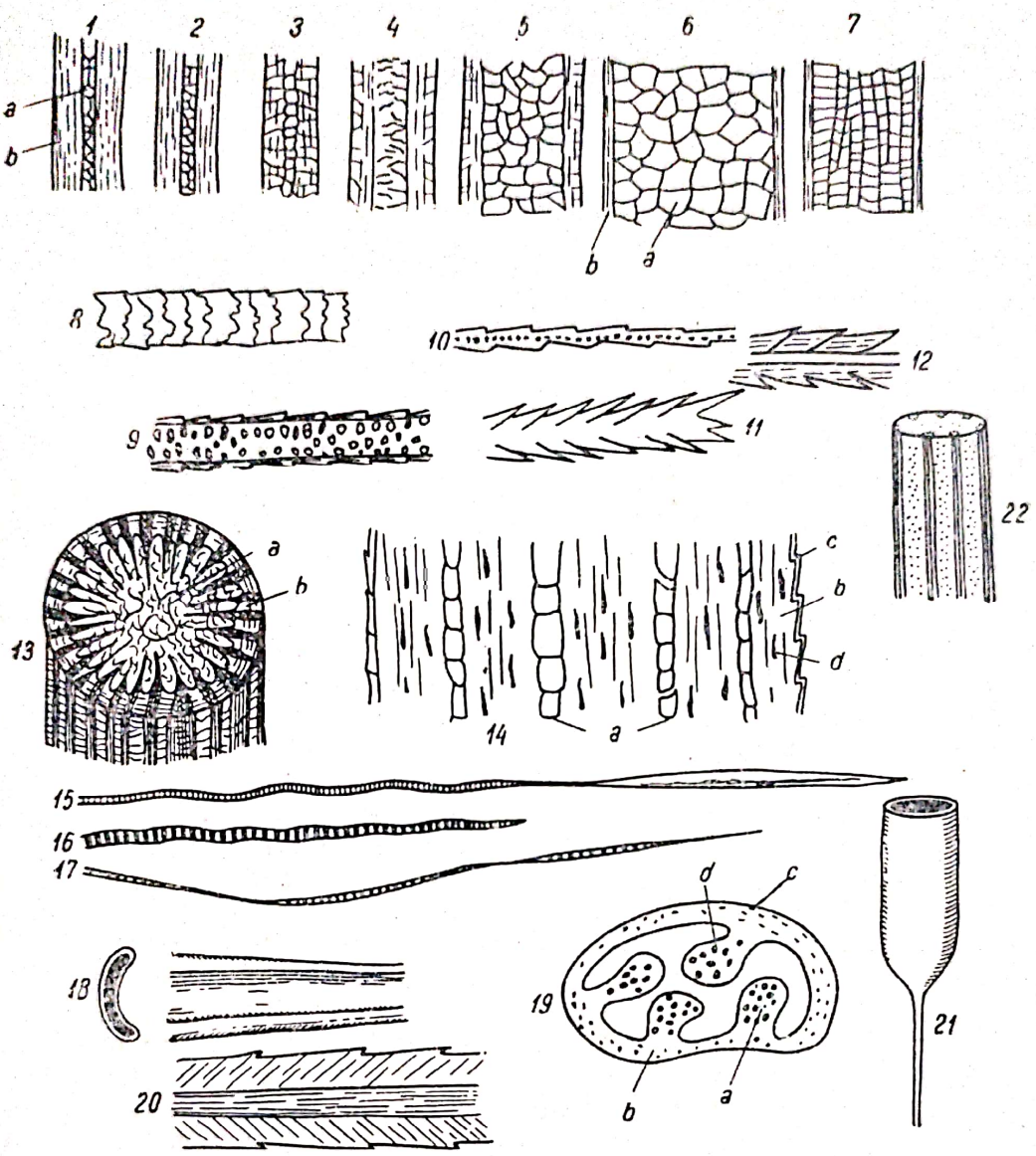

Fig. 17. Cuticula firului de păr în seria mamiferelor (după Plate):

1 — om; *2* — *Cimpanzeu*; *3* — *Lemur*; *4* — *Pteropus*; *5* — *Mustela martes*; *6* — *Cervus capreolus*; *7* — iepure de casă; *8* — şoarece; *10* — *Talpa*; *11* — *Rhinopoma*; *12* — *Ursus arctos*; *13* — arici; *14* — *Elephas aphricanus*; *15* — păr din mustaţa ornitorincului; *16* — păr din blană; *17* — păr din blana şoarecelui; *18* — *Echimus armatus*; *19* — şoarece, secţiune transversală; *20* — *Bradypus tridactylus*; *21* — *Hystrix*; *22* — *Choloepus didactylus*;

a —măduva; *b* — scoarţa; *c* — epidermicula sau cuticula; *d* — pigment.

Dezvoltarea părului (fig. 18). Firele de păr apar sub formă de muguri proveniţi din înmulţirea celulelor stratului bazal al epidermei. Aceşti muguri se înfundă oblic în dermă şi se umflă la capătul lor distal, dînd bulbul. În interiorul bulbului pătrunde o papilă dermică. Mugurele pilor cu bulbul său sînt delimitaţi de continuarea stratului bazal pe suprafaţa

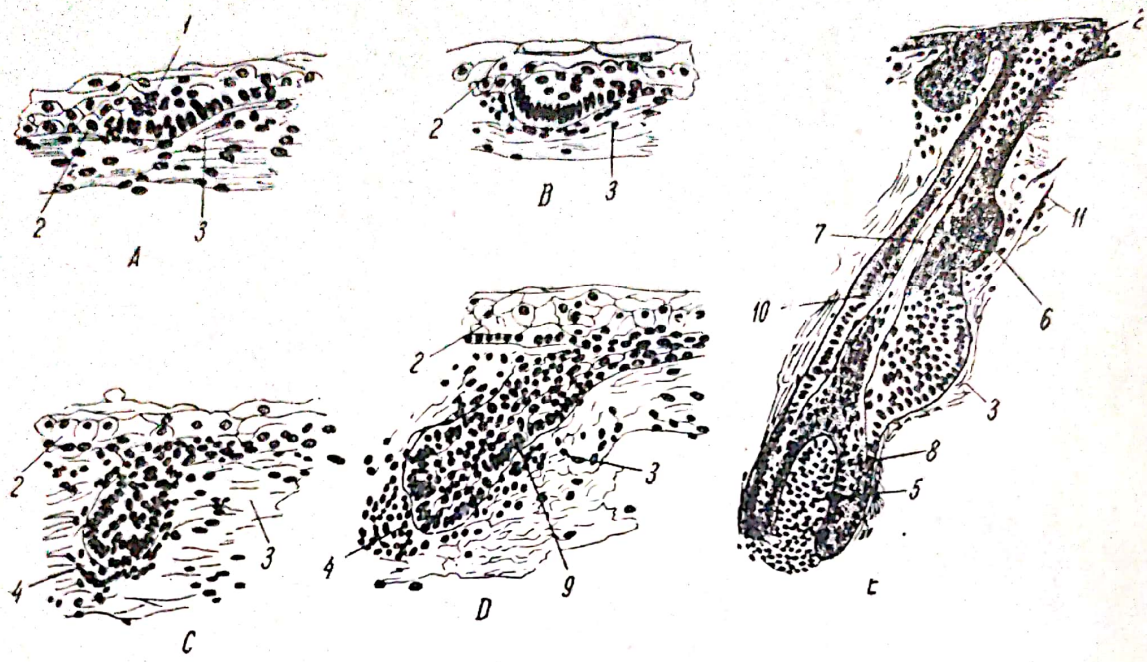

Fig. 18. Dezvoltarea firului de păr (după S t ö h r):
1 — germenele firului de păr; *2* — epiderma; *3* — derma; *4* — formarea papilei; *5* — papila; *6* — glanda firului de păr; *7* — conul pilos; *8* — bulbul; *9* — viitoarea teacă epitelială externă; *10* — teaca epitelială externă; *11* — mușchi arector.

lor. În bulb, stratul bazal acoperă papila. Din proliferarea stratului bazal iau naștere firul de păr propriu-zis și tecile lui epiteliale. Firul de păr propriu-zis ia naștere din proliferarea celulelor stratului bazilar din vîrful papilei. Celulele tecii epiteliale interne iau naștere pe părțile laterale ale papilei și au ca și firul de păr o evoluție ascendentă.

Celulele tecii epiteliale externe evoluează în sens radiar. Teaca epitelială internă nu însoțește rădăcina firului de păr decît pînă la locul de vărsare a glandei sebacee. Deasupra acestui punct, firul de păr nu mai este învelit decît de teaca epitelială externă și teaca fibroasă, între firul de păr și teaca epitelială externă rămînînd un mic spațiu în care se varsă sebumul produs de glanda sebacee și cad celulele descuamante ale tecii epiteliale interne.

2) **Producțiile unghiale.** Fanerele cunoscute sub numele de producții unghiale sînt niște produse de keratinizare a epidermei, de mărime, formă și poziții mai mult sau mai puțin diferite, acoperind complet sau numai în parte extremitatea degetelor, la cele mai multe vertebrate amniote, în special la mamifere. Ele sînt de natură epidermică, corespunzînd stratului strălucitor; nu suferă fenomenul descuamării, așa încît organul crește fără încetare. Formele sub care găsim aceste producții unghiale la diferite animale pot fi reduse la trei tipuri: 1) unghii, 2) gheare, 3) copite (fig. 19).

Toate aceste producții cornoase la mamifere prezintă o parte dorsală numită lamă unghială, limb sau zid, formată dintr-o substanță cornoasă

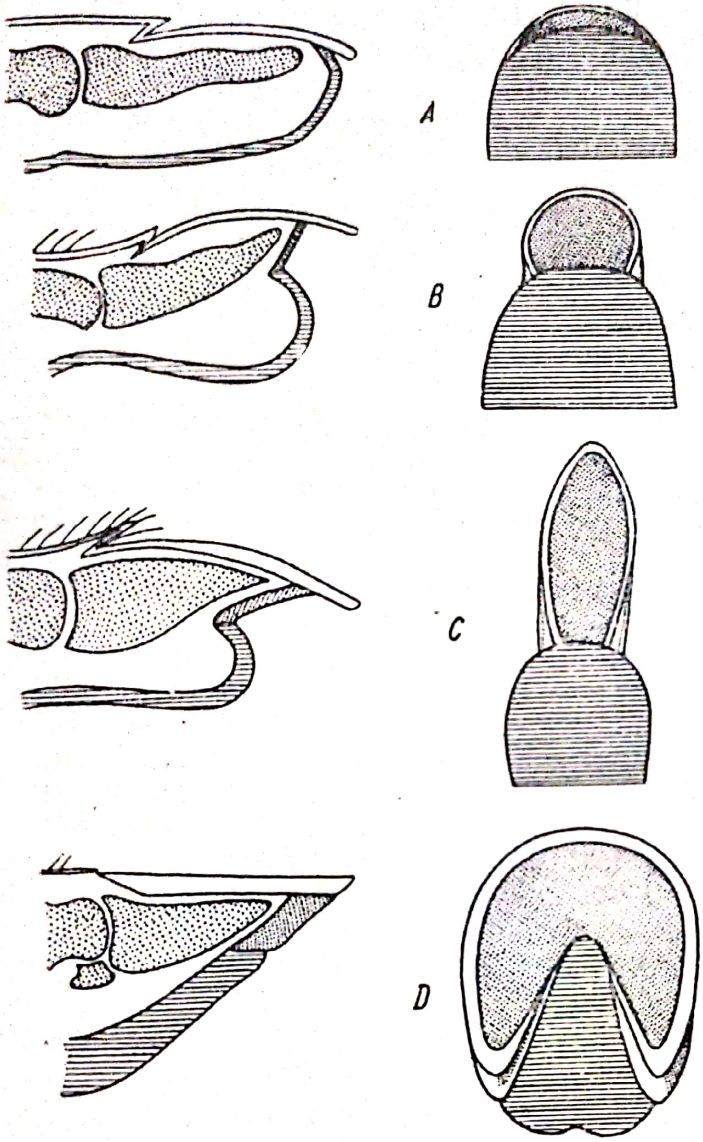

Fig. 19. Unghie, gheară, copită: scheme comparative (după Ihle):
A — unghia la om; *B* — unghia la *Simiae*; *C* — gheara la *Carnivora*; *D* — copita la *Equus*.

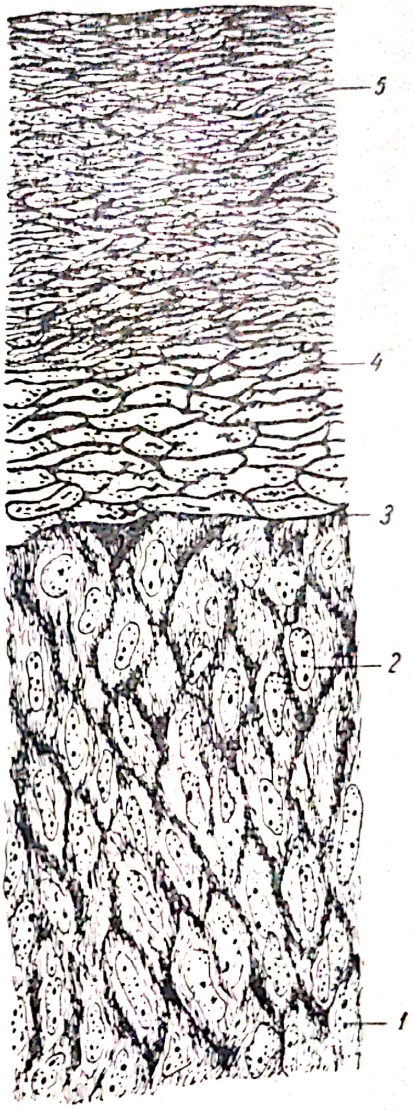

Fig. 20. Secțiune perpendiculară prin unghie (după Crișan):
1 — strat bazal; *2* — corp mucos; *3, 4* — limita dintre limbul și patul unghiei; *5* — celulele limbului.

compactă (acoperită parțial de o lamă mult mai fină, de pildă, perioplul) și dintr-o parte ventrală tot cornoasă, dar mai moale, mată, numită talpă care căptușește fața ventrală a extremității degetului, între pulpa lui și zidul unghiei, ghearei sau copitei (fig. 20).

Ghearele și cângile sînt producțiile unghiale cele mai primitive. Ele apar la unii batracieni și sînt aproape totdeauna prezente la amniote;

prezintă o poziţie terminală, o formă conică ascuţită şi curbată şi o talpă bine dezvoltată. Forma lor se datoreşte faptului că zidul e comprimat lateral şi prezintă pe linia mediodorsală o îngroşare puternică. Corpul mucos de dedesubtul acestei îngroşări îndeplineşte rolul de matrice a ghearei. Gheara se formează numai în dreptul matricei şi de aici înaintează spre extremitatea liberă şi spre laturi. O secţiune transversală prin regiunea mijlocie a ghearei ne arată că de o parte şi de alta a îngroşării mediodorsale, adică lateral, gheara este formată dintr-o lama destul de subţire, epiderma de dedesubtul acestei lame nu ia parte la formarea ei. Talpa formează faţa ventrală a ghearelor. Aceste formaţiuni termină degetele reptilelor, păsărilor şi ale multor mamifere, în special ale carnivorelor.

Unghia (fig. 21) este o lamă cornoasă, aproape plată, ce acoperă extremitatea superioară a degetelor la om, maimuţe şi lemuriene (unde poate coexista cu gheara). În fond, unghia nu este decît o varietate adaptativă a ghearei, cu zidul turtit şi cu talpa redusă. Unghia prezintă o *rădăcină (radix unguis)* acoperită de o cută a pielii ; o parte descoperită lamelară numită *corpul unghiei (corpus unguis)* care este despărţit de rădăcină printr-o porţiune semilunară, şi anume *lunula*, şi o *extremitate liberă (margo liber)* ce depăşeşte extremitatea degetului. Ea este prinsă de pulpa degetului printr-o talpă foarte redusă. În partea posterioară şi pe laturi, unghia e mărginită de o răsfrîngere a pielii, cunoscută sub numele de cută supraunghială. Marginea cutei supraunghiale, întărită prin cornificarea păturii cornoase, formează *perionixul*. Unghia nu e, în definitiv, decît continuarea păturii cornoase a epidermei, în special, ea reprezintă în fond *stratul lucid*, foarte îngroşat, pătura cornoasă propriu-zisă fiind omologă membranei exfoliante de la suprafaţa unghiei, numită *eponchium*. Ea provine dintr-un mugur epidermic, ce se înfige oblic în derm pe faţa dorsală a extremităţii degetelor. La formarea ei concură două părţi fundamentale : epiderma şi derma.

Epiderma unghială este formată din :

a) o pătură profundă sau bazilară, cu celule cilindrice ;

b) o pătură de celule poliedrice ;

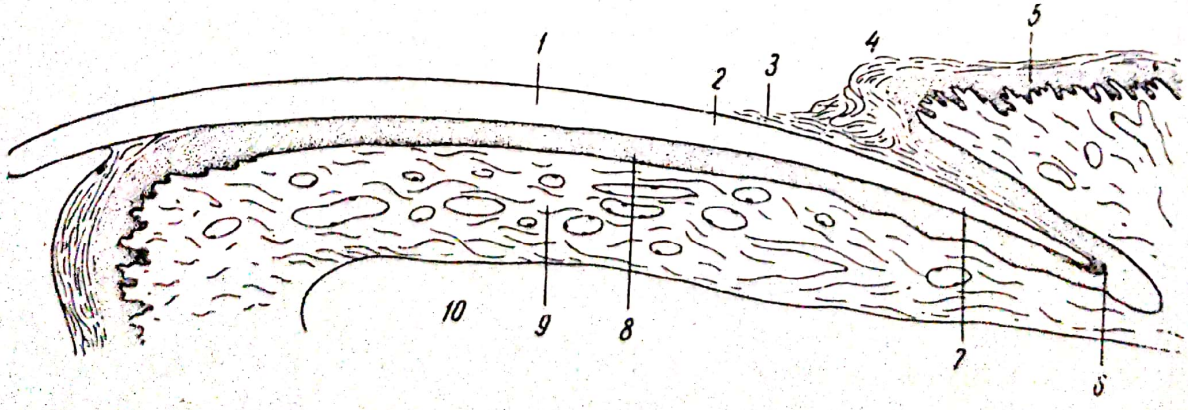

Fig. 21. Secţiunea anteroposterioară printr-o unghie de copil (după Crişan):
1 — corpul unghiei; 2 — lunulă; 3 — eponichium; 4 — îndoitura cutanată posterioară; 5 — piele; 6 — matrice; 7 — rădăcină; 8 — patul unghiei; 9 — derm; 10 — falangetă.

Scanned with OKEN Scanner

c) un strat strălucitor care reprezintă limbul unghial propriu-zis ; celulele sale conţin keratină tare ;

d) un strat cornos reprezentat la făt prin eponchium şi la adult prin perionix. Stratul granulos lipseşte.

Sub epidermă se găseşte derma subunghială, ale cărei vase trebuie să asigure nutriţia unghiei de deasupra. Mai mult încă, unghia are trei din marginile sale băgate într-o cută cutanată, în formă de semilună : cuta supraunghiulară sau mantaua *(vellum unguis)*. Cuta supraunghială atinge cea mai mare lăţime (5—6 mm) în dreptul rădăcinii unghiei. La partea superioară a marginilor laterale a unghiei, cuta atinge 2—3 mm. Ea se îngustează încetul cu încetul, pe măsură ce ne apropiem de extremitatea degetului, şi aici dispare. Partea distală a marginii laterale a unghiei nu mai este acoperită de această cută.

Cînd se smulge o unghie, nu se scoate decît porţiunea tare şi superficială a epidermei unghiale ; această porţiune constituie unghia propriu-zisă, ea corespunde histologic cu un strat strălucitor foarte gros. Porţiunea moale a epidermei unghiale rămîne aderentă la derma de dedesubt. Ea corespunde unui corp mucos al lui Malpighi. Faţa sa profundă prezintă creste şi şanţuri care se angrenează cu crestele şi şanţurile de dedesubt la care aderă puternic. Crestele dermei se numesc crestele lui Henle. Corpul mucos unghial constituie în regiunea corpului unghiei un plan de susţinere denumit *patul unghiei (lectulus unguis)*. În regiunea rădăcinii unghiei şi a lunulei, acesta constituie matricea unghială. Limbul format în dreptul ei lunecă pe patul unghiei ca un vagon de cale ferată pe şine. Aceasta nu înseamnă însă că epiderma din dreptul patului unghiei nu ia de loc parte la formarea ei. În dreptul patului unghiei, elemente keratinizate se adaugă limbului, care creşte astfel în grosime, pe măsură ce lunecă. Însă această parte din unghie, formată pe seama epidermei patului, este de proastă calitate şi cuprinde grăsimi. Ea face ca limbul să adere de pat. Dacă o unghie cade sau este smulsă înainte ca limbul să se refacă, patul unghiei se acoperă cu o pătură solzoasă şi imperfectă, produsă de epiderma patului unghiei.

Eponchium se întinde la făt peste tot limbul unghial. Marginea liberă a unghiei îl sparge şi din el rămîne, după naştere, perionixul, care continuă pe limb cuta supraunghială.

În tabelul alăturat se arată părţile constitutive ale pielii şi unghiei, omologe între ele.

Omologiile unghiei cu pielea

Pielea	Unghia
Strat bazal	Strat bazal
Stratul celulelor poliedrice	Stratul celulelor poliedrice
Strat granulos cu eleină granulară (keratohialin)	
Strat lucid cu lacuri de eleină şi keratină	Limb unghial cu keratină
Strat cornos	Eponchium la fetus
	Perionix după naştere

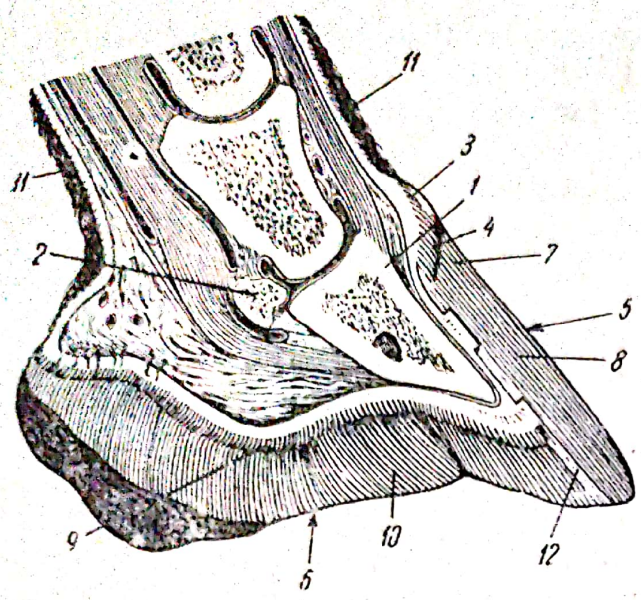

Fig. 22. Copita (după Ellenberger-Baum):
1 — falanga terminală; *2* — os sesamoid; *3* — burelet perioplic; *4* — burelet cutidural; *5* — zidul; *6* — talpa; *7* — stratul marginal; *8* — strat tubulos; *9* — papilele filiforme ale talpei; *10* — cornul tălpii; *11* — piele cu păr; *12* — linia albă.

Copita. Vom descrie mai amănunţit copita de cal (fig. 22), care este formată din trei părţi : *peretele* sau *zidul, talpa* şi *furcuţa* ce corespunde cu pulpa de la unghie sau gheară.

Zidul sau *peretele* îmbracă falanga a III-a, lăţită la extremitatea distală. Faţa sa externă este netedă, strălucitoare şi acoperită la partea sa superioară de o subţire pătură epidermică descuamantă, numită *perioplu* Ea corespunde perionixului de la unghii. Faţa internă a zidului prezintă în toată lungimea sa lamele cornificate, a căror totalitate formează *kerafilul* sau ţesutul *kerafilos.* Aceste lamele se angrenează cu foiţele *podofilului* sau *ţesutului podofilos,* care acoperă faţa externă a falangei a III-a.

Talpa corespunde cu faţa inferioară a falangei a III-a şi are forma unei plăci semilunare, încadrată de marginea plantară a zidului.

Furcuţa pătrunde ca un triunghi în porţiunea centrală a concavităţii tălpii.

Zidul se formează pe baza unei îngroşări a pielii, numită *burelet cutidural* sau *cutidură.* Cu alte cuvite, cutidura este matricea zidului. Ea este găzduită într-un jgheab săpat în lungul marginii superioare a zidului.

De-a lungul marginii superioare a cutidurei se găseşte o mică îngroşare numită burelet perioplic, pe seama căruia se formează *perioplul* sau *perionixul.* El este echivalent cu cuta supraunghiulară de la unghie.

Cutidura prezintă pe toată suprafaţa sa papile dermice foarte apropiate unele de altele şi cu atît mai dezvoltate, cu cît sînt mai apropiate de marginea sa inferioară. Acolo ele pot atinge o lungime de 5—6 mm. Aceste papile conţin vase sanguine foarte numeroase şi nervi. Ele sînt acoperite de stratul generator al epidermei, care prin evoluţia sa va da celule cornoase. O parte din aceste celule se dispun în prelungirea papilelor şi vor forma tuburi cornoase ; altă parte se dispune între tuburi. Diametrul tuburilor variază de la 0,15—0,50 mm ; axul lor este for-

Scanned with OKEN Scanner

mat din celule mici, imperfect keratinizate. Acest ax poate fi comparat cu măduva firelor de păr. Partea periferică a tuburilor este constituită din celule mai complet keratinizate, dispuse concentric în jurul axului şi evoluînd de-a lungul acestor tuburi. Celulele dintre tuburi, stratificate orizontal, formează substanţa intertubulară. O parte din această substanţă pătrunde printre crestele podofilului şi formează ţesutul kerafilos.

Perioplul reprezintă o prelungire a păturii cornoase a pielii, de care se deosebeşte prin structura sa tubuloasă, determinată de papile lungi ce îl străbat la partea sa superioară.

Ţesutul podofilos sau *ţesutul foios* îşi datoreşte numele foiţelor sau cutelor pe care le prezintă pe suprafaţa sa. Aceste cute, în număr de 550—600, sînt paralele între ele şi separate prin şanţuri profunde. În aceste şanţuri pătrund cutele ţesutului kerafilos. Fiecare cută a podofilului prezintă în lungul ei mici creste înalte de 70—100. Se pot număra 50 de creste pe fiecare faţă a fiecărei cute. Axul cutelor şi al crestelor este format din dermă. Crestele sînt acoperite de stratul bazal al epidermei, de stratul celulelor poliedrice şi de cîteva strate de celule cornificate. Pătura profundă a ţesutului podofilos se confundă cu periostul falangei a III-a. Podofilul este bogat vascularizat. Ca şi patul unghiei, el nu ia parte la formarea zidului, ci serveşte numai ca suprafaţă la care aceasta aderă, adică o *suprafaţă keratoieră*.

Talpa prezintă în esenţă aceeaşi structură ca şi zidul. Ea este formată din tuburi cornoase, ce merg oblic de la faţa sa dorsală la cea ventrală, într-o direcţie paralelă cu cea a zidului, şi din substanţă intertubulară. Talpa apare mai puţin dură decît zidul şi este produsă de o porţiune modificată a pielii, care acoperă faţa inferioară a falangei a III-a. Aceasta constituie *ţesutul catifelat*. Ea se numeşte astfel din cauza numeroaselor papile ce se găsesc pe suprafaţa sa. Aceste papile seamănă în totul cu acelea ale cutidurei şi, ca şi în zid, sînt înconjurate de un strat germinativ pe seama căruia se vor forma celule cornoase, care vor constitui şi substanţa intertubulară.

Tot pe seama acestei membrane catifelate se formează şi furcuţa. Ea prezintă o structură asemănătoare cu aceea a perioplului, adică în loc de adevărate tuburi cornoase, ca în perete şi talpă, ea prezintă simple tuburi îndreptate oblic, dinapoi înainte, şi uşor ondulate, între care se văd, din loc în loc, canalele excretoare ale unor glande sudoripare.

3) **Fanoanele.** Altă grupă de fanere ce merită atenţie sînt acelea ce înlocuiesc dinţii, în faza adultă, la cetaceele din grupul misticetelor. Acestea sînt nişte lame cornoase, cu aspectul unor prisme triunghiulare, foarte lungi, cunoscute sub numele de fanoane. Extremitatea superioară a fanoanelor e fixată pe falca de sus, extremităţile lor libere atîrnă ca lamele unui pieptene spre mandibulă, desfăcîndu-se în numeroase filamente cornoase ce se încîlcesc între ele, formînd astfel ca o ţesătură de voloc. Naşterea fanoanelor e foarte asemănătoare cu aceea a zidului copitei.

4) **Coarnele.** Nu există decît la mamifere, dacă facem abstracţie de protuberanţele cefalice de la unele păsări şi acelea de la unele reptile fosile.

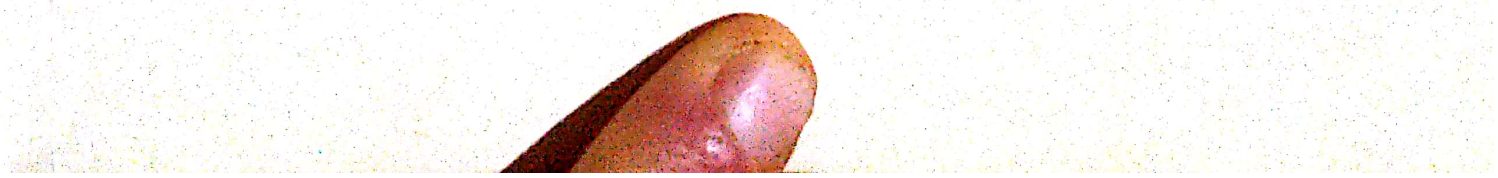

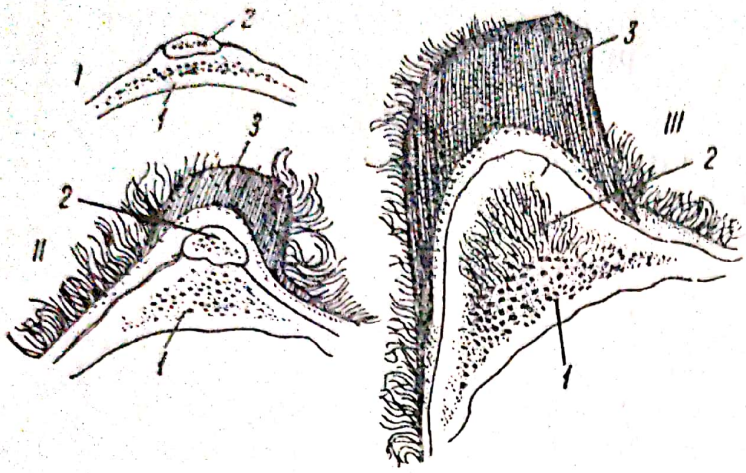

Fig. 23. Dezvoltarea coarnelor găunoase de la cavicorne (după Weber):
1 — osul frontal; *2* — osul cornului; *3* — partea cornoasă.

Distingem trei tipuri de coarne: coarnele pur epidermice şi pline, coarnele pur epidermice găunoase şi permanete de la cavicorne, coarnele pline şi caduce de la cervide.

Coarnele pur epidermice şi pline se întîlnesc la rinoceri, în număr de unul sau două, aşezate unul după altul. Ele sînt formate dintr-o masă de celule cornoase, dispuse în cordoane, comparabile cu tot atîtea fire de păr, solid unite între ele şi asociate cu elemente cornoase ale epidermei. Acestor cordoane cornificate le corespund papile voluminoase din dermă. Coarnele rinocerilor sînt purtate pe excrescenţe osoase, neregulate, puţin proeminente.

Coarnele pur epidermice găunoase şi permanente ale cavicornelor *(Antilopidae, Capridae, Ovidae, Bovidae)* se compun dintr-un toc cornos epidermic care, împreună cu pielea ce l-a format, înconjură o excrescenţă osoasă a frontalului. Această excrescenţă, ca şi frontalul, este săpată de vaste cavităţi sinusare, cu excepţia antilopelor. Acest fel de coarne există adesea la ambele sexe şi sînt de multe ori încolăcite, dar neramificate. Numai la antilopa din America (antilocapra) ele prezintă un scurt ram lateral şi tocul cornos cade în fiecare an, pentru a fi înlocuit cu un altul. Tocul cornos poate prezenta ornamentaţii diferite.

După cum am spus mai sus, aceste coarne sînt permanente, însă în creşterea lor se manifestă o periodicitate care are ca rezultat formarea la baza lor a unor şanţuri succesive; primul din aceste şanţuri apare la un bou la 3 ani (fig. 23).

La animale foarte tinere care vor purta coarne de acest tip, o masă de os spongios, în formă de nasture, osul cornului *(os cornu)* se poate pipăi sub pielea ce se întinde pe osul frontal. Dacă osul cornului este distrus prin ardere sau îndepărtat în alt mod, cornul nu se va mai dezvolta. Dacă rămîne intact, cornul se dezvoltă şi osul cornului fuzionează definitiv cu o ridicătură *(peduncul)* a osului frontal, apărută sub el. Ridicătura frontalului, fuzionată cu osul cornului, creşte din ce în ce, devine o prelungire a osului frontal şi constituie pivotul în jurul căruia şi dincolo de care se dezvoltă cornul găunos, de consistenţă cornoasă (fig. 24).

Scanned with OKEN Scanner

La cornul unui bou se distinge o parte cornoasă principală, internă, și o parte externă, care-i înconjură baza. Partea externă, care se întinde puțin în înălțime, este constituită dintr-o substanță keratinizată moale, gălbuie. Ea constituie cornului propriu-zis un fel de teacă echivalentă cu perionixul unghiei și cu teaca epitelială internă a firului de păr.

Partea internă care formează cornul propriu-zis este mult mai tare. La baza sa, cornul este întîi constituit numai din pătura externă moale și mai sus apare cornul tare sau cornul propriu-zis. Tot cornul este striat paralel cu axul organului. Substanța cornoasă se produce pe toată suprafața corpului mucos și lunecă pe el, împinsă fiind de păturile noi, formate într-o direcție aproape paralelă cu axul organului.

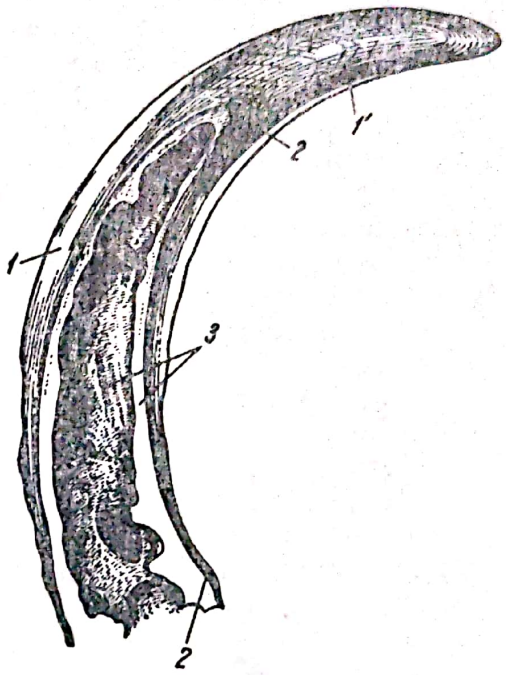

Fig. 24. Structura unui corn găunos (după Ellemberger-Baum):
1 — teacă cornoasă epidermală; 1' — cornul tare; 2 — corium; 3 — excrescența frontalului.

În dreptul bazei cornului, corpul mucos este foarte gros, și papilele dermice înalte. Corpul mucos este acoperit de un strat granulos cu keratohialină, foarte dezvoltat, și acesta cu un strat cornos moale. În tot restul fanerei, corpul mucos e mai subțire și nu produce un strat granulos, ci de-a dreptul un strat cornos cu keratină tare.

Derma prezintă papile orientate foarte oblic în direcție distală. În fața lor, keratinizarea este întîrziată și celulele epidermice sînt orientate concentric în jurul axului care le continuă. Ne dăm seama de aceasta comparînd secțiunile longitudinale cu cele transversale, unde aceste fenomene se traduc prin apariția de mici cercuri, dispuse la distanță aprape egală unele de altele.

Coarnele pline și caduce de la cervide sînt constituite din adevărate oase dermice, mai mult sau mai puțin ramificate, și prezintă la baza lor o umflătură inelară. Ele apar ca scurte protuberanțe ale frontalului numite *processus cornualis*. Coarnele cad anual, primăvara, printr-un proces de resorbție osoasă ce are loc la acest nivel, apoi pielea se cicatrizează deasupra cornului rămas. Căderea cornului este precedată de o dezvoltare a vaselor ce înconjură baza sa. Ele pătrund în bază, aducînd totodată și osteoclaste. Acestea rarifică axul și creează lacune care separă cornul de baza sa. Cornul cade antrenat de greutatea sa sau prin eforturile animalului. În urma rupturii vaselor se produce o ușoară hemoragie și la nivelul părții descoperite se formează o crustă sub care începe dezvoltarea noului corn. Creșterea cornului durează 10—13 săptămîni. Se organizează astfel un nou corn, care se ramifică, avînd un

ram mai mult decît cel din anul precedent. Pînă la creşterea completă, cornul rămîne acoperit cu o piele subţire, cu peri scurţi, ca o catifea, care cade apoi. Ajuns la sfîrşitul creşterii sale, cornul îşi pierde pielea cu păr, în urma uscării ei cauzate de obliterarea vaselor cutanate. Această piele uscată se desprinde de pe coarne, cînd animalul le freacă de copaci ; axul osos rămîne dezvelit.

Coarnele cervidelor constituie aproape totdeauna caractere sexuale secundare proprii masculilor. Numai renii fac excepţie. La ei şi femelele poartă coarne, întocmai ca aceştia.

Coarnele cavicornelor şi cervidelor reprezintă caractere sexuale secundare.

La bou (taur castrat), creşterea şi lungimea coarnelor sînt foarte deosebite de acelea ale taurului şi se apropie mai mult de acelea ale vacii.

Căderea şi dezvoltarea coarnelor cervidelor sînt în raport intim cu activitatea sexuală. Dacă castrarea se face în timpul creşterii coarnelor, acestea nu se mai dezvoltă, rămîn acoperite cu piele păroasă şi nu se mai reînnoiesc. Dacă se castrează un cerb adult, coarnele sale cad şi apar altele ; dar acestea rămîn acoperite de piele şi nu se mai reînnoiesc.

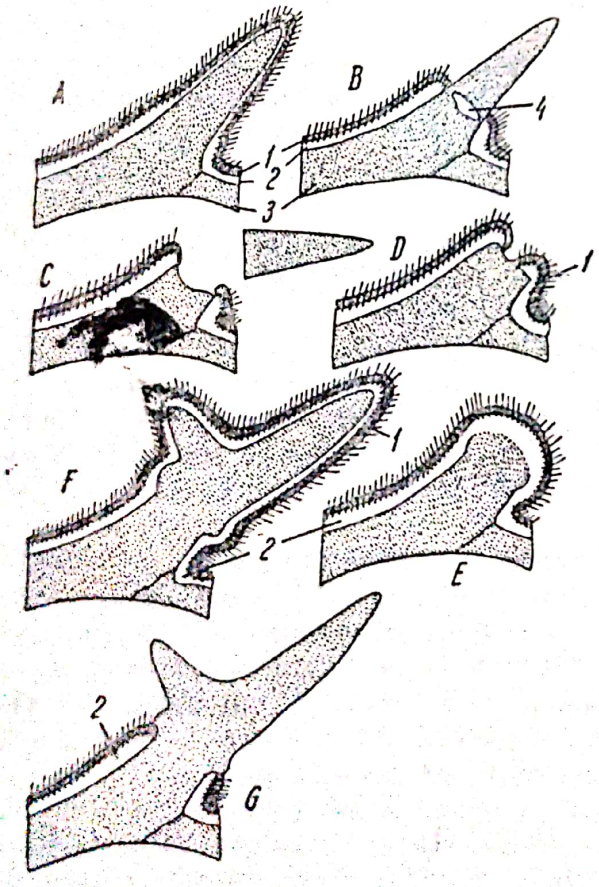

Fig. 25. Dezvoltarea şi reînnoirea coarnelor de la *Cervidae* (după Weber):
1 — epiderma cu păr; *2* — derma; *3* — os; *4* — locul unde se produce resorbţia osului.

La animale care au suferit numai o castrare unilaterală, coarnele se dezvoltă normal în partea sănătoasă. Trebuie să apropiem de aceste rezultate faptul că la femelele bătrîne apar adesea coarne. Aceasta este o manifestare de arhenoidie. Pe de altă parte, coarnele cervidelor prezintă adesea alteraţii puternice, în urma unor leziuni ale corpului, în special, a fracturilor oaselor membrelor. Aşa se explică apariţia coarnelor în formă de perucă.

La noul născut, locul unde se vor dezvolta coarnele este indicat printr-o mai mare dezvoltare a frontalelor. La 6 sau 8 luni apare o protuberanţă osoasă, primul indiciu al viitorului corn (fig. 25).

De ce cervidele au coarne? Unii biologi sînt de părere că în corpul masculilor se produce mai multă substanţă osoasă decît poate fi utilizată de schelet ; pentru motive necunoscute, acest exces s-ar depune pe vîrful capului. Tot din cauze necunoscute, acest

exces nu apare decît atunci cînd cervidele au o talie anumită (la începutul istoriei lor filogenetice cervidele erau mici și nu purtau coarne). Însă din momentul apariției coarnele au tot crescut, o dată cu evoluția speciei. Cînd o specie de cervide a atins talia sa extremă coarnele au devenit atît de mari și de grele, încît au dus la dispariția speciei. Așa s-ar explica pentru ce nici un cervid n-a depășit în mărime pe cel din Irlanda *(Megaceros)*. Megaceros era o Dama gigantă, ale cărei coarne puteau să atingă, împreună, o lățime de 3 m. Fosile de Dama au rămas în cuaternarul Europei și mai ales în turbăriile din Irlanda, schelete complete.

Considerații asupra fenomenului de keratinizare. Studiul epidermei și al fanerelor sale (păr, unghie, gheară, la care se adaugă o parte din coarne) ne permite să degajăm procesele generale ale keratinizării, dar să și recunoaștem că există două keratine. Keratinizarea constă, esențialmente, din transformarea cornoasă a fibrilelor epidermice și a învelișului exterior al celulelor. Celelalte fenomene ce se pot observa, ca apariția keratohialinei în epidermă, a trihohialinei în firul de păr, sînt accesorii și supraadăugate.

Distingem două feluri de keratine: *A* și *B*. Keratina *A* este moale, apare în epidermă, în celulele care, în prealabil, au conținut keratohialină. Ea nu provine însă din keratohialină și este destul de săracă în sulf (0,5 g%). Keratina *B* este tare, apare în fanere, în celulele care nu au conținut keratohialină. Este săracă în grăsime, dar foarte bogată în sulf (3 g%).

Glandele. Ca și batracienii și spre deosebire de reptile și păsări, mamiferele prezintă, de obicei, formațiuni glandulare abundente. În pielea lor găsim trei feluri de glande care le caracterizează: sudoripare sau sudorifere, sebacee și mamare.

a) *Glandele sudoripare* sînt glande tubuloase (fig. 26). Ele cuprind două porțiuni: *a* — regiunea secretoare sau glomerulul sudoripar;

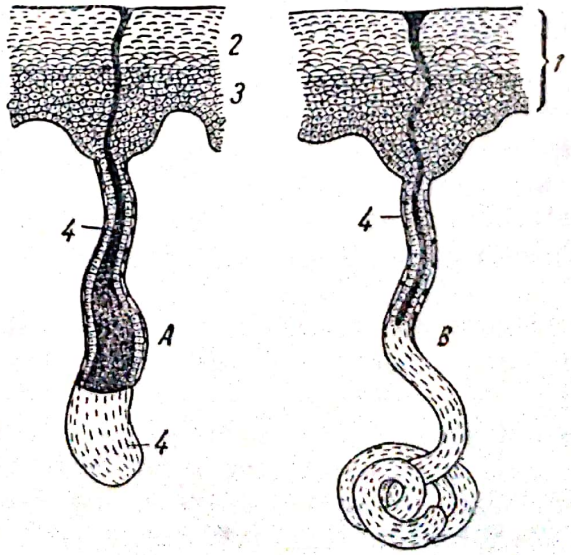

Fig. 26. Glandele sudoripare la mamifere (după Schmalhausen):
1 — epiderma; *2* — stratul cornos al epidermei; *3* — stratul lui Malpighi; *4* — glandă sudoripară.

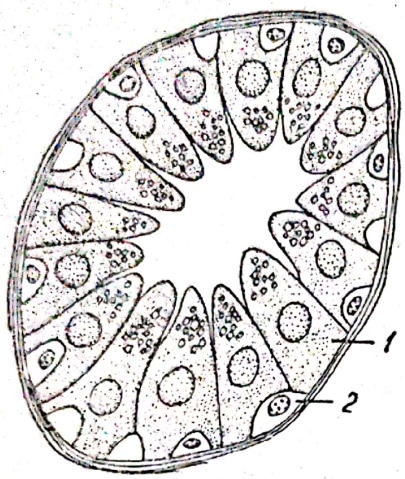

Fig. 27. Secțiune transversală în tubul secretor al glandei sudoripare (după Drăgoi):
1 — celulă glandulară; *2* — celulă mioepitelială.

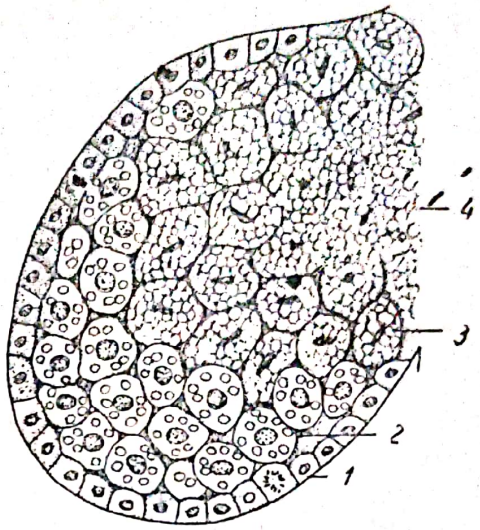

Fig. 28. Secțiune într-o glandă sebacee (după Drăgoi):
1 — celulă bazală; *2* — celulă cu granulații adipoase; *3* — celulă cu vezicule adipoase; *4* — sfărîmături celulare.

b — tubul sudorifer, ce prezintă două segmente: un segment profund, care traversează derma în linie dreaptă, canalul sudorifer; un segment superficial, învîrtit ca un sfredel, săpat în epidermă (fără pereți proprii), traiectul sudorifer.

Regiunea secretoare formată din celulele secretante mari, așezate pe un singur rînd în jurul lumenului, prezintă la exterior celule mioepiteliale. O membrană bazală separă peretele glandei de țesutul conjunctiv înconjurător, bogat în terminații nervoase, și intens vascularizat. Secreția este de tip merocrin (fig. 27).

Glandele sudorifere sînt de mai multe feluri: obișnuite, axilare, ceruminoase și ciliare ale lui Moll.

b) *Glandele sebacee* sînt glandele acinoase compuse, prezentînd un segment secretant și un canal de evacuare. Structura segmentului secretant este diferită de aceea a glandelor sudoripare. Pereții acinilor nu prezintă celule mioepiteliale. Ei sînt formați dintr-un epiteliu pluristratificat, ale cărui celule, pe măsură ce îmbătrînesc, sînt împinse spre lumen și suferă o degenerescență grasă. Secreția este de tip holocrin (v. fig. 15 și 28).

Unele din glandele sebacee se deschid în cavitatea foliculului pilos, între firul de păr propriu-zis și teaca epitelială externă; altele se deschid la suprafața pielii și sînt străbătute de un păr rudimentar; în fine, se deschid tot la suprafața pielii, dar nu au nici o legătură cu perii. Unele glande sebacee se diferențiază dînd glandele lui Meibomius din pleoape, glandele ciliare în legătură cu genele, glandele mamelonului și ale buzelor mici (vulvare).

Scanned with OKEN Scanner

Dezvoltarea glandelor sebacee și sudoripare este variabilă la diferitele grupe de mamifere.

Ordinul Insectivore. Toate Insectivorele au glande cutanate, tubulare și alveolare, reprezentînd glande sudoripare și sebacee; unele porțiuni ale pielii sînt lipsite la anumite animale de astfel de glande.

Ordinul Dermoptere. Acestea prezintă atît glande sudoripare cît și glande sebacee.

Ordinul Chiroptere. La Chiroptere nu se găsesc glande sudoripare. Glandele sebacee de tip banal sînt răspîndite pe tot corpul.

Ordinul Pholidote (pangolinul). Acestea nu au nici glande sudoripare, nici glande sebacee.

Ordinul Primatelor. La Primate există atît glande sudoripare cît și sebacee.

Ordinul Rodentia. Pielea rozătoarelor nu conține aproape de loc glande de tip sudoripar, afară de glandele tubuloase din planta piciorului, ci numai glande sebacee.

Ordinul Lagomorfe. Glandele sudoripare lipsesc; afară de cele din planta piciorului; în schimb, glandele alveolare de tip sebaceu sînt abundente.

Glandele sudoripare de la *Rodentia* și *Lagomorpha* trebuie studiate din nou.

Ordinul Cetacee. La acestea glandele cutanate lipsesc în întregime, prezentînd astfel un frumos exemplu de adaptare la viața acvatică.

Ordinul Fissipede. La Fissipede glandele sudoripare nu lipsesc niciodată, nici chiar la cîine și pisică, unde, după părerea comună, n-ar exista. Însă, glandele sudoripare de la cîine, afară de acelea din spațiile interdigitale, nu funcționează. Transpirația se face prin plămîn, care joacă astfel un rol important în reglarea termică. Există glande sebacee care în unele locuri sînt foarte dezvoltate: așa sînt glandele ceruminoase din conductul auditiv extern, glandele bărbiei de la pisică etc. La rasele de cîini cu părul scurt, glandele sebacee sînt mai dezvoltate decît la rasele cu părul lung.

Ordinul Pinipede. La acestea glandele sudoripare și sebacee sînt bine dezvoltate.

Ordinul Tubulidentate cu *Orcyteropus.* Există glande sudoripare și sebacee. W e b e r (1928) semnalează la embrion prezența unor glande tubuloase voluminoase, care regresează la adult.

Ordinul Hyracoidee. La Hyracoide glandele sudoripare lipsesc, iar cele sebacee sînt mici.

Ordinul Proboscidieni. La acestea glandele cutanate, absente pe aproape toată suprafața corpului, sînt reprezentate în cîteva puncte, prin glande alveolare sau sebacee, anexate perilor pleoapelor, perilor din canalul evacuator al glandei temporale și celor din conductul auditiv extern, unde produc un cerumen abundent.

Ordinele Perissodactyle și Artiodactyle. Foarte numeroase la Perissodactyle, glandele sudoripare sînt mai rare și mai ales mai puțin dezvol-

Scanned with OKEN Scanner

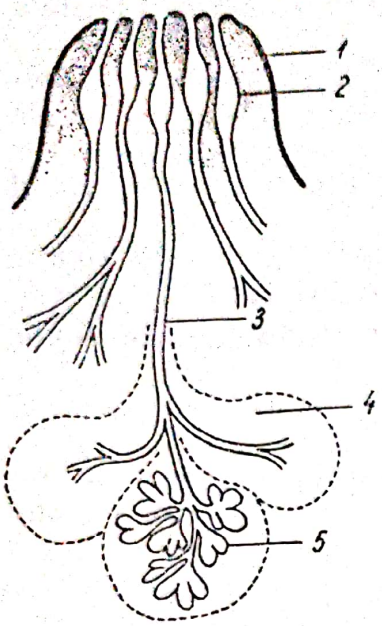

Fig. 29. Schema structurală a glandei mamare (după Drăgoi):
1 — mamelon; *2* — sinus galactofor; *3* — canal galactofor; *4* — lobul glandular; *5* — acin glandular.

tate la rumegătoare și la porc. La bou, afară de cele de pe bot, ele au glomeruli și se termină în deget de mănușă sau în ampulă: de asemenea, există glande sebacee.

c) *Glandele mamare*. Genetic, glandele mamare se leagă de glandele sudoripare, căci ele au, ca și acestea, o pătură externă de celule mioepiteliale. Glandele mamare sînt de tip acinos compus, în formă de ciorchine. Fiecare acin, limitat de o membrană vitroasă, prezintă două pături celulare: o pătură externă mioepitelială și o pătură internă reprezentată prin celule glandulare dispuse pe un singur rînd. Celulele glandulare prezintă un aspect variabil în legătură cu stadiul de secreție în care le surprindem. Glandele mamare sînt grupate în mamele (fig. 29). Dispoziția cea mai simplă a glandelor mamare se întîlnește la Monotreme.

La *Ornithorynchus*, glandele mamare, de formă ovală, sînt constituite din 100—200 de lobuli cilindrici de fiecare glandă, și aceștia din tuburi lungi de 35 mm aproximativ, care converg către cîmpul sau aria glandulară, de pe suprafața pielii ventrale. Fiecare glandă mamară este găzduită într-o despicătură în formă de butonieră a mușchiului pielos al trunchiului (*panniculus carnosus*). La ornitornic nu există pungă marsupială. Burelli (1927) afirmă că puiul trăiește o săptămînă fără să sugă, căci în momentul ecloziunii, glandele mamare nu secretă încă.

Cu puiul de *Echidna* s-ar produce același lucru. Pentru a suge, puii mai înaintați în vîrstă se cațără pe pîntecele mamei, care se răstoarnă cu fața în sus.

La *Echidna*, glandele mamare se găsesc de o parte și de alta a unei pungi ventrale, *marsupium* sau, mai exact *incubatorium*, în interiorul căreia se deschid (fig. 30). În dreptul incubatorului, fibrele paniculului cărnos se îndepărtează și delimitează o deschizătură lungă și largă, pe marginea căreia se diferențiază un sfincter (*sphincter marsupii*). Incubatorul nu este o formație durabilă, fiind alcătuit dintr-o piele mai subțire decît aceea care acoperă abdomenul; și perii de pe el sînt mai puțin numeroși. Incubatorul nu apare decît la femele și dispare între perioadele de reproducere.

Oul este așezat în incubator pentru clocit. Puiul, incapabil să sugă, primește laptele eliminat prin contracțiile mușchilor, care sînt netezi și anexați glandei; laptele se scurge în lungul unor peri groși și pătrunde în gura sa.

Scanned with OKEN Scanner

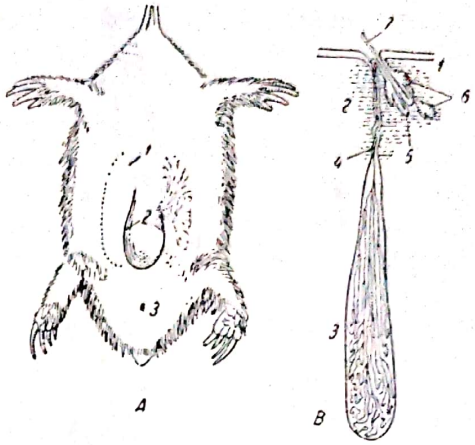

Fig. 30. Glandele mamare la *Echidna* (după Bütschli):
A, 1 — glandă mamară; *2* — cimp glandular; *3* — anus;
B, 1 — epidermă; *2* — corium; *3* — glandă mamară; *4* — conduct mamar; *5* — folicul pilos; *6* — glande sebacee; *7* — fir de păr.

La marsupiale, glandele mamare sînt în număr variabil ; fiecare din ele este prevăzută cu o pungă mamară, al cărei fund se ridică şi formează o papilă proeminentă în vîrful căreia se deschid canalele glandulare. Această papilă este un adevărat mamelon, însă se dezvoltă deplin numai prin sugerea exercitată de pui. În afară de această perioadă, ea rămîne pe jumătate învaginată în punga mamară, care persistă în parte. Mameloanele sînt foarte lungi şi subţiri. Ele au formă aproape cilindrică. Fiecare pui se fixează de un mamelon. Glandele mamare sînt rudimentare sau absente la masculi.

Femelele unor marsupiale (*Sminthopsis*, de exemplu) care n-au marsupiu prezintă în jurul bazei fiecărui mamelon o cută pieloasă circulară. Această cută formează o pîlnie în care îşi vîră capul puiul prins de mamelon.

Un mamelon asemănător, însă bine dezvoltat, chiar în afara lactaţiei, prevăzut cu canale galactofore ce se deschid izolat în vîrful său, se observă la numeroase mamifere. Însă există, de asemenea, pe lîngă mamelonul de tipul precedent, un alt tip în care canalele se deschid într-un conduct colector unic, un fel de canal central, care parcurge toată înălţimea mamelonului şi se deschide în vîrful său. Acest tip de mamelon este comun ungulatelor. El se găseşte, de exemplu, la vacă (fig. 31).

Glandele mamare sau mamelele *(mammae)* sînt totdeauna aşezate pe două linii, care se întind din golul axilar pînă în regiunea inghinală, sau se îndepărtează foarte puţin de această linie. Aceasta corespunde cu anastomoza a două vase importante, artera toracică internă (mamara internă) cu continuarea ei, artera epigastrică cranială, pe de o parte, şi artera epigastrică superficială (ram al epigastricei caudale), pe de altă parte. Aceste artere formează împreună cu venele corespunzătoare un cordon vascular aşezat dedesubtul mamelelor. Direcţia acestui cordon vascular coincide cu aceea a unei creste ectodermice care a dat naştere acestor glande. Primordia (schiţa embrionară) acestora este în adevăr constituită, la un mare număr de mamifere, dintr-o creastă epitelială, înfundată în mezoderm şi formată dintr-o îngroşare a ectoblastului care

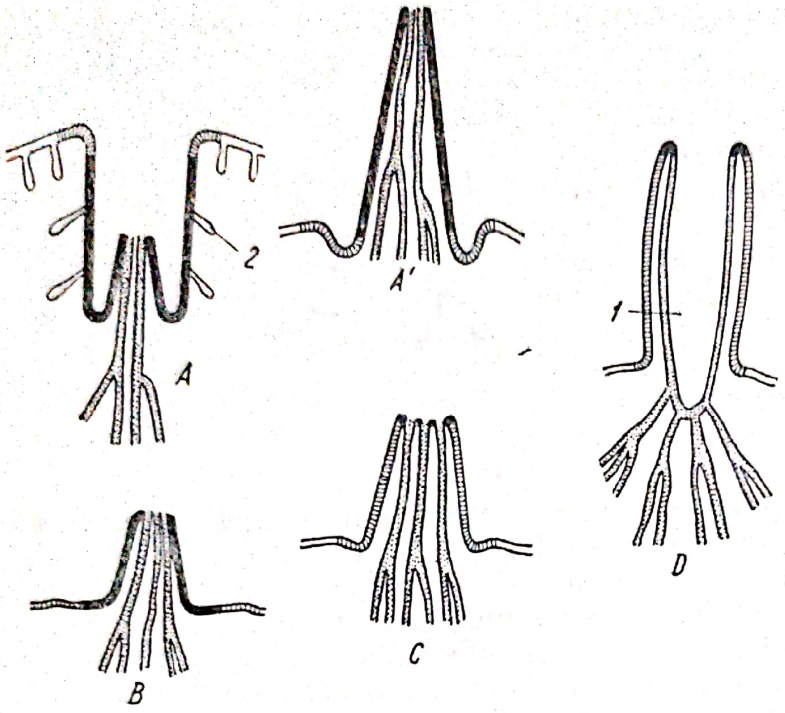

Fig. 31. Structura mamelonului la unele mamifere — figuri schematice (după I h l e):
A—A' — marsupiale; *B* — primate; *C* — carnivore; *D* — rumegătoare; *1* — pungă mamară; *2* — folicul pilos.

se întinde după o linie continuă de la membrul anterior la cel posterior. Este linia mamară sau lactee. Pe această linie, în punctele unde vor exista mai tîrziu mamele, celulele epiteliale ale crestei se înmulțesc și formează un mugur compact, care se înfundă în mezenchimul de dedesubt. Acest mugur produce în curînd pe toată suprafața sa internă o serie de cordoane epiteliale pline care pătrund în mezenchim și se ramifică în formă de ciorchine de strugure. Ele vor da naștere canalelor galactofore.

Situația și întinderea liniei mamare ne explică distribuția mamelelor. care prin reducerea uneia sau alteia din extremitățile acestei linii se formează cînd înspre axilă, cînd înspre regiunea inghinală sau pot să fuzioneze sau să deplaseze ușor prin alunecări.

Fiecare specie de mamifere are un număr anumit de mamele. Anomaliile se raportă la două ordine de fapte : reducerea numărului de mamele care există în mod normal și mărirea aceluiași număr. Reducerea numărului constituie amastia (de la *a* — fără, *mastos* — mamelă). Ea poate fi uni- sau bilaterală. Mărirea numărului constituie hipermastia, polimastia, multimamia, dacă se raportează la glanda întreagă și hipertelia sau politelia, dacă se raportează numai la mameloane.

Mamelele supranumerare se dezvoltă în puncte unde la alte animale se găsesc mamele normale, ele corespund liniei mamare.

La iapă și măgăriță găsim două mamele lipite una de alta și situate în regiunea inghinală, în același loc ca și scrotumurile armăsarului. La exterior, ele figurează ca două mase hemisferice, separate una de alta printr-un șanț medial, puțin adînc ; fiecare mamelă prezintă un mamelon cu 2—3 orificii la extremitatea liberă.

Scanned with OKEN Scanner

Vaca are patru mamele, două de fiecare parte, ele formează o masă voluminoasă ce ocupă aceeaşi regiune ca şi la iapă şi care se numeşte uger. Ugerul poartă inferior patru mameloane dispuse în patrulater şi corespunzînd fiecare la o mamelă independentă. Fiecare mamelon prezintă în vîrful său un singur orificiu prin care se deschide la exterior un vast sinus galactofor, în care confluează toate conductele lactifere ale unei mamele.

Vacile prezintă adesea cazuri de polimastie sau politelie. Mamelele supranumerare sînt aşezate înapoia celor normale.

Oaia şi capra au numai cîte două mamele, însă ele formează un uger voluminos şi care atîrnă mult. Acest uger se termină cu două mameloane cu cîte un orificiu la vîrf. Nu rar se întîlnesc două mamele supranumerare mai mult sau mai puţin dezvoltate şi dînd chiar lapte ; aceste mamele, contrar de ceea ce se observă la vacă, sînt, de obicei, situate înaintea celor normale.

La scroafă, mamelele sînt dispuse pe două rînduri laterale, care merg din regiunea inghinală pînă la piept ; fiecare rînd cuprinde 5, 6 sau chiar 7 glande. Se poate însă întîmpla ca într-un rînd să găsim mai multe glande ca în celălalt. Fiecare mamelă are un mamelon ascuţit. Canalele sale lactifere se deschid în două sinusuri galactofore care comunică cu exteriorul prin două orificii separate. Glandele anterioare sînt mai dezvoltate decît cele posterioare. Din acest punct de vedere, la cătea vom întîlni o dispoziţie inversă.

La cătea, mamelele sînt dispuse ca la scroafă şi, în general, în număr de 5 perechi, rar 4, distinse ca pectorale, abdominale şi inghinale. Ultimele sînt întotdeauna cele mai dezvoltate. Mameloanele prezintă 5—8 orificii şi tot atîtea canale galactofore în care se deschid numeroase conducte lactifere. La cătelele care alăptează canalele galactofore se dilată la extremitatea lor distală în formă de ampulă.

La pisică găsim, de obicei, patru mamele de fiecare parte, două pectorale şi două abdominale. La iepuroaică găsim 6—10 mamele dispuse pe două linii ca şi la cătea ; cele anterioare sînt mai mici decît cele posterioare.

Sirenienii, chiropterele, simienii şi omul au numai două mamele pectorale.

FUNCŢIUNILE TEGUMENTULUI

Importanţa tegumentului decurge din multiplicitatea funcţiunilor sale. În adevăr, pe lîngă rolul său de a delimita organismul faţă de mediul exterior, tegumentul prezintă încă alte numeroase funcţiuni. Astfel, el joacă un rol important în apărarea organismului, atît împotriva diverşilor microbi, graţie, în special, stratului său cornos, cît şi împotriva

factorilor mecanici, de data aceasta grație proprietății sale de elasticitate. De asemenea, apără organismul și contra presiunilor mari, datorită grăsimilor depuse în el. Astfel la om, pe podul piciorului, pe care se transmite toată greutatea corpului, se află un strat gros de grăsime, depusă din cauza presiunilor mari ce se execută aici. Tegumentul joacă și un rol important în atac și apărare, grație ghearelor, copitelor, coarnelor etc.

Tegumentul este și un regulator termic. Lupta împotriva exceselor de temperatură, pielea o realizează, în special, prin modificarea calibrelor vaselor sanguine ce se găsesc la nivelul acesteia. Apărarea organismului contra frigului se face cu ajutorul penelor tectrice și a pufului la păsări sau a părului la mamifere, precum și prin stratul de grăsime ce se depozitează în piele și care împiedică iradierea căldurii produse în timpul arderilor. Impotriva temperaturii prea înalte, organismul se apără prin mecanismul transpirației. Tot mecanismul transpirației este acela care face ca pielea să îndeplinească și un rol în excreție, contribuind la eliminarea substanțelor de dezasimilare. Pielea reprezintă un depozit pentru materiile de rezervă. În straturile profunde ale acesteia se depozitează substanțele grase care, în caz de nevoie, vor fi mobilizate și transportate de sînge. Prin papilele dermice, ca și prin terminațiile nervoase situate în epidermă, pielea reprezintă și un organ de simț foarte important.

Prin glandele mamare ce se formează în piele, aceasta joacă la mamifere un important rol în reproducere.

Pielea joacă un oarecare rol și în respirație ; la vertebratele inferioare această funcțiune respiratorie fiind foarte importantă (de exemplu, la batracieni).

În fine, tegumentul poate juca un anumit rol și în locomoție, penele remige mărind suprafața aripii la păsări, sau aripapatagium de la chiroptere.

Scanned with OKEN Scanner

Scanned with OKEN Scanner

SISTEMUL OSOS
(Osteologia)

Termenul osteologie provine din două cuvinte grecești : *osteon* = os și *logos* = vorbire, discurs. Altfel spus, osteologie este acea parte din anatomie care se ocupă cu studiul oaselor. Vom vedea însă că această definiție nu este întru totul exactă, deoarece în capitolul osteologiei vom studia și cartilaje.

Prin schelet se înțeleg toate părțile tari ale corpului animalelor, dezvoltate din mezenchim și care servesc ca suport, ca locuri de inserție a mușchilor și ca organe de protecție a corpului. Această definiție exclude

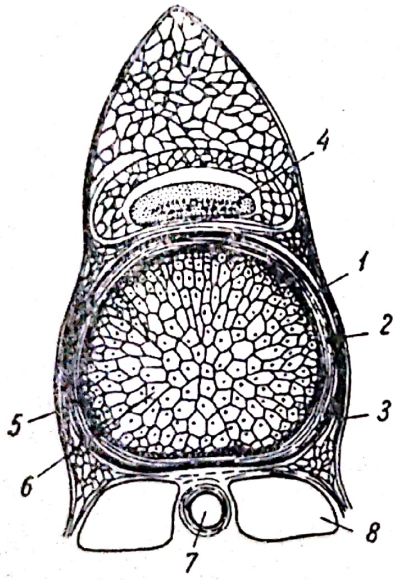

Fig. 32. Secțiune prin notocord și nevrax (după Bütschli):
1 — elastica externă; *2* — teaca fibroasă; *3* — țesut pericordal; *4* — măduva spinării; *5* — teaca epiteliomorfă; *6* — țesut cordal; *7* — aorta; *8* — venă cardinală.

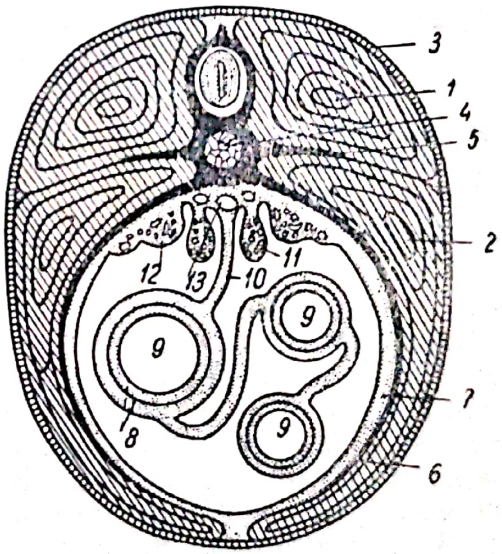

Fig. 33. Locurile de formare a scheletului (după Kingsley):
1 — musculatura epaxială (laterodorsală); *2* — musculatura hipaxială (lateroventrală); *3* — ectoderm; *4* — vertebră; *5* — coastă; *6* — coastă hemală sau ventrală; *7* — somatopleură; *8* — splanhnopleură; *9* — intestin; *10* — mezenter; *11* — gonadă; *12* — nefridie; *13* — aorta.



părţile tari pur epidermice ca, de exemplu, chitina artropodelor, cochilia şi scoica moluştelor, solzii cornoşi ai reptilelor. Fiindcă scheletul poate să se dezvolte numai acolo unde este mezenchim, distribuţia acestuia ne poate indica locul unde vor putea apărea piese scheletice. Pentru a ne putea da seama de această distribuţie, vom face o secţiune transversală prin coada unui vertebrat. Mai întîi găsim derma, imediat sub epidermă, formînd un înveliş în jurul organelor interne. De pe faţa dorsală şi ventrală a secţiunii porneşte, din dermă, pe linia mediană, un perete longitudinal, care separă masele musculare din cele două părţi. Acest perete formează un septum median dorsal şi un septum median ventral. În dreptul sistemului nervos, notocordului (fig. 32) şi al vaselor mari de sînge situate sub notocord, peretele longitudinal se crapă şi, trecînd de fiecare parte a acestor organe, le înconjură. De la peretele median, pînze de mezenchim (miosepte) trec vertical printre miotoame şi se prind de dermă ele fiind, ca şi miotoamele, metamerice. În sfîrşit, găsim un septum orizontal de fiecare parte, care separă muşchii laterodorsali (epaxiali) de muşchii lateroventrali (hipoaxiali) (fig. 33).

Piesele scheletice care iau naştere în dermă formează scheletul dermic sau exoscheletul.

Piesele scheletice care iau naştere mai profund formează endoscheletul.

SCHELETUL DERMIC (exoscheletul)

În dezvoltarea sa, trece prin două stadii: membranos şi osos. Este reprezentat prin diferite formaţiuni situate în dermă. În această categorie intră solzii de la selacieni, chondrostei şi teleostei, şirurile de solzi din inelele cutanate de la coecilii (amfibieni apozi), plăcile izolate din pielea de pe spatele unor anure şi armura stegocefalilor, care protejează întregul corp sau care se extindea numai pe faţa ventrală.

Dintre vertebratele actuale, scheletul dermic este însă cel mai bine dezvoltat la unele reptile, în special, la chelonieni, la care corpul este închis într-o cutie compusă din plăci dermice ce fuzionează în parte cu endoscheletul. În afara acestei cutii, chelonienii prezintă solzi cornoşi care nu au nimic de-a face cu plăcile dermice. Ei sînt formaţi din pătura cornoasă a epidermei şi contururile lor nu se suprapun peste contururile plăcilor dermice. Scheletul dermic al chelonienilor (fig. 34) este format dintr-o carapace dorsală şi un plastron ventral, unite pe lături şi fiecare constînd dintr-un număr de elemente. Carapacea prezintă: plăci neurale, costale, marginale, o placă nucală şi alta pigală. Pastronul prezintă nouă plăci: una nepereche, endoplastronul şi patru perechi: epi-, hio-, hipo- şi xifiplastroanele. Endoplastronul este considerat de unii autori ca omolog cu episternul altor tetrapode. Trei perechi din

Scanned with OKEN Scanner

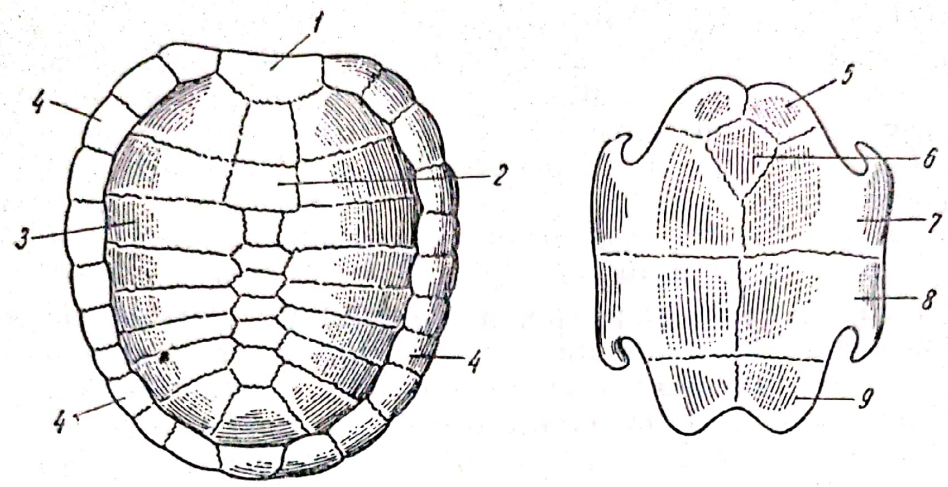

Fig. 34. Carapacea și plastronul la *Emys* (după natură):
1 — placă nucală; *2* — plăci neurale; *3* — plăci costale; *4* — plăci marginale; *5* — epilastron; *6* — entoplastron; *7* — hioplastron; *8* — hipoplastron; *9* — xifiplastron.

celelalte plăci (hio-, hipo-, xifiplastroanele) sînt privite adesea ca omologe cu gastralia altor reptile; epiplastroanele au fost omologate cu claviculele.

Carapacea și plastronul sînt bine dezvoltate numai la chelonienii terestri. La unele forme adaptate la viața acvatică — mai ales la cele marine — ele se modifică mult. Carapacea poate deveni o placă turtită, cordiformă, formată din plăci rare, cu piesele costale avînd marginea externă pierdută. Paralel cu aceasta plastronul se perforează, iar legătura dintre acesta din urmă și carapace se reduce prin formarea de ferestre laterale *(Chelone midas)* (fig. 35).

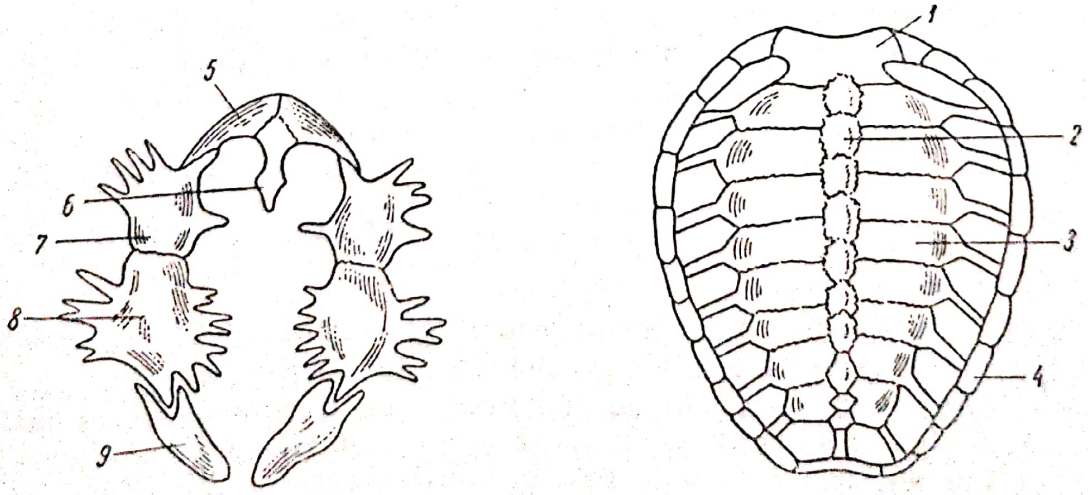

Fig. 35. Carapacea și plastronul la *Chelone midas*
Legenda ca la *Emys* (după natură).

Procesul de reducere a osificației poate fi dus mai departe, ajungînd la extrem la genul actual *Dermochelys*, unde, din toată carapacea, nu a mai rămas decît placa nucală și un masiv de mici plăci calcaroase, legate prin o sutură dințată. În locul plastronului găsim, în piele, o sumă de corpuscule osoase, care însă nu se reunesc în mozaic. Istoria reducerii carapacei la *Dermochelydae* a fost studiată de L. Dollo, care a ajuns, cu acest prilej, la concluzii foarte interesante în ceea ce privește *ireversibilitatea evoluției*.

Într-adevăr, Dollo arată că studiul scutului la *Dermochelydae* pune în evidență o dublă întoarcere la viața în largul mării a unor broaște țestoase ce trăiau pe uscat. Prima adaptare la viața marină a avut drept efect reducerea scheletului extern, după care, urmînd o reîntoarcere la viața litorală, vechiul scut a dispărut nu s-a mai refăcut (ireversibilitatea evoluției), dar în schimb s-a format un scut secundar în mozaic, deasupra resturilor scutului primar. Între timp, Dermochelydele devenind din nou locuitori ai mărilor, al doilea scut se reduce, la rîndul său.

Unii crocodilieni fosili aveau și ei un exoschelet dezvoltat, format din solzi dermici, strîns lipiți unii de alții. La crocodilii actuali găsim gastralia. Acestea sînt baghete de os dermic, situate în peretele ventral al corpului, între coastele adevărate și centura pelviană; ele seamănă atît de mult cu coastele adevărate, încît au fost numite coaste abdominale sau „parasterna". Gastralia se găsesc și la Sphenodon, dar puține șopîrle actuale au solzi dermici. Stegosaurii aveau însă plăci dermice, care cîteodată atingeau mărimi uriașe, în regiunile dorsală și caudală.

Păsările actuale n-au plăci dermice: *Archaeopteryx* avea însă gastralia.

Mamiferele prezintă rareori plăci dermice. Sînt cunoscute la unele balene fosile și la multe edentate fosile (de exemplu, *Glyptodon*). La speciile actuale, plăci dermice osoase se întîlnesc numai pe spatele și înotătoarea dorsală a unor cetacee și la *Tatuu (Dasypus)* și pangolin *(Manis)*.

ENDOSCHELETUL

Endoscheletul este format la ciclostomi, elasmobranhi și acipenseride din cartilaj, și la toate celelalte vertebrate, din cartilaj și oase.

Unele din aceste oase sînt de membrană. Ele trec în dezvoltarea lor prin două stadii: membranos și osos. Cele mai multe oase sînt însă de cartilaj sau de substituție. Ele trec în dezvoltarea lor prin trei stadii: membranos, cartilaginos și osos. Ele corespund endoscheletului inițial, în timp ce oasele de membrană sînt, în realitate, oase dermice care s-au

înfundat şi s-au asociat secundar cu endoscheletul. Oasele de cartilaj sînt denumite şi oase primare, iar cele de membrană, oase secundare. Aceste denumiri sînt însă cu totul improprii, deoarece cele din urmă sînt, în realitate, mai primitive decît cele de-al doilea.

Diferenţele de dezvoltare între aceste două categorii de oase sînt de mare importanţă pentru a indica omologii la oasele de la diferite grupe de animale. Deosebirea dintre oasele ce se dezvoltă direct din membrană şi acelea care trec în dezvoltarea lor printr-un stadiu cartilaginos nu poate fi însă recunoscută decît urmărind ontogenia elementului în cauză.

Trecerea oaselor de substituţie prin stadiul cartilaginos prezintă oarecare avantaje, deoarece cartilajul creşte şi prin intususcepţie, ceea ce îi permite să se preteze mai bine la diferitele adaptări, conferind astfel scheletului vertebratelor marea sa plasticitate. Iată de ce multe piese osoase păstrează, timp îndelungat, porţiuni cartilaginoase în regiunile lor mai plastice (de exemplu, cartilajele de creştere de la mamifere). Totuşi, piesele definitiv osificate nu sînt elemente inerte, materialul osos putînd fi, la nevoie, resorbit complet sau parţial, ceea ce permite osului să păstreze o *formă şi structură funcţională chiar atunci cînd condiţiile lui mecanice suferă schimbări.* În al doilea rînd, cartilajul este un element de creştere mai rapidă. Graţie lui, creşterea pieselor scheletice poate ţine pasul cu viteza de creştere a embrionului întreg pe care altfel, ar întîrzia-o.

Dacă materialul cartilaginos este mai plastic şi prezintă o creştere mai rapidă, materialul osos se prezintă, în schimb, mai durabil şi mai rezistent la presiuni, tracţiuni şi îndoiri. Rezistenţa osului este de aproximativ 5—7 ori mai mare decît aceea a cartilajului. Ca să aibă aceeaşi tărie, un cartilaj trebuie deci să fie mult mai masiv decît un os dat. Structura osoasă a scheletului este deci foarte importantă pentru vertebratele terestre, ea putînd rămîne cartilaginoasă fără inconvenienţe la cele acvatice. Iată de ce mulţi peşti au putut persista, cu toate că au scheletul în întregime cartilaginos, mai ales acei care au mişcări încete, aşa cum sînt condrosteii. La înotătorii mai rapizi, de pildă rechinii, se observă însă mineralizări (calcificări) ale oaselor cartilaginoase. În fine, iată de ce şi tetrapodele acvatice (ihtiosaurii, *Dermochelys)* au multe oase în stare cartilaginoasă.

FORMA OASELOR

Oasele pot avea forme diferite, şi anume : 1) oase lungi ; 2) oase plate ; 3) oase scurte ; 4) oase neregulate ; 5) oase sesamoide (fig. 36).

Un *os lung* prezintă (fig. 37) o diafiză şi două epifize, prima fiind formată din ţesut compact, cele de-al doilea din ţesut spongios. La mamifere, între epifize şi diafiză rămîne o porţiune cartilaginoasă : cartilajul

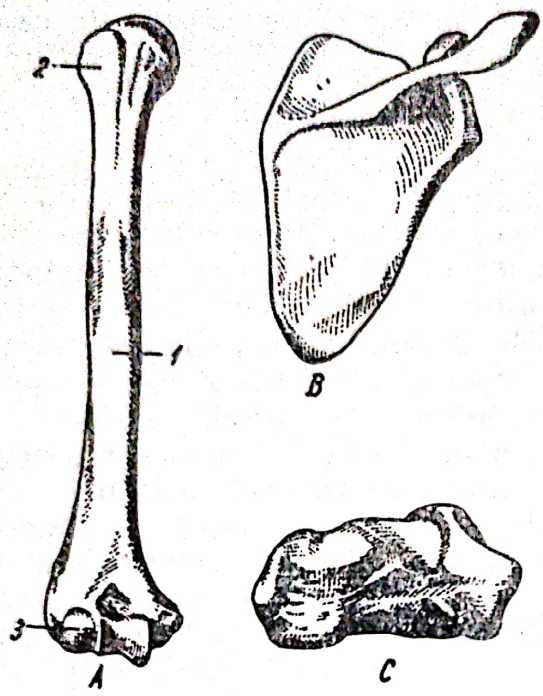

Fig. 36. Formarea oaselor (după Testut):

A — os lung (humerus, vedere anterioară); *B* — os lat (omoplat, vedere posterioară); *C* — os scurt (calcaneu, vedere laterală); *1* — diafiză; *2* — epifiză proximală; *3* — epifiză distală.

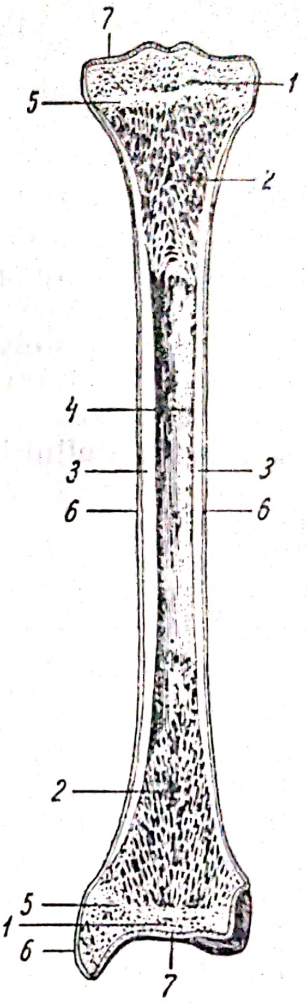

Fig. 37. Secțiune longitudinală printr-un os lung (după Testut):

1 — epifiză; *2* — diafiză; *3* — diafiză (țesut compact); *4* — canal medular; *5* — urmă din sudura epifizei cu diafiza; *6* — periost; *7* — cartilaj de alunecare sau de articulație.

de creștere sau de conjugare. El se menține atîta timp cît osul crește în lungime. Interiorul diafizei este ocupat de o cavitate umplută cu măduvă osoasă. Aceasta din urmă este o substanță moale, formată dintr-o rețea de fibre și celule conjunctive, în ochiurile căreia se găsesc diferite celule, dintre care unele sînt invadate cu grăsime, iar altele aparțin spiței globulelor, vase sanguine și nervi. La exterior, osul este învelit de o pătură de țesut conjunctiv fibros : *periostul*. Canalul medular este și el căptușit cu o pătură conjunctivă, *endostul*. Capetele epifizelor sînt acoperite cu o pătură cartilaginoasă, fără pericondru, denumită *cartilaj de alunecare sau de articulație*.

Oasele plate sînt formate dintr-o lamă spongioasă, numită *diploe*, mărginită de două lame compacte (fig. 38).

Oasele scurte și neregulate sînt formate dintr-o masă centrală spongioasă, mărginită de o pătură periferică compactă.

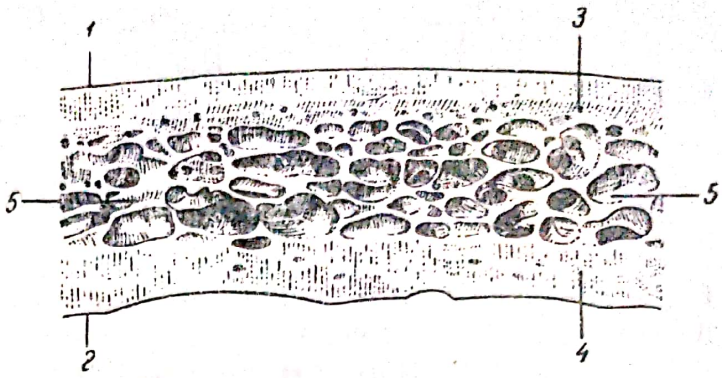

Fig. 38. Secțiune transversală printr-un os lat din bolta craniului (după Testut):
1 — suprafața externă sau exocraniană; *2* — suprafața internă sau endocraniană; *3* — lamă compactă externă; *4* — lama compactă internă; *5* — țesut spongios.

Oasele sesamoide se formează în interiorul tendoanelor. Ele au o formă mai mult sau mai puțin ovală și sînt lipsite de periost.

Suprafața oaselor nu este niciodată netedă, ele prezentînd părți proeminente, *creste* și *apofize*, și părți mai scobite, *fose*, *cavități* și *jgheaburi*.

ARTICULAREA OASELOR

(Noțiuni de artrologie sau sindesmologie)

Cuvîntul *artrologie* provine din două cuvinte grecești : *arthros* = unire, împreunare, îmbucare, și *logos* = discurs, vorbire. Cuvîntul *sindesmologie* provenit tot din două cuvinte grecești : *syndesmos* = ligament, și *logos*. Artrologia sau sindesmologia este deci partea din anatomie care se ocupă de articulații și ligamentele lor. Articulațiile sînt totalitatea părților, moi și tari, prin care se unesc două oase vecine.

În faza embrionară, piesele care compun scheletul sînt legate între ele prin mezenchim sau prin cartilajul pe seama cărora ele s-au format. Evoluția ulterioară a acestor punți de legătură interosoasă depinde de factorii funcționali. Dacă oasele ce se formează joacă un rol de susținere sau de apărare, atunci între ele va rămîne o legătură continuă, solidă, adică o *sinartroză*. Dacă, din contra, se vor produce mișcări, atunci vor apărea aici articulații de tip discontinuu, mai mult sau mai puțin mobile, adică o amfiartroză sau o diartroză.

Sinartrozele sînt articulații în care piesele osoase apar unite printr-o masă de țesut intermediar omogen, fibros sau cartilaginos, lipsit de cavitate articulară (fig. 39).

Amfiartrozele sînt articulațiile în care piesele osoase apar unite printr-o masă de țesut fibrocartilaginos în care se diferențează aproape întotdeauna o cavitate nelimitată de o membrană proprie.

Diartrozele sînt articulațiile în care piesele osoase, unite prin formațiuni fibroase periferice, limitează o cavitate articulară bine dezvoltată, pe care o căptușește o membrană proprie, membrana sinovială.

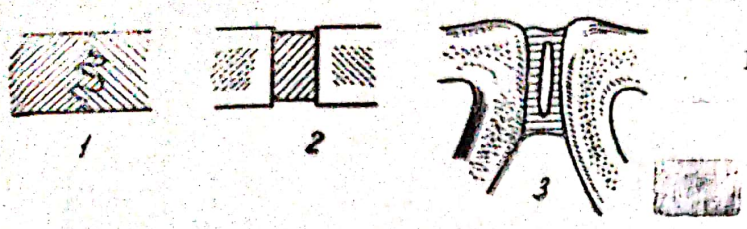

Fig. 39. Sinartroze și hemiartroze (după Pavlov):
1 — sinostoză; *2* — sincondroză; *3* — hemiartroză.

Această împărțire își păstrează, valoarea din punct de vedere fiziologic, sinartrozele fiind articulații imobile ; amfiartrozele, articulații semimobile, și diartrozele, articulații mobile.

1. *Sinartrozele*. După țesutul de legătură dintre piesele osoase, sinartrozele pot fi sindesmoze (sau sinfibroze), sincodroze și sinostoze.

a. *Sindesmozele* sau *sinfibrozele* sînt acele sinartroze în care țesutul de legătură este cel conjunctiv. În aceste articulații, unirea suprafețelor în contact este asigurată printr-o membrană fibroasă, constituită din fascicule conjunctive scurte, transversale sau oblice, ale căror fibre se înfundă de fiecare parte în substanța osoasă.

Exemple. Articulațiile oaselor de membrană din neuro- și splanhnocraniu, ca articulația oaselor nazale între ele sau cu procesul frontal al maxilei, articulația solzului temporalului cu marginea inferioară a parietalului, articulația parietalelor între ele etc. (fig. 39).

b. *Sincondrozele* sînt acele articulații în care legătura dintre piesele osoase este realizată prin țesut cartilaginos. Structura sincondrozelor este foarte simplă : o masă omogenă de cartilaj hialin care se calcifică în vecinătatea extremităților osoase. Împrejur se află pericondrul ce se continuă direct cu periostul.

Exemple. Articulațiile care unesc diferitele centre de osificare ale occipitalului mamiferelor (centre ce la vertebratele inferioare dau tot atîtea oase, adică supra-, bazi- și exoccipitalele), articulația care unește procesul stiloid cu stînca temporalului, articulația ce unește sfenoidul cu occipitalul.

Într-un mod general, sincondrozele sînt formațiuni tranzitorii. Aproape totdeauna piesele osoase pe care le unesc invadează progresiv cartilajul și sfîrșesc prin a se suda una cu alta transformînd sincondroza în *sinostoză*. Această transformare are loc la o vîrstă variabilă, după articulația considerată și după indivizi. Astfel, sincondrozele care unesc diferitele segmente ale occipitalului se osifică între 2—4 ani ; acea care unește procesul stiloid cu stînca temporalului între 20—30 ani ; acea dintre sfenoid și occipital între 15—20 ani.

c. *Sinostozele* provin din sincondroze prin transformarea țesutului cartilaginos în cel osos, de exemplu, suturile craniene închise de la bătrîni sau suturile dintre vertebrele sacrale, după vîrsta de 25 de ani.

2. *Amfiartrozele*. În cazul amfiartrozelor, în masa țesutului fibrocartilaginos care unește piesele osoase se diferențiază o cavitate lipsită de o membrană proprie.

Scanned with OKEN Scanner

Exemple. Articulaţiile corpurilor vertebrelor între ele; articulaţia bipubiană (simfiza pubiană), articulaţia dintre manubrium şi corpul sternului (fig. 39).

La o amfiartroză distingem: suprafeţele articulare, un ligament interosos, ligamentele periferice şi o cavitate articulară.

a. *Suprafeţele articulare* sînt plane sau foarte uşor concave, fiind acoperite cu o pătură de cartilaj hialin, calcificat în profunzimea sa.

b. *Ligamentul interosos* este format dintr-o masă de fibrocartilaj ce uneşte suprafeţele în prezenţă. Această unire este absolut intimă, ligamentul continuîndu-se direct, de fiecare parte, cu cartilajele de acoperire.

c. *Ligamentele periferice* sînt reprezentate printr-un manşon fibros, cu o grosime variabilă, care înconjură ligamentul interosos şi se continuă direct, de fiecare parte, cu periostul oaselor în contact. Acest manşon se continuă insensibil cu fibrocartilajul în profunzime.

d. *Cavitatea articulară* este prezentată la orice amfiartroză. Ligamentul interosos este aproape totdeauna săpat de o cavitate. Ea nu e limitată de o membrană sinovială proprie, ci numai de fibrocartilaj. Cavitatea din ligamentul interosos dintre corpurile vertebrelor, numit şi disc intervertebral, conţine un rest de notocord.

Diartrozele. Diartrozele sau articulaţiile mobile reprezintă formele cele mai diferenţiate de articulaţii. Ele asigură mobilitatea oaselor. Principala lor caracteristică este nu numai realizarea discontinuităţii dintre oasele articulate, dar şi prezenţa unei membrane proprii care o căptuşeşte, membrana sinovială, precum şi de alte formaţiuni ce asigură, pe de o parte, alunecarea pieselor, iar pe de altă parte, legătura strînsă dintre ele (fig. 40). La o diartroză distingem: suprafeţele articulare, o pătură cartilaginoasă ce acoperă aceste suprafeţe; cartilajul articular, totalitate de părţi fibroase care unesc oasele în contact şi constituie capsula şi ligamentele; o membrană subţire ce căptuşeşte pe dinăuntru capsula şi limitează cavitatea articulară, numită membrana sinovială. La aceste părţi se adaugă, la multe articulaţii, formaţiuni fibrocartilaginoase care uşurează potrivirea suprafeţelor în prezenţă, numite fibrocartilaje diartroidale sau discurile articulare.

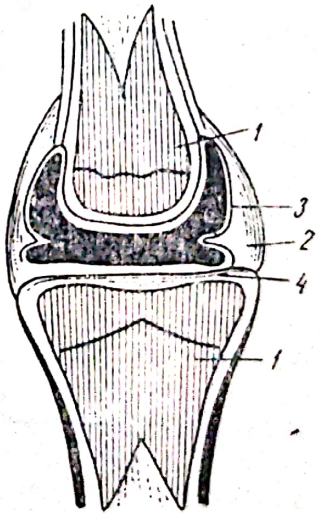

Fig. 40. Schema unei diartroze (după Gremiaţki):
1 — extremitate articulară; *2* — capsulă articulară; *3* — capsulă sinovială; *4* — cartilaj de alunecare.

a. Suprafeţele articulare sînt suprafeţele ce se leagă. Se constată că cele mai adeseori cele două suprafeţe în prezenţă se îmbină perfect una într-alta, adică la o suprafaţă plană corespunde o suprafaţă plană, la o suprafaţă convexă, o suprafaţă concavă analogă. O suprafaţă este negativul celeilalte, ele fiind congruente. Însă în alte cazuri nu există nici o legătură între forma unei suprafeţe şi aceea a suprafeţei opuse.

b. *Cartilajele articulare* sînt cele care fac legăturile. Suprafeţele articulare sînt întotdeauna acoperite cu o pătură de cartilaj de o culoare albă lăptoasă, aparţinînd, de obicei, varietăţii numite cartilaj hialin.

c. *Mijloacele de unire* sînt reprezentate prin capsulă şi ligamente. *Capsula* este un manşon fibros ce se fixează, prin cele două extremităţi, pe segmentele scheletice ale articulaţiei. *Ligamentele* sînt mănunchiuri de fibre conjunctive, de formă şi grosime foarte variabile, care leagă piesele scheletice în prezenţă. Ele sînt formate din fascicule conjunctive paralele sau încrucişate. Culoarea lor albă sidefie şi mai strălucitoare, precum şi structura lor mai densă le diferenţiază, de obicei, de regiunile vecine ale capsulei.

d. *Sinoviala* este o membrană subţire ce dublează pe dinăuntru capsula fibroasă şi limitează direct cavitatea articulară. Inserţia sinovialei se face totdeauna pe periferia cartilajului articular, cu care membrana sinovială se continuă direct. În drumul său, de la o inserţie la alta, sinoviala căptuşeşte faţa internă a capsulei şi a ligamentelor interarticulare.

Sinoviala este absolut continuă, persistînd în zonele unde capsula lipseşte. Însă, cînd există un disc articular, ea încetează să existe ca membrană proprie şi se continuă cu păturile superficiale ale acestuia. Sinoviala prezintă diverticule ce ridică faţa sa externă şi diverticule care ştîrnă în cavitatea articulară.

Membrana sinovială este formată din ţesut conjunctiv, dispus în două pături.

Cavităţile articulare sînt umplute cu o foarte mică cantitate de lichid clar, transparent, foarte vîscos, care unge suprafeţele articulare. Originea sa este foarte obscură. Majoritatea anatomiştilor moderni admit că ea reprezintă o transudaţie a serumului sanguin la care vine să se amestece un număr de celule conjunctive desprinse din sinovială şi de celule cartilaginoase desprinse din cartilajele de articulaţie. Pe lîngă rolul de unguent, sinovia mai asigură şi hrănirea cartilajului articular.

Cavitatea articulară poate fi subîmpărţită printr-un *disc articular* de fibrocartilaj. Această formaţiune lucrează ca un agent reducător de şoc şi serveşte să asigure contactul perfect dintre suprafeţele în mişcare, în orice poziţie a articulaţiei. Un astfel de disc există, de exemplu, la articulaţia dintre humerus şi scapulă, la articulaţia dintre femur şi tibie. Periferia discurilor articulare se continuă cu capsula articulară, pe cînd suprafaţa lor liberă este acoperită de un ţesut ce continuă pe cele ale şinovialei, afară de cazul cînd sînt supuse unei presiuni puternice, cum se întîmplă la articulaţia genunchiului. Caracterul mişcării la nivelul unei diartroze este în strînsă legătură cu forma capetelor articulare.

Mişcările la nivelul unei articulaţii mobile pot fi executate sub formă de simple alunecări, sub forma unor mişcări în jurul unei singure axe, în jurul a două axe sau în jurul a trei sau mai multe axe. Corespunzător

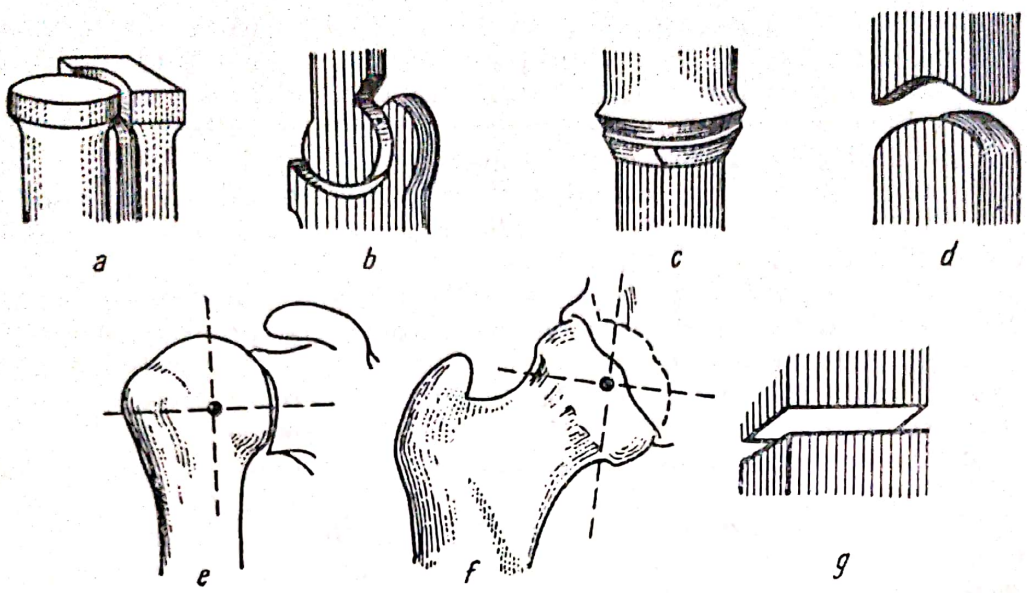

Fig. 41. Diverse tipuri de diartroze (după Gremiaţki):
a — schema articulaţiei cilindrice; *b* — schema articulaţiei trohleene; *c* — schema articulaţiei de formă elipsoidală; *d* — schema articulaţiei in formă de şa; *e* — artrodie; *f* — enartroză; *g* — schema unei amfiartroze.

cu aceasta se pot distinge următoarele tipuri de diartroze : *diartroza monoaxială, diartroza biaxială, diartroza triaxială* şi *diartroza fără axe determinate* (fig. 41).

1) **Diartrozele monoaxiale** sînt cele mai simple. Ele pot fi : *de formă cilindrică* şi *de trohlee.*

a) *Articulaţiile cilindrice* au suprafeţele articulare în formă de porţiuni de cilindru, introduse una în alta. O suprafaţă articulară are atunci forma cilindrică convexă, formînd *capul articular*, în timp ce cealaltă suprafaţă are formă concavă, formînd *fosa articulară.* Mişcarea are loc în jurul unui ax ce trece prin centrul capului.

Un exemplu îl oferă articulaţia radiusului cu epifiza superioară a cubitusului ; un alt exemplu, articulaţia atlasului cu apofiza odontoidă a axisului.

b) *Articulaţiile trohleene sau ginglism* sînt monoaxiale şi derivă din articulaţii de tip cilindric, de care diferă numai prin faptul că suprafaţa articulară convexă are aici un şanţ, iar corespunzător acestuia, suprafaţa concavă prezintă o vîrcă (burelet). Aceste dispoziţii împiedică o alunecare laterală a oaselor, limitînd mişcarea în sens lateral.

Axul de rotaţie este în acest caz perpendicular faţă de axul lung al osului, iar mişcările realizate sînt de flexiune şi extensiune.

Un exemplu caracteristic de astfel de articulaţii sînt articulaţiile dintre humerus şi cubitus.

2) **Diartrozele biaxiale** sînt mai complicate. La nivelul lor se pot realiza mişcări după două axe, perpendiculare una pe alta. Şi aici se întîlnesc două tipuri : *de formă elipsoidală* şi *de şa.*

Scanned with OKEN Scanner

a) *Articulaţiile elipsoidale* au suprafeţe articulare în formă de porţiuni de os. O suprafaţă articulară (capul) e convexă, iar cealaltă (fosa), concavă. Ambele reprezintă porţiuni dintr-un corp elipsoid. Mişcarea are aici loc în jurul a două axe, perpendiculare una pe alta : una coincide cu axul mare al elipsoidului şi e dispusă sagital, în timp ce cealaltă coincide cu axul mic al elipsoidului, fiind dispusă frontal. Ca exemplu pot servi diartrozele dintre radius şi oasele carpiene sau dintre condilii occipitali şi cavităţile glenoide ale atlasului.

b) *Articulaţiile în formă de şa* (seliforme) au suprafeţele articulare convexe într-o direcţie şi concave în direcţie perpendiculară pe cea dintîi. Şi aici mişcarea decurge după două axe, perpendiculare una pe alta. Un exemplu tipic de astfel de articulaţie îl avem între primul metacarpian şi trapez.

3) **Diartrozele multiaxiale** permit mişcările cele mai variate. Se disting două tipuri principale :

a) *Articulaţia sferoidală* sau *artrodia* care reprezintă articulaţia cea mai mobilă existentă. Suprafeţele articulare au forma unor calote sferice, una convexă, alta concavă, ce intră una în alta. Axele de mişcare sînt tot atît de numeroase ca şi diametrele sferei (se ştie că prin centrul unei sfere se poate duce un număr infinit de diametre). Un exemplu de articulaţie sferoidală îl prezintă articulaţia dintre humerus şi omoplat, la nivelul căreia se pot realiza mişcări în toate direcţiile.

b) *Articulaţiile în formă de nucă* sau *enartrome* sînt o variantă a articulaţiei sferoidale, unde capului articular îi corespunde o fosă articulară tot sferică, dar ea cuprinde mai mult decît pe jumătate din acest cap, limitînd oarecum amplitudinea mişcărilor. Un exemplu de astfel de articulaţie avem la articulaţia dintre osul coxal şi femur.

4) **Diartrozele plate** nu prezintă axe de rotaţie stabile. Iată de ce, la nivelul lor, au loc numai simple alunecări, destul de reduse ale suprafeţelor de articulaţie care par plate. În realitate însă, ele nu sînt complet plate, reprezentînd porţiuni de suprafeţe sferice, cu o foarte mare rază de curbură.

Un exemplu tipic îl prezintă articulaţia dintre vertebre prin zigapofizele lor, sau unele articulaţii metatarsotarsiene.

Din punct de vedere al numărului de oase ce iau parte la alcătuirea unei articulaţii putem distinge :

— *articulaţii simple*, la care iau parte două oase ;

— articulaţii complexe, la care iau parte trei sau mai multe oase (articulaţiile dintre humerus şi cubitus şi radius).

DETERMINISMUL MORFOLOGIEI OSOASE

Piesele scheletului sînt supuse condiţiilor generale de echilibru ale organismului căruia aparţin. Ele sînt elemente plastice prin excelenţă, ce se dezvoltă sub influenţa mişcărilor executate de muşchi. Dar şi re-

Scanned with OKEN Scanner

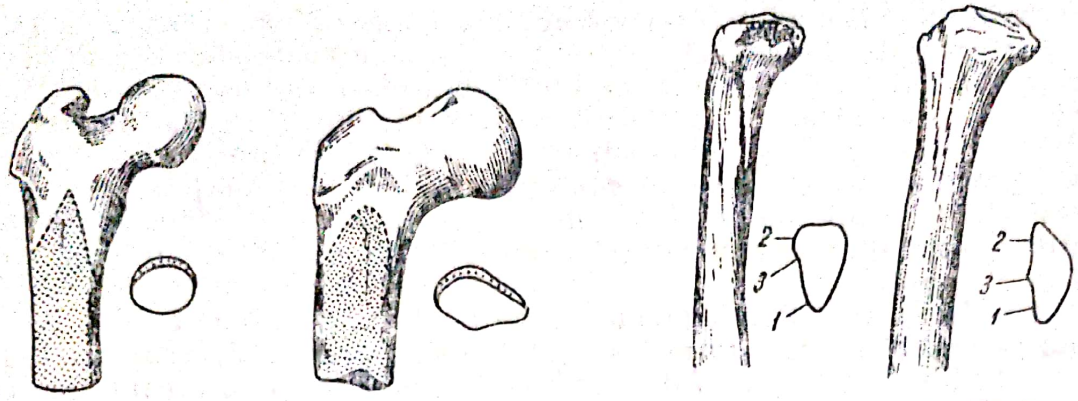

Fig. 42. Tibia normală și platicnemică. Femur normal și platimeric (după Anthony):

1 — suprafața de inserție a tibialului anterior; 2 — suprafața de inserție a tibialului posterior; 3 — linia de inserție a aponevrozei interosoase. (Suprafața de inserție a mușchiului crural pe femur este punctată.)

ciproca e valabilă, deoarece caracteristicile segmentelor osoase exercită o influență modelatoare asupra mușchilor ce se inseră pe ele, așa cum ne-a arătat-o pentru prima oară Marey, prin experiența rămasă celebră a rezecției calcaneului la iepurele domestic. Într-adevăr, prin această experiență, el dovedește că, micșorîndu-se amplitudinea unei mișcări (din cauza scurtării osului), o parte din mușchiul ce determină mișcarea se transformă în tendon.

Dependența morfologiei osului de condițiile de lucru ale mușchiului a fost demonstrată printr-o serie întreagă de experiențe și cercetări comparative. Astfel, Manouvrier explică cazurile de turtire ale tibiei la om (tibia platycnemică) ca un fenomen de adaptare, corelativ cu mărirea suprafeței de inserție a tibialului posterior (fig. 42). Considerații analoge pot explica turtirea tibiei la unele insectivore *(Macroscelides)* (fig. 43) și, în general, la multe mamifere (cangurul, tarsius etc.), unde dezvoltarea enormă a tibialului anterior (mușchi ce joacă rolul principal în salt), determină turtirea în sens lateral a osului gambei. Tot Manouvrier a fost acela care a expiicat forma platimetrică ce se întîlnește uneori la femurul uman (femur turtit în sens anteroposterior), prin o anumită dezvoltare a mușchiului crural.

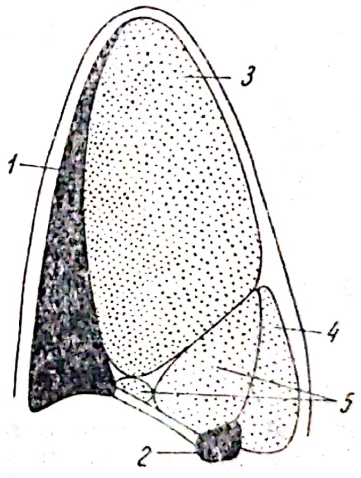

Fig. 43. Secțiune transversală prin gambă la *Macroscelides* (după Anthony):

1 — tibia; 2 — peroneu; 3 — mușchi tibial anterior; 4 — mușchi lung peronier; 5 — mușchi extensori.

Observațiile și experiențele lui R. Anthony, Toldt, Pietkiewicz (mai ales experiența reacției temporalului la cîine) au dovedit că mușchii temporali au un rol morfogenic în modelajul formei craniene, în general, dar mai ales în determinarea crestei interparietale sau sagitale

a craniului, în conformaţia arcadei zigomatice şi chiar a maxilarului inferior. De asemenea se ştie bine azi că creasta sternală de la păsări şi cherioptere se dezvoltă sub influenţa marii dezvoltări a muşchilor pectorali ce joacă un rol atît de important în zbor. De altfel, tot relieful osos (excavaţiile, ca şi tuberozităţile) poate fi interpretat ca un produs al adaptării complementare la condiţiile de lucru ale muşchilor.

Duerst, împreună cu alţi anatomişti, a încercat să evidenţieze rolul morfogenetic al altor factori, aşa cum ar fi, de exemplu, influenţa coarnelor, a dentiţiei etc.

Tot astfel, L. Fick, Bugnion, I. G. Botez, Leshaft şi W. Roux arată că determinismul formei suprafeţelor de articulaţie este legat şi el de condiţiile de lucru mecanic al muşchilor, precum şi de presiunile exercitate de muşchi pe suprafeţele articulare în contact. Astfel, gradul de turtire a capului humeral poate fi explicat prin modul de inserţie al deltoidului şi deci prin modul său de acţiune. Dar nu numai morfologia externă a oaselor are un determinism precis, ci şi arhitectura lor, ale cărei particularităţi sînt în legătură cu necesităţile mecanice. Se ştie că se întîlnesc două tipuri de structură în ţesutul osos : *tipul compact* şi *tipul spongios*. Este evident că ţesutul spongios prezintă o rezistenţă mai mică la tracţiuni musculare şi la presiuni decît cel compact. Totuşi, numeroase cercetări ale lui Mayal, Wolff, Asby, Durat, Charpy, Joachimstahl, dar, în primul rînd, acelea ale lui Culmann, arată că *traveurile* (trabeculele) osoase care-l constituie sînt astfel dispuse încît, cu un minimum de substanţă, ţesutul spongios oferă un maximum de rezistenţă şi că ţesutul compact nu este decît condensarea acestor *traveuri*.

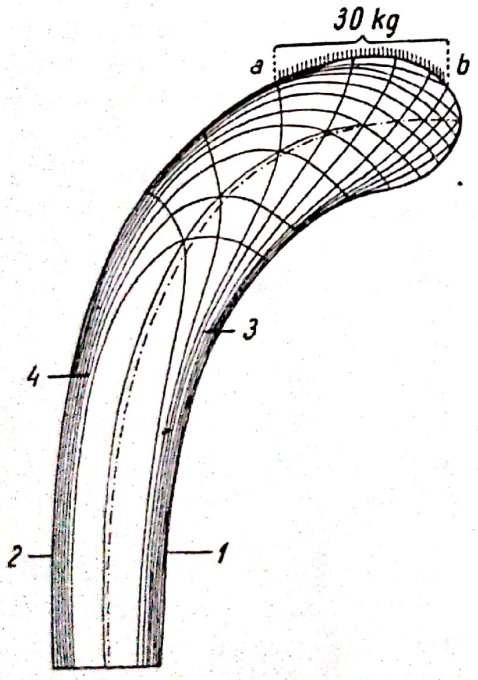

Fig. 44. Dispoziţia liniilor de tensiune şi presiune într-un suport de macara întocmai ca în gîtul unui femur (după Testut):

1 — marginea internă; *2* — marginea externă; *3* — sistemul intern al liniilor de forţă (forţe de presiune); *4* — sistemul extern al liniilor de forţe (forţa de tracţiune);
a, *b* — partea superioară a epifizei la nivelul căreia se exercită o presiune verticală de 30 kg.

Culmann a avut primul ideea să compare traveurile osoase ale femurului uman cu diagrama liniilor de forţă (tracţiune şi compresiune) din suportul unei macarale (fig. 44). El arată că traveurile ascendente din partea internă a părţii exterioare a femurului sînt traiectorii de presiune, iar cele ascendente din partea externă, traiectorii de tracţiune. Cavitatea medulară a osului este situată tocmai acolo unde eforturile de presiune şi cele de tracţiune nu mai există şi unde se produc forţe acţionînd în sens contrar. Astfel de dispoziţii ale traveurilor osoase, corespunzînd necesităţilor mecanice ale scheletului, se găsesc în toate oasele.

Scanned with OKEN Scanner

Traveurile osoase nu sînt formaţiuni complet stabile : ele se pot modela din nou, mai ales pe osul tînăr. În caz de fractură, ele se refac urmînd liniile de forţe noi ce corespund dispoziţiei fracturii şi tracţiunilor exercitate.

Dispoziţia funcţională a traveurilor e independentă de orice finalitate, deoarece celulele osoase suferă stimulări mai puternice tocmai în direcţiile corespunzătoare tensiunilor şi compresiunilor, stimulări ce le orientează şi le acumulează. Ea este deci rezultatul unor acţiuni fizice elementare ce se desfăşoară în organism.

PĂRŢILE COMPONENTE ALE ENDOSCHELETULUI

Endoscheletul se compune dintr-un schelet axial şi un schelet apendicular.

Scheletul axial cuprinde : craniul, coloana vertebrală cu coastele şi sternul.

Scheletul apendicular cuprinde scheletul înotătoarelor neperechi, înotătoarelor perechi şi al membrelor cu centurile lor.

SCHELETUL AXIAL
Coloana vertebrală, coastele şi sternul

Scheletul axial primitiv al vertebratelor este reprezentat prin notocord care, la unele forme inferioare, e completat prin arcuri, iar la restul vertebratelor fiind redus, mai mult sau mai puţin, de corpurile vertebrelor.

Notocordul este o baghetă elastică, constituită la centru din celule mari, bogate în vacuole şi foarte turgescente, şi la periferie, dintr-un strat de celule epiteliale, mici, bogate în citoplasmă. Acest strat formează epiteliul cordal sau pătura epiteliomorfă. În jurul notocordului găsim o teacă conjunctivă, teaca fibroasă a notocordului, delimitată la exterior de o membrană elastică externă (fig. 45).

Sub forma unei baghete cilindrice, continue, notocordul persistă toată viaţa la ciclostomi, holocefali, dipnoi şi condrostei. La celelalte vertebrate, notocordul se reduce din ce în ce mai mult, în jurul său constituindu-se corpurile vertebrelor ce vor forma coloana vertebrală.

O vertebră tipică la maximum de diferenţiere este alcătuită din următoarele părţi : 1) corpul sau centrul ; 2) arcul neural cu spina neurală ; 3) arcul hemal cu spina hemală ; 4) procesele de articulaţie sau zigapofizele ; 5) parapofizele sau apofizele laterale sau bazapofizele ; 6) diapofizele sau procesele transverse (fig. 46).

În privinţa modului în care se prezintă feţele de articulaţie ale corpurilor vertebrelor, distingem mai multe tipuri de vertebre : amficelice (scobite la ambele capete), procelice (scobite cranial), opistocelice (sco-

Scanned with OKEN Scanner

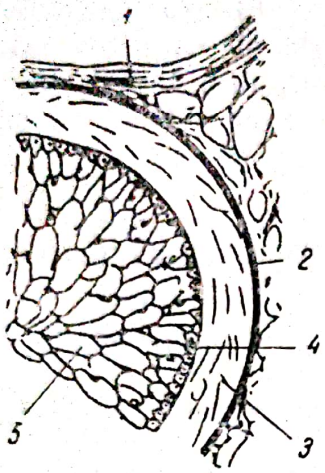

Fig. 45. Structura notocordului (după Schmalhausen):
1 — țesut conjunctiv; *2* — membrana elastică externă; *3* — teaca fibroasă a notocordului; *4* — epiteliul cordal sau pătura epiteliomorfă; *5* — țesutul cordal vacuolizat.

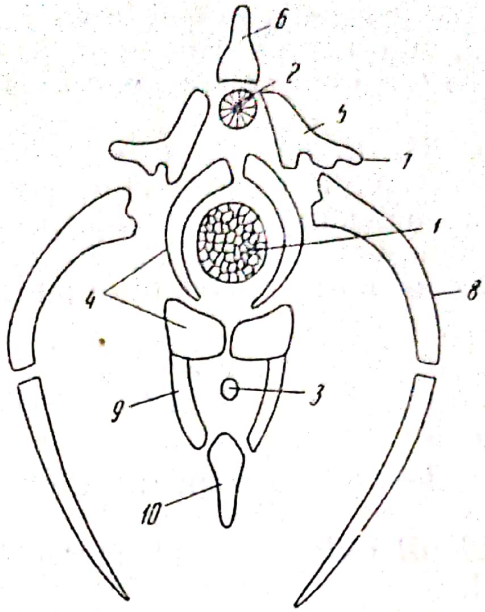

Fig. 46. Schema unei vertebre teoretice (după Perrier):
1 — coarda dorsală; *2* — măduva; *3* — artera aortă; *4* — corpul vertebral; *5* — arcul neural; *6* — spina neurală; *7* — apofiza transversă; *8* — coasta; *9* — arcul hemal; *10* — spina hemală.

bite caudal), amficirtiene (bombate la ambele capete), epihipice (cu capetele în formă de șa), amfiplatiene (cu ambele capete plate) (fig. 47).

Dezvoltarea coloanei vertebrale. O vertebră, oricare ar fi tipul căruia îi aparține, ia naștere din celulele mezenchimatoase migrate din sclerotoame, celule care vin să se așeze în jurul măduvei spinării, a notocordului și a vaselor sanguine mari de sub notocord. Aceste celule mezenchimatoase se transformă în celule cartilaginoase care alcătuiesc piese la început izolate unele de altele și numite arcualii superioare și inferioare sau dorsale și ventrale, și anume bazi- și interdorsalia, bazi- și interventralia (fig. 48). Arcualiile sînt dispuse metameric, de o parte și de alta a măduvei spinării și a vaselor de sînge de sub notocord. Bazi- și interdorsalia, de o parte și de alta a măduvei spinării ; bazi- și inter-

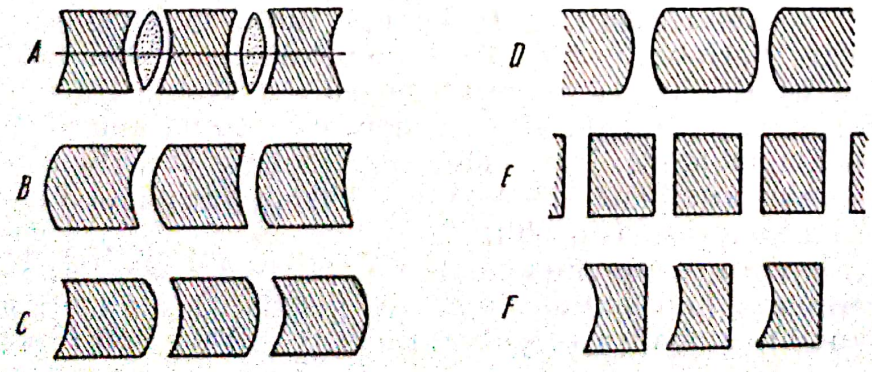

Fig. 47. Schemă cuprinzînd forma centrilor vertebrali (după Ihle):
A — amficelice; *B* — opistocelice; *C* — procelice; *D* — amficirțiene; *E* — amfiplatiene; *F* — celoplatiene.

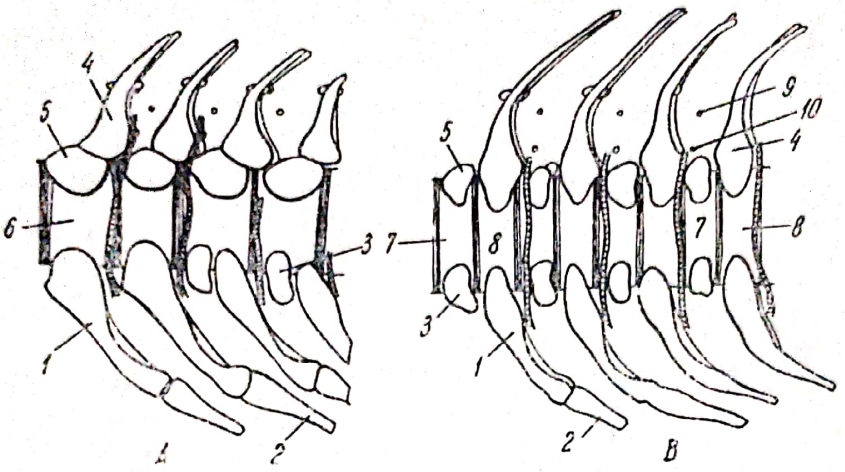

Fig. 48. Elementele constitutive ale coloanei vertebrale, apofizele vertebrelor, precum şi diferitele septe. Coloana vertebrală la *Amia calva* (după Goodrich):

A — regiunea trunchiului; *B* — regiunea cozii; *1* — baziventralia; *2* — spina infrahemală; *3* — interventralia; *4* — bazidorsalia; *5* — interdorsalia; *6* — corp vertebral; *7* — precentru; *8* — postcentru; *9* — rădăcina dorsală a nervului rahidian; *10* — rădăcina ventrală a nervului rahidian.

ventralia, de o parte şi de alta a vaselor de sînge de sub notocord. Din aceste două perechi de arcualii numai o pereche dă arcuri neurale şi hemale, cealaltă formează piesele intercalare (selacieni, condrostei). La teleosteeni şi amfibieni se observă uneori în timpul dezvoltării numai primordii rudimentare din perechea cranială de arcualii, care la adulţii amfibienilor dispar fără urmă şi se păstrează numai rareori la teleosteenii adulţi. Arcul ventral şi hemal se formează pe seama perechii caudale de arcualii. La *Petromyzontia* nu găsim decît procese neurale.

La vertebratele superioare găsim numai o pereche de arcualii dorsale şi o pereche de arcualii ventrale de fiecare metamer al corpului. Ele dau arcurile neurale şi hemale cu spinele lor.

Coloana vertebrală de la holocefali, dipnoi şi condrostei este formată numai din arcurile neurale şi hemale cartilaginoase, situate deasupra şi dedesubtul notocordului. La ciclostomi şi la peştii citaţi mai sus nu se formează corpuri vertebrale. În acest caz nu putem vorbi despre o coloană vertebrală propriu-zisă, ci numai de o coloană cordală şi, cu toate că ea nu este formată din segmente scheletice distincte, totuşi, pentru a uşura comparaţia cu alte vertebre, putem să ne închipuim aceste segmente şi să le denumim vertebre acentrice (fig. 49).

Cele mai multe vertebrate însă (selacieni, teleosteeni, holostei şi toate tetrapodele) au o coloană vertebrală constituită din vertebre ce posedă şi corp. Acesta ia naştere în două moduri diferite.

În primul caz, celulele de la baza arcualiilor pătrund prin membrana elastică externă şi se răspîndesc în teaca fibroasă a notocordului. Corpul vertebrei se va dezvolta ca un inel cartilaginos în continuare cu arcul neural şi arcul hemal sau apofizele laterale (parapofizele), care repre-

Scanned with OKEN Scanner

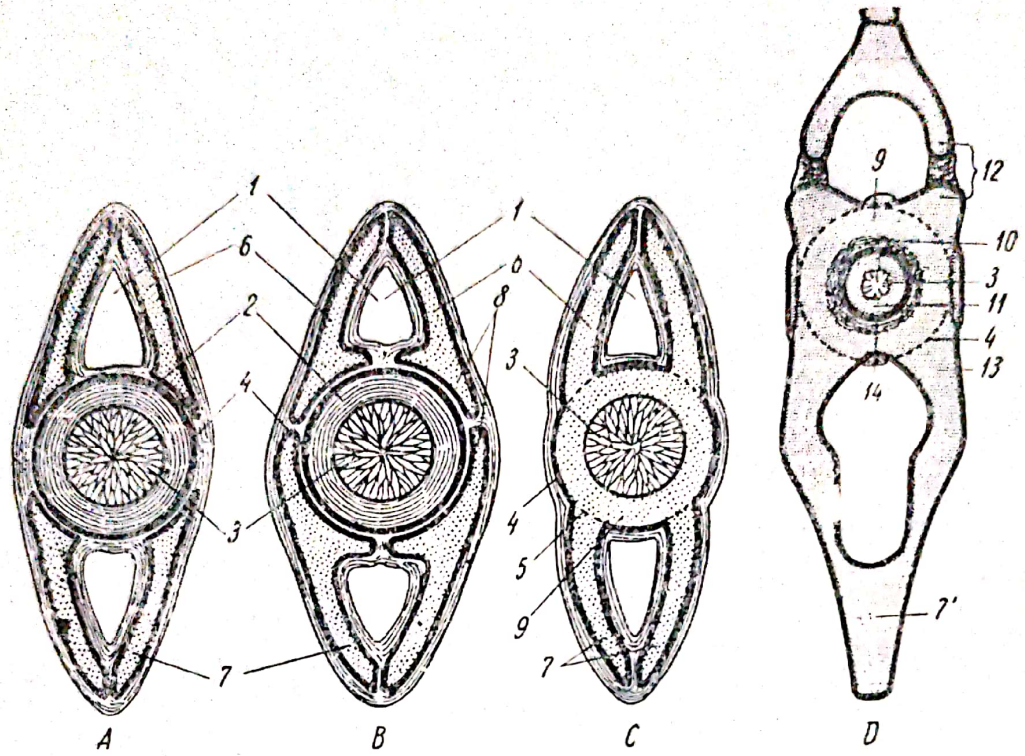

Fig. 49. Structura principalelor tipuri de vertebre. Scheme (după Ihle):
A — vertebră acentrică la *Acipenseridae*; *B* — vertebră pericordală la teleosteeni; *C* — vertebră cordacentrică la selacieni; *D* — asociație între vertebra pericordală și cordacentrică la un selacian;
1 — canal neural; *2* — teaca fibroasă a notocordului; *3* — țesutul cordal; *4* — membrana elastică externă; *5* — membrana elastică externă perforată; *6* — arc neural; *7* — arc hemal; *7'* — spină hemală; *8* — arcul centrului; *9* — corpul vertebral al vertebrei cordacentrice (cordacentrul); *10* — rest din teaca notocordului; *11* — cartilaj; *12* — bazidorsalii; *13* — baziventralii.

...ință apofizele hemale în regiunea trunchiului. Mai tîrziu, bazele arcualiilor se întind și în afara tecii notocordului. Astfel de vertebre, la care corpul se formează prin invadarea tecii notocordului cu celule venite din arcualii, poartă numele de vertebre cordale sau cordacentrice (fig. 49). Aceste vertebre se găsesc la selacieni. Cartilaginoase la început, corpurile acestor vertebre se calcifică mai tîrziu.

În al doilea caz, celulele scheletogene migrează din baza arcualiilor în jurul notocordului, în afara elasticei externe. Acolo formează un înveliș ce se condrifică și se osifică, fără ca teaca notocordului să fie modificată. În felul acesta se formează vertebrele pericordale sau arcocentrice (fig. 49) de la teleosteeni, holtei și toate tetrapodele.

Vertebrele nu se formează dintr-o dată, ci din elemente succesive, care se sudează sau nu unele cu altele; mai întîi apar elementele arcurilor (arcualia), la care se adaugă (însă nu totdeauna) elementele centrale (centralia). O vertebră se numește aspondilă (de la *a* = privativ și *spondylos* = centru vertebral) cînd este redusă la arcurile sale și dissospondilă (de la *dissos* = dublu) cînd centrul și arcurile nu sînt în continuitate. Ea este, în sfîrșit, holospondilă (de la *holos* = întreg, integral) cînd centrul și arcurile sînt în continuitate.

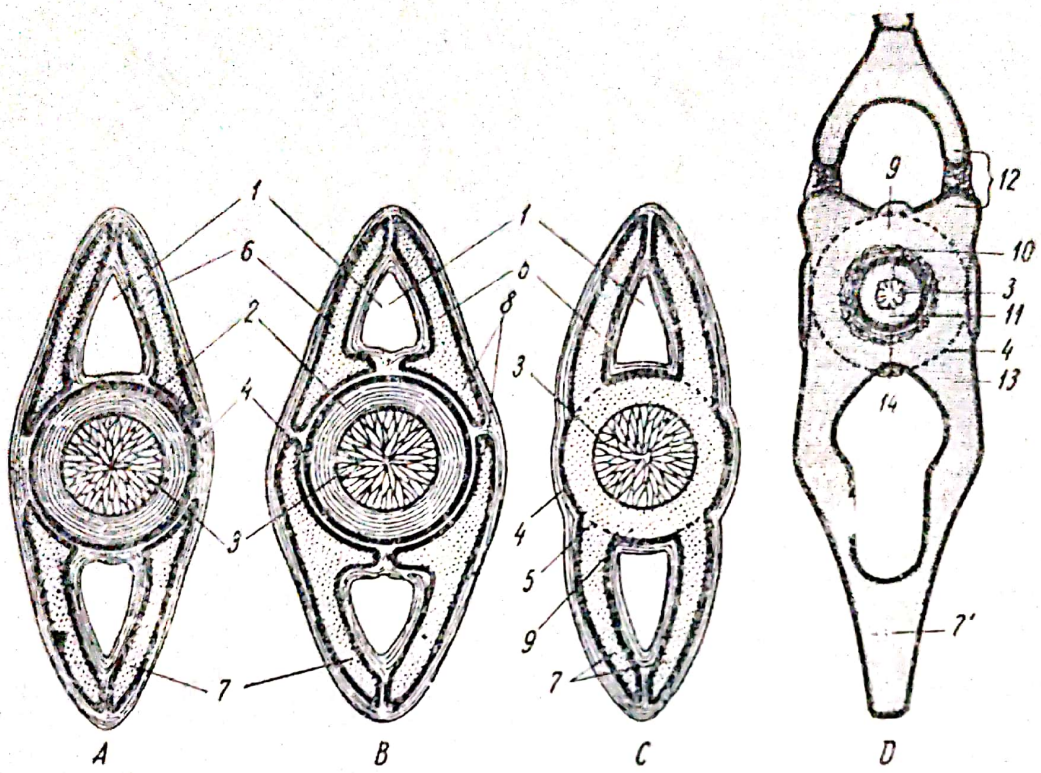

Fig. 49. Structura principalelor tipuri de vertebre. Scheme (după Ihle):
A — vertebră acentrică la *Acipenseridae*; *B* — vertebră pericordală la teleosteeni; *C* — vertebră cordacentrică la selacieni; *D* — asociație între vertebra pericordală și cordacentrică la un selacian;
1 — canal neural; *2* — teaca fibroasă a notocordului; *3* — țesutul cordal; *4* — membrana elastică externă; *5* — membrana elastică externă perforată; *6* — arc neural; *7* — arc hemal; *7'* — spină hemală; *8* — arcul centrului; *9* — corpul vertebral al vertebrei cordacentrice (cordacentrul); *10* — rest din teaca notocordului; *11* — cartilaj; *12* — bazidorsalii; *13* — baziventralii.

zintă apofizele hemale în regiunea trunchiului. Mai tîrziu, bazele arcualiilor se întind și în afara tecii notocordului. Astfel de vertebre, la care corpul se formează prin invadarea tecii notocordului cu celule venite din arcualii, poartă numele de vertebre cordale sau cordacentrice (fig. 49). Aceste vertebre se găsesc la selacieni. Cartilaginoase la început, corpurile acestor vertebre se calcifică mai tîrziu.

În al doilea caz, celulele scheletogene migrează din baza arcualiilor în jurul notocordului, în afara elasticei externe. Acolo formează un înveliș ce se condrifică și se osifică, fără ca teaca notocordului să fie modificată. În felul acesta se formează vertebrele pericordale sau arcocentrice (fig. 49) de la teleosteeni, holtei și toate tetrapodele.

Vertebrele nu se formează dintr-o dată, ci din elemente succesive, care se sudează sau nu unele cu altele; mai întîi apar elementele arcurilor (arcualia), la care se adaugă (însă nu totdeauna) elementele centrale (centralia). O vertebră se numește aspondilă (de la *a* = privativ și *spondylos* = centru vertebral) cînd este redusă la arcurile sale și dissospondilă (de la *dissos* = dublu) cînd centrul și arcurile nu sînt în continuitate. Ea este, în sfîrșit, holospondilă (de la *holos* = întreg, integral) cînd centrul și arcurile sînt în continuitate.

Fie că este dissospondilă sau holospondilă, o vertebră poate avea centrul format dintr-o singură piesă sau din mai multe piese consecutive, corespunzînd unui singur miotom. În primul caz, ea este numită monospondilă, în al doilea caz, diplospondilă sau polispondilă.

În cursul evoluției, stările succesive ale vertebrelor au fost aspondilia — dissospondilia combinată cu polispondilia — holospondilia combinată cu monospondilia.

În strînsă legătură cu vertebrele sînt coastele.

Dezvoltarea coastelor. Primitiv, coastele sînt așezate pe laturile cavității generale a corpului, între somatopleură și mușchii lateroventrali (hipoaxiali), în lungul marginii interioare a mioseptelor. Mai tîrziu însă ele se deplasează de-a lungul mioseptului, în profunzimea musculaturii hipoaxiale și uneori ajung aproape de septumul orizontal (la selacienii adulți). Aceste coaste au căpătat denumirea de coaste inferioare (ventrale), spre deosebire de formațiunile analoge ce se dezvoltă la pești superiori și la amfibieni de la început în septumul orizontal și care au căpătat denumirea de coaste superioare (dorsale) (fig. 50). La vertebratele superioare septumul orizontal lipsește.

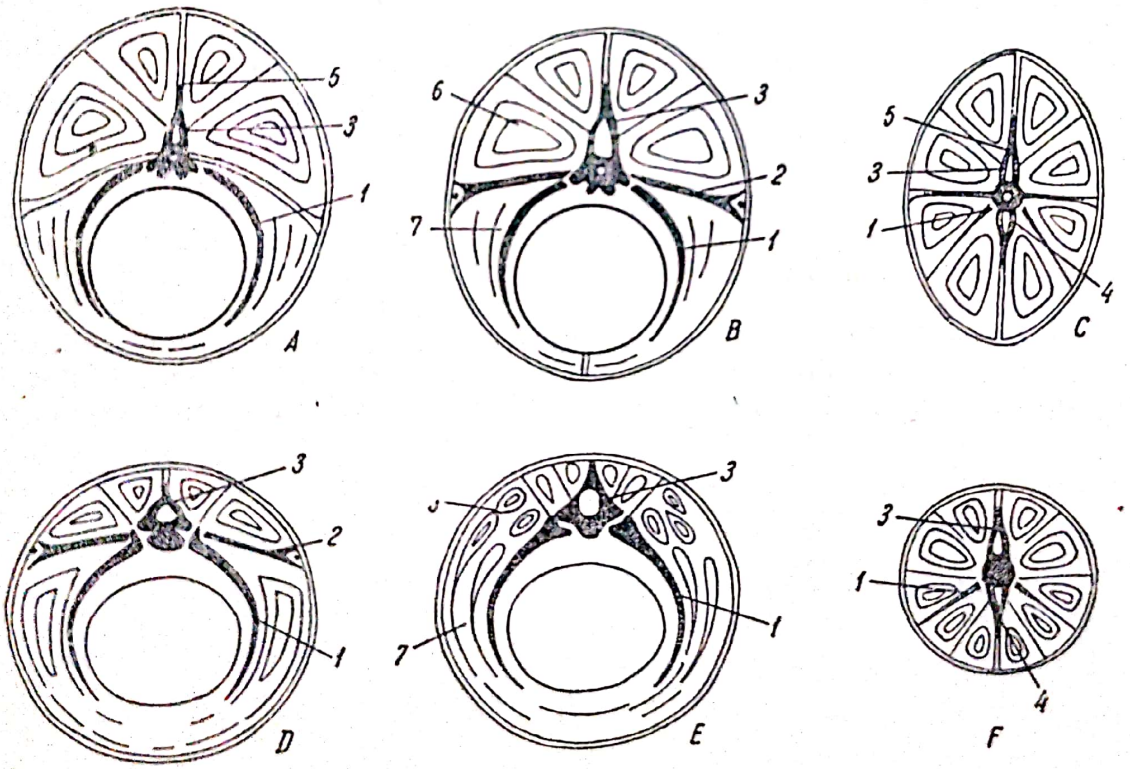

Fig. 50. Poziția și felurile coastelor la pești, la tetropode primitive și la amniote. Secțiuni transversale schematice (după Schmalhausen):

A — secțiune prin trunchi la peștii cartilaginoși; *B*, *C* — secțiuni prin trunchi și coadă la peștii osoși; *D* — secțiune prin trunchi la un vertebrat terestru hipotetic; *E*, *F* — secțiune prin trunchi și coadă la un amniot;

1 — coastă inferioară; 2 — coastă superioară; 3 — arc neural; 4 — arc hemal; 5 — spină neurală; 6 — musculatura epaxială; 7 — musculatura hipaxială.



Fig. 51. Schema coloanei vertebrale la *Petromyzon* (după Schmalhausen):
1 — coarda dorsală sau notocordul; *2* — arcualii dorsale anterioare; *3* — arcualii dorsale posterioare; *4* — miosepte; *5* — rădăcina dorsală a nervului spinal; *6* — rădăcina ventrală a nervului spinal.

Coastele vertebratelor terestre au fost considerate, de obicei, drept coaste superioare sau dorsale. În ultimul timp însă a fost introdus de către Emelianov (1936) un nou criteriu, embriologic, care permite să se facă o omologie mai sigură între coastele peștilor și cele ale tetrapodelor. După aceste date, coastele amniotelor, ca și coastele peștilor, se formează în apropierea notocordului și cresc de aici în direcție distală, înconjurînd cavitatea celomică și pătrunzînd apoi mai mult sau mai puțin adînc în miosepte. Coastele suplimentare superioare ale polipterizilor și ale teleosteenilor se dezvoltă în septumul orizontal, la intersecția lui cu mioseptele, departe de scheletul axial și cresc apoi spre scheletul axial. La teleosteeni, coastele suplimentare se dezvoltă, de obicei, fără stadiul cartilaginos, prin osificarea țesutului conjunctiv.

Coastele anurelor și urodelelor aparțin coastelor superioare (dorsale). Coastele apodelor (gimnofionilor) sînt inferioare sau ventrale, ca și cele ale amniotelor.

Anatomia comparată a coloanei vertebrale și a coastelor. Ciclostomii au vertebrele acentrice. La *Petromyzontia există* cîte două procese neurale în fiecare segment. La *Myxinoidea* procesele neurale lipsesc (fig. 51).

Selacienii prezintă vertebre cordacentrice și amficelice (fig. 52). Distingem două regiuni : vertebrele din regiunea trunchiului au arcuri neurale și cîteodată chiar spine neurale. Corpul lor prezintă două apofize laterale numite și parapofize, omologe cu apofizele hemale ce formează arcul

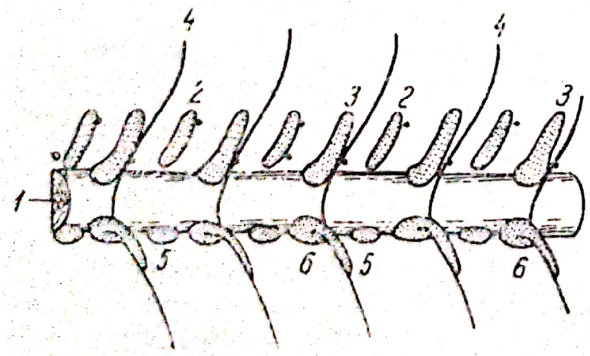

Fig. 52. Schema coloanei vertebrale la selacieni (după Schmalhausen):
1 — notocordul; *2* — arcualii dorsale anterioare; *3* — arcualii dorsale posterioare; *4* — miosepte; *5* — arcualii ventrale anterioare; *6* — arcualii ventrale posterioare.

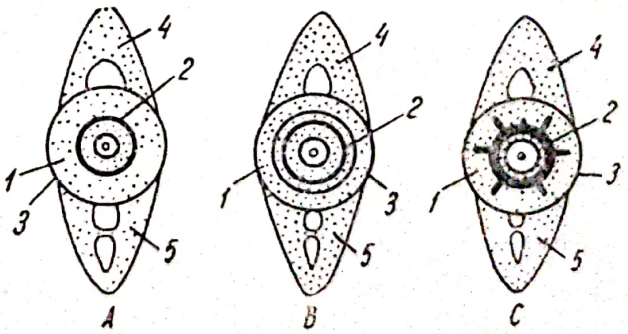

Fig. 53. Tipurile vertebrelor cordacentrice (după Goodrich):
A — ciclospondil; *B* — tectospondil; *C* — asterospondil;
1 — notocord; *2* — cercul central calcaros; *3* — elastica externă; *4* — arc neural; *5* — arc hemal.

hemal, în regiunea cozii. De aceste apofize se prind coastele inferioare, devenite dorsale. Între corpuri se găsesc, de o parte și de alta, piese intercalare. Vertebrele din regiunea cozii au arcuri neurale și hemale. În corpul vertebrelor, la înotătorii rapizi, se depune calciu, sub formă de raze (vertebre asterospondile) sau sub formă de unul sau mai mulți cilindri concentrici (vertebre ciclospondile și tectospondile) (fig. 53).

Holocefalii au vertebre acentrice.

Condrosteii au vertebre acentrice, arcuri neurale și hemale cu spine neurale și hemale, piese intercalare : două regiuni. În regiunea trunchiului, coaste inferioare (ventrale) (fig. 54).

Holosteii și *teleosteenii* au vertebre pericordale și amficelice, prezentînd spine neurale și hemale ; zigapofize puțin dezvoltate la baza proceselor neurale. Se pot distinge două regiuni. În regiunea trunchiului, vertebrele au parapofize de care se prind coastele inferioare. În regiunea caudală există apofize hemale ce formează arcuri hemale (fig. 55).

La *Polypteriadae* întîlnim coaste inferioare și superioare.

La unii teleosteeni se observă, pe lîngă coastele inferioare, de origine cartilaginoasă, și coaste superioare, de origine dermică. La alți teleosteeni mai există în legătură cu coloana vertebrală și un sistem mai mult sau mai puțin complicat de oscioare de membrană intermusculare.

Dipnoii au vertebre acentrice.

Cîteva considerații de ansamblu asupra coloanei vertebrale la pești. Coloana vertebrală de la pești este, prin excelență, un aparat elastic de reacție la mișcările de flexiune laterale produse de mușchi. Elasticitatea ei este totdeauna foarte mare, fie că e reprezentată printr-o baghetă

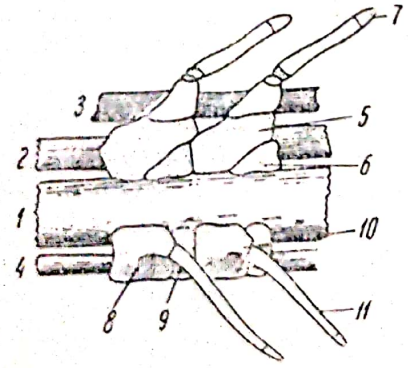

Fig. 54. O porțiune din coloana vertebrală de *Acipenser sturio* (după Abel):

1 — coardă; *2* — măduvă; *3* — ligament; *4* — aortă; *5* — bazidorsalia; *6* — interdorsalia; *7* — apofiza spinoasă; *8* — baziventralia; *9* — interventralia; *10* — parapofize; *11* — coastă.

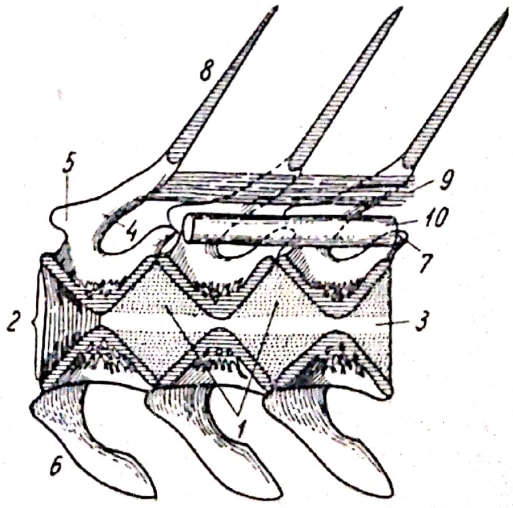

Fig. 55. Secțiune longitudinală prin coloana vertebrală de *Gadus morrhua* (după Bütschli):

1 — coardă; *2* — corp vertebral; *3* — șiragul axial; *4* — arc neural; *5* — prezigapofiză; *6* — parapofiză; *7* — postzigapofiză; *8* — proces spinal; *9* — ligament longitudinal superior; *10* — măduva.

cordală continuă, fie că e formată din segmente vertebrale, reunite între ele prin ligamente și prin pernuțe elastice, alcătuite din resturi de coardă dorsală. Această elasticitate este încă asigurată și de prezența a trei ligamente elastice longitudinale ce se întind de-a lungul întregii coloane : 1) ligamentul dorsal superior ; 2) ligamentul dorsal inferior ; 3) ligamentul ventral.

Mușchii nu acționează direct pe coloana vertebrală. Într-adevăr prea puțini mușchi se inseră direct pe ea. Marea lor majoritate se inseră pe miosepte. Dar acțiunea lor se transmite asupra scheletului, mai ales în două puncte : *înainte*, pentru că unii mușchi se fixează pe centura scapulară, și *înapoi*, unde mioseptele termină prin a se confunda cu scheletul cozii. În afară de aceste două puncte nu există alt raport între coloana vertebrală și mușchi. Astfel fiind, contractarea mușchilor produce o curbare a coloanei vertebrale spre partea respectivă, iar aceasta din urmă, reluîndu-și poziția veche, grație elasticității sale, determină deplasările regiunii codale, necesare locomoției.

Coloana vertebrală de la pești nu prezintă decît două regiuni ale căror limite corespund cu acelea ale cavității generale. E vorba de *regiunea toracică* și de *regiunea codală*. În regiunea toracică, apofizele hemale nu se reunesc între ele pe linia mediană, în timp ce în regiunea codală ele formează arcuri hemale în jurul arterei aorte.

Amfibienii prezintă vertebre pericordiale, fie procelice, fie opistocelice, sau amficirtiene (vertebra sacrală la anure). Între corpurile vertebrelor se dezvoltă la început *cartilaje intervertebrale*. În interiorul acestor cartilaje se formează cavități curbe, care despart cartilajele în două porțiuni : porțiunea cranială (anterioară) se unește intim cu vertebra cranială (anterioară), porțiunea caudală (posterioară) se unește intim cu vertebra caudală (posterioară). După direcția în care se îndreaptă concavitățile curburilor avem vertebre procelice sau opistocelice sau vertebre amficirtiene. Spinele neurale sînt extrem de reduse. Zigapofizele sînt mari. Începînd de la urodele, apofizele laterale (parapofizele) ale corpurilor vertebrelor se împart în două proeminențe : una superioară (dorsală) și alta inferioară (ventrală). Cea superioară este dispusă pe arcul neural, iar cea inferioară, pe corpul vertebrei. Astfel, în locul apofizei laterale simple de la pești, la tetrapode apar două apofize : una pe arcul neural, numită apofiză transversală, sau diapofiză, alta pe corpul vertebrei, care se reduce treptat, pînă ce dispare.

Coloana vertebrală prezintă patru regiuni : cervicală, dorsală, sacrală și caudală.

Urodele	Anure
1 vertebră cervicală	1 vertebră cervicală
72 vertebre dorsale la *Siren*	7 vertebre dorsale
12—15 vertebre dorsale la *Triturus*	
1 vertebră sacrală	1 vertebră sacrală, 2 la *Pelobates*
35 vertebre caudale la *Siren*	urostil (coccis)
20—35 vertebre caudale la *Triturus*	

Scanned with OKEN Scanner

Vertebra cervicală nu poate fi omologată nici cu atlasul, nici cu axisul, ci mai degrabă cu un proatlas.

Vertebrele dorsale poartă coaste superioare (dorsale) reduse, care niciodată nu ajung pînă la stern. La urodele, coastele sînt bifurcate la extremitatea dorsală. Unul din capete se articulează cu diapofiza, celălalt cu corpul vertebrei. La anure, coastele se prezintă ca rudimente neînsemnate numai la puține forme și acolo numai la 2—3 vertebre (discogloside). La majoritatea anurelor, coastele rudimentare sînt concrescute cu apofizele transverse.

Vertebrele caudale de la urodele sînt adesea prevăzute cu arcuri și spine hemale. La anure, vertebrele caudale se contopesc și formează un singur os numit urostil sau coccis (fig. 56).

Reptilele au vertebre pericordale. În unele cazuri găsim discuri intervertebrale (crocodili, *Sphenodon).* Spinele neurale sînt bine dezvoltate, ca și zigapofizele și apofizele transversale. Coastele inferioare sînt bifurcate la extremitatea lor proximală. În comparație cu coastele mamiferelor, ramura ventrală poartă numele de cap *(capitulum)* și se articulează cu o mică excrescență de pe corpul vertebrei, iar ramura dorsală, numele de tuberozitate *(tuberculum)* și se articulează cu apofiza transversă.

Coloana vertebrală prezintă cinci regiuni. Cea cervicală este formată de 3—9 vertebre, dintre care primele două sînt atlasul și axisul. Corpul atlasului e legat prin ligamente de corpul axisului. La șerpi însă, el se contopește cu totul cu axisul, formînd apofiza odontoidă (de la *dens* = dinte). Uneori există și un proatlas rudimentar (crocodili, *Spenodon,* cameleon), reprezentînd resturile unei vertebre situate înaintea atlasului. Coaste rudimentare sînt în această regiune (fig. 57).

Vertebrele toracice poartă coaste bine dezvoltate, formate fiecare din două porțiuni : una proximală (vertebrală), totdeauna osoasă ; alta distală, de obicei, cartilaginoasă (la crocodili, osoasă). Există apofize uncinee la crocodili și *Sphenodon*

Vertebrele lombare sînt rar diferențiate.

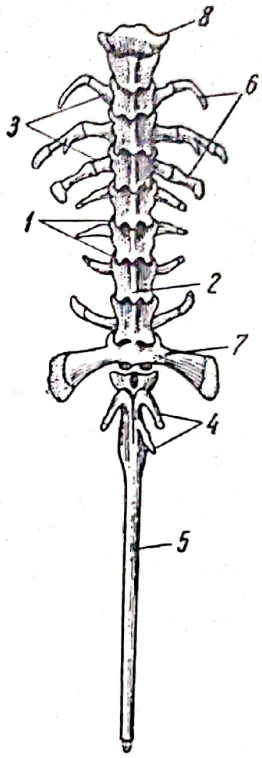

Fig. 56. Coloana vertebrală la *Discoglossus pictus* — anure (după **Wiedersheim**):

1 — procese articulare; *2* — proces spinos; *3* — procese transverse ale vertebrelor toracale; *4* — procese transverse ale vertebrelor caudale; *5* — os cocis; *6* — coaste; *7* — vertebra sacrală; *8* — suprafața articulară laterală a primei vertebre.

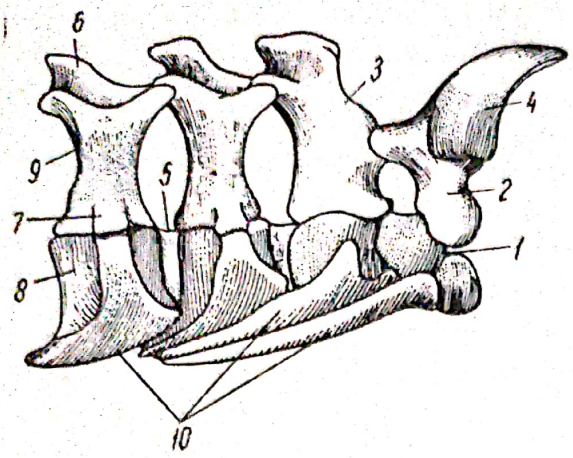

Fig. 57. Coloana vertebrală, regiunea anterioară la crocodil (după Wiedersheim):
1 — proces odontoid; *2* — atlas; *3* — epistropheus; *4* — așa-numitul proatlas; *5* — intervertebral; *6* — proces spinos; *7* — proces transvers; *8* — corp vertebral; *9* — arc neural; *10* — coaste.

Vertebrele sacrale sînt în număr de două la reptilele actuale. Vertebrele caudale au arcuri hemale cu spine hemale, care se articulează cu corpurile a două vertebre vecine (articulație intervertebrală). Arcurile hemale cu spinele lor au forma unui Y. La saurieni, vertebrele caudale sînt foarte fragile și se rup la nivelul unui septum cartilaginos care există în mijlocul corpului vertebral (autotomie). Prin activitatea aceluiași septum cartilaginos, partea ruptă poate să fie regenerată, dar coloana vertebrală refăcută nu mai este formată, în acest caz, niciodată din vertebre adevărate, ci rămîne în stare de simplă baghetă fibrocartilaginoasă nesegmentată.

Saurienii apozi și ofidienii au pînă la 400 de vertebre.

Păsările au și ele vertebre pericordale, arcocentrice, prezentînd zigapofize și apofize transverse. Există cinci regiuni (fig. 58). Cea cervicală oferă 13—25 vertebre, numărul acestora fiind cu atît mai mare, cu cît gîtul este mai lung și mai mobil. Primele două sînt atlasul și axisul. Corpul atlasului este contopit cu corpul axisului, formînd apofiza odontoidă a acestuia. Coastele cervicale sînt rudimentare. Între ele și apofizele transverse există un orificiu: *foramen transversarium* pentru artera vertebrală și cordonul marelui simpatic.

Regiunea dorsală prezintă 7—11 vertebre cu spinele neurale și apofizele transverse fuzionate. Coastele sînt aici bine dezvoltate, ajungînd pînă la stern, afară de prima. Coastele sînt formate din două porțiuni: una vertebrală și alta sternală, ambele osoase. Capătul proximal al porțiunii vertebrale este bifurcat, prezentînd un cap și o tuberozitate. Apofizele uncinee care se dezvoltă pe partea vertebrală a coastelor, se reazemă pe coastele imediat următoare. Ele întăresc cușca toracică. După regiunea dorsală urmează sinsacrumul, format din contopirea ultimelor vertebre dorsale, a vertebrelor lombare, a două vertebre sacrale adevărate (sau primare) și a unui număr de vertebre caudale (fig. 59). Dintre vertebrele caudale care nu iau parte la formarea sinsacrumului, la carinate primele cinci rămîn libere, ultimele șase contopindu-se și formînd pigostilul.

Scanned with OKEN Scanner

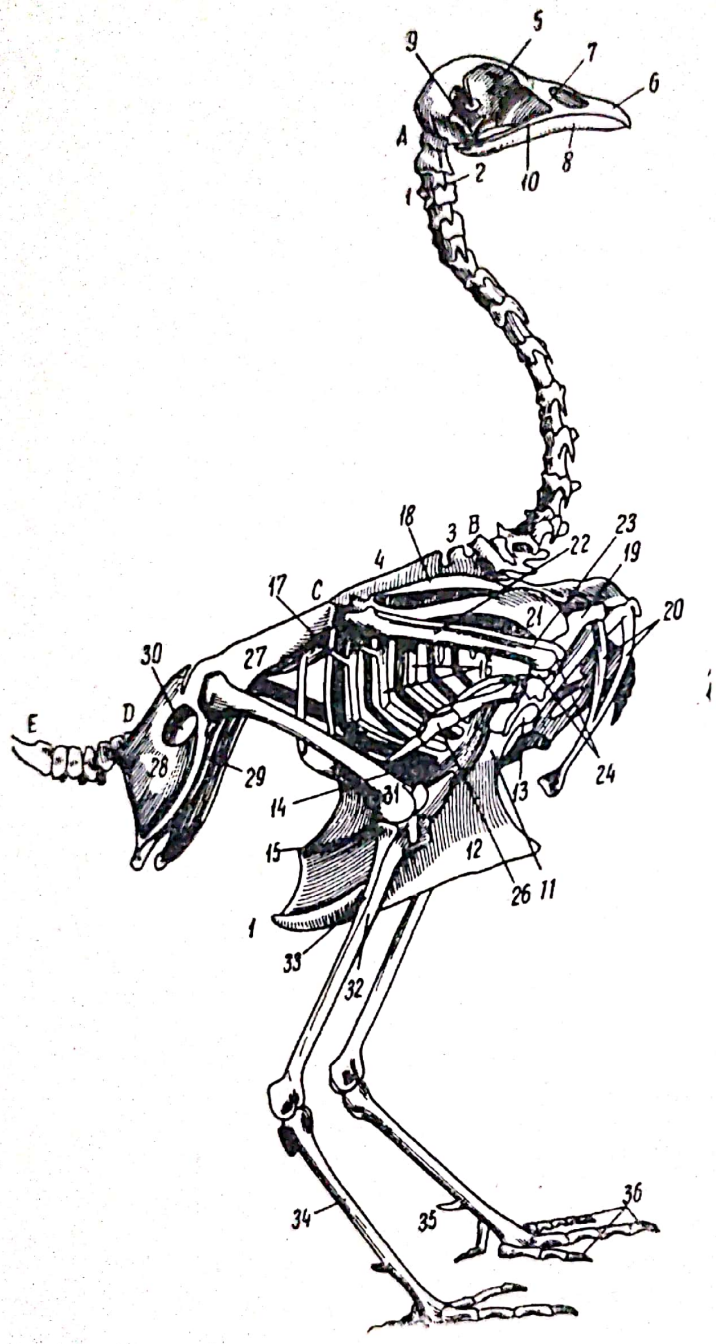

Fig. 58. Scheletul la păsări (după Lesbre):

AB — regiunea cervicală; *BC* — regiunea toracală; *CD* — regiunea lombară; *DE* — regiunea coccigiană; *1* — apofiză spinoasă a vertebrei cervicale trei; *2* — prelungirea stiloidă a aceleiași vertebre; *3* — apofiza spinoasă a primei vertebre toracale; *4* — creastă formată prin sudarea apofizelor dorsale toracale; *5* — septul interorbital; *6* — premaxilă; *7* — maxilă; *8* — maxilarul inferior; *9* — osul pătrat; *10* — os jugal; *11* — sternul; *12* — creasta sternală; *13* — apofiza episternală; *14* — apofiza laterală externă; *15* — apofiza laterală internă; *16* — coaste; *17* — apofiza unciformă; *18* — omoplat; *19* — os coracoid; *20* — clavicula; *21* — humerus; *22* — cubitus; *23* — radius; *24* — oase carpiene; *25* — oase metacarpiene; *26* — prima falangă a degetului mare al aripii; *27* — ilion; *28* — ischion; *29* — pubis; *30* — gaura ischiatică; *31* — femur; *32* — tibia; *33* — peroneu; *34* — tarsometatars; *35* — apofiza ce sprijină pintenele; *36* — degetele.

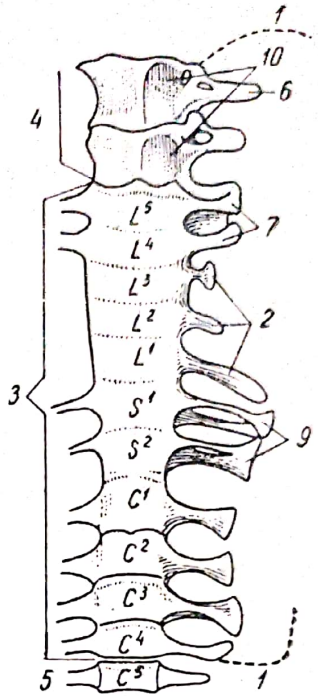

Fig. 59. *Columba domestica* (embrion), anexarea vertebrelor la regiunea sacrală (după Bütschli):

1 — ilion; *2* — diapofiză; *3* — sacrum; *4* — vertebre toracice; *5* — vertebră caudală; *6* — diapofiză; *7* — coaste; *9* — coaste sacrale; *10* — parapofize.

Scanned with OKEN Scanner

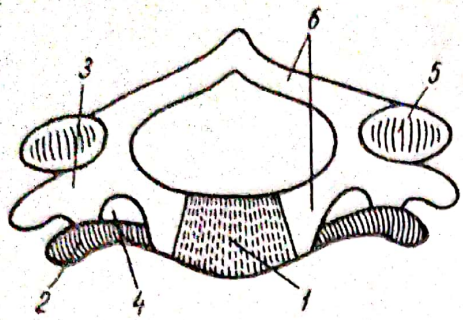

Fig. 60. Schema unei vertebre cervicale la mamifere şi, în general, la amniote (după Ihle):

1 — centrul vertebrei; *2* — rest de coastă; *3* — apofiza transversă; *4* — orificiul costotransvers; *5* — zigapofiză; *6* — arcul neural.

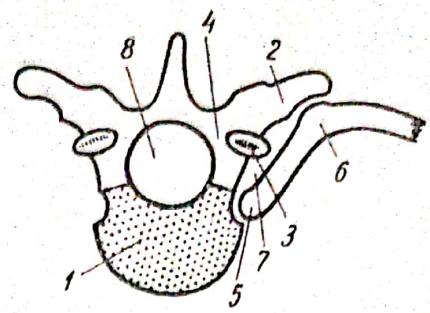

Fig. 61. Schema unei vertebre dorsale la mamifere (după Ihle):

1 — centrul vertebrei; *2* — diapofiză (apofiza transversă); *3* — ziqapofiză; *4* — arcul neural; *5* — capul coastei; *6* — tuberculul coastei; *7* — foramenul costotransvers; *8* — orificiul neural.

Mamiferele au vertebre pericordale amfiplatiene, afară de cele din regiunea cervicală. Ele poartă zigapofize şi apofize transverse. Intre vertebre se află discuri intervertebrale. Coloana vertebrală mamaliană prezintă cinci regiuni. Regiunea cervicală oferă şapte vertebre, cu excepţii foarte rare, lungimea gîtului depinzînd de lungimea vertebrelor. Primele două vertebre sînt atlasul şi axisul, prevăzut cu o apofiză odontoidă care reprezintă corpul atlasului, captat în timpul embriogenezei. Vertebrele cervicale poartă coaste rudimentare, alipite de apofizele transverse. Intre aceste formaţiuni există un *foramen transversarium* prin care trece artera vertebrală (fig. 60).

Vertebrele dorsale sînt, în general, în număr de 13, putînd însă varia de la 9 la 24. Pe fiecare vertebră găsim de fiecare parte cîte două semifaţete pentru articularea coastelor. Capul coastelor se articulează cu două vertebre vecine (articulaţie intervertebrală). Nu toate coastele ajung pînă la stern, ultimele se termină liber (coaste flotante).

Vertebrele lombare variază între trei şi opt.

Vertebrele sacrale sînt în număr de 1—6 (o vertebră sacrală întîlnindu-se la cetacee şi sirenieni). Dintre ele, numai 1—2 sînt adevărate sacrale, restul fiind de origine caudală. Vertebrele sacrale se contopesc şi formează un singur os : sacrumul. Vertebrele caudale variază între 3 şi 46, în legătură cu lungimea cozii. Ele prezintă adeseori arcuri hemale cu spine hemale, în formă de Y, care se articulează intervertebral *(os en chevron, chevron bone).*

Coloana vertebrală la om. În timp ce coloana vertebrală a mamiferelor patrupede este orientată orizontal şi are forma unui arc, la om, ca o consecinţă a bipedismului şi a verticalităţii, ea este orientată vertical. Ea nu este însă rectilinie, ci prezintă patru curburi anteroposterioare sau sagitale. Două dintre ele sînt convexe înainte şi se numesc *lordoze,* iar două sînt convexe înapoi şi se numesc cifoze. Aceste curburi sînt următoarele : lordoza cervicală, cifoza dorsală, lordoza lombară şi cifoza

sacrală. Ele conferă o formă de resort întregii coloane vertebrale, care devine astfel capabilă să atenueze zguduiturile produse la mers, fugă, salt (fig. 62). Fetusul uman prezintă o coloană vertebrală slab arcuită, la fel ca și la mamiferele patrupede. Curburile atît de caracteristice omului apar după naștere, în mod treptat. Lordoza cervicală apare o dată cu încercările copilului de a ține capul drept, cifoza dorsală, atunci cînd copilul începe să șadă, iar lordoza lombară și cifoza sacrală, atunci cînd începe să stea în picioare (fig. 63).

Apariția acestor curburi este condiționată de acțiunea greutății corporale asupra coloanei vertebrale, precum și de acțiunea sistemului muscular asupra acesteia. Determinismul lor trebuie să fie deci căutat în acțiunile de tracțiune și presiune care se exercită asupra coloanei vertebrale. Forma coloanei vertebrale prezintă deci un exemplu tipic pentru ilustrarea principiului unității dintre formă și funcție, despre care s-a vorbit în capitolul introductiv la acest curs de anatomie.

Forma generală a coloanei vertebrale de la antropoide prezintă o situație de trecere între mamiferele patrupede și om (fig. 64). Aici, arcuirea unică a coloanei vertebrale, pe care o întîlnim la patrupede, este înlocuită prin două curburi: cifoza dorsală și lordoza lombară. Dar aceasta din urmă este mult mai slab pronunțată decît la om, deoarece antropoidele prezintă o stațiune semiverticală, greutatea lor corporală fiind susținută în timpul mersului nu numai de picioare, ci și de „mîinile" lor, extrem de lungi, cu care se sprijină pe sol. Ele nu au însă o lordoză cervicală. Din acest punct de vedere, o situație intermediară se observă la omul de Neanderthal, unde există o lordoză cervicală și o cifoză sacrală, mai slab pronunțată.

Afară de curburile sagitale, coloana vertebrală mai poate prezenta încă și curburi laterale. Ele se numesc *scolioze*. Scoliozele pronunțate constituie un fenomen patologic determinat de o poziție necorectă a corpului în timpul scrisului, de ședere în bănci care nu corespund taliei copilului, precum și de șederea prea îndelungată în bancă. Iată de ce alternarea orelor de învățătură cu pauze de odihnă, controlarea poziției copilului în bănci, precum și exercițiile fizice raționale constituie cel mai bun mijloc de luptă împotriva scoliozelor.

Regiunile coloanei vertebrale la om sînt aceleași pe care le întîlnim la toate vertebratele terestre. Ele sînt: regiunea cervicală (șapte vertebre), regiunea dorsală

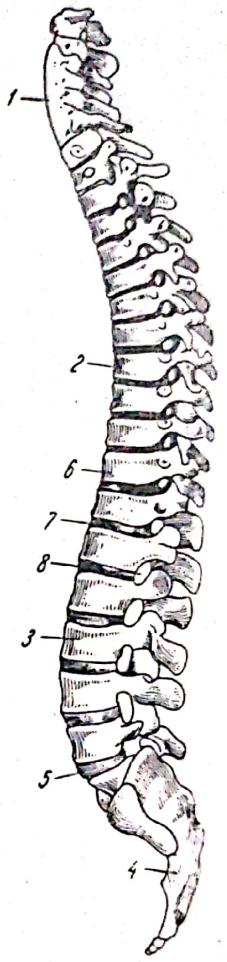

Fig. 62. Coloana vertebrală la om văzută lateral (după Benninghoff): *1* — curbură cervicală; *2* — curbură dorsală; *3* — curbură lombară; *4* — curbură sacrococcigiană; *5* — promontoriu; *6* — vertebră; *7* — disc intervertebral; *8* — foramen intervertebral.

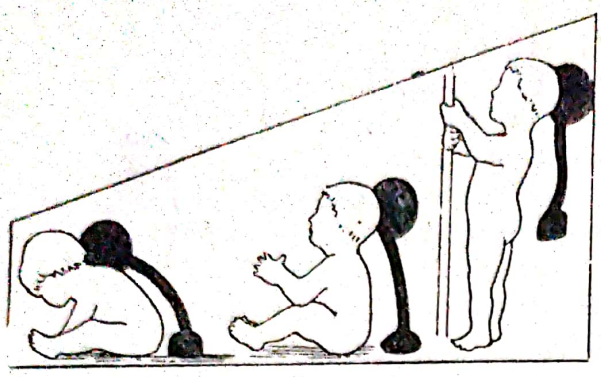

Fig. 63. Formarea curburilor coloanei vertebrale (după Gremiatki).

(12 vertebre), regiunea lombară (cinci vertebre), regiunea sacrală (cinci vertebre) și regiunea coccigiană (patru-cinci vertebre). În total, coloana vertebrală numără 33—34 de vertebre.

Regiunea cervicală are un număr de șapte vertebre la toate mamiferele. Atît girafa cu gîtul lung cît și cîrtița cu gîtul scurt au același număr de vertebre cervicale. Primele două vertebre cervicale, *atlasul* și *axisul*, sînt adînc modificate în legătură cu funcțiunile pe care le îndeplinesc, avînd o formă și structură atipică. Celelalte cinci vertebre cervicale prezintă o sumă de caractere ce le sînt comune. În primul rînd, vertebrele cervicale sînt mai puțin masive decît celelalte vertebre (fig. 65). Corpul lor este alungit în sens transversal, prezentînd pe fața superioară două proeminențe laterale, denumite *croșete* sau *apofize semilunare*, ceea ce îi dau o formă scobită în sens transversal, în timp ce fața inferioară este scobită în sens sagital. În acest mod aici se realizează o diartroză în formă de șa, care conferă regiunii cervicale o mobilitate destul de mare. La aceasta mai contribuie și grosimea mare a discurilor intervertebrale. Apofizele transverse pre-

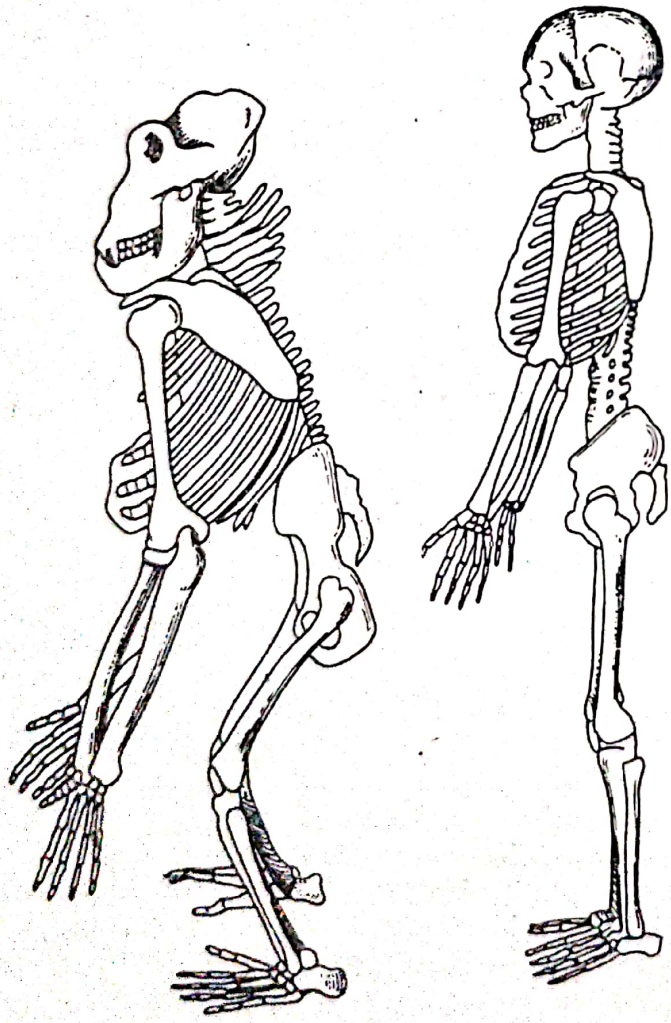

Fig. 64. Scheletul gorilei în poziție verticală (după Pavlov).

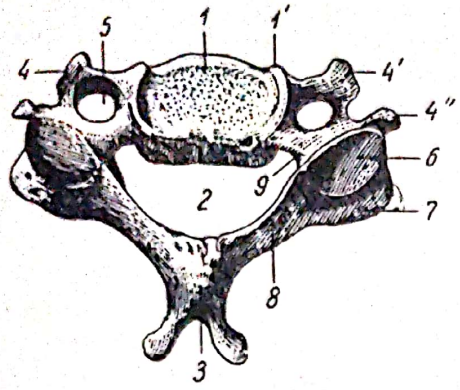

Fig. 65. Vertebră cervicală tipică văzută de sus (după Testut):

1 — corpul vertebrei cu *1'* — apofizele semilunare; *2* — gaură vertebrală; *3* — apofiza spinoasă; *4* — apofize transverse cu *4'* — tuberculul lor anterior; *4''* — tuberculul lor posterior; *5* — gaura transversă; *6* — apofizele articulare superioare; *7* — apofizele articulare inferioare; *8* — lama; *9* — pedicul.

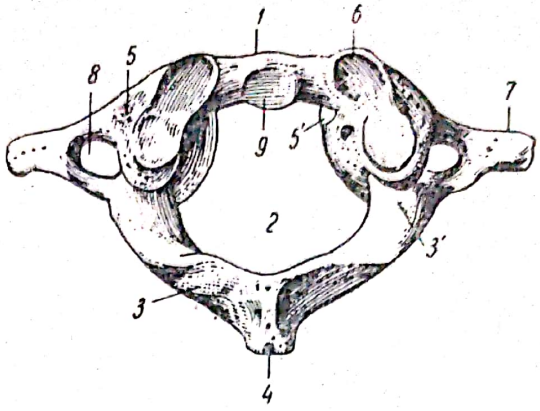

Fig. 66. Atlasul văzut de sus (după Testut):

1 — arcul anterior; *2* — foramenul neural; *3* — arcul posterior cu *3'* — jgheabul pentru artera vertebrală; *4* — tuberculul posterior; *5* — masă laterală cu *5'* — tuberculul de inserție pentru ligamentul transvers; *6* — cavitatea glenoidă; *7* — apofiză transversă; *8* — gaura transversă (costotransversă); *9* — fațetă de articulație pentru apofiza odontoidă.

zintă la baza lor cîte un *foramen transversarium*, pe unde trece și vena vertebrală. Aceste apofize transverse sînt în realitate niște apofize *costotransverse*, fiind formate din sudarea apofizelor transverse cu rudimente de coaste. Apofizele spinoase sînt bifide (afară de vertebra a șaptea cervicală). Ele sînt foarte mici la primele vertebre cervicale, mărindu-se apoi treptat. Mica dezvoltare a apofizelor spinoase în regiunea cervicală este legată, la omul modern, de o mai mică dezvoltare a musculaturii cervicale. La mamiferele patrupede, la antropoide, chiar la omul de Neanderthal, aceste apofize sînt mult mai dezvoltate, în legătură cu o mai puternică dezvoltare a acestei musculaturi.

După cum am văzut, prima vertebră și a doua cervicală, adică atlasul și axisul, au o conformație deosebită.

Atlasul este o vertebră lipsită de corp, are forma unui inel alcătuit din două mase laterale, un arc anterior și un arc posterior. Cavitatea inelului este tocmai foramenul neural.

Suprafața superioară a maselor laterale prezintă două *cavități glenoide*, destinate articulației cu condilii occipitali, asemănătoare zigapofizelor anterioare. Suprafața inferioară prezintă două suprafețe de articulație cu axisul, asemănătoare cu zigapofizele posterioare. Masele laterale se continuă cu apofizele transverse care prezintă, la baza lor, foramenul transversar.

Arcul anterior al atlasului prezintă un mic *tubercul anterior*, precum și o fațetă articulară pentru apofiza odontoidă. Arcul posterior are o *apofiză spinoasă* (fig. 66).

A doua vertebră cervicală, *axisul* sau *epistrofeul*, are toate părțile caracteristice unei vertebre cervicale. Ea prezintă totuși o particu-

Scanned with OKEN Scanner

laritate, şi anume, *apofiza odontoidă*, situată pe partea anterioară a corpului. Această apofiză reprezintă o parte din corpul atlasului ce s-a sudat în faza embrionară la axis. Ea are un rol de pivot, în jurul căruia se poate roti atlasul, care antrenează în mişcarea sa şi capul. Celelalte caractere ale axisului sînt aceleaşi ca la o vertebră cervicală tipică (fig. 67).

Regiunea dorsală este formată din 12 vertebre. La corpul vertebrelor dorsale, diametrul transversal şi cel anteroposterior sînt aproape egale. Apofizele spinoase sînt mai lungi decît în regiunea cervicală şi nebifurcate.

La primele vertebre dorsale, precum şi la ultimele, ele sînt îndreptate aproape orizontal. În porţiunea mijlocie a acestei regiuni însă, în dreptul căreia se află inima, apofizele spinoase se îndreaptă aproape vertical în jos. După D e ş i n, această dispoziţie care limitează mobilitatea coloanei vertebrale în această porţiune, ar constitui dispoziţia adaptativă de apărare a inimii.

Arcul neural poartă apofizele transverse, prevăzute cu suprafeţe de articulaţie pentru tuberozitatea coastei corespunzătoare. Numai vertebrele dorsale 11 şi 12 nu au suprafeţe articulare costale pe apofizele lor transverse, deoarece coastele perechii a 11-a şi a 12-a se articulează numai cu corpul vertebrelor respective. *Nu există foramen transversar.* Pe părţile laterale ale corpului vertebrei se observă *semifeţe de articulaţie*, una superioară şi alta inferioară, pentru capul coastei.

Apofizele de articulaţie (zigapofizele) sînt dispuse în mod obişnuit (fig. 68).

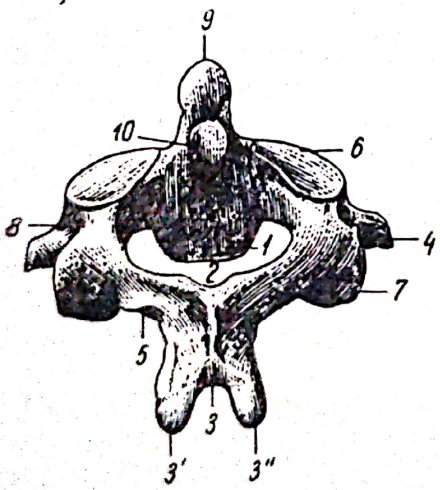

Fig. 67. Axisul văzut de sus şi dinapoi (după T e s t u t):
1 — corpul vertebrei; *2* — gaura vertebrală; *3* — apofiza spinoasă cu *3'*; *3''* — tuberculii ei; *4* — apofiza transversă; *5* — lamă; *6* — apofiza articulară superioară; *7* — apofiza articulară inferioară; *8* — gaura transversă; *9* — apofiza odontoidă; *10* — faţa ei articulară pentru ligamentul transvers.

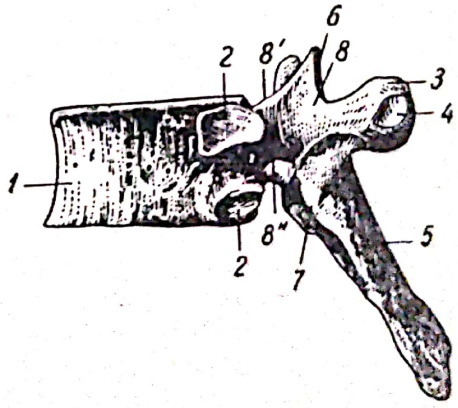

Fig. 68. Vertebră dorsală, vedere laterală (după T e s t u t):
1 — corpul vertebrei; *2* — semifaţetele articulare superioară şi inferioară, pentru capul coastelor; *3* — apofiză transversă; *4* — faţetă articulară pentru tuberozitatea coastei; *5* — apofiză spinoasă; *6* — apofiză articulară superioară; *7* — apofiză articulară inferioară; *8* — pedicul cu *8'* — incizura sa superioară şi *8''* — incizura sa inferioară.

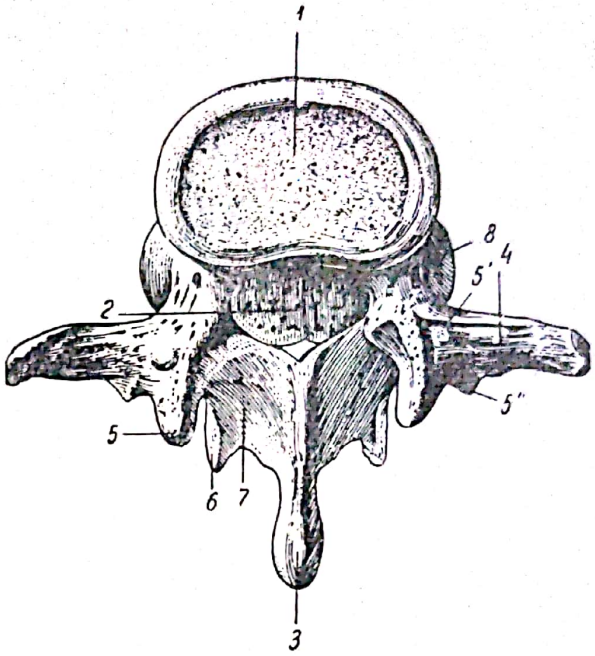

Fig. 69. Vertebră lombară (după Testut):
1 — corpul vertebrei; *2* — gaură vertebrală; *3* — apofiza spinoasă; *4* — apofiza costiformă; *5* — apofiza articulară superioară cu *5'* — tuberculul mamilar și *5''* — tuberculul accesoriu; *6* — apofiza articulară inferioară; *7* — lamă; *8* — pedicul.

Regiunea lombară prezintă cinci vertebre cu corp voluminos, avînd diametrul lateral mai mare decît cel anteroposterior. Vertebrele lombare au apofize costiforme care reprezintă coastele din această regiune și tuberculi accesorii omologi cu apofizele transverse din regiunea dorsală. Spre deosebire de vertebrele cervicale, ele nu prezintă însă un foramen transvers. Spre deosebire de vertebrele dorsale, nici pe corpul vertebrei și nici pe apofizele costiforme nu se mai găsesc fațetele articulare pentru coaste. Apofiza spinoasă este orientată orizontal, iar gaura neurală are formă triunghiulară. Apofizele articulare sînt dispuse într-un plan aproape sagital.

În general vorbind, toate dispozițiile vertebrelor lombare asigură o mare mobilitate a acestei regiuni. De asemenea și discurile intervertebrale sînt mai groase, concurînd și ele la realizarea acestei mobilități mai accentuate (fig. 69).

Regiunea sacrală este formată din cinci vertebre fuzionate într-un singur os, numit sacrum (fig. 70).

La primate se poate observa o complicare treptată a sacrumului. La lemurieni el este constituit numai din două vertebre sacrale, dar la maimuțele inferioare, numărul acestora se ridică pînă la trei. La antropoide acesta crește, ajungînd pînă la cinci. De asemenea, sacrumul se lărgește aici, fără însă ca să ajungă vreo dată la proporțiile sacrumului uman, care este, de obicei, aproape tot atît de larg cît este de lung, aceasta în legătură cu realizarea bipediei și verticalității. La sexul femenin, sacrumul este mai larg decît la cel masculin, în raport cu lărgimile respective ale bazinului.

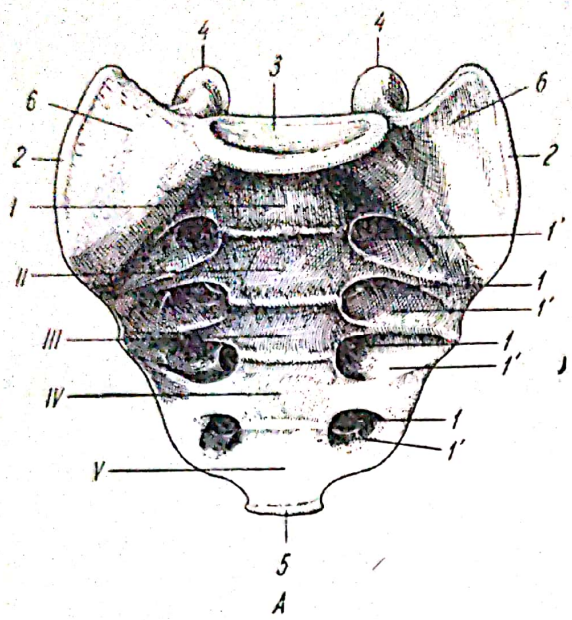

Fig. 70. Sacrumul văzut pe partea anterioară (*A*), posterioară (*B*), și de sus (*C*) (după Testut):

A, *I*, *II*, *III*, *IV*, *V*, cele cinci vertebre sacrale; *1* — orificiile sacrale anterioare; *1′* — șanțuri sacrale anterioare; *2* — marginile laterale ale sacrumului; *3* — fața articulară a bazei sacrumului; *4* — apofizele articulare superioare ale primei vertebre sacrale; *5* — vîrful sacrumului cu fațeta articulară pentru coccis; *6* — aripile sacrumului.

B, *1* — apofizele spinoase ale vertebrelor sacrale sudate între ele (creasta sacrală); *2* — șanțurile sacrale; *3* — găurile sacrale posterioare; *4* — orificiul superior al canalului sacral; *5* — apofizele articulare superioare ale primei vertebre sacrale; *6* — vîrful sacrumului cu fațeta articulară pentru coccis; *7* — coarnele sacrumului; *8* — fațetele auriculare; *9* — tuberculi sacrali posteroexterni; *10* — tuberculi sacrali posterointerni;

C, *1* — suprafața superioară articulară pentru a cincea vertebră lombară (corpul vertebrei); *2* — orificiul superior al canalului sacral; *3* — creasta sacrală; *4* — aripile sacramului; *5* — apofiză articulară.

Sacrumul este situat între cele două oase iliace cu care se articulează. El formează cu ultima vertebră lombară un unghi sacrolombar, orientat cu vîrful înainte. Vîrful acestui unghi este cunoscut sub numele de *promontoriu*. În ansamblul său, sacrumul are forma unei piramide cu patru fețe, cu baza orientată în sus și cu vîrful îndreptat în jos. Din cauza cifozei sacrale, fața anterioară a sacrumului este concavă, iar fața posterioară, convexă. Pe fața anterioară se văd corpurile celor cinci vertebre suprapuse, ale căror limite sînt indicate prin linii transverse. Pe laturile corpurilor vertebrale se văd patru perechi de *găuri sacrale anterioare*, delimitate între vertebrele sudate. Fața posterioară convexă prezintă pe linia mediană o creastă proeminentă, alcătuită din apofizele spinoase, concrescute parțial, ale vertebrelor sacrale. Această creastă este denumită *creasta sacrală*. Ea se termină, de obicei, la nivelul găurii a treia sau a patra sacrală, prin două

Scanned with OKEN Scanner

ramuri divergente, care circumscriu porţiunea inferioară a canalului sacral. *Canalul sacral* se întinde sub creasta sacrală şi este continuarea canalului rahidian.

Feţele laterale ale sacrumului sînt largi în partea superioară, meritînd acolo într-adevăr numele de feţe, dar se îngustează în jos, formînd adevărate margini. Partea superioară a feţelor laterale este ocupată de *faţetele auriculare* ale sacrumului, la care se articulează partea iliacă a coxalelor.

Baza sacrumului prezintă, la mijloc, suprafaţa anterioară a centrului primei vertebre sacrale, iar pe laturi — cele două apofize articulare ale sacrumului, care nu sînt în realitate decît zigapofizele anterioare ale aceleeaşi vertebre sacrale. Pe laturile lor se văd cele *două aripi ale sacrumului.*

Vîrful sacrumului prezintă o faţetă articulară pentru articulaţia cu coccisul.

Regiunea coccigiană este reprezentată prin coccisul format în urma sudării a patru sau cinci vertebre coccigiene rudimentare. Coccisul este ascuns sub pielea spatelui. În acest mod, la om, ca şi la maimuţele antropoide, lipseşte apendicele codal. Totuşi, în decursul evoluţiei embrionare, se observă existenţa unui mic apendice, a cărui structură seamănă cu aceea a cozii unui embrion de mamifer patruped. Aceasta indică descendenţa omului, ca şi a antropoidelor din forme ancestrale prevăzute cu coadă. Apendicele codal embrionar încetează de-a mai creşte într-un moment dat al embriogenezei, astfel încît la naştere copilul nu mai prezintă această dispoziţie. Totuşi, mersul normal al embriogenezei poate fi tulburat în anumite cazuri, copilul născîndu-se cu un mic apendice codal. În vechime, sub influenţa ideilor mistice, această anomalie era socotită drept un indiciu al relaţiilor dintre mama copilului şi „forţele întunericului".

Dezvoltarea coloanei vertebrale la om. Către sfîrşiul lunii a doua a vieţii intrauterine, coloana vertebrală reprezintă aproximativ 3/4 din lungimea totală a corpului (cap + gît + trunchi + membre inferioare). Această proporţie se modifică treptat, pe măsură ce se dezvoltă membrele inferioare. Astfel, în luna a cincia, lungimea coloanei vertebrale nu mai reprezintă decît 3/5 din lungimea totală a fetusului, iar la naştere şi la adult numai 2/5.

Osificarea vertebrelor se sfîrşeşte la 25—30 de ani. Atunci coloana vertebrală a atins dezvoltarea sa completă, starea sa adultă.

La bătrîni, corpurile vertebrale se prăbuşesc, coloana se îndoaie înainte, vertebrele îşi pierd treptat mobilitatea şi au tendinţa să se sudeze. Coccisul se uneşte frecvent cu sacrumul, şi acesta cu a cincia vertebră lombară. Sudarea poate, în unele cazuri, să afecteze şi alte vertebre şi, la sfîrşit, să transforme întreaga coloană vertebrală într-o piesă unică.

Coastele la om. La om, ca la toate tetrapodele, coastele nu au aceeaşi dezvoltare în tot lungul coloanei vertebrale. Ele sînt foarte scurte şi



Scanned with OKEN Scanner

rudimentare în regiunea cervicală și circumscriu aici împreună cu apofizele transverse, la care se sudează un orificiu (foramen transversar) prin care trece artera vertebrală. În regiunea toracică (dorsală), din contra, ele sînt, de obicei, lungi și bine dezvoltate. În regiunea lombară sînt iarăși scurte și fuzionate complet cu apofizele transverse; de asemenea, și în regiunea sacrală.

La om, coastele din regiunea dorsală sînt în număr de 12 perechi, fiecare coastă fiind formată dintr-o porțiune proximală și o porțiune distală (fig. 71). Porțiunea proximală prezintă un *cap articular*, care se articulează cu două semifațete articulare situate fiecare pe corpurile a două vertebre dorsale vecine și o tuberozitate ce se articulează cu apofiza transversă (fig. 72). Între cap și tuberozitate se găsește *gîtul* coastei. Porțiunea distală este reprezentată prin *corpul coastei*, format din două părți: *partea vertebrală*, denumită și *coasta osoasă propriu-zisă*, și *partea sternală* sau *coasta cartilaginoasă*, denumită și *cartilaj costal*.

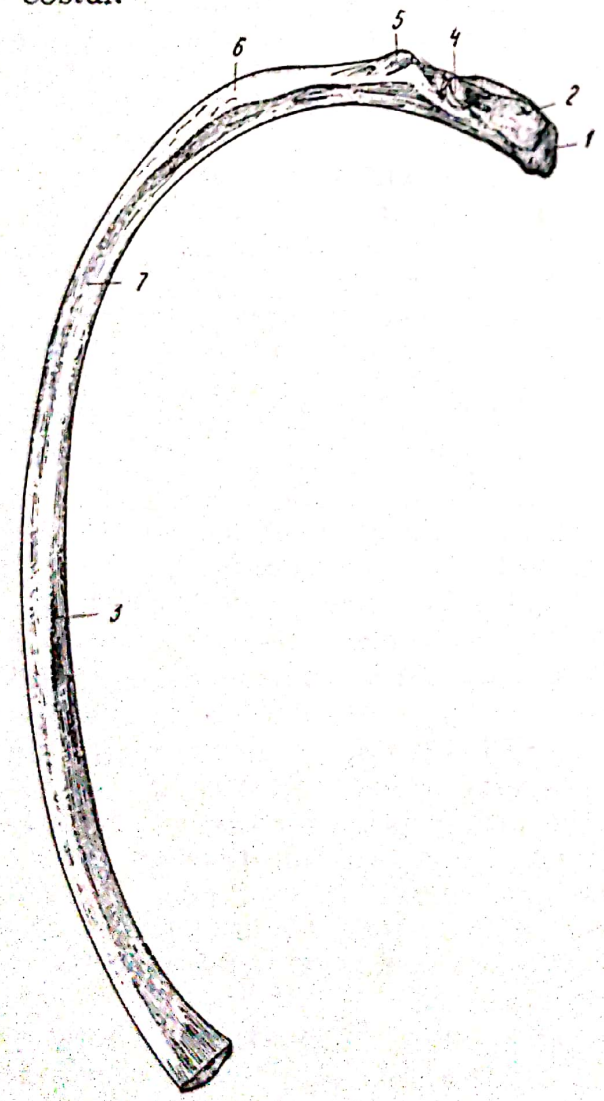

Fig. 71. Părțile unei coaste — vedere inferioară (după Gray):

1 — capul coastei; *2* — gîtul coastei; *3* — corpul coastei; *4* — porțiunea articulară a tuberozității; *5* — porțiunea neparticulară a tuberozității; *6* — unghi; *7* — șanțul coastei.

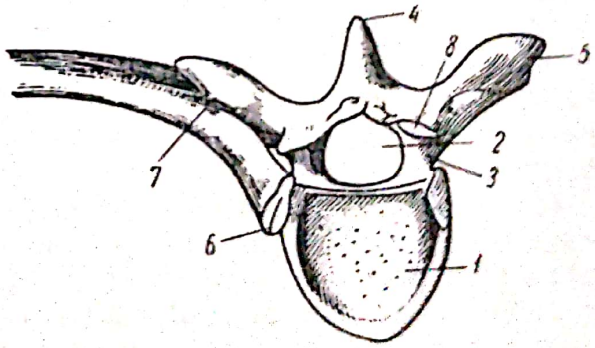

Fig. 72. Articularea coastelor la vertebrele dorsale (după Benninghoff):

1 — corpul vertebral; *2* — canalul neural; *3* — arcul neural; *4* — apofiza spinoasă; *5* — apofiza transversă; *6* — capul coastei; *7* — tuberozitatea coastei; *8* — ziganofiza.

Fiecare coastă este un os plat, care se detaşează de pe coloana vertebrală şi se dirijează spre stern, luînd forma unei arcade.

După conexiunile lor cu sternul, putem distinge la om, ca şi la toate mamiferele, trei feluri de coaste :

1) *coaste adevărate*, în număr de şapte perechi, care se articulează direct cu sternul ;

2) *coaste false*, în număr de trei perechi, ce se articulează cu cartilajul coastelor din perechea a şaptea ;

3) *coaste flotante*, în număr de două perechi, care nu se articulează de loc, nici direct, nici indirect cu sternul.

Numărul de coaste dorsale este mai mic la om decît la majoritatea antropoidelor actuale, care, afară de gorilă, au 13 perechi de coaste. Se poate deci conchide că, în procesul evoluţiei filogenetice, strămoşii omului au suferit o scurtare a cuştii toracice şi o micşorare a numărului de coaste.

Am văzut că rudimentele de coaste cervicale, fuzionate cu apofizele transverse, formează un complex osos denumit în anatomia umană *apofiză costotransversă*. La baza acesteia există întotdeauna un foramen transversar.

Atît în regiunea cervicală cît şi în regiunea lombară şi sacrală, există rudimente de coaste ce s-au sudat cu apofizele transverse ale vertebrelor corespunzătoare, formînd iarăşi apofize costotransverse. La baza lor nu se mai găseşte însă foramenul transversar întîlnit în regiunea cervicală.

Sternul în seria vertebratelor. Sternul reprezintă porţiunea din scheletul axial, de origine cartilaginoasă şi situată pe partea ventrală a corpului, în regiunea toracică. Această formaţiune osoasă serveşte, împreună cu părţile ventrale ale centurii scapulare (coracoidul şi procoracoidul sau clavicula), la întărirea centurii, iar împreună cu coastele, la protecţia organelor din regiunea toracică. Pe el se prind muşchii pectorali.

La multe ihtiopside, sternul este în legătură numai cu centura scapulară, pe cînd la majoritatea amniotelor, în legătură atît cu centura scapulară cît şi cu coastele.

Unii rechini au un cartilaj median situat între porţiunile coracoidene ale centurilor pectorale. Un astfel de cartilaj sternal se mai întîlneşte şi la dipnoi, însă nu este cunoscut la teleosteeni.

La urodele, sternul este reprezentat printr-o mică piesă cartilaginoasă, situată pe linia mediană, în dreptul părţilor posterioare ale coracoidelor (fig. 73).

La unele anure (*Arcifera*, cu familiile *Discoglosidae*, *Bufonidae*) sternul are forma unei piese care la *Bombina* este uşor arcuită, situată la partea posterioară a centurii scapulare (a epicoracoidelor). La alte anure (*Firmisternia*, cu familia *Ranidae*) cele două epicoracoide, foarte înguste, se întîlnesc pe linia mediană. Înaintea epicoracoidelor există o formaţiune scheletică jumătate osoasă şi jumătate cartilaginoasă, denumită

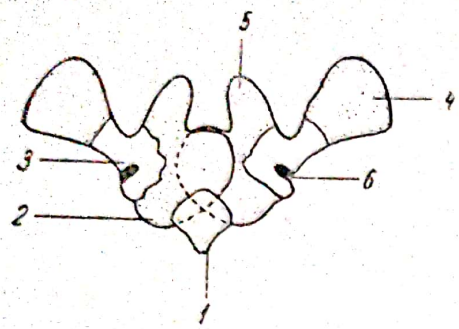

Fig 73. Sternul şi raportul său cu centura scapulară la urodele (după Vialleton):

1 — stern; *2* — coracoid; *3* — scapula; *4* — suprascapula; *5* — procoracoid; *6* — cavitate articulară.

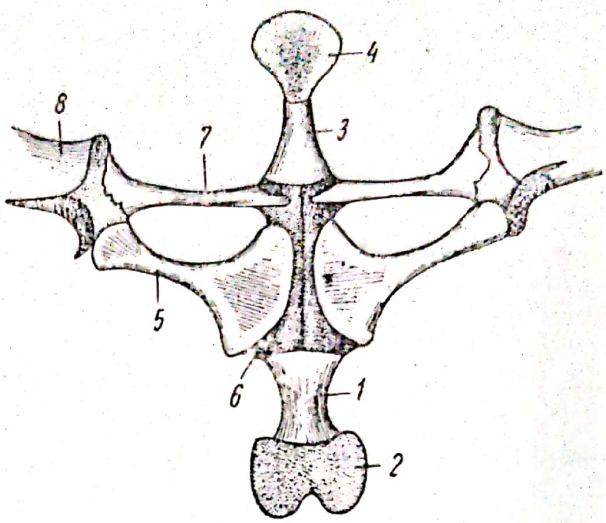

Fig. 74. Sternul şi raportul său cu centura scapulară la anure (după Wiedersheim):

1 — stern; *2* — partea cartilaginoasă a sternului; *3* — omostern; *4* — partea cartilaginoasă a omosternului; *5* — coracoid; *6* — epicoracoid; *7* — clavicula; *8* — scapula.

element prezonal, format din omostern. Înapoia epicoracoidelor există o altă formaţiune scheletică, jumătate osoasă şi jumătate cartilaginoasă, denumită element postzonal, format din stern (osos) şi xifistern (cartilaginos) fig. 74).

La reptile (Lacerta) sternul este format dintr-un cartilaj calcificat, la care se prind 2—4 coaste (fig. 75) şi reprezintă un mezosternum. Posterior, sternul se prelungeşte cu două cartilaje xifisternale *(metasternum)* de care se prind coastele. Există un epistern la crocodili, sternul fiind format tot dintr-un cartilaj calcificat şi alcătuit din trei părţi: un *prosternum* sau *manubrium*, un *mesosternum* şi un *xifisternum*.

Ofidienii şi chelonienii n-au stern.

Sternul păsărilor reprezintă mezosternul de la reptile. N-are creastă (*carina* sau *crista*) la ratite, dar are la majoritatea carinatelor (fig. 76).

Mamiferele au sternul format din trei porţiuni: prosternum, mesosternum şi xifisternum, care corespunde metasternului reptilelor.

Prosternul şi xifisternul nu sînt în legătură cu coastele, pe cînd marginile laterale ale mezosternului prezintă scobituri în care se articulează porţiunea cartilaginoasă a coastelor. Prosternul şi o parte din mezostern se contopesc şi alcătuiesc *manubrium*, în timp ce tot restul mezosternului este format din segmente osoase denumite sternebre, care rămîn separate între ele tot timpul vieţii la multe mamifere; de exemplu, la cîine. Sternebrele alternează cu coastele (fig. 77).

La chiroptere, sternul prezintă o carenă întocmai ca la păsări sau la saurienii zburători din mezozoic (pterosaurieni).

Sternul la om. Sternul la om este un os situat în partea anterioară şi mediană a toracelui şi are o formă turtită în sens anteroposterior.

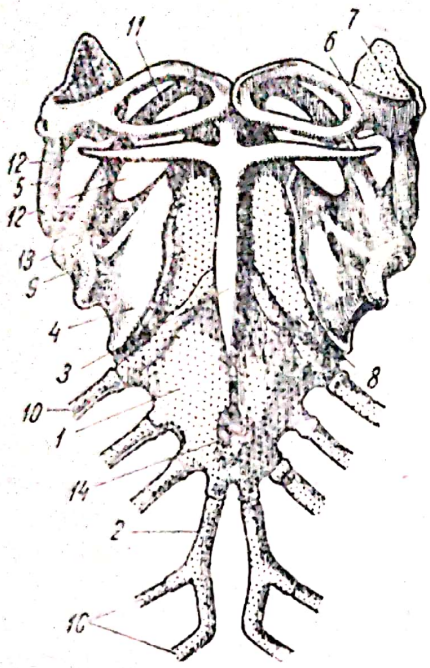

Fig. 75. Sternul și raportul său cu centura scapulară la *Lacerta*, vedere ventrală (după Ihle):

1 — sternul; *2* — metastern; *3* — interclavicula; *4* — coracoid; *5* — scapula; *6* — clavicula; *7* — suprascapula; *8* — cartilaj epicoracoid; *9* — cavitatea glenoidă; *10* — coaste; *11* — cartilaj procoracoid; *12* — ferestre; *13* — foramen supracoracoidian; *14* — orificiul sternului.

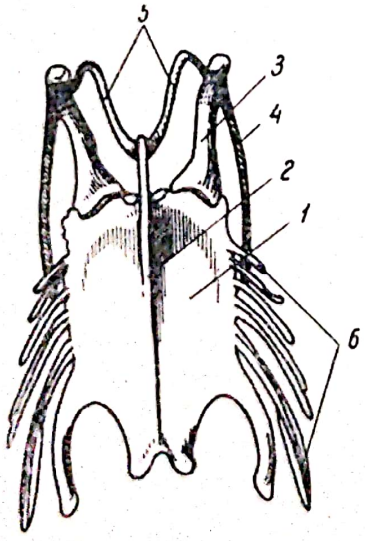

Fig. 76. Sternul și centura pectorală la păsări (după Ihle):

1 — sternul; *2* — creasta sternului; *3* — coracoid; *4* — scapula; *5* — clavicula; *6* — coaste.

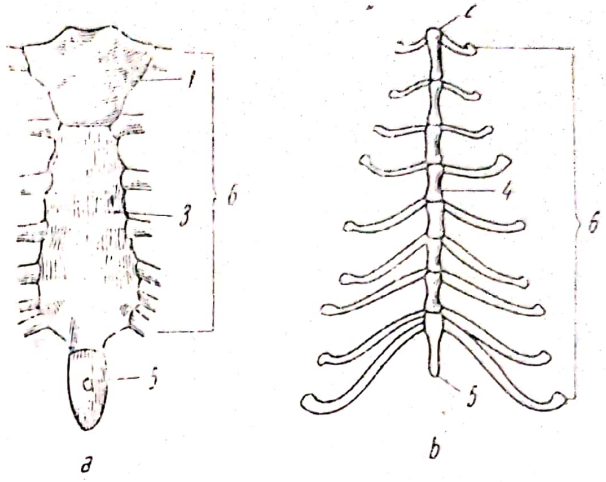

Fig. 77. Sternul la om și la cîine (după Reynolds și Testut):

1 — manubriu; *2* — prestern; *3* — mezostern; *4* — sternebre; *5* — xifistern; *6* — coaste.

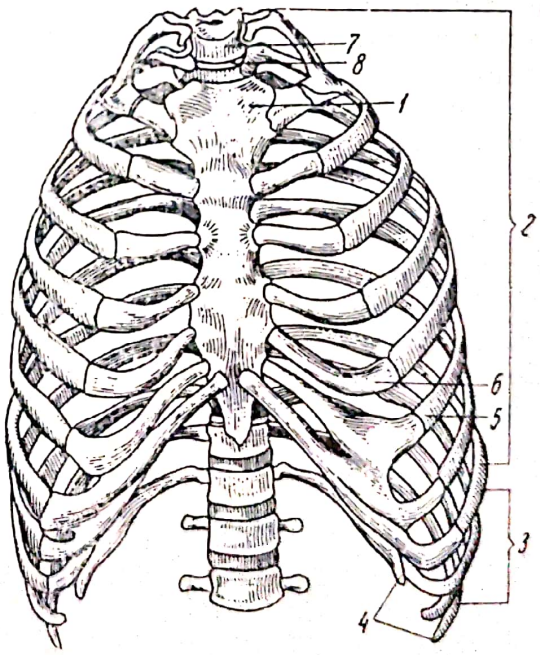

Fig. 78. Cușca toracică la om (după Benninghoff):

1 — stern; *2* — coaste adevărate; *3* — coaste false; *4* — coaste flotante; *5* — coastă osoasă (porțiune vertebrală); *6* — coastă cartilaginoasă (porțiune sternală); *7* — vertebră; *8* — disc intervertebral.

Scanned with OKEN Scanner

El este format din trei părți: *manubriul, corpul sternului* și *apofiza xifoidă* (fig. 78).

Manubriul este partea cea mai solidă din stern. El prezintă pe marginea superioară o incizură jugulară, pe laturile căreia se găsesc incizurile de articulare a celor două clavicule ce se sprijină pe stern. Pe marginile laterale ale manubriului se prinde prima pereche de coaste, precum și perechea a doua (la limita dintre manubriu și corpul sternului). Pe marginile laterale ale acestuia din urmă se găsesc incizurile de articulație pentru celelalte cinci perechi de coaste adevărate. Ele nu se articulează niciodată cu apofiza xifoidă. Forma și mărimea acesteia prezintă o mare variabilitate, consistența sa fiind însă totdeauna cartilaginoasă.

Corpul sternului la omul adult și la antropoide este format dintr-o singură piesă osoasă, spre deosebire de mamiferele patrupede, precum și de maimuțele inferioare, unde găsim *segmente sternale* sau *sternebre*.

Ca formă generală sternul uman este un os mai larg și mai plat decît acela la patrupedelor.

Studiul cuștii toracice la om. Cușca toracică privită în ansamblu. Cușca toracică este formată din coaste și stern (fig. 78). Între coaste se află mușchi și ligamente, astfel încît în interiorul cuștii toracice se formează o cavitate bine închisă lateral: *cavitatea toracică*. Aceasta prezintă numai o deschidere superioară și una inferioară. Deschiderea superioară este delimitată de întîia vertebră dorsală, de prima pereche de coaste, precum și de marginea superioară a sternului. Deschiderea inferioară este mărginită de vertebra a 12-a dorsală, de ultima pereche de coaste, precum și de marginea inferioară a sternului. Ea este închisă de diafragmă. Așa cum coloana vertebrală apără măduva, cușca toracică apără inima și plămînii. În interiorul ei se mai află traheea, esofagul, precum și o serie de vase mari.

Forma cuștii toracice la om diferă de aceea a mamiferelor patrupede (fig. 79). În timp ce la acestea din urmă cușca toracică are forma de carenă, fiind turtită în sens lateral, la om este turtită dorsoventral. Această formă a fost realizată de strămoșii omului în etapa lor gibonoidă, prezentînd o locomoție prin brahiație, precum și în legătură cu stațiunea semiverticală, în timpul locomoției pe pămînt.

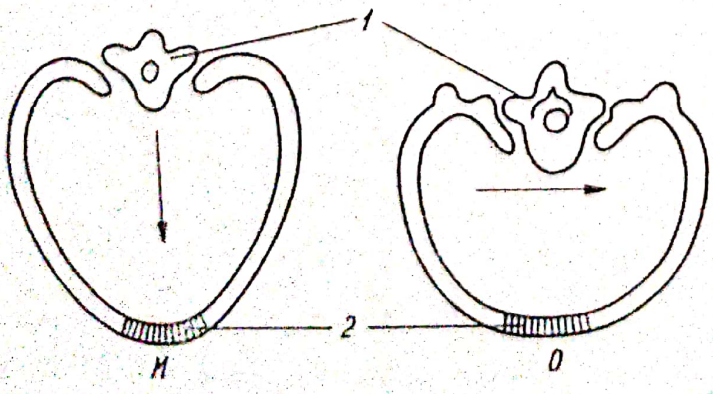

Fig. 79. Secțiune transversală prin cușca toracică la om și la un patruped (după Pavlov):
M — mamifer; O — om;
1 — vertebră; 2 — stern.

Scanned with OKEN Scanner

Considerată în evoluţia sa genetică, cuşca toracică suferă, la diferite vîrste, modificări morfologice importante şi, din această cauză, trebuie să fie examinată succesiv la făt, la copilul nou-născut, la adult şi la bătrîn.

a. *La făt*, toracele, foarte dezvoltat în sens anteroposterior (dorsoventral), proeminează înainte, ca la patrupede. Baza sa este foarte largă faţă de vîrf şi jgheaburile sale posterolaterale, adesea atît de profunde la adult, sînt de-abia schiţate sau chiar complet absente. Aceste dispoziţii anatomice sînt în strînsă legătură cu dezvoltarea viscerelor pe care cutia toracică este destinată să le adăpostească. Astfel : a) predominanţa diametrului anteroposterior (dorsoventral) se leagă de dezvoltarea foarte mare a inimii şi a timusului, care ocupă linia mediană ; b) micimea relativă a diametrelor transversale este urmarea dezvoltării, încă foarte slabe, a organelor respiratorii ; c) lărgimea mare a bazei se explică prin volumul relativ enorm al viscerelor abdominale, a ficatului mai ales, care vin în contact cu ea.

b. *La copilul nou-născut* toracele este scurt, pîntecele proeminent. Marginea superioară a sternului este în dreptul corpului primei vertebre dorsale. Însă plămînii intră brusc în funcţiune. Repede, de asemenea, ei capătă un volum dublu sau chiar triplu faţă de cel pe care-l aveau înainte şi, ca urmare a acestui fapt, împing în toate părţile pereţii cutiei toracice. Aceasta se măreşte peste tot, dar mai ales în sens transversal. În acelaşi timp se schiţează unghiurile coastelor, se sapă jgheaburile posterolaterale, coastele îşi măresc curbura şi toracele, în totalitatea sa, ia treptat forma rotunjită caracteristică adultului.

c. *La pubertate* cuşca toracică creşte repede, mai ales în partea sa superioară (cranială), pe măsură ce funcţia respiratorie se măreşte. Această creştere se continuă, de obicei, pînă la 25 de ani la femeie şi pînă la 30—35 de ani la bărbaţi.

d. *La bătrîni*, toracele suferă ca un fel de regresiune : diferitele piese din care se compune primitiv sternul (manubrium, corpul, apendicele xifoid) se sudează între ele ; apendicele xifoid şi cartilajele costale se calcifică ; articulaţiile vertebrale şi sternale ale coastelor îşi pierd puţin cîte puţin din elasticitate şi mobilitate. Toracele în întregime tinde să se transforme într-o piesă unică. Se ştie că, în extrema bătrîneţe, respiraţia se efectuează exclusiv cu ajutorul diafragmei

Originea şi dezvoltarea filogenetică a sternului. Asupra originii sternului au fost enunţate trei teorii deosebite, două bazate pe ontogeneză şi una pe anatomia comparată a vertebratelor recente.

1) *Teoria originii costale a sternului.* După această teorie imaginată de Ruge, acceptată şi susţinută de Gegenbaur, Wiedersheim, Max Weber etc., sternul s-ar fi format prin proliferarea extremităţii ventrale a coastelor. Teoria se bazează mai ales pe dezvoltarea fetală a omului şi a mamiferelor. Această teorie nu se poate aplica la anure, care n-au coaste, şi la urodele, unde coastele sînt independente de stern, afară doar dacă admitem că sternul amfibienilor nu este omolog cu acela al amniotelor.

Scanned with OKEN Scanner

În adevăr, după Parker, Hawen, Fuchs, nu ar exista omologie între sternul amniotelor și sternul amfibienilor, primul fiind un neostern sau stern costal, cel de-al doilea, archistern sau stern zonal, de origine coracoidiană.

2) *Teoria originii coracoidiene a sternului*. După această teorie, imaginată de Patterson și Ranson, sternul s-ar fi diferențiat pe seama centurii toracice. În lumina celor arătate mai sus, această teorie ar fi valabilă, în special, pentru sternul amfibienilor.

3) *Teoria originii autonome sau independente* (Bruch, Rathke, Camp, Braus). După Remane și Beccari, cea mai verosimilă este teoria originii autonome sau independente.

Epistern (*mai exact os interclavicular sau interclaviculă*).

Cu sternul vertebratelor terestre este strîns legat un os de acoperire (de membrană, dermic) numit epistern sau mai exact os interclavicular, interclaviculă. Această interclaviculă a existat și la stegocefali, sub forma unui os dermic tipic, romboid înainte, purtînd cîteodată și o prelungire posterioară. Capetele mediane ale claviculelor stăteau sub capătul său anterior lățit. La amfibienii actuali, acest os nu mai există. La majoritatea reptilelor actuale (rincocefali, saurieni, crocodilieni) interclavicula are forma unui T a cărui ramură verticală stă pe stern, iar capetele ramurii orizontale sînt legate de claviculă, de unde și denumirea de os interclavicular. La chelonieni, după Schmalhausen, el a intrat împreună cu claviculele în compoziția endoplastronului. După alți cercetători, endoplastronul este omolog numai cu interclavicula și epiplastroanele sînt omologe cu claviculele.

La șerpi, episternul nu există, iar la saurienii apozi, el se reduce. La păsări, marsupiale (*Metatheria*) și placentare (*Eutheria*), de asemenea, episternul nu există, dar la monotreme găsim un os cu o formă tipică de interclaviculă, la ale cărui ramuri laterale ajung claviculele. Acest os este atît de caracteristic prin forma și poziția lui încît trebuie considerat ca omolog cu interclavicula de la reptile. Dar în timp ce acesta reprezintă un os de membrană tipic, interclavicula monotremelor pătrunde în prosternum, care se găsește sub el și îl elimină parțial. Probabil că acesta este unul din cazurile de transformare a unui os de membrană într-un os ce înlocuiește o piesă cartilaginoasă. Un exemplu analog și absolut neîndoielnic al unei asemenea înlocuiri ni-l oferă clavicula, os evident de membrană prin origine, dar care la mamifere elimină parțial cartilajul precoracoid, situat sub el.

SCHELETUL CEFALIC

Craniul se compune din două părți: una aparține scheletului axial și găzduiește sistemul nervos central, fiind craniul propriu-zis, craniul cerebral sau neurocraniul. Cealaltă derivă din scheletul visceral și este craniul visceral sau splanhnocraniul.

Scanned with OKEN Scanner

Dezvoltarea neurocraniului. La partea internă a somitelor capului se dezvoltă sclerotoame, care corespund în totul sclerotoamelor trunchiului. Ca și în trunchi, din sclerotoame pornesc celule mezenchimatoase ce se distribuie de o parte și de alta a notocordului și în jurul sistemului nervos central, formînd o membrană care învelește creierul și fiecare organ de simț în parte.

Membrana din jurul notocordului și creierului constituie craniul primordial membranos. Acesta este înlocuit de un craniu primordial cartilaginos, și la majoritatea vertebratelor, de un craniu osos.

Dezvoltarea cartilajului nu se face dintr-o dată în tot țesutul scheletogen, celulele cartilaginoase formează la început aglomerări locale mai ales în baza craniului membranos. Pe laturile notocordului se dezvoltă o pereche de cartilaje alungite, cartilajele paracordale sau *cordalia cranii*) (fig. 80). La extremitatea anterioară a notocordului se dezvoltă o altă pereche de cartilaje alungite, cartilajele precordale sau trabeculele (*trabeculae cranii*). În sfîrșit, celulele mezenchimatoase din jurul organelor de simț se transformă în celule conjunctive și apoi în celule cartilaginoase care formează capsule în jurul organului olfactiv, a globului ocular și al urechii interne. Capsulele auditive se dezvoltă în imediata apropiere a porțiunii anterioare a paracordalelor cu care se contopesc în curînd. Capsulele olfactive se dezvoltă, de obicei, dintr-o dată în legătură cu capătul anterior al trabeculelor. În sfîrșit, capsulele optice rămîn totdeauna independente și mobile, formînd sclerotica globului ocular, care la multe vertebrate este mai mult sau mai puțin

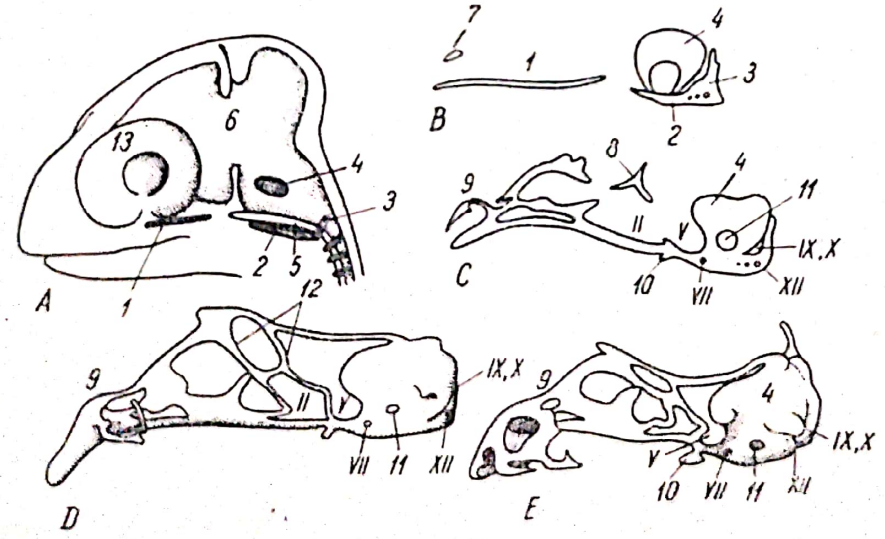

Fig. 80. Dezvoltarea ontogenetică a craniului neural (după Romer).
1 — trabeculă; *2*— pracordală; *3* — arcul occipital; *4* — capsulă otică; *5* — notocord; *6* — creier; *7* — începutul capsulei nazale; *8* — începutul regiunii orbitare; *9* — capsulă nazală; *10* — procesul articular bazal; *11* — fereastra ovală; *12* — regiunea orbitală; *13* — ochi. Poziția nervilor cranieni este indicată de cifrele romane.

condrificată (uneori chiar parțial osificată), rămînînd însă deseori în stare fibroconjunctivă.

Cartilajele paracordale se unesc în curînd pe linia mediană și formează o placă cartilaginoasă lată, placa bazilară. Înaintea acesteia se găsește fereastra anterioară (*fenestra basicranialis anterior* sau fosa hipofizară) care găzduiește hipofiza. La animalul adult, în locul acesta rămîne o gropiță în care se află hipofiza (șeaua turcească, în anatomia umană). De fiecare parte a fosei hipofizare se observă trabeculele așezate paralele la dreapta și la stînga liniei mediane și la oarecare distanță una de alta. La un moment dat, trabeculele se sudează înapoi cu cartilajele paracordale și se reunesc între ele la extremitatea rostrală. Se formează astfel baza cranială cu fosa hipofizară la mijloc. Baza craniului crește pe laturi și înglobează capsulele olfactive și capsulele auditive.

Plafonul craniului nu devine aproape niciodată cartilaginos în întregime (afară de *Chondrichtyes*). O parte mai mică sau mai mare nu se condrifică de loc, ci rămîne membranoasă. La vertebratele cu schelet osos, în această parte se vor dezvolta însă oase de membrană.

La ciclostomi și la peștii cartilaginoși craniul va rămîne în stare cartilaginoasă toată viața. În timp ce la primii, plafonul rămîne aproape în întregime membranos, la *Chondrichyes* el se condrifică în întregime, formîndu-se astfel, în jurul encefalului, o capsulă cartilaginoasă continuă. El nu prezintă decît niște foramene pentru ieșirea nervilor și vaselor, la baza sa, și uneori alte orificii pentru trecerea unor organe speciale, așa cum este aparatul pineal. Îi putem distinge regiuni și nu segmente. Astfel, în regiunea sa *cordală* (care corespunde cartilajelor paracordale) putem deosebi o *regiune occipitală*, posterioară și o *regiune otică*, mai anterioară, formată mai ales pe seama capsulelor auditive. Limita dintre aceste două regiuni este indicată de orificiul nervului vag sau pneumogastric. Este de notat că la ciclostomi regiunea occipitală lipsește cu desăvîrșire, așa încît nervul vag are aici ieșirea sa posterioară craniului. La gnatosomi, această regiune e totdeauna prezentă ; ea arată, în stadii foarte tinere de dezvoltare (anterioare apariției cartilajelor paracordale), o dispoziție segmentară, accentuată încă prin prezența somitelor. Această dispoziție segmentară se șterge însă o dată cu apariția cartilajelor paracordale. Numărul segmentelor care apar în regiunea occipitală nu este același la toate vertebratele. Dacă considerăm că aceste segmente ar corespunde cu niște vertebre asimilate de craniu, atunci trebuie să conchidem că numărul vertebrelor ce intră în formarea regiunii occipitale este variabil la diferitele vertebrate.

Din acest punct de vedere distingem deci două regiuni craniene : un *paleocranium*, ce cuprinde tot craniul anterior orificiului nervului vag, și un *neocranium*, posterior acesteia, format din vertebre asimilate. După numărul acestora putem distinge un neocraniu *protometamer*, format din puține vertebre, și un neocraniu *auximetamer*, format dintr-un număr mai mare de vertebre asimilate.

Scanned with OKEN Scanner

Această concepție a formării regiunii occipitale bazată pe cercetările de anatomie comparată și de embriologie nu trebuie să fie confundată cu vechea teorie vertebrală a craniului, care privește craniul întreg ca fiind format din vertebre modificate. Azi, atît această teorie vertebrală a craniului, emisă de Goethe și Oken, cît și teoria segmentară a craniului, emisă de Gegenbaur, au fost înlăturate definitiv în urma cercetărilor lui Severțov, Sușkin, Froriep, Fürbinger.

Regiunea occipitală se pune în legătură cu coloana vertebrală fie prin sudare, fie prin diartroză. În acest din urmă caz se formează pe regiunea occipitală un condil sau doi condili occipitali.

În regiunea următoare sau *precordală* (așezată anterior coardei dorsale), putem deosebi o *regiune orbitotemporală*, care corespunde cu trabeculele și o *regiune olfactivă* sau etmoidală, formată pe seama a două capsule olfactive la gnatosomi și a unei singure capsule olfactive la ciclostomi.

După cum am văzut, neurocraniul rămîne cartilaginos numai la ciclostomi și la o parte din pești. La restul vertebratelor în acest craniu cartilaginos apar centre de osificație care îl transformă în craniu osos. De exemplu, în regiunea occipitală apar patru centre ce formează la început oase distincte separate prin sincondroze, și care rămîn ca atare la vertebratele inferioare (bazioccipitalul, exoccipitalele și supraoccipitalul). În bolta craniului, rămasă membranoasă, apar centre de osificație de-a dreptul în țesutul conjunctiv, formînd oasele de membrană. Aceste centre cresc centrifug. Rezultă dintr-o astfel de creștere că unghiurile diferitelor piese craniene care sînt punctele cele mai îndepărtate de centru sînt ultimele ce vor fi invadate de substanța osoasă. Osificația neterminîndu-se în momentul nașterii, în bolta craniului mai rămîn spații membranoase neosificate. Ele se numesc fontanele și se osifică în cursul dezvoltării postnatale.

Cunoașterea precisă și omologarea oaselor craniului la diferitele vertebrate constituie una din problemele cele mai intresante, dar și cele mai grele ale anatomiei comparate. Ceea ce însă complică mult acest studiu este diferența de nomenclatură și de omologare la diverșii autori, care dă uneori naștere la oarecare confuzii. Totuși, în linii generale, putem admite că diferitele regiuni ale neurocraniului au următoarea structură (fig. 81) :

1) *Regiunea occipitală* cuprinde mai ales oase de înlocuire : *bazioccipitalul*, două occipitale laterale (sau *exoccipitale* sau *pleurooccipitale*) și un *supraoccipital*.

2) *Regiunea otică* cuprinde oase de înlocuire și oase de acoperire. Primele sînt : *bazifenoidul* și *alisfenoidele*, precum și oasele otice perechi : *prooticul*, *epioticul*, *opistoticul*, *pteroticul* și *sfenoticul*. Oasele de acoperire din această regiune sînt : două parietale și două scvamozale.

3) *Regiunea temporoorbitală* prezintă drept oase de înlocuire : un *presfenoid* și două *orbitosfenoide*, iar ca oase de acoperire, două *frontale*, două *postfrontale* și două *jugale* (molare).

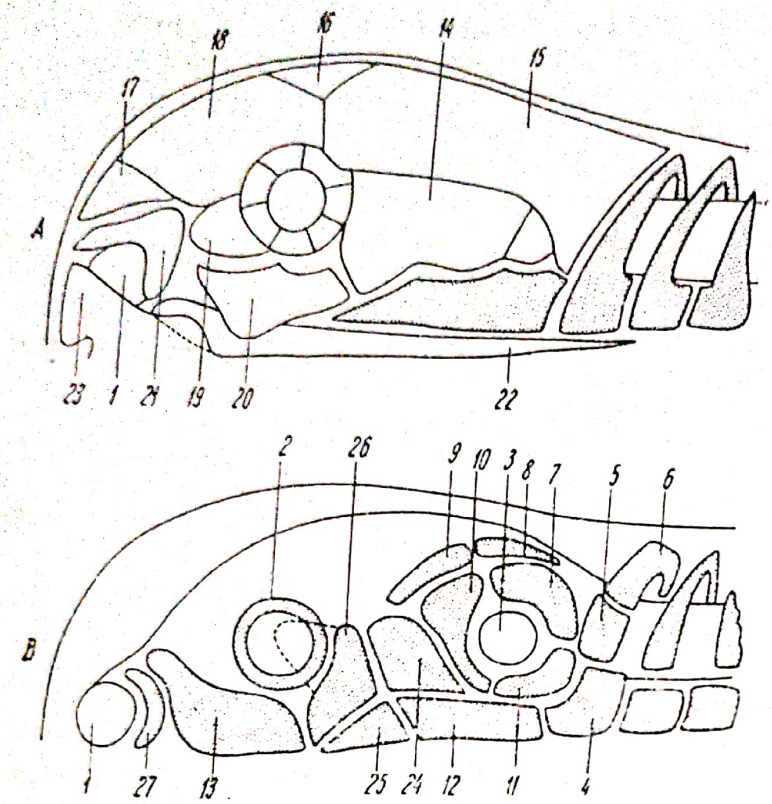

Fig. 81. Dezvoltarea craniului neural: formarea oaselor (după Bujor):

A — oasele dermice; *B* — oasele de cartilaj;
1 — capsulă nazală; *2* — capsula orbitară; *3* — capsula auditivă; *4* — bazioccipital; *5* — occipital lateral; *6* — supraoccipital; *7* — epiotic; *8* — pterotic; *9* — sfenotic; *10* — prootic; *11* — opistotic; *12* — basisfenoid; *13* — etmoid; *14* — scvamosal; *15* — parietal; *16* — postfrontal; *17* — prefrontal; *18* — frontal; *19* — lacrimal; *20* — jugal; *21* — nazal; *22* — parasfenoid; *23* — intermaxilar; *24* — alisfenoid; *25* — presfenoid; *26* — orbitosfenoid; *27* — cartilaj nazal.

4) *Regiunea etmoidală* e formată din oase *etmoide*, care sînt oase de înlocuire, *prefrontale*, *nazale*, *lacrimale*, precum și, probabil, *intermaxilare* (toate acestea în număr de două), care sînt oase de acoperire.

La toate aceste oase trebuie să adăugăm *parasfenoidul*, care se întinde ventral de la gaura occipitală la etmoid, precum și cele două *vomere* ce continuă parasfenoidul în regiunea anterioară. Atît primul cît și ultimele sînt oase formate din derma plafonului cavității bucale. Parasfenoidul este un os tipic pentru ihtiopside. La reptile și păsări el regresează mult, își pierde individualitatea, reducîndu-se la o porțiune din rostrumul sfenoidal. La toate mamiferele, parasfenoidul lipsește.

Ultima etapă a dezvoltării embrionare a craniului mamalian consistă în sudarea elementelor osoase izolate, care apar aici sub forma unor centre isolate de osificare. Din sudarea lor rezultă oasele complexe așa de caracteristice craniului mamiferelor. Un exemplu de os complex îl constituie occipitalul, format din sudarea bazioccipitalului cu occipitalele laterale și supraoccipitalul. Alte complexe osoase sînt reprezentate prin temporalul, sfenoidul și etmoidul mamalian.

Dezvoltarea splanhnocraniului. Craniul visceral se dezvoltă pe seama arcurilor viscerale (fig. 82). Pentru a pune o ordine în numerotarea acestor arcuri și a le omologa unele cu altele în toată seria vertebratelor, Sverțov a propus următoarea regulă: un arc se definește prin nervul său. La toate craniatele, arcul inervat de nervul IX (nouă) și

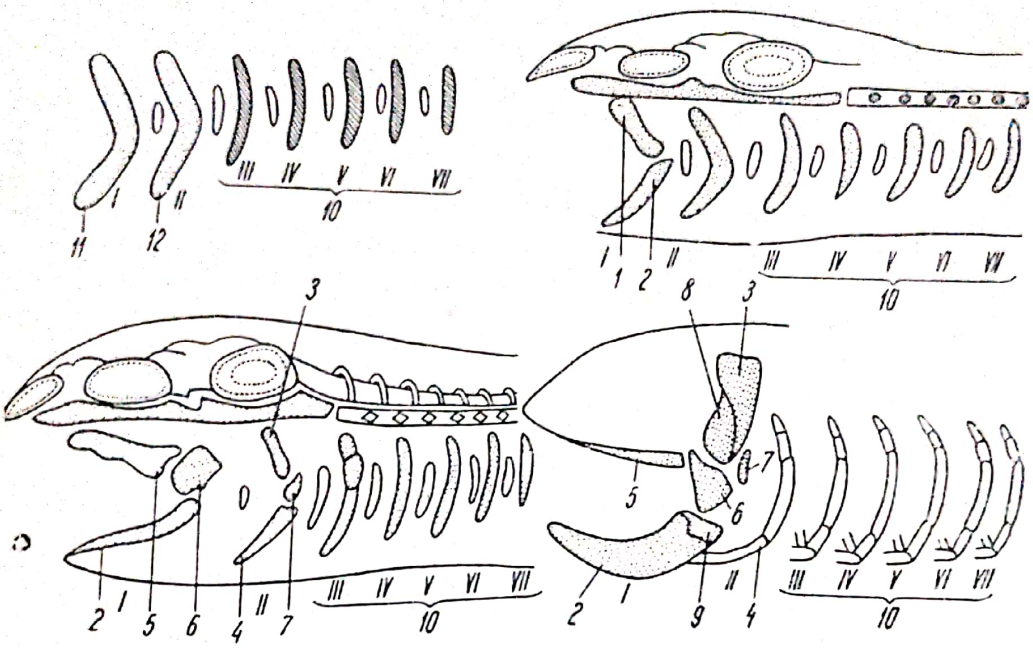

Fig. 82. Dezvoltarea scheletului visceral (după Bujor):
1 — cartilajul palatopătrat; *2* — cartilajul lui Meckel; *3* — hiomandibularul; *4* — hioidul propriu-zis; *5* — palatinul; *6* — pătratul; *7* — simplecticul; *8* — metapterigoidul; *9* — articularul; *10* — arcuirile branhiale; *11* — arcul oral; *12* — arcul hioidian.

cele care îi urmează înspre partea caudală a animalului se numesc branhiale, şi anume Br. 1, Br. 2, Br. 3, Br. 4, Br. 5. Arcurile situate înaintea primului arc branhial se numesc prebranhiale şi sînt numerotate dinapoi înainte. Avem astfel Pr-br. 1, Pr-br. 2, ... După această regulă, arcurile viscerale se pot omologa de la o clasă de vertebrate la alta, mai ales după inervaţia lor, şi anume Pr-br. 1 este inervat de facial şi constituie arcul hial. Pr-br. 2 este inervat de trigemen şi constituie arcul oral sau mandibular. Arcurile Br. 2, Br. 3, Br. 4 etc. sînt inervate de vag sau pneumogastric. Primitiv, toate arcurile viscerale sînt formate din patru segmente. Cel mai dorsal sa numeşte faringo-, urmează epi-, cerato- şi hipo-. Aceste prefixe sînt urmate de indicarea arcului la care ne raportăm, şi anume distingem: faringobranhiale, faringohiale, faringomandibulare etc.

Piesele hipo dintr-o parte sînt unite printr-un şir de piese neperechi (bazi sau copule) cu cele din partea opusă.

Diferitele piese ce constituie fiecare arc visceral pot să persiste toată viaţa, să dispară parţial sau să se fuzioneze unele cu altele. Astfel, din cele patru piese ale arcului oral nu mai persistă la peşti decît două, epi- şi cerato-, care s-au dezvoltat enorm şi s-au articulat solid una cu alta. Piesa epi- dă cartilajul numit pterigopătrat sau palatopătrat şi piesa ceratodă cartilajul lui Meckel sau mandibular. Aşa, format din două cartilaje de fiecare parte, persistă arcul mandibular la selacieni. La peştii osoşi, în jurul cartilajului palatopătrat se dezvoltă oase de

membrană, și anume premaxila, maxila, palatinul, pterigoidele (ecto- și endo- pterigoidele). În partea caudală a cartilajului palatopătrat apar două centre de osificație care vor da metapterigoidul și pătratul. În jurul cartilajului lui Meckel se vor diferenția două oase de membrană, dentarul și unghiularul : în extremitatea caudală a cartilajului lui Meckel va apărea un centru de osificație ce va da articularul. Acele părți din cartilajul palatopătrat și cartilajul lui Meckel în care nu vor apărea centre de osificație se vor atrofia și vor dispare.

La pești, precum și la batracieni, reptile și păsări, articularul se articulează cu pătratul.

Din cele patru piese ale arcului hial, la toți peștii, faringohialul și epihialul fuzionează și dau hiomandibularul. Celelalte două piese (cerato- și hipohialul) persistă toată viața. Copula arcului hial sau bazihialul prezintă un proces lingual sau glosic.

La mamifere, inclusiv omul, în jurul cartilajului palatopătrat se dezvoltă următoarele oase de membrane : premaxila, maxila și palatinul. În extremitatea caudală a acestui cartilaj apare un centru de osificație ce corespunde cu pătratul celorlalte vertebrate și care la această clasă dă nicovala (unul din oscioarele urechii medii). În jurul cartilajului lui Meckel apare un os de membrană ce corespunde cu dentarul celorlalte vertebrate, care constituie aici singur întreaga mandibulă. Celălalt os de membrană, angularul sau unghiularul, devine inelul timpanic, ce intră în constituția conductului auditiv extern. La extremitatea caudală a cartilajului lui Meckel apare un centru de osificație ce corespunde cu articularul celorlalte vertebrate. La mamifere el dă ciocanul urechii mijlocii. Mandibula mamiferelor și-a pierdut raporturile sale cu pătratul și se articulează direct cu un os de membrană a neurocraniului, scvamosalul.

În partea dorsală a arcului hial apar două centre de osificație : cel superior dă scărița urechii mijlocii, și cel inferior, apofiza stiloidă, care fuzionează cu temporalul. În partea inferioară a arcului hial apare un centru de osificație care dă cornul mic al hioidului. În bazihial sau copula hialului apare un centru de osificație ce dă corpul hioidului. Porțiunea arcului hial cuprinsă între apofiza stiloidă și cornul mic al hioidului dispare cele mai adeseori la om.

Din osificarea arcului branhial I rezultă cornul mare al hioidului. Arcurile cartilaginoase branhiale II și III fuzionează și dau cartilajul tiroid. Arcurile IV dau cartilajul cricoid. Arcurile V dau cartilajele aritenoide. Unii autori susțin că și inelele cartilaginoase ale traheei ar reprezenta arcuri branhiale.

Structura scheletului capului în seria vertebratelor. Scheletul capului la ciclostomi. Ceea ce caracterizează, în primul rînd, scheletul capului la ciclostomi este lipsa de fălci analoge cu acelea de la celelalte vertebrate (care merită astfel, prin opoziție, denumirea de gnatosomi). Totuși, din punctul de vedere al evoluției sale embrionare, craniul ciclo-

Scanned with OKEN Scanner

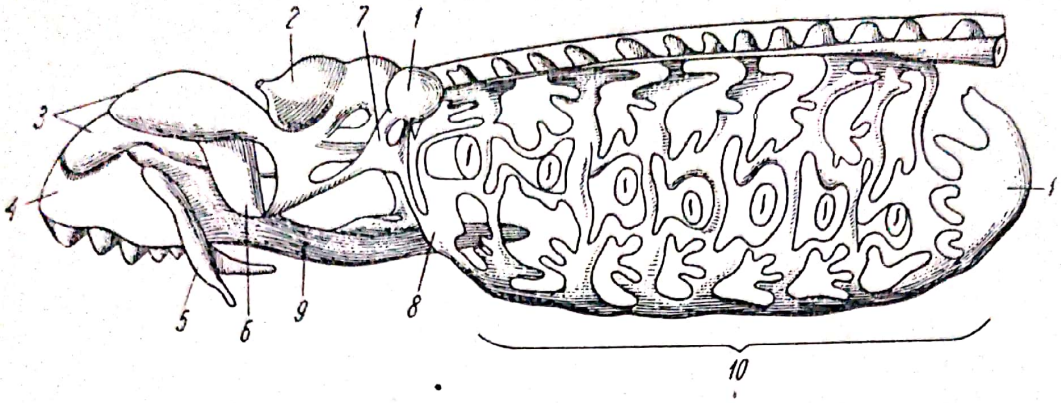

Fig. 83. Scheletul capului la *Petromyzon planeri* (după Perrier):
1 — capsula auditivă; *2* — capsula nazală; *3* — plăci etmoidale; *4* — cartilajul inelar; *5* — cartilajul laterolabial; *6* — cartilajul semianular; *7* — cartilajul palatopătrat; *8* — cartilajul hioid; *9* — cartilajul lingual; *10* — cușca branhială; *11* — capsulă pericardiacă.

stomilor nu diferă mult de craniul primordial al celorlalte vertebrate. Ca și întreg scheletul, craniul la ciclostomi păstrează toată viața o consistență cartilaginoasă, fără calcificări (fig. 83).

Neurocraniul este reprezentat printr-o *placă bazală*, ventrală față de encefal, puțin încovoiată în sus, pe margini. De părțile laterale și posterioare ale ei sînt lipite capsulele auditive. În partea ei anterioară și puțin mai dorsal, se găsește capsula nazală nepereche, cu pereții cartilaginoși. Plafonul craniului este format dintr-o simplă membrană conjunctivă. La *Petromyzon* însă se formează un fel de punte cartilaginoasă între cele două capsule auditive. Ea lipsește la *Myxinidae*.

Splanhnocraniul prezintă dispoziții speciale în jurul gurii, care este adaptată pentru sugere. Ea este susținută de un schelet labial, format din mai multe piese. Cea mai importantă este o piesă inelară, *cartilajul inelar*, prevăzut cu dinți cornoși și care poartă două apendice lateroanterioare, numite *cartilaje laterolabiale*. În partea posterioară și superioară față de acest cartilaj se întinde *cartilajul semilunar*. Tot în aceeași direcție și posterior se întinde o placă mare, cartilaginoasă, dublă, numită *placă etmoidală*, care susține sacul nazal. Pe părțile laterale ale craniului neural sînt fixate două arcuri numite de unii autori *arcuri laterale*, care ar corespunde *cartilajului palatopătrat* și după alții, *hiomandibularului*. În partea posterioară a acestora proeminează, de o parte și de alta, cîte un mic cartilaj, omologat de unii cu *hioidul*. În plus, ciclostomii, fiind adaptați la sugere, au în interiorul și la partea ventrală a cavității bucale un organ special, denumit *piston lingual*, format din *cartilaj lingual* (și din mușchi).

Scheletul branhial la *Petromyzon* este format din opt arcuri cartilaginoase perechi, care înconjură cele șapte orificii branhiale. Aceste arcuri sînt legate între ele atît pe linia medioventrală cît și lateral prin baghete orizontale, formînd astfel un fel de paner sau *cușcă bran-*

hială. În partea posterioară, cușca branhială este limitată de un cartilaj în formă de fund de sac, unde se află așezată inima, *capsula pericardică*.

Scheletul capului la pești. *Chondrichtyes. Neurocraniul* este socotit drept forma cea mai primitivă de craniu de la toate vertebratele gnatosome actuale.

El are forma unei capsule cartilaginoase bine închise, uneori calcificată, dar niciodată osificată, la formarea căruia au contribuit și capsulele organelor senzoriale. Nu-i putem distinge nici o urmă de segmentare. Îi putem distinge doar regiuni: regiunea *occipitală*, regiunea *optică*, regiunea *temporoorbitară*, regiunea *etmoidală* (fig. 84).

Regiunea occipitală este formată din primele vertebre unite, asimilate la craniu, în timp ce restul craniului neural corespunde cu un paleocraniu. Numărul vertebrelor sudate variază de la specie la specie, unii elasmobranhi prezentînd un neurocraniu protometamer, alții — un neurocraniu auximetamer. Regiunea occipitală este, de obicei, sudată cu coloana vertebrală și nu prezintă decît excepțional o diartroză, așa cum este la holocefali. Regiunea otică este destul de întinsă, din cauza capsulelor auditive laterale. Regiunea temporoorbitară prezintă două orbite mari și profunde, mărginite de cîte o apofiză postorbitară în partea lor posterioară și de cîte o apofiză preorbitară, în partea lor anterioară. Regiunea etmoidală prezintă sacii olfactivi, situați lateral și ventral. Ea este prelungită de cele mai multe ori sub forma unui rostrum mai mult sau mai puțin dezvoltat.

Scheletul visceral este format dintr-o serie de arcuri cartilaginoase, putînd atinge numărul maxim de nouă perechi (la *Heptanchus*). Ele apar de o parte și de alta a părții anterioare a tubului digestiv.

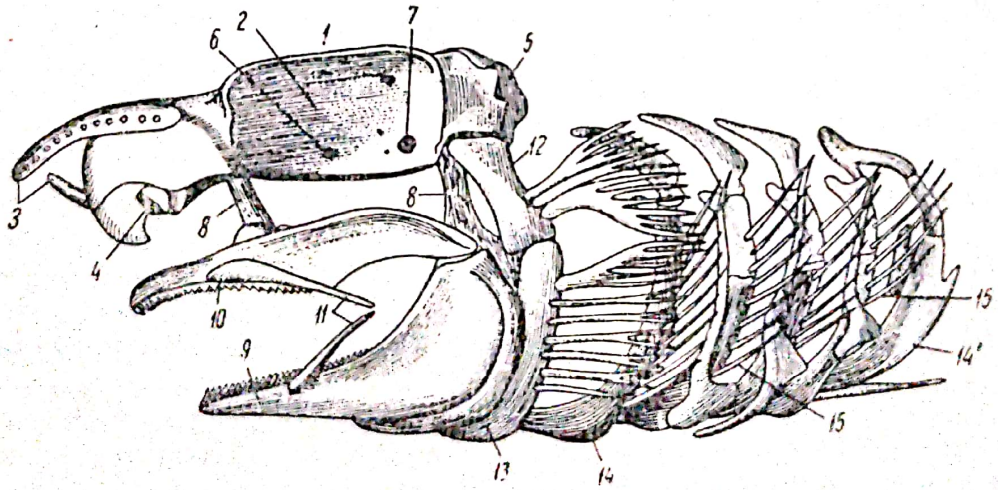

Fig. 84. Craniul la selacieni (după Wiedersheim):
1 — craniu; *2* — orbita; *3* — cartilaje rostrale; *4* — capsulă olfactivă; *5* — capsulă auditivă; *6* — foramentul optic; *7* — foramen pentru nervul trigemen și facial; *8* — aparatul de lepătură între neurocraniu și splanhnocraniu; *9* — cartilajul lui Meckel; *10* — cartilajul palatopătrat; *11* — cartilaje labiale; *12* — hiomandibular; *13* — partea ventrală a arcului hial; *14, 14'* — arcurile branhiale; *15* — radii branhiale.

Scanned with OKEN Scanner

Primul arc, *arcul mandibular* sau oral, mărginește gura, care aici are forma unei fante (crăpături) transversale, așezată ventral. Acest arc se divide în două porțiuni : porțiunea proximală (rostrală) sau *cartilajul palatopătrat*, slab legat de neurocraniu prin puține ligamente la majoritatea elasmobranhilor (selacieni) (fig. 84) și mai rar sudat de acesta (holocefali (fig. 85) și porțiunea distală (caudală) sau *cartilajul lui Meckel*, care va da mandibula. Atît cartilajul palatopătrat sau falca de sus cît și mandibula sau falca de jos poartă dinți numeroși, așezați în rînduri paralele.

Modul de suspendare a mandibulei la craniu depinde de felul legăturii dintre cartilajul palatopătrat și neurocraniu. La formele unde această legătură este slabă (selacieni) (fig. 84), articulația fălcii de jos se face mai ales prin intermediul hiomandibularului, *articulație hiostilică* (majoritatea selacienilor). Mai rar ea se face atît prin hiomandibular (care este aici mai slab dezvoltat) cît și prin cartilajul palatopătrat (puțin mai bine reunit cu neurocraniul), realizîndu-se o *articulație amfistilică (Heptanchus)*.

La elasmobranhi, la care palatopătratul este intim sudat de neurocraniu, falca de jos se articulează direct la craniu : *articulație autostilică* (holocefali) (fig. 85).

Al doilea arc visceral sau *arcul hioidian*, situat în urma arcului oral, se divide și el într-o porțiune proximală care devine *cartilajul hiomandibular*, și o porțiune distală, *hioidul propriu-zis*, care corespunde cu un ceratohial. Cele două hioide se unesc pe linia mediană printr-un bazihial. Hiomandibularul servește de cele mai multe ori la suspendarea mandibulei, iar hioidul se unește cu simetricul lui, formînd arcul hioidian propriu-zis.

Arcurile branhiale sînt în număr de cinci perechi la majoritatea elasmobranhilor actuali. Numai Hexanchus și Clamidoselache au șase, iar Heptanchus are șapte. Fiecare arc branhial este format din următoarele patru piese cartilaginoase : *faringobranhial*, *epibranhial*, *ceratobran-*

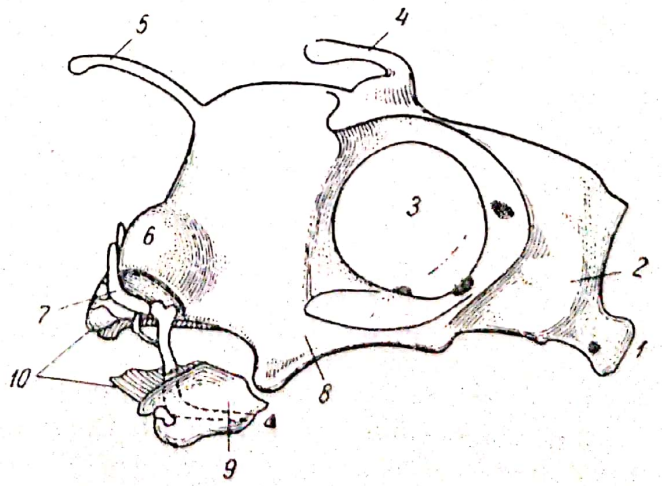

Fig. 85. Craniul la holocefali (după Bütschli):
1 — condil occipital; *2* — capsulă auditivă; *3* — sept interorbitar; *4* — spin erectil; *5* — rostrum; *6* — capsulă nazală; *7* — cartilaj labial; *8* — palatopătrat; *9* — mandibulă; *10* — plăci dentare.

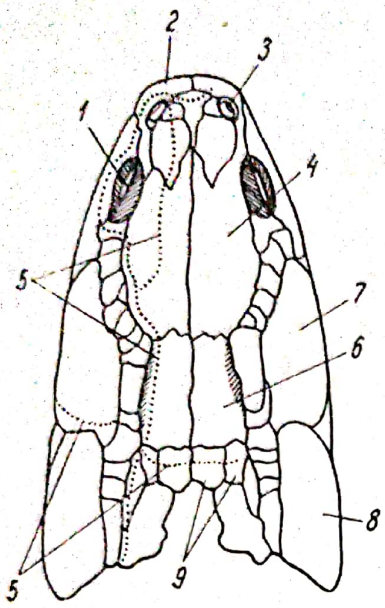

Fig. 86. Craniul la *Polypterus bichir* (după Ihle):
1 — orbita; *2* — premaxilă; *3* — orificiu nazal; *4* — frontal; *5* — canal mucos; *6* — parietal; *7* — praeopercular; *8* — opercular; *9* — nucalia.

hial, hipobranhial. Ventral, fiecare arc branhial este unit cu perechea sa prin *bazibranhial* sau *copula*, care este o piesă nepereche.

Arcurile branhiale poartă branhiile, la majoritatea elasmobranhilor. Sacii branhiali se deschid direct la exterior. Numai holocefalii, iar dintre selacieni Chlamydoselache, au cute ale pielii ce acoperă acest orificii.

Osteichtyes (fig. 86). Polipteridele au un craniu ce rămîne cartilaginos în regiunea otică și etmoidală, dar este bine osificat în regiunea orbitotemporală și occipitală. Deasupra lui se găsesc numeroase plăci osoase, de origine dermică, prevăzute cu mici croșete sau zbîrcituri și cu canale mucoase. Aceste plăci sînt mari în regiunea mediană a bolții craniene, dar mici și așezate în mozaic pe părțile laterale. Dintre acestea, foarte caracteristice sînt *plăcile spiraculare*, așezate între plăcile mediane și *plăcile operculelor*. În partea posterioară a craniului sînt *plăcile nucale*. Între plăcile frontale poate exista adeseori un *foramen pineal*. Este interesant de notat că unele genuri fosile prezintă o dispoziție a bolții craniene comparabilă cu aceea a amfibienilor celor mai primitivi. Baza craniului prezintă, ca la toate ihtiopsidele, un *parasfenoid* bine dezvoltat.

Splanhnocraniul prezintă, pe lîngă osul *pătrat*, format pe seama cartilajului palatopătrat, o serie întreagă de oase de acoperire: *palatinele, pterigoidele, maxilarele, pătratojugalele.*

Mandibula este formată dintr-un *articular*, os de cartilaj, și oase de acoperire: *angularul* și *dentarul* care poartă dinți (ca și maxilarele și premaxilarele). Articulația mandibulei este *hiostilică.*

Aparatul hiobranhial, format din arcul hial și din arcurile branhiale, este acoperit de opercule, prevăzute cu osificări dermice: *operculatul, subopercularul* și *preopercularul*; interopercularul lipsește. În loc de raze branhiostege, există o pereche de *plăci jugulare.*

La partea posterioară a craniului și a aparatului opercular se adaugă o parte din oasele dermice ale centurii scapulare, întregind astfel scheletul cefalic: *supraclaviculare* și *suprascapulare.*

La *Condrostei* sau ganoizi cartilaginoși, craniul neural este format dintr-o capsulă craniană cartilaginoasă continuă, sudată cu coloana vertebrală. (Fig. 87). Cavitatea craniană se întinde pînă la regiunea etmoidală, de care o separă puțin țesutul cartilaginos. Craniul se prelungește înainte printr-un rostrum.

La această capsulă, ce reprezintă condrocraniul primordial, se adaugă plăci osoase dermice, cu relief variat, care acoperă în număr mai mare

Scanned with OKEN Scanner

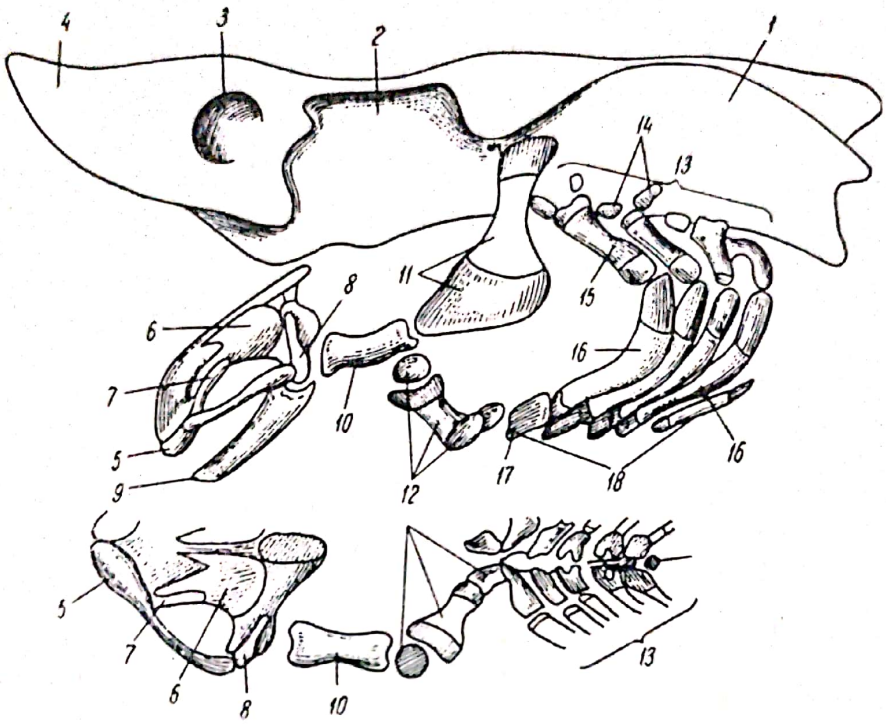

Fig. 87. Neurocraniul și craniul visceral la condrostei. *Acipenser sturio* (după Bütschli):

1 — capsula otică; *2* — orbită; *3* — orificiul nazal; *4* — rostrum; *5* — maxilar; *6* — pterigoid; *7* — palatin; *8* — pătrat; *9* — dentar; *10* — simplectic; *11* — hiomandibular; *12* — hioid; *13* — arcuri branhiale *1, 2, 3, 4, 5*; *14* — faringobranhial; *15* — epibranhial; *16* — ceratobranhial; *17* — hiobranhial; *18* — copula.

suprafața sa, formînd un fel de cuirasă. După poziția și conexiunile lor aceste plăci dermice au fost denumite astfel: *pl. nucală* (1), *pl. supraoccipitală* (1), *pl. laterooccipitale* (2), *pl. parietale* (2), *pl. scvamozale* (2), *pl. frontale* (2), *pl. postfrontale* (2) *pl. prefrontale* (2), *pl. supraetmoidală nazală* (1), *pl. circumorbitare*, *pl. postorbitară*, *pl. jugală*, *pl. preorbitară*, precum și foarte multe *plăci rostrale* (fig. 88).

În detaliu, dispoziția acestor plăci variază de la tip la tip. La aceste plăci, proprii craniului, se mai adaugă și cîte o placă *supraclaviculară*, așezată pe laturile plăcilor lateroccipitale, care aparține în realitate centurii scapulare și stabilește legătura între ea și craniu.

La fel cu bolta craniului cartilaginos, și baza sa este acoperită de o placă de origine dermică, numită *parasfenoid*, care se întinde de la extremitatea rostrului pînă la extremitatea posteroară a craniului, continuîndu-se uneori și la baza părții anterioare a coloanei vertebrale.

Scheletul visceral e format din șapte perechi de arcuri, dintre care arcul oral contribuie la formarea splanhnocraniului. Acesta prezintă un palatopătrat bine dezvoltat, dar legat de baza craniului numai prin ligamente. În jurul lui se formează oase dermice: *palatinul*, *pterigoidul*, *maxilarul*.

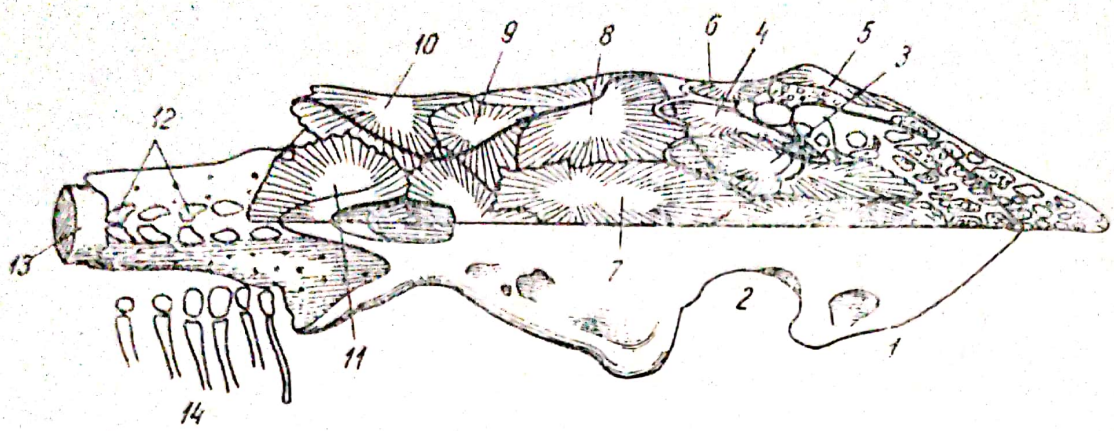

Fig. 88. Plăcile dermice la condrostei (după B ü t s c h l i):
1 — regiunea etmoidală; *2* — regiunea orbitară; *3* — frontal; *4* — postfrontal; *5* — jugal; *6* — postorbitar; *7* — parietal; *8* — scvamozal; *9* — supratemporal; *10* — supraclavicular; *11* — nucala. *12* — arcualii dorsale; *13* — coarda; *14* — coaste.

Arcul hioidian — prin porțiunea sa proximală, alcătuită din *hiomandibular* și *simplectic* — are rolul de suspensor al mandibulei. Articulația acesteia continuă deci să fie *hiostilică*. Partea distală a arcului hioidian, precum și arcurile branhiale formează, din punct de vedere funcțional, *aparatul hiobranhial*. Spre deosebire de selacieni, camerele branhiale sînt aici acoperite de niște cute ale pielii: *operculele*. În interiorul lor apar piese dermice osoase.

La *holostei* sau *ganoizi osoși*, în stare embrionară, capsula craniană cartilaginoasă prezintă discontinuități. Dar aici starea cartilaginoasă a craniului este trecătoare, deoarece apar insule de osificare, osul înlocuind puțin cîte puțin cartilajul. Totuși, osificarea nu este niciodată completă, cartilajul fiind încă bine dezvoltat în regiunea nazală și cea occipitală, mai ales la Amia. La Lepidosteus osificarea e puțin mai înaintată.

Plăcile dermice, apărute la condrostei, persistă și la holostei și se unesc mai mult sau mai puțin solid cu oasele de cartilaj, fiecare formînd astfel o boltă cranianã foarte solidă.

Splanhnocraniul holosteilor prezintă și el osificări, formîndu-se aici piese osoase, de origine cartilaginoasă, la care se adaugă oase dermice. Plăci osoase de origine dermică se dezvoltă și în interiorul cutelor operculare, unde se formează piese analoge cu acelea ce se întîlnesc la teleosteeni: *opercularul*, *interopercularul*, *preopercularul* și *subopercularul*. La unii holostei, așa cum este *Amia*, apar și raze *branhiostege*.

La teleosteeni, craniul primordial este mai puternic osificat, apărînd numeroase centre de osificare pe seama cărora se formează oasele de înlocuire. Gradul de osificare variază însă de la grup la grup. Astfel, la știucă (Esox), piesele osoase sînt separate între ele prin porțiuni cartilaginoase. La alte forme, din contra, cartilajul a fost aproape în întregime înlocuit cu os și plăcile osoase sînt strîns juxtapuse. La oasele de cartilaj se mai adaugă și oasele de acoperire de origine dermică.

Neurocraniul are, de obicei, forma unei cutii piramidale a cărei bază constituie regiunea occipitală, cele trei feţe reprezentînd; bolta craniului şi feţele laterale. Una dintre muchiile piramidei reprezintă partea ventrală a craniului (fig. 89).

Putem distinge uşor cele patru regiuni clasice ale craniului neural:

1) *Regiunea occipitală* este formată din patru oase de înlocuire: *supraoccipitalul*, care este singurul os de înlocuire din tot plafonul cranial, două *occipitale laterale* sau *exooccipitale*, formate în jurul orificiului nervului vag, şi un *bazioccipital*, care are aspectul corpului unei vertebre opistocelice ce ar fi sudată de craniu. Oasele occipitale înconjură *gaura occipitală* sau *foramen magnum*.

2) *Regiunea otică* este formată din oase de înlocuire şi din oase de acoperire. Primele sînt reprezentate prin *bazisfenoid* şi *alisfenoid*, precum şi prin *oasele otice*; celelalte prin *parietale*.

Bazisfenoidul (1) este aşezat imediat înaintea bazioccipitalului, însă acoperit de *parasfenoid*, os format pe seama dermei cavităţii bucale. *Alisfenoidele* (2) sînt împinse puţin mai anterior şi alcătuiesc pereţii

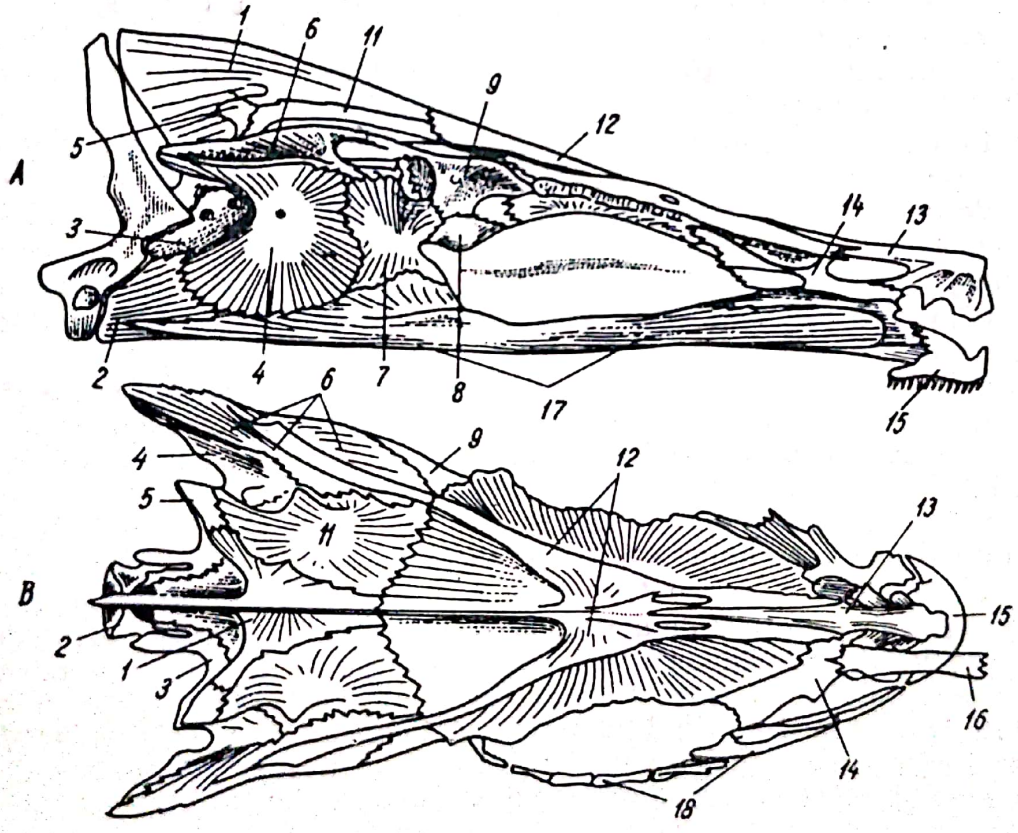

Fig. 89. Craniul neural la teleosteeni — *Gadus morrhua* (după Bütschli):
A — craniul văzut lateral; *B* — craniul văzut dorsal;
1 — supraoccipital; *2* — bazioccipital; *3* — occipital lateral; *4* — opistotic; *5* — epiotic; *6* — pterotic; *7* — prootic; *8* — alisfenoid; *9* — sfenotic; *11* — parietal; *12* — frontale; *13* — mezetmoid; *14* — etmoid; *15* — vomer; *16* — nazal; *17* — parasfenoid; *18* — oasele infraorbitare.

posteriori ai orbitelor. *Oasele otice* sînt situate pe fața laterală a craniului, fiind toate perechi, și anume : *prooticul*, care formează cea mai mare parte din pereții urechii interne ; *epioticul*, vecin cu supraoccipitalul (la care se articulează, de obicei, centura scapulară) ; *opistoticul*, situat aproape de occipitalul lateral cu care uneori se contopește (ciprinide) ; *pteroticul*, situat aproape de epiotic și denumit impropriu scvamozal (de care se prinde hiomandibularul) și *sfenoticul*, denumit impropriu postfrontal.

3) Regiunea *orbitotemporală* este formată și ea din oase de înlocuire și de acoperire. Primele sînt : *presfenoidul* (1), care se întinde la baza craniului, imediat înaintea bazisfenoidului, fiind acoperit, ca și acesta din urmă, de către parasfenoid, și *orbitosfenoidele* (2), dezvoltate în jurul orificiului optic. De cele mai multe ori, orbitosfenoidele se sudează între ele pe linia mediană, nerămînînd distincte decît la partea superioară, unde ele mărginesc o cavitate ce conține partea anterioară a encefalului și nervii olfactivi. Prin sudarea părții inferioare a orbitosfenoidelor se formează un perete ce separă cele două orbite, purtînd denumirea de *septum interorbitar*. La siluride (somn etc.) și ciprinide (crap etc.), craniul nu se îngustează în regiunea interorbitară. Aici nu există deci septul, cavitatea craniană avînd aproape peste tot aceeași lărgime sau îngustîndu-se treptat în partea anterioară.

Regiunea temporoorbitară este completată sus, pe boltă, de două oase de membrană : *frontalele*. În jurul orbitei se află un număr destul de mare de osișoare dermice, denumite *oase circumorbitare*. Dintre acestea, osul cel mai anterior poartă numele de *lacrimal*.

4) *Regiunea etmoidală* cuprinde multe părți rămase încă în stare de cartilaj. Totuși apar și aici trei plăci osoase : *mesetmoidul* și două *etmoide laterale*.

Ca oase de acoperire apar două *nazale*, două *premaxilare*, prevăzute cu dinți, și *vomerul*, sau mai bine prevomer, așezat la baza craniului, în continuare cu parasfenoidul, fiind format și el din osificarea dermei bucale.

Splanhnocraniul este reprezentat prin multe oase, dintre care unele sînt de origine cartilaginoasă, iar altele de origine dermică (fig. 90).

Într-adevăr, *cartilajul palatopătrat* dă naștere *pătratului* care va forma o parte din aparatul de suspensie al mandibulei și metapterigoidului. Din țesutul dermic înconjurător se diferențiază următoarele oase de acoperire : palatinele, maxilarele și oasele pterigoide (ecto- și endopterigoidul). Numai metapterigoidul la teleostei este un os de origine cartilaginoasă format din osificarea unei părți din cartilajul palatopătrat. Toate acestea împreună cu premaxilarele contribuie la formarea fălcii superioare.

Falca inferioară sau mandibula se formează pe seama cartilajului lui Meckel. Pe seama acestui cartilaj se formează *osul articular*, situat în regiunea articulară. iar din derma înconjurătoare se formează oase de membrană : *dentarul*, *angularul* etc.

Scanned with OKEN Scanner

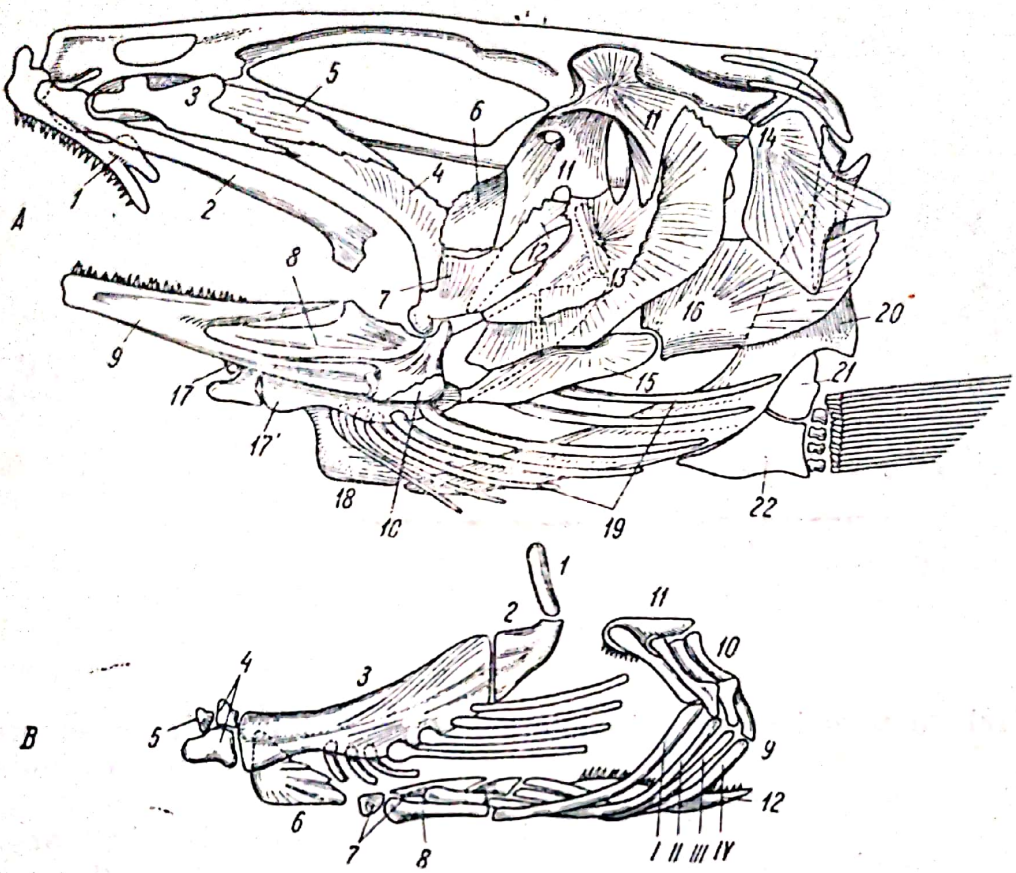

Fig. 90. Splanhnocraniul la teleostei împreună cu o parte din aparatul hiobranhial, opercular şi centura scapulară (după Bütschli):

A — aparatul hiobranhial, opercular şi centura scapulară; *B* — aparatul hiobranhial izolat;

A, 1 — premaxilă; *2* — maxilă; *3* — palatin; *4* — ectopterigoid; *5* — entopterigoid; *6* — metapterigoid; *7* — pătratul; *8* — articularul; *9* — dentar; *10* — unghiular; *11* — hiomandibular; *12* — simplectic; *13* — preopercular; *14* — opercular; *15* — interopercular; *16* — subopercular; *17* — bazihial; *17'* — ceratohial; *18* — urohial; *19* — radii branhiostege; *20* — claviculă; *21* — scapulă; *22* — coracoid;

B, 1 — stilhial; *2* — epihial; *3* — ceratohial; *4* — hipohial; *5* — bazihial; *6* — urohial; *7* — copule; *8* — hipobranhial; *9* — ceratobranhiale; *10* — epibranhiale; *11* — faringobranhiale (faringian superior); *12* — os faringian inferior.

Arcul al doilea sau *hioidian* formează din porţiunea sa proximală două oase de înlocuire: *hiomandibularul* şi *simplecticul*, care, împreună cu pătratul, stabilesc legătura între craniul neural şi mandibulă. Articulaţia acesteia este deci *amfistilică*.

Partea distală a arcului hioidian formează, împrună cu arcurile branhiale (în general în număr de cinci perechi, dintre care ultima este redusă), *aparatul hiobranhial*.

Partea distală a arcului hioid este alcătuită dintr-o pereche de arcuri formate din următoarele piese osoase: *stilohial, epihial, ceratohial, hipohial* şi *bazihial*. Stilohialul serveşte la suspendarea arcului hioidian la craniu, prin intermediul hiomandibularului. Arcul hioidian se uneşte

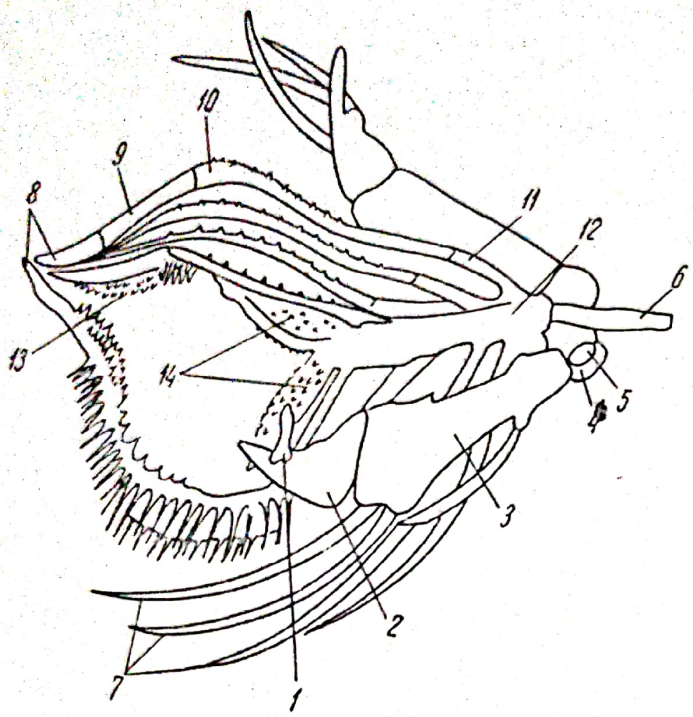

Fig. 91. Aparatul branhial la teleosteeni — *Lucioperca sandra* (după natură):

1 — stilohial; *2* — epihial; *3* — ceratohial; *4* — hipohial; *5* — bazihial; *6* — entoglos; *7* — raze branhisteqe; *8* — faringobranhial; *9* — epibranhial; *10* — ceratobranhial; *11* — hipobranhial; *12* — bazibranhial; *13* — oase faringiene superioare; *14* — oase faringiene inferioare.

ventral cu perechea sa, prin intermediul bazihialului, care se prelungeşte în partea anterioară, formînd entoglosul. Posterior, bazihialul se continuă cu *placa jugulară* sau *urohialul* (fig. 91).

În legătură cu arcul hioidian sînt oasele de origine dermică care constituie scheletul operculelor. Ele sînt *oasele opreculare şi razele branhiostege.*

Oasele operculare, care acoperă cavitatea branhială sînt următoarele: *opercularul, preopercularul, subopercularul* şi *interopercularul.* Opercularul formează cea mai mare parte a aparatului opercular şi el se articulează cu hiomandibularul. Preopercularul, de formă semilunară, se găseşte înaintea sa, imediat în urma pătratului, simplecticului şi hiomandibularului. Sub opercular se află aşezat subopercularul, iar interopercularul se găseşte între celelalte oase operculare.

Oasele branhiostege sînt nişte lame osoase lungi, de origine dermică. Ele sînt dezvoltate în partea ventrală a membranei operculare, fiind legate de ceratobranhial.

Partea branhială a aparatului hiobranhial este alcătuită din patru perechi de arcuri branhiale bine dezvoltate, a cincia pereche fiind rudimentară (fig. 91).

Fiecare arc branhial este alcătuit din următoarele piese osoase: *faringobranhialul, epibranhialul, ceratobranhialul* şi *hipobranhialul.* Fiecare arc branhial este unit cu perechea sa printr-un *bazibranhial* sau *copula.*

Ceratobranhialul şi epibranhialul, care sînt piesele cele mai dezvoltate, poartă *raze branhiale* sau *radii,* dispuse în două rînduri, ce susţin

lamele branhiale. Ele se formează independent de arcuri. Arcurile branhiale mai poartă încă pe partea lor internă *prelungiri denticulare* (branhictenidii sau branhiospini).

Faringobranhialele de la arcurile II, III şi IV se lărgesc şi fuzionează, se acoperă cu piese dermice dinţate, formînd *oasele faringiene superioare. Osul faringian inferior* este format din ceratobranhialul arcului V, puternic lăţit, la care se adaugă o piesă de origine dermică, denticulată. Acest ceratobranhial este singura piesă prezentă din arcul V, care şi-a pierdut, după cum se vede, rolul respirator.

La *dipnoi*, craniul prezintă multe asemănări cu craniul condroganoizilor (fig. 92). Neurocraniul rămîne cartilaginos şi constituie o cutie închisă la *Ceratodus*, prezentînd lacune la *Protopterus*. În acest craniu primordial cartilaginos apar slabe puncte de osificare în regiunea occipitalelor laterale.

Oase dermice completează această capsulă cartilaginoasă: *parietofrontale*, care închid lacuna dorsală la *Protopterus*, *nazalul* care acoperă regiunea etmoidală, iar la baza craniului se formează un *parasfenoid*, ce acoperă lacuna ventrală şi formează plafonul cavităţii bucale. În partea anterioară a parasfenoidului se formează o placă analogată cu vomerul, ce poartă aici doi dinţi.

Partea posterioară a neurocraniului este sudată cu coloana vertebrală, astfel încît primele două vertebre fac corp cu craniul, numai arcurile lor superioare fiind distincte.

Splanhnocraniul este format dintr-un *palatopătrat osificat*, bine sudat de neurocraniu, astfel încît maxilarul superior face corp cu acesta.

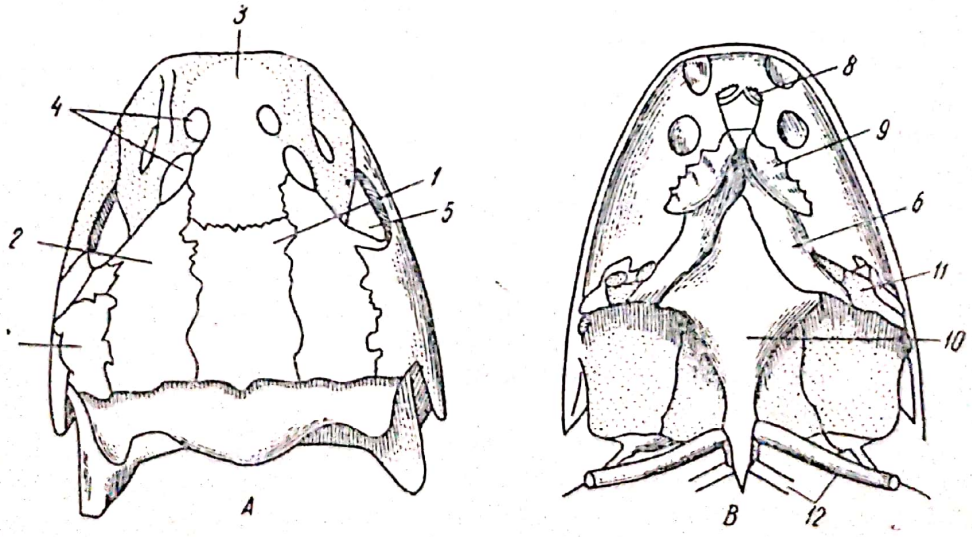

Fig. 92. Craniul la dipnoi — *Neoceratodus* (după A b e l):
A — văzut dorsal; *B* — văzut ventral;
1 — scleroparietal; *2* — frontal; *3* — etmoid; *4* — orificii nazale; *5* — orbita; *6* — palatopterigoid; *7* — pterotic; *8* — dinţi vomerieni; *9* — dinţi palatopterigoizi; *10* — parasfenoid; *11* — pătrat; *12* — coaste.

Scanned with OKEN Scanner

Mandibula este formată din cartilajul lui Meckel osificat în regiunea articulației, formînd un *articular*. Restul cartilajului lui Meckel, rămas cartilaginos, este acoperit de oase de membrană : *dentarul* și *angularul*.

Suspendarea mandibulei la craniu se face prin autostilie, cartilajul pătrat fiind sudat la craniu, iar *simplecticul* și *hiomandibularul* lipsesc complet.

Arcul hiodian este reprezentat printr-un singur segment : *hioidul*, legat de mandibulă prin ligamente. *Arcurile branhiale* sînt în număr de șase la *Protopterus* și de cinci la *Ceratodus*. Ele sînt acoperite de opercule rudimentare prevăzute cu raze branhiostege.

Scheletul capului la batracieni (amfibieni). Craniul la batracienii actuali diferă de acela al peștilor prin multe caractere. Craniul stegocefalilor mai prezintă încă multe trăsături comune cu acela al crosopterigenilor fosili.

Începînd încă cu teleosteenii, palatopătratul și, în general oasele fălcii superioare încep să se sudeze mai bine la neurocraniu. Această stare se accentuează într-atîta la amfibieni, încît arcul oral formează la aceștia un tot, cu craniul neural. În legătură cu aceasta, articulația mandibulei este *autostilică-pătratostilică*, iar hiomandibularul, regresat la amfibieni, precum și la toate tetrapodele, formează un os al urechii medii : *columela*.

În stare larvară, hioidul propriu-zis se alătură ca și la pești, de arcurile branhiale, regresînd împreună cu ele atunci cînd animalul nu mai prezintă respirație branhială și capătă una pulmonară. Aparatul hiobranhial se transformă atunci într-un adevărat *schelet hioidian*.

Craniul primordial prezintă multe lacune sau fontanele, care se completează însă mai tîrziu prin oase de acoperire. De asemenea, multe regiuni ale craniului definitiv rămîn slab osificate, mai mult de consistență cartilaginoasă. Oasele de înlocuire sînt relativ mai puțin numeroase, în timp ce oasele de acoperire sînt mai bine reprezentate.

Iată cum sînt dispuse oasele pe regiuni (fig. 93 și 94).

Regiunea occipitală este puțin dezvoltată, fiind formată numai din trei vertebre, iar nervul vag iese foarte aproape de capătul posterior al craniului. Numai rareori se întîlnește și a 11-a pereche de nervi cranieni. Avem de-a face cu un *neurocraniu protometamer*. În această regiune occipitală se diferențiază numai două oase de înlocuire : *occipitalele laterale* (exoccipitalele) care poartă cei doi *condili occipitali* de articulație cu coloana vertebrală. Numai la stegocefali se găsește și un supraoccipital.

În *regiunea otică* se formează un *prootic*, în partea anterioară a capsulei auditive. La anure, celelalte oase otice sînt absente. La urodele însă, pe lîngă prootic, se mai diferențiază și un al doilea os otic, care corespunde *pteroticului* și totodată *opistoticului* de la pești. Capsula otică comunică cu exteriorul printr-un orificiu larg, *fereastră ovală*, acoperită cu o membrană bine întinsă ; între capsula auditivă și suprafața corpului se insinuează o evaginare faringiană care dă naștere

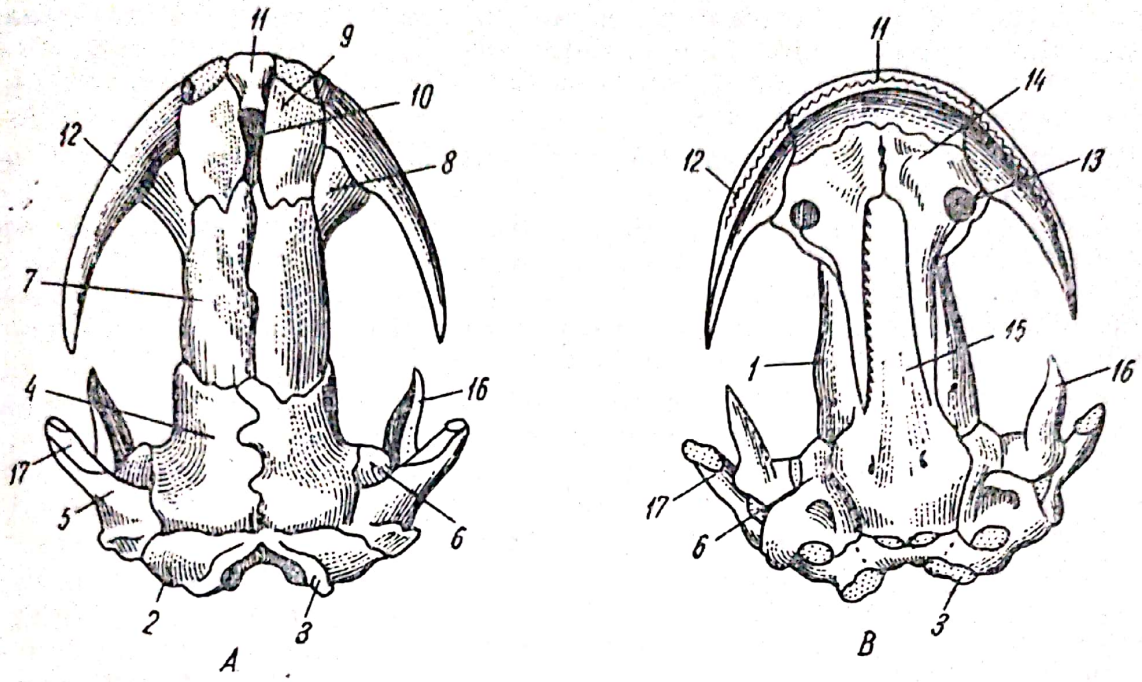

Fig. 93. Craniul la urodele — *Molge cristata* (după Abel):
A — dorsal; *B* — ventral;
1 — orbitosfenoid; *2* — exoccipitale; *3* — condilii occipitali; *4* — parietal; *5* — scvamozal; *6* — prootic; *7* — frontal; *8* — prefrontal; *9* — nazal; *10* — fereastră internazală; *11* — premaxilar; *12* — maxilar; *13* — coane; *14* — vomer; *15* — parasfenoid; *16* — pterigoid; *17* — pătrat

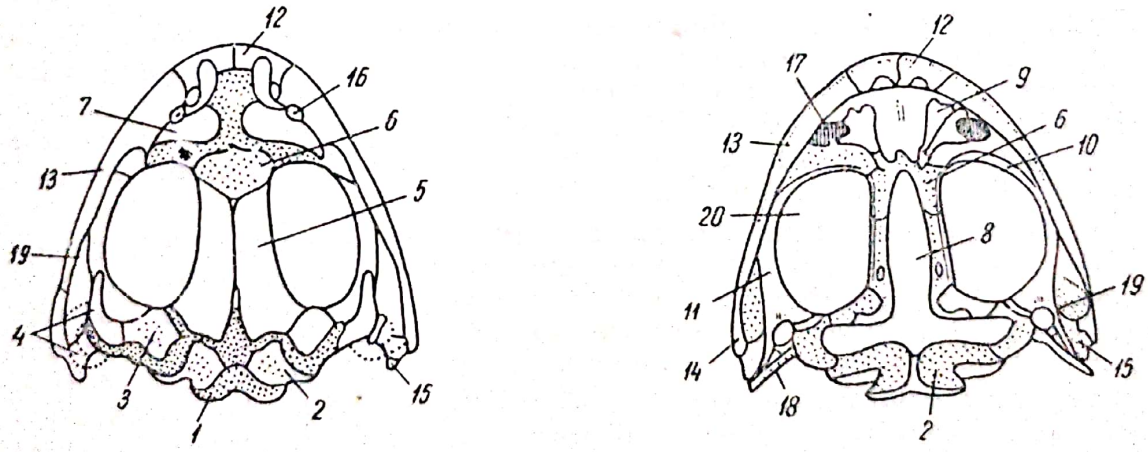

Fig. 94. Craniul la anure văzut dorsal şi ventral — *Rana temporaria* (după Reynolds):
1 — condiţii occipitali; *2* — exoccipital; *3* — prootic; *4* — scvamozal; *5* — frontoparietal; *6* — sfenetmoid; *7* — nazal; *8* — parasfenoid; *9* — vomer; *10* — palatin; *11* — pterigoid; *12* — premaxilar; *13* — maxilar; *14* — pătratojugal; *15* — pătrat; *16* — orificiu nazal anterior; *17* — coane; *18* — columelă; *19* — fereastră bazitemporală; *20* — ferestre palatine.

Scanned with OKEN Scanner

urechii medii. Între fereastra timpanică, acoperită de o membrană timpanică, așezată chiar la suprafața corpului (nefiind aici o ureche externă) și fereastra ovală se întinde *columela* care, după cum am văzut, este un rest de hiomandibular.

În *regiunea orbitotemporală* se diferențiază un os destul de bine osificat, *sfenetmoidul*, care poate căpăta forma unui inel care înconjură partea anterioară a craniului, purtînd la anure denumirea de *os în formă de centură al lui Cuvier*. Acest os pare a fi omolog cu sfenoidul de la crosopterigienii primitivi, avînd însă la amfibieni o întindere mai mică. La urodele, acest os are o poziție mai posterioară și de aceea poartă denumirea de *orbitosfenoid*.

Este de notat că, atît la anure cît și la urodele, craniul este bine dezvoltat în lărgime și în regiunea orbitară, neformîndu-se aici un septum interorbitar. Spațiul endocrinian se continuă deci înainte pînă la regiunea capsulelor olfactive. Din acest punct de vedere, craniul amfibienilor este deci un craniu *platibazic*.

Regiunea etmoidală rămîne aproape în întregime cartilaginoasă. Ea cuprinde capsulele olfactive, care aici, ca la toate tetrapodele, prezintă și deschideri interne în cavitatea bucală : *coanele*. Acestea sînt situate, la amfibieni, aproape în imediata vecinătate a maxilei. Vedem deci că lipsesc în neurocraniul amfibienilor moderni multe oase de înlocuire, prezente atît la pești cît și la amniote : bazioccipitalul, supraoccipitalul, bazisfenoidul etc. Le găsim însă la stegocefali. Craniul primordial este completat cu oasele de acoperire.

Din derma cavității bucale se formează *parasfenoidul* care acoperă toată baza craniului, închizînd și lacunele ce se ivesc acolo (fereastra bazicraniană anterioară). Tot de aceeași origine sînt și cele două *vomere* așezate lateral.

Bolta craniană primordială este completată și ea prin oase de acoperire. Dispoziția acestora este foarte variabilă. Ele pot forma o boltă completă, continuă, întreruptă numai de orbite, orificiile nazale și orificiul pineal, așa cum este la stegocefalii primitivi, formînd un craniu *stegal*. Alteori, din contra, bolta craniană, de origine membranoasă, poate să fie mai puțin completă.

Numărul oaselor bolții craniene secundare este foarte mare la stegocefali, care prezintă o dispoziție foarte asemănătoare cu aceea a unor crosopterigieni (*Eusthenopteron* din devonian). La amfibienii actuali însă numărul oaselor de acoperire din bolta craniană este mult mai mic, fiind mai redus la anure decît la urodele. Dispar mai ales oasele din regiunea orbitotemporală și otică. Regiunea mediană a bolții craniene este alcătuită, la urodele, din două *prefrontale*, socotite de unii drept lacrimale, două *frontale* și două *parietale*, în timp ce la anure prefrontalele lipsesc, iar frontalele și parietalele se sudează între ele, formînd un os unic, nepereche : *frontoparietalul*. Atît la urodele cît și la anure, în regiunea etmoidală se găsesc două nazale, vîrful craniului fiind format din două *premaxile* sau *intermaxile*. La anure se mai întîl-

nesc şi două *septomaxilare* mici, iar partea superioară a arcului maxilar este completată aici printr-un *pătratojugal* care leagă maxilarul de pătrat. Pătratojugalul lipseşte la urodele.

Splanhnocraniul este format pe seama arcului oral, precum şi a oaselor dermice înconjurătoare. Din porţiunea superioară a acestui arc, care devine cartilajul palatopătrat, se diferenţiază un pătrat (cartilaginos), prin intermediul căruia se face articulaţia mandibulei, care este deci, după cum am văzut, o articulaţie *autostilică-pătratostilică*. Din derma înconjurătoare se formează cîte un *pterigoid* şi cîte un *maxilar superior*, la care se mai adaugă, la anure, şi cîte un *palatin*. Partea inferioară a arcului oral, adică *cartilajul lui Meckel*, dă naştere unui *articular* (cartilaginos), iar din derma înconjurătoare se formează oase de acoperire: *angularul, dentarul, splenialul*, constituind toate mandibula.

Anurele, unii stegocefali şi unele urodele au un cap plat şi lărgit în partea sa posterioară. Aici, din cauza poziţiei palatinelor şi a pterigoidelor, împinse spre partea laterală, plafonul bucal capătă o înfăţişare cu totul tipică. *Orbitele* nu sînt separate de cavitatea bucală prin schelet, ci prin ţesuturi moi. Pe partea ventrală a craniului se diferenţiază *două ferestre palatine*, delimitate medial de capsula craniană propriu-zisă, anterior — de palatine, lateral — de pterigoide şi posterior — de prootic. La exteriorul fiecărui pterigoid, între acesta şi pătratojugal se delimitează încă două ferestre laterale simetrice, aşezate pe partea posterolaterală a craniului: *ferestrele bazitemporale*. Pe aici trec muşchii masticatori spre falca de jos.

Unele urodele, o parte din stegocefali, precum şi gimnofionii nu prezintă astfel de dispoziţii. La aceştia plafonul bucal este mult mai bine închis.

Aparatul hiobranhial la larvele de amfibieni aminteşte aparatul hiobranhial de la peşti.

La larvele de urodele, el este format din cinci perechi de arcuri, dintre care perechea *hioidului* şi patru perechi de *arcuri branhiale*. Arcul hioidian cît şi primele două arcuri branhiale sînt formate fiecare din cîte două piese: un *hipohial* şi un *ceratohial* sau, respectiv, un *hipobranhial* şi un *ceratobranhial*. Ultimele două perechi de arcuri branhiale sînt mai reduse, fiind formate fiecare numai din cîte un ceratobranhial. Aceste piese sînt reunite toate între ele pe linia mediană printr-o *copulă*. La adult, această dispoziţie se simplifică prin dispariţia ultimelor arcuri (fig. 95).

La larvele de anure, simplificarea este împinsă mai departe. Arcul hioidian cartilaginos este format dintr-o singură piesă, reunită cu cea simetrică printr-o copulă. Cele patru arcuri branhiale sînt subţiri, continue şi fuzionate între ele la ambele capete, încît ajung să formeze un fel de coşuleţ (paner). Cum unirea arcurilor branhiale se face pe partea ventrală prin cîte o placă largă, legată de copula hioidului, şi cum cele două plăci simetrice termină prin a se suda între ele, se

Scanned with OKEN Scanner

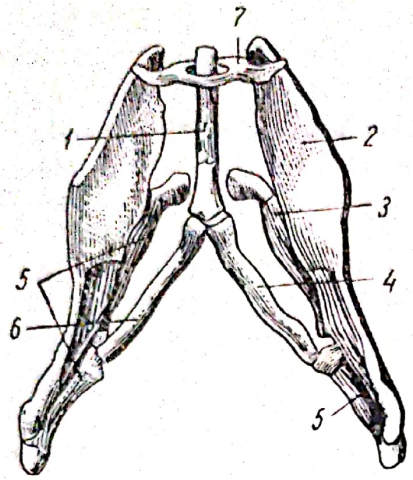

Fig. 95. Aparatul hiobranhial la urodele — *Triton taeniatus* (după Bolk):

1 — corpul; 2 — corn hial; *3* — hypobranhial *I*; *4* — hypobranhial *II*; *5* — cornul branhial *I*; *6* — cornul branhial *II*; *7* — piesă de legătură cartilaginoasă.

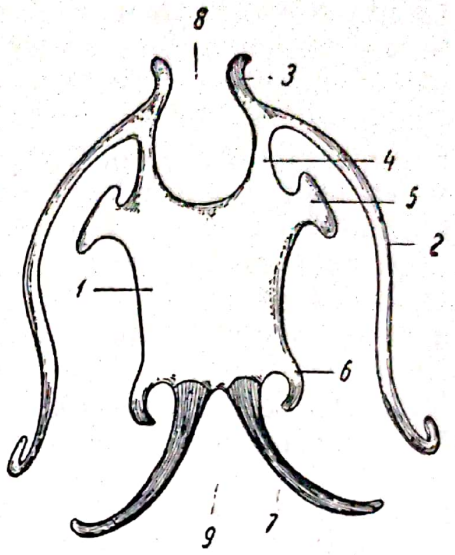

Fig. 96. Aparatul hiobranhial la anure (după Bolk):

1 — corpul; 2 — corn hial; *3* — procesul anterior al cornului hial; *4* — manubrium; *5* — proces alar; *6* — proces posterolateral; *7* — proces tiroid; *8* — sinusul hioglos; *9* — sinusul laringian.

formează o mare *placă mediană* ce dă corpul hioidului, în timp ce resturile hioidului și arcurile branhiale intră în regresiune și apoi dispar, nelăsînd decît urme reprezentate prin coarnele hioidului (fig. 96).

Scheletul capului la reptile. Craniul reptilelor actuale este foarte diferit de acela al amfibienilor moderni. Craniul cotilosaurilor din permian, grupul de origine al întregii clase, se leagă însă foarte bine de craniul stegocefalilor din carbonifer. Dezvoltarea ulterioară a scheletului capului se continuă deci divergent la amfibieni și la reptilele moderne, cu toate că formele de origine ale ambelor clase sînt foarte vecine, cotilosaurii fiind, după toate probabilitățile, un grup derivat din stegocefali.

Forma craniului la cotilosaurii primitivi este încă largă și plată, dar niciodată atît de plată ca la amfibieni. Cotilosaurii mai evoluați au avut însă un craniu îngust și un bot lung. Majoritatea reptilelor actuale au păstrat această formă. Cavitatea cranianã este încă foarte mică în comparație cu tot scheletul cefalic, fiind însă relativ mult mai mare decît cavitatea cranianã de la pești și de la amfibieni.

Craniul primordial se osifică complet atît în regiunea occipitală cît și în regiunea otică. Celelalte două regiuni, adică cea orbitară și mai ales cea etmoidală, sînt mai puțin osificate. Totuși, la aceștia au rămas mult mai puține părți cartilaginoase decît la amfibieni. La acest craniu primordial se adaugă oasele de membrană, în număr mare, formîndu-se astfel un *craniu puternic osificat*.

Craniul reptilelor prezintă, de obicei, un *septum interorbitar* bine format, cartilajele trabeculare fiind apropiate. Avem deci de-a face cu un craniu tropibazic, spre deosebire de craniul platibazic al amfibienilor moderni. Trebuie totuşi să notăm că unii stegocefali aveau şi ei craniu tropibazic. Dintre reptilele actuale, ofidienii nu prezintă constricţie interorbitară, astfel încît ei au craniul platibazic. Această platibazie nu se datoreşte însă atît dispoziţiei orbitosfenoidelor, cît modului cum sînt aşezate frontalele.

Regiunea occipitală este foarte bine dezvoltată. Faţă de aceeaşi regiune la amfibieni, ea este formată din trei vertebre suplimentare, înglobate craniului, aşa cum o indică prezenţa la reptile a unui nerv hipoglos, socotit a fi omolog cu trei nervi spinali. Neocraniul la reptile este deci un neocraniu *auximetamer*, în timp ce la amfibieni el este protometamer.

Articulaţia craniovertebrală este deci aşezată la reptile cu trei segmente mai posterior decît la amfibieni, neputînd fi astfel perfect omologată cu aceasta din urmă. Această articulaţie se face prin intermediul *unui singur condil occipital*, purtat de bazioccipital. Se pare însă că acest condil ar fi provenit din sudarea a doi condili între ei, prin intermediul unei excrescenţe a bazioccipitalului (fig. 97).

O altă caracteristică a craniului reptilian o constituie prezenţa *apofizelor parotice*. Acestea sînt nişte excrescenţe laterale pornite de pe regiunea occipitală. Porţiunea distală a fiecăruia se articulează cu pătratul (fig. 98).

Bolta craniană este continuă la cotilosauri ca şi la strămoşii lor, stegocefalii. Craniul lor este deci un craniu *stegal* sau *stegocrotaf*. Aici,

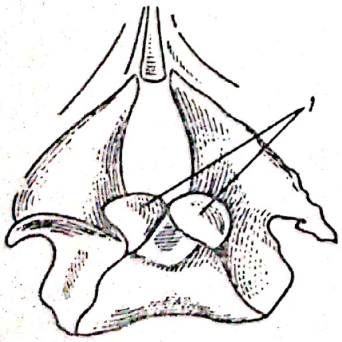

Fig. 97. Condilul occipital la genul Chelone:
1 — condil.

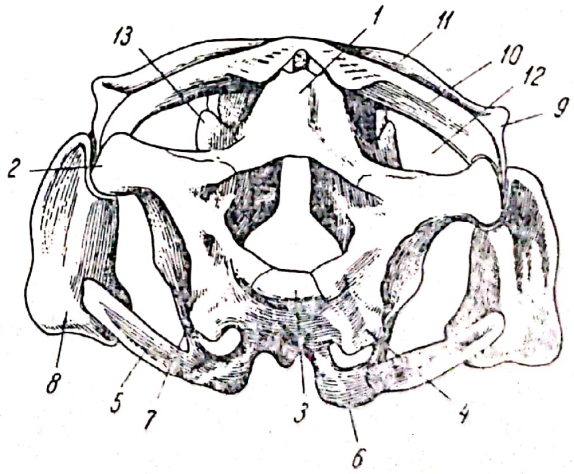

Fig. 98. Craniul unui lacertilian văzut din partea posterioară (după Bolk):
1 — supraoccipital; *2* — processus parotic; *3* — condilul occipitalului; *4* — tuberculul sfenoidal al occipitalului; *5* — pterigoid; *6* — proces bazipterigoid; *7* — epipterigoid; *8* — os pătrat; *9* — scvamozal; *10* — inel posttemporal; *11* — postorbitar; *12* — fereastra posttemporală; *13* — prootic.

scvamosalul se atinge pe toată lungimea sa cu parietalul, astfel încît se formează deasupra mușchilor temporali o adevărată boltă.

La reptilele mai evoluate însă, scvamosalul se depărtează de parietal, nerămînînd unit cu acesta decît prin partea sa posterioară. Se formează astfel o *fosă temporală* primordială deschisă în sus, limitată spre partea internă de parietal, iar spre partea externă de un întreg complex osos, în care intră toate oasele regiunii, formînd *arcul temporal primordial*, din care vor deriva arcurile temporale secundare de la diferitele reptile. Arcul temporal primordial unic se întîlnește la celonieni, iar dintre reptilele fosile la ihtiosauri, plesiosauri, termofore. Un craniu cu fosă și arc temporal poartă numele de *craniu zigal* sau *zigocrotaf*. În cazul cînd există o singură fosă temporală, atunci craniul e *monozigal* sau *monozigocrotaf* (fig. 99).

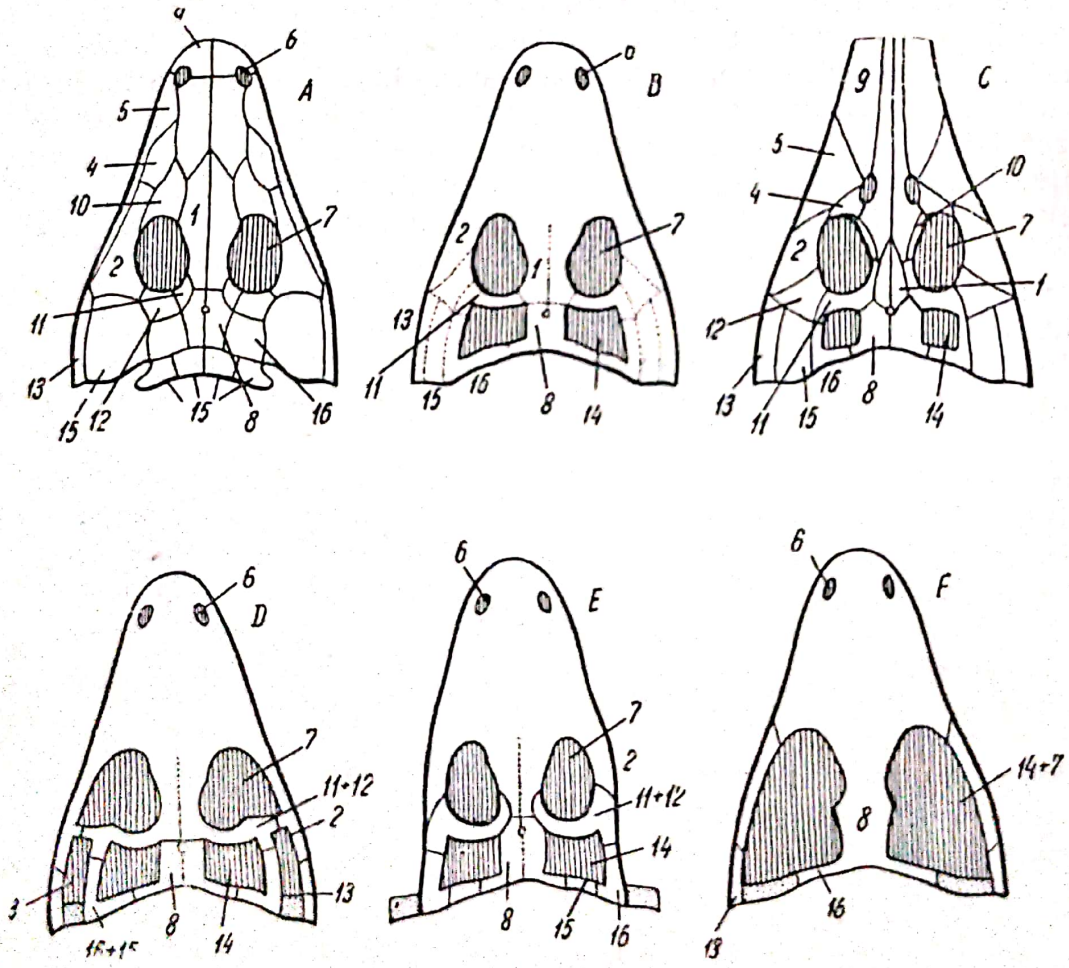

Fig. 99. Fosele temporale la diferitele vertebrate (după Vialleton):
A — tip septal (*Mastodonsaurus giganteus*); *B, C* — tip zigal cu o singură fosă și cu arcul temporar primordial (teromorfe); *D* — tip zigal cu două fose temporale și două arcuri (crocodilieni); *E* — tip cu fose temporale superioare prezente și cu fosa temporală inferioară ștearsă din cauza dispariției arcului inferior; *F* — tip fără arcul temporal superior (păsări); *1* — frontal; *2* — jugal; *3* — fosă temporală laterală; *4* — lacrimal; *5* — maxilă; *6* — orificiu nazal; *7* — orbită; *8* — parietal; *9* — premaxilă; *10* — prefrontal; *11* — postfrontal; *12* — postorbitar; *13* — pătratojugal; *14* — fosă temporală superioară; *15* — supratemporal și proscvamozal; *16* — scvamozal. Cavitățile sînt indicate cu haşure verticale.

La reptile, aşa cum sînt crocodilienii şi rincocefalii din cele actuale, şi dinosaurii şi pterosaurii din cele fosile, arcul temporal primitiv se dedublează, formîndu-se două fose temporale, secundare, *fosa temporală superioară* şi *fosa temporală laterală*. De asemenea există la acestea şi două arcuri temporale secundare, *arcul temporal superior* sau *scvamosal*, format din scvamosal şi postfrontal şi un *arc temporar inferior*, format din jugal şi pătratojugal. Un craniu zigal prevăzut cu două fose temporale poartă numele de craniu *dizigal* sau *dizigocrotaf* (fig. 99).

Se poate întîmpla uneori ca arcurile să dispară amîndouă, fosele temporale devenind libere, aşa cum aceasta se întîmplă la ofidieni. Avem atunci a face cu un craniu *gimnocrotaf*. În sfîrşit, uneori, numai un singur arc temporal dispare, fie cel superior sau scvamosal, ca la păsări, fie cel inferior, ca la o mare parte dintre mamifere, precum şi la lacertinieni.

În raport cu diversele dispoziţii ale regiuni temporale, osul pătrat prezintă şi el modificări importante în conexiunile sale. Acest os care serveşte la articulaţia mandibulei este, în general, legat de craniu prin trei puncte :

a) de parietal, prin scvamosal ;

b) de baza craniului, prin pterigoid ;

c) de părţile posteroexterne ale feţei prin arcul sau arcurile temporale.

Dacă osul jugal există, atunci pătratul este totdeauna fixat foarte solid de masivul cranian, fie că avem un singur arc temporal sau două arcuri. Astfel de dispoziţie poartă numele de dispoziţie *monimostilică* O întîlnim la chelonieni, crocodilieni şi rhincocefali, dintre reptilele actuale.

Dacă însă osul jugal lipseşte sau este regresat, atunci extremitatea distală a pătratului nu mai este susţinută de aceasta, iar extremitatea sa proximală este foarte slab fixată de craniu şi mobilă la articulaţia sa cu scvamosalul. Acest fel de dispoziţie a pătratului poartă numele de dispoziţie streptostilică. O întîlnim la lacertilieni şi mai ales la ofidieni (fig. 100 şi 101).

O altă caracteristică a craniului la reptile este *lipsa unui parasfenoid*, atît de caracteristic pentru ihtiopside. Urmele parasfenoidului regresat se sudează cu bazisfenoidul.

Din punctul de vedere al raportului dintre oasele fălcii superioare putem distinge la reptile două tipuri diferite : *tipul cu oasele depărtate între ele* ca, de pildă, la ofidieni şi saurieni, şi *tipul cu oasele apropiate între ele*, de exemplu la chelonieni şi crocodilieni (fig. 102 şi 103). Într-adevăr, la chelonieni, palatinele şi pterigoidele se sudează medial cu vomerul şi cu sfenoidul, formînd o *boltă continuă*, constituită prin lipirea oaselor bazei craniului cu oasele craniului facial. La crocodilieni, premaxilarele, maxilarele, palatinele şi pterigoidele nu se mai sudează cu oasele bazei craniului, ci se sudează între ele pe linia mediană,

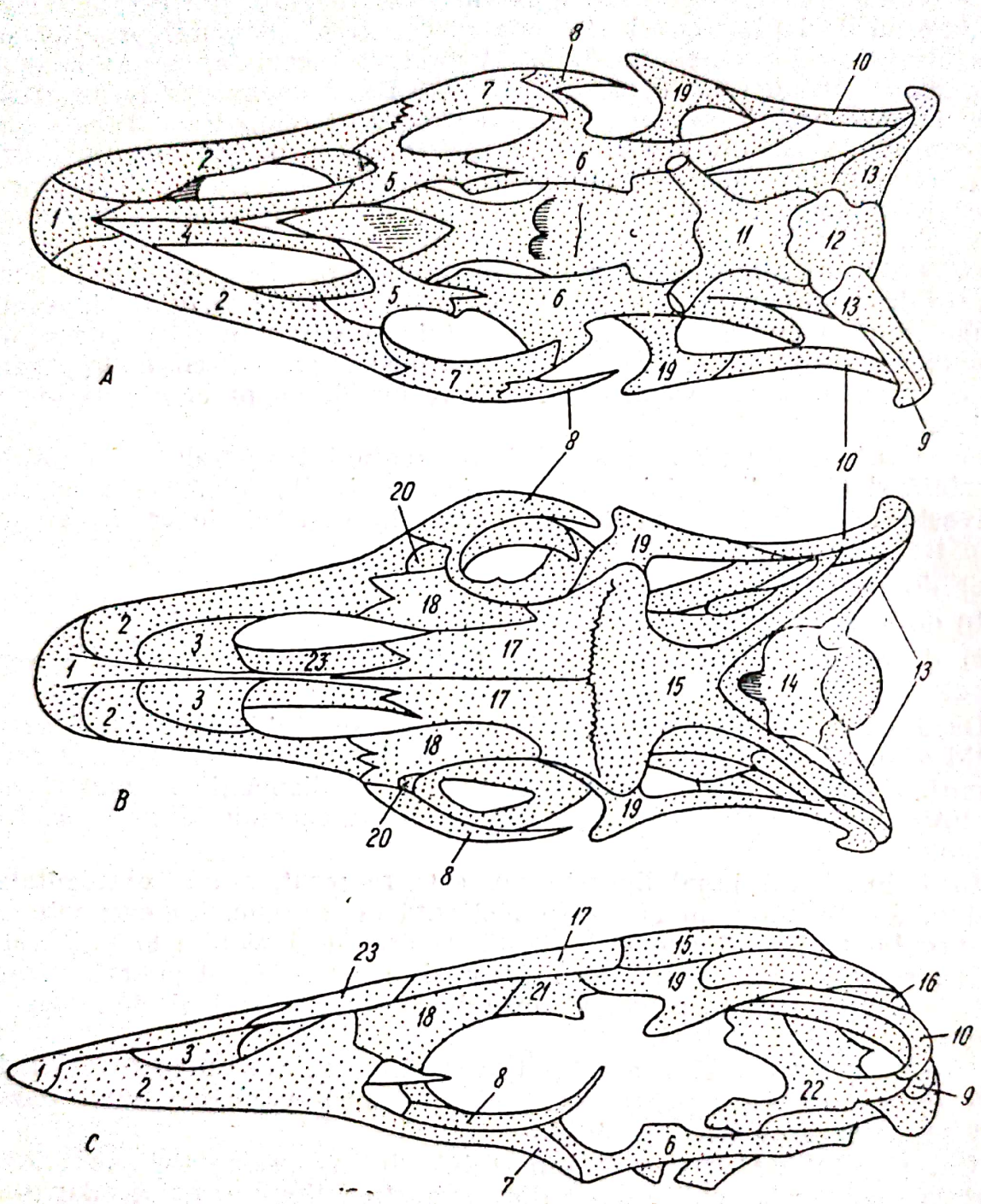

Fig. 100. Craniul la saurieni — *Varanus salvator* (după natură):
A — ventral; *B* — dorsal; *C* — lateral;
1 — premaxilar; *2* — maxilar; *3* — septomaxilar; *4* — vomer; *5* — palatin; *6* — pterigoid; *7* — transvers; *8* — jugal; *9* — pătrat; *10* — pătratojugal; *11* — bazisfenoid; *12* — baziocciptal; *13* — occipital lateral; *14* — supraoccipital; *15* — parietal; *16* — scvamozal; *17* — frontal; *18* — prefrontal; *19* — postfrontal; *20* — supraorbitar; *21* — lacrimal; 22 — prootic· *23* — nazal.

Scanned with OKEN Scanner

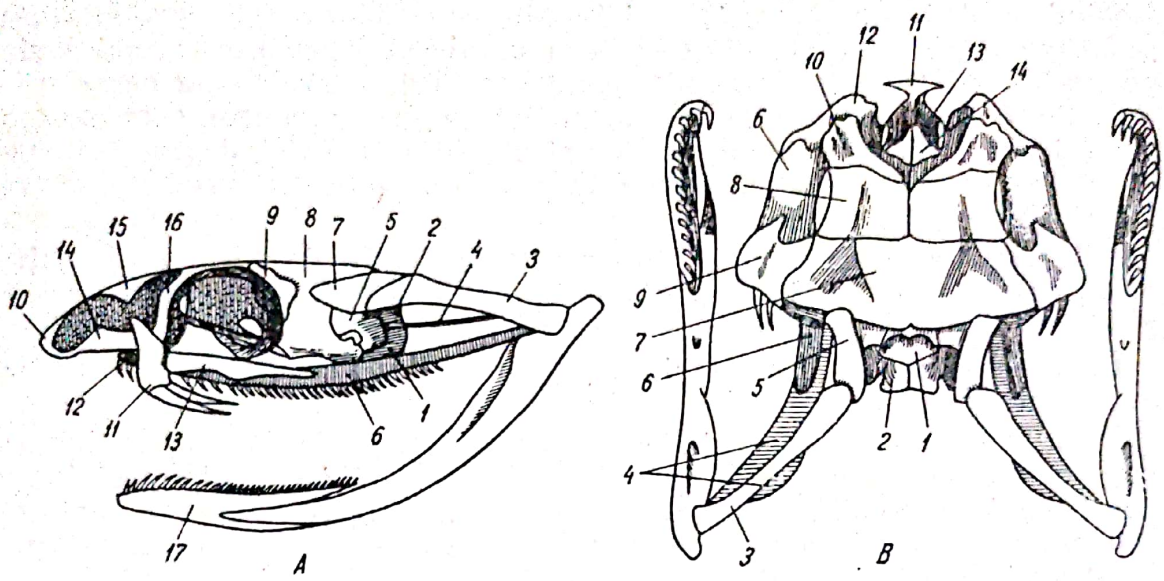

Fig. 101. Craniul la ofidieni (după Bolk):

A — vedere laterală a craniului de *Coeusus rhombeatus*; *B* — vedere dorsală a craniului de *Bitis*; *A, 1* — bazioccipital; *2* — occipital lateral; *3* — os pătrat; *4* — *columella auris*; *5* — prootic; *6* — pterigoid; *7* — supratemporal; *8* — parietal; *9* — postfrontal; *10* — premaxilă; *11* — maxilă; *12* — palatin; *13* — transvers; *14* — septomaxilar; *15* — nazal; *16* — prefrontal; *17* — dentar; *B, 1* — supraoccipital; *2* — occipital lateral; *3* — os pătrat; *4* — pterigoid; *5* — supratemporar; *6* — transvers; *7* — parietal; *8* — frontal; *9* — postfrontal; *10* — prefrontal; *11* — premaxilă; *12* — maxilă; *13* — septomaxilar; *14* — nazal.

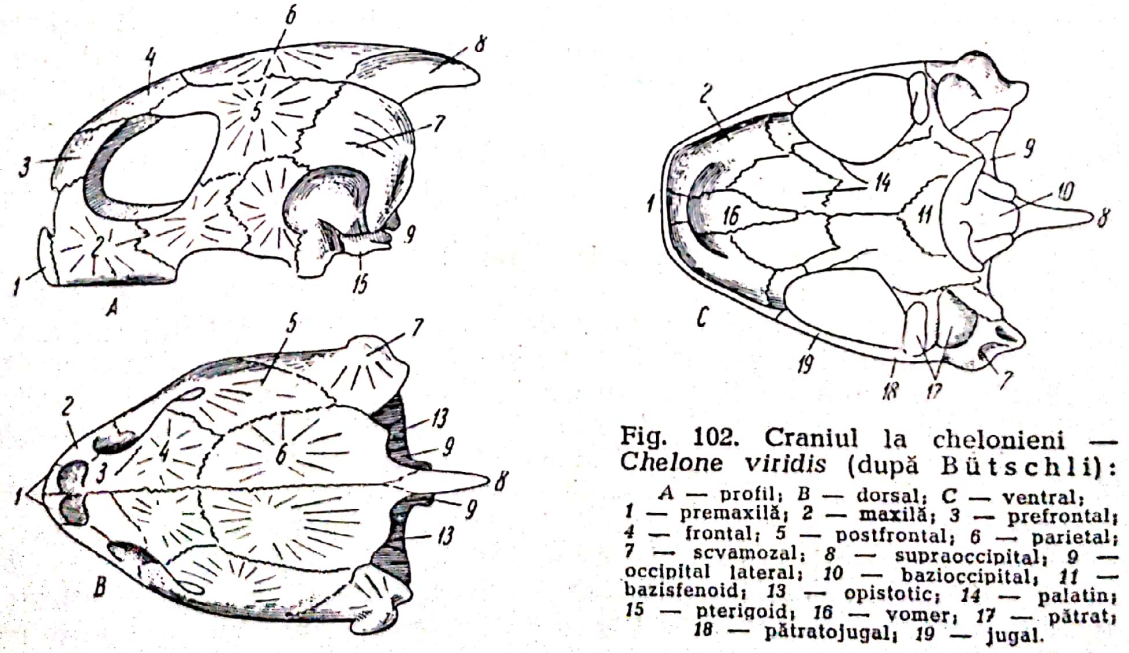

Fig. 102. Craniul la chelonieni — *Chelone viridis* (după Bütschli):

A — profil; *B* — dorsal; *C* — ventral; *1* — premaxilă; *2* — maxilă; *3* — prefrontal; *4* — frontal; *5* — postfrontal; *6* — parietal; *7* — scvamozal; *8* — supraoccipital; *9* — occipital lateral; *10* — bazioccipital; *11* — bazisfenoid; *13* — opistotic; *14* — palatin; *15* — pterigoid; *16* — vomer; *17* — pătrat; *18* — pătratojugal; *19* — jugal.

trecînd pe dedesubtul acestora și formînd o *a doua boltă bucală*: *bolta palatină*. Între bolta palatină și baza craniului (care nu se mai vede pe partea ventrală la crocodil) se găsesc fosele nazale, ale căror orificii de comunicare cu gura sînt astfel împinse departe spre partea posterioară a craniului, la capătul pterigoidului, formînd aici *coanele secundare*; vom regăsi această dispoziție tipică pentru crocodilieni la toate mamiferele.

Falca de jos este formată dintr-un număr mare de oase. Articulația ei cu craniul este, ca și la amfibieni, autostilică-pătratostilică, deoarece și aici hiomandibularul formează columela.

Dispoziția oaselor după regiuni prezintă mici variații de la grup la grup. Iată cum se prezintă, în linii mari, regiunile craniului neural:

Regiunea occipitală cuprinde cele patru oase de înlocuire tipice: *supraoccipitalul*, cele două *occipitale laterale* și *bazioccipitalul* (care poartă unicul condil occipital). Foarte tipică pentru această regiune este prezența *apofizelor parotice*, dezvoltate în sens transversal și articulate prin capătul lor distal cu pătratul.

Regiunea otică prezintă, la baza sa, un *bazisfenoid* bine dezvoltat, chiar dacă este acoperit de bolta palatină, ca la crocodilieni. Bazisfenoidul formează adeseori două *apofize bazipterigoide*, situate lateral, care se articulează cu oasele pterigoide. Pe laturile lui se găsesc *alisfenoidele*, mai puțin bine dezvoltate și putînd chiar lipsi, ca la saurieni și chelonieni.

Dintre oasele otice, numai *prooticul* este totdeauna prezent. *Opistooticul* există la chelonieni, dar se sudează adeseori cu exoccipitalele la celelalte reptile. Capsula auditivă prezintă o fereastră rotundă și o fereastră ovală, legată de membrana timpanului prin *columela*. Aceasta din urmă este analogă, ca și la amfibieni, cu hiomandibularul adaptat funcțiunei auditive. Deasupra capsulelor otice există niște oase de acoperire, *scvamosalele*. Bolta cranianã este formată în această regiune, tot din oase de acoperire, și anume din *parietale*, care sînt perechi la chelonieni, dar neperechi la celelalte grupe. La saurieni, precum și la reptilele fosile, parietalul prezintă, pe linia mediană, un orificiu: *foramenul pineal*.

Regiunea orbitotemporală prezintă pe linia mediană un *presfenoid*, de obicei complet sudat cu *bazisfenoidul*. În partea sa anterioară se găsește *rostrumul sfenoidal*, format de cele mai multe ori din rudimentele parasfenoidului regresat. *Orbitosfenoidele* sînt de cele mai multe ori reunite pe linia mediană, formînd un *septum interorbitar*, craniul fiind, în acest caz, un craniu *tropibazic*. La ofidieni însă nu se găsește septumul interorbitar, craniul fiind astfel de tip platibazic. Ca oase de acoperire găsim în aceste regiuni oasele frontale, neperechi la unii saurieni și crocodilieni. La ofidieni, frontalele contribuie și la formarea pereților laterali ai craniului, înlocuind orbitosfenoidele. *Postfrontalele* sînt situate în partea posterioară a orbitelor, iar *jugalele* și *pătratojugalele*, care formează arcul jugal sau temporal inferior, pot fi puțin

Scanned with OKEN Scanner

dezvoltate la saurieni sau să lipsească complet la ofidieni (aceasta în legătură cu craniul lor de tip gimnocrotaf).

Regiunea etmoidală rămîne mai mult de consistenţă cartilaginoasă.

Cartilajului primitiv i se adaugă o serie de oase de acoperire: *nazalele*, ce acoperă capsulele olfactive, dar lipsesc la chelonieni, *prefrontalele*, *supraorbitalele* (prezente numai la ofidieni şi saurieni), lacrimalele (prezente numai la crocodilieni şi saurieni), care completează împreună cu postfrontalele orbitele, *premaxilarele*, ce formează partea anterioară a arcadei dentare şi *vomerele* care formează o parte din planşeul anterior al neurocraniului. La crocodilieni, vomerele sînt acoperite, ca şi bazisfenoidul, de bolta palatină ce se formează aici.

Splanhnocraniul se formează pe seama arcului oral. Din palatopătratul cartilaginos se formează un singur os de înlocuire: *pătratul*. Acest os poate fi sudat intim cu masivul cranian, dispoziţia tipică craniilor *monimostilice*, fiind atunci fix, aşa cum se întîlneşte la chelonieni şi la crocodilieni. Alteori, din contra, pătratul este mobil, are forma unei baghete ce se articulează la capătul său distal, atît cu falca superioară cît şi cu falca inferioară. Această dispoziţie de tip *streptostilic* se întîlneşte la saurieni şi mai ales la ofidieni. La aceştia din urmă, această dispoziţie asigură o deschidere mai largă a gurii.

În jurul cartilajului palatopătrat primitiv se formează, prin osificarea dermei embrionare înconjurătoare, *maxilarele superioare*, *palatinele*, *pterigoidele* precum şi *oasele transverse*. Acestea din urmă sînt tipice pentru reptile, lipsind numai la chelonieni. Ele stabilesc legătura între pterigoide, pe de o parte, şi arcurile maxilarojugale, pe de altă parte.

La saurieni şi ofidieni (fig. 100 şi 101), maxilarele superioare, palatinele şi pterigoidele au forma unor baghete lungi: ele conservă o oarecare independenţă faţă de craniu şi se unesc cu el printr-o articulaţie mobilă ce asigură o oarecare mobilitate fălcilor superioare.

Aceste dispoziţii se modifică la crocodilieni (fig. 103). Aici premaxilarele, maxilarele, palatinele şi pterigoidele prezintă, spre partea mediană, nişte expansiuni orizontale care înaintează spre mijlocul cavităţii bucale şi se sudează cu simetricele lor pe linia mediană. Se formează astfel o nouă boltă bucală, *bolta bucală secundară*, iar vomerele şi celelalte oase de la baza craniului pierd orice legătură cu cavitatea bucală. Între bolta secundară bucală şi baza craniului se formează astfel un coridor în continuarea foselor nazale, separate între ele printr-o lamă verticală a vomerului. Deschiderea foselor nazale în gură este împinsă mult înapoi, la partea posterioară şi între cele două pterigoide, unde se formează coanele secundare.

Realizarea bolţii bucale secundare şi corelativ cu ea a unei poziţii posterioare a coanelor reprezintă un adevărat salt calitativ în evoluţia vertebratelor, această dispoziţie permiţînd ţinerea mai îndelungată a hranei în gură şi masticarea ei fără ca aceasta să împiedice respiraţia.

La chelonieni (fig. 102) această dispoziţie este mai puţin accentuată şi nu se aplică decît premaxilarelor şi într-o oarecare măsură şi maxi-

Scanned with OKEN Scanner

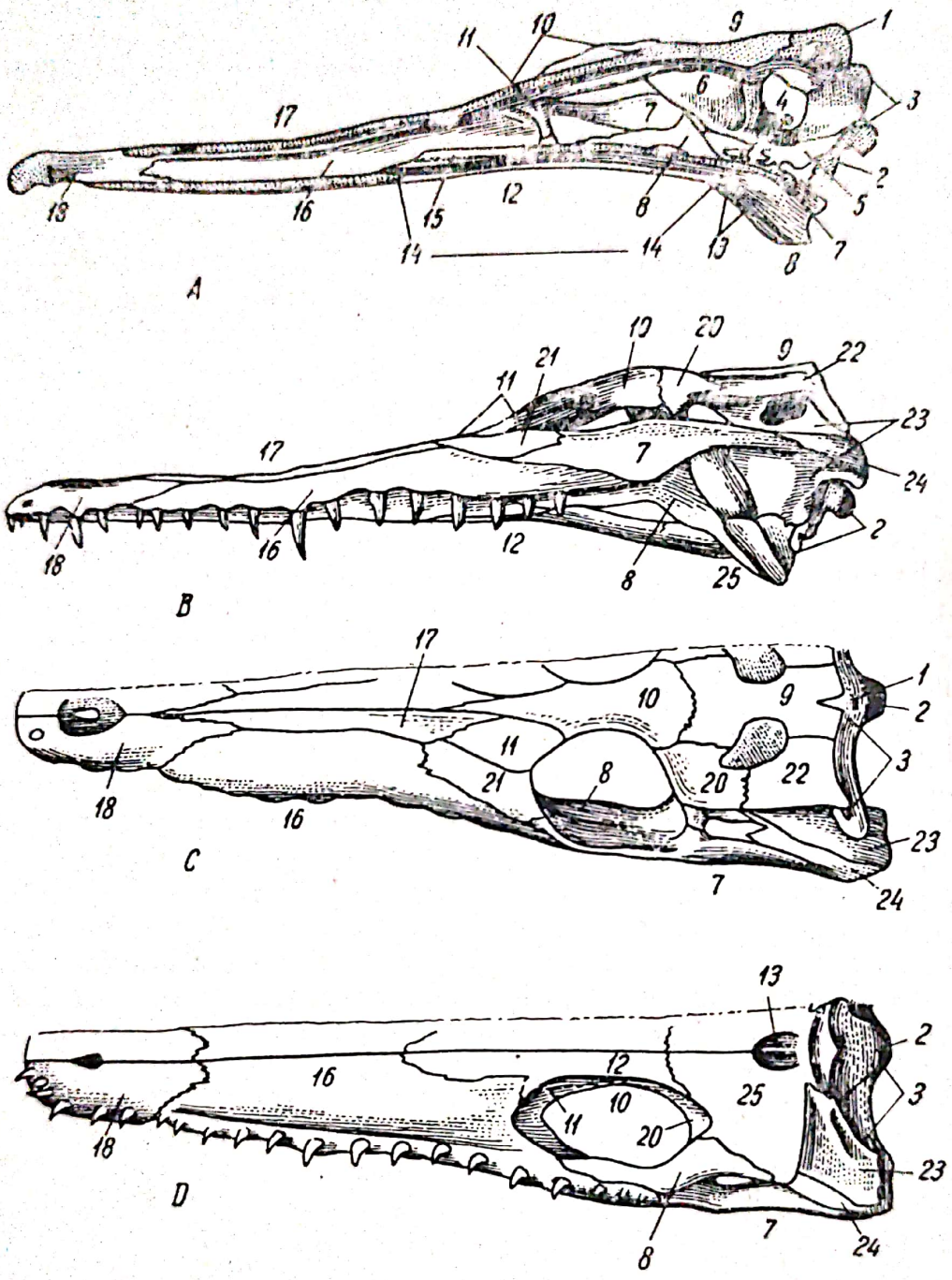

Fig. 103. Craniul la crocodilieni — *Crocodilus acutus* (după Bütschli):
A — secțiune longitudinală; *B* — vedere laterală; *C* — vedere dorsală; *D* — vedere ventrală;
1 — supraoccipital; *2* — bazioccipital; *3* — occipital lateral; *4* — prootic; *5* — sfenoid; *6* — alisfenoid; *7* — jugal; *8* — transvers; *9* — parietal; *10* — frontal; *11* — prefrontal; *12* — palatin; *13* — coane; *14* — cavitate nazală; *15* — vomer; *16* — maxilă; *17* — nazal; *18* — premaxilă; *20* — postfrontal; *21* — lacrimal; *22* — scvamozal; *23* — pătratul; *24* — pătratojugal; *25* — pterigoid.

Scanned with OKEN Scanner

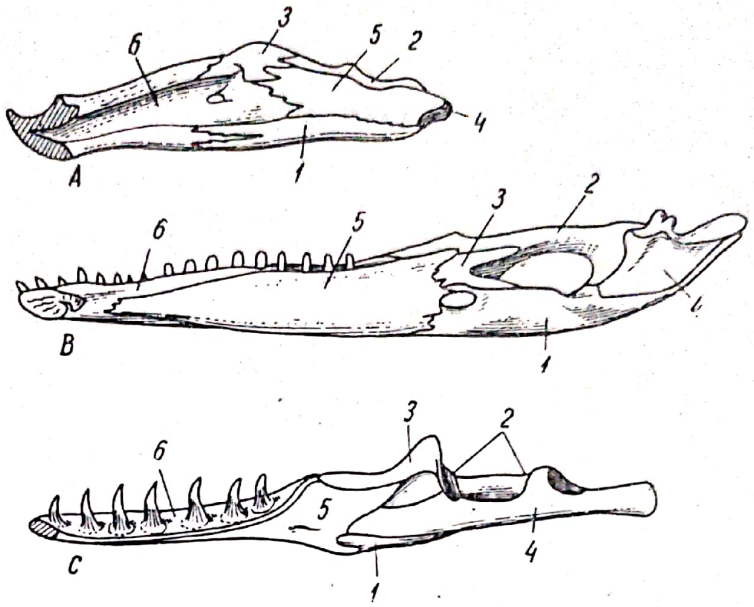

Fig. 104. Mandibula la reptilele moderne, văzută pe partea internă (după Bütschli):
A — *Chelone*; *B* — *Alligator*; *C* — Varanus;
1 — unghiular; *2* — supraunghiular; *3* — coronoid; *4* — articular; *5* — opercular; *6* — dentar.

larelor. Palatinele şi pterigoidele sînt şi ele lărgite în sens orizontal, dar în loc să se atingă cu simetricul lor se alătură de oasele bazei craniului, lăsînd neacoperite vomerul şi bazisfenoidul.

Mandibula, care se articulează *autostilic*, avînd drept suspensor cele două pătrate, este formată din *oasele articulare*, situate posterior şi provenite dintr-o porţiune osificată a cartilajului lui Meckel şi din oase de membrană: *dentarul, angularul, supraangularul, complementarul, splenialul* (fig. 104). . .

Este interesant de notat că la reptilele teromofore permotriasice se remarcă o tendinţă de regresare a tuturor oaselor mandibulei, cu excepţia dentarului, care formează aproape singur toată falca de jos, articularul, angularul şi supraangularul fiind din ce în ce mai mici (seria: Eriops, Scylacosaurus, Bauria, Cynognatus) (fig. 105).

Atît mandibula cît şi maxilarele şi premaxilarele poartă dinţi. Numai chelonienii au fălcile acoperite cu nişte teci cornoase şi deci sînt lipsite de dinţi. Din contra, ofidienii poartă dinţii nu numai pe mandibulă şi pe maxilare, dar şi pe palatine şi pterigoide.

Toate reptilele, afară de crocodilieni, prezintă o inserţie a dinţilor de tip *pleurodont*. Crocodilienii însă au *alveole* adevărate, întocmai ca şi la mamifere. Cele două jumătăţi de mandibule sînt legate între ele printr-un *ligament elastic* la ofidieni. La crocodilieni şi saurieni, ele sînt reunite printr-o sutură ce devine deosebit de solidă la chelonieni.

La şerpi, în general, dar, în special, la şerpii veninoşi, mecanismul de deschidere a gurii este foarte interesant. Ştim că aici pterigoidele, palatinele, oasele transverse, maxilarele superioare au forma unor baghete

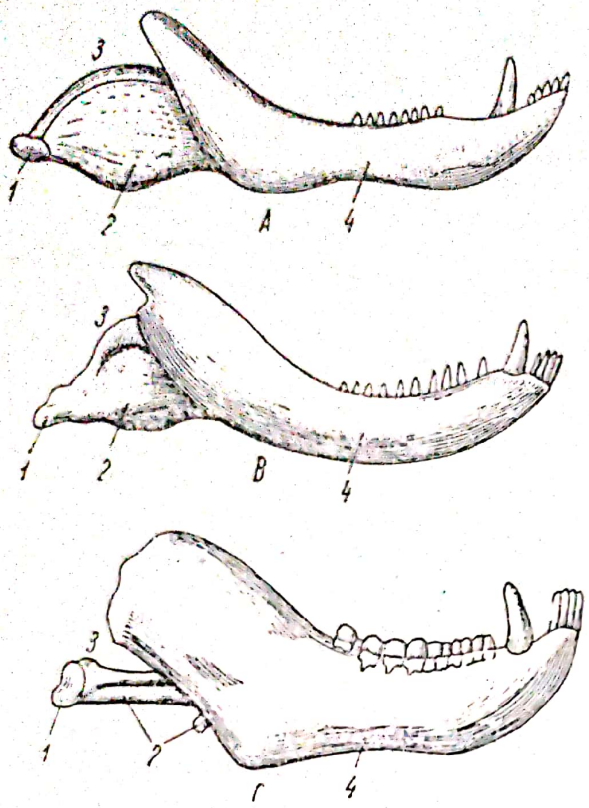

Fig. 105. Mandibula la reptilele theromorfe văzută pe partea externă (după Abel):
A — *Scilacosaurus*; *B* — Bauria; *C* — Cinognathus;
1 — articular; *2* — anqular; *3* — supraangular; *4* — dentar.

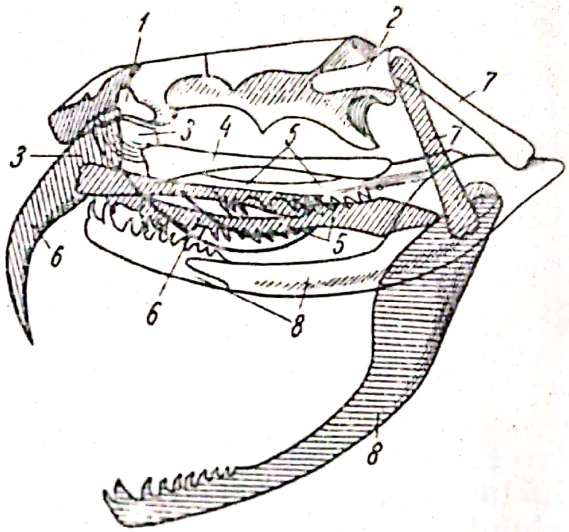

Fig. 106. Schema unui şarpe veninos cu gura închisă şi cu gura deschisă (după Bütschli):
1 — prefrontal; *2* — scvamozal; *3* — maxilar; *4* — transvers; *5* — pteriqoid; *6* — colţ cu venin; *7* — pătrat; *8* — mandibulă.

ce conservă o oarecare independenţă faţă de craniu şi se unesc cu el prin articulaţii mobile, iar pătratele sînt şi ele mobile (fig. 106).

Cînd animalul este în stare de repaus, atunci pătratul are o direcţie aproape orizontală. Cînd gura se deschide, pătratul se îndreaptă în sens vertical, contribuind, împreună cu ligamentul elastic ce leagă cele două jumătăţi de mandibulă, la o foarte apreciabilă dilatare a cavităţii bucale. În acelaşi timp, pătratul, care se îndreaptă în momentul deschiderii gurii, apasă asupra arcului pterigoidopalatin, împingîndu-l înainte, iar osul transvers, împins şi el de mişcarea pterigoidului, apasă asupra maxilarului superior de care se reazămă. Acesta din urmă este foarte scurt şi de formă cvadrungulară la şerpii veninoşi, purtînd colţii cu venin îndreptaţi înapoi în stare de repaus. Apăsat de osul transvers, maxilarul superior basculează, ceea ce face ca dintele veninos să se îndrepte înainte, luînd poziţia de atac.

Aparatul hipobranhial nu are nici un rol important la reptile. Ca şi la amfibieni, el este format aici din resturile arcului hioidian şi ale arcurilor branhiale I şi II, fiind cunoscut îndeobşte sub numele de *os hioid*.

Osul hioid este format din *corpul hioidului* provenit din copulă. La el se prind lateral coarnele hioidului : coarnele hiale şi coarnele branhiale I şi II. La partea anterioară a hioidului se găseşte o apofiză anterioară : *entoglosul*. Aceasta este forma generalizată a osului hioid. Ea prezintă însă multe modificări de detaliu de la grup la grup (fig. 107)

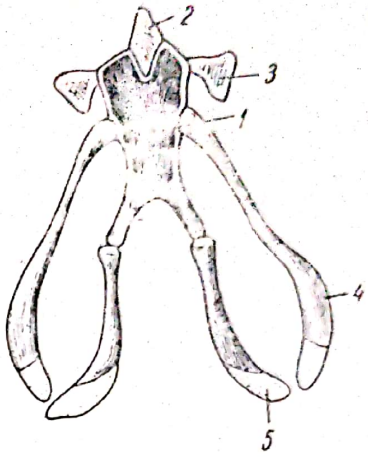

Fig. 107. Aparatul hioidian la reptile — *Clemmys caspica-chelonieni* (după B o l k): *1* — corpul hioidului; 2 — apofiza linguală; *3* — cornul hial; *4* — cornul branhial *1*; *5* — cornul branhial 2.

Scheletul capului la păsări. Craniul păsărilor se apropie foarte mult de craniul reptilelor, în special, de cel al lacertilienilor. Ca şi la aceştia, craniul de păsări este *tropibazic*, prezintă un *neocraniu auximetamer* şi un *condil occipital unic*. Totuşi, păsările prezintă şi o serie de caractere speciale, dintre care majoritatea sînt în raport fie cu *dezvoltarea* mai mare a encefalului, fie cu *adaptarea generală a organismului la zbor*, fie cu *formarea unui cioc*.

Creşterea apreciabilă a encefalului avian faţă de cel reptilian este corelativă cu mărirea capacităţii craniene. Iată de ce capsula cranianã se lărgeşte mult şi capătă o formă boltită, ceea ce face ca formaţiunea auditivă să fie împinsă jos, în pereţii ei laterali. La mărirea spaţiului interior al cutiei craniene contribuie şi faptul că cele două scvamosale, care la reptile nu iau parte la formarea pereţilor propriu-zişi ai craniului, intră aici în constituţia acestora. Aceeaşi interpretare trebuie să fie dată şi faptului că supraoccipitalul este la păsări un os pereche.

Realizarea locomoţiei aeriene este condiţionată, printre altele, şi de reducerea greutăţii corporale. În consecinţă, oasele craniului care la reptile erau groase, prezentînd uneori o consistenţă asemănătoare fildeşului, au devenit la păsări extrem de subţiri şi pneumatice, ca şi tot restul scheletului. În plus, diferitele cavităţi craniene au devenit mai spaţioase. Lipsa de soliditate care ar fi putut decurge din structura spongioasă a osului, precum şi din înmulţirea şi mărirea ferestrelor, este compensată prin obliterarea suturilor, oasele tinzînd să formeze o masă continuă, astfel încît diferitele piese componente nu se mai pot distinge unele de altele.

Craniul păsărilor, în loc să se continue în linie dreaptă cu coloana vertebrală, ca la peşti, amfibieni şi reptile, face cu ea un unghi ce poate varia între 100 şi 160°. Aceasta este desigur în legătură cu modificarea direcţiei coloanei vertebrale, determinată de poziţia bipedă aviară. De aici rezultă şi o modificare a poziţei condilului occipital, care, din posterior, devine aici posteroinferior.

Formarea ciocului, constituit din premaxilare şi maxilare, alungit şi acoperit cu teci cornoase, este una dintre principalele caracteristici ale craniului aviar. Fălcile sînt lipsite de dinţi la păsările actuale, dar

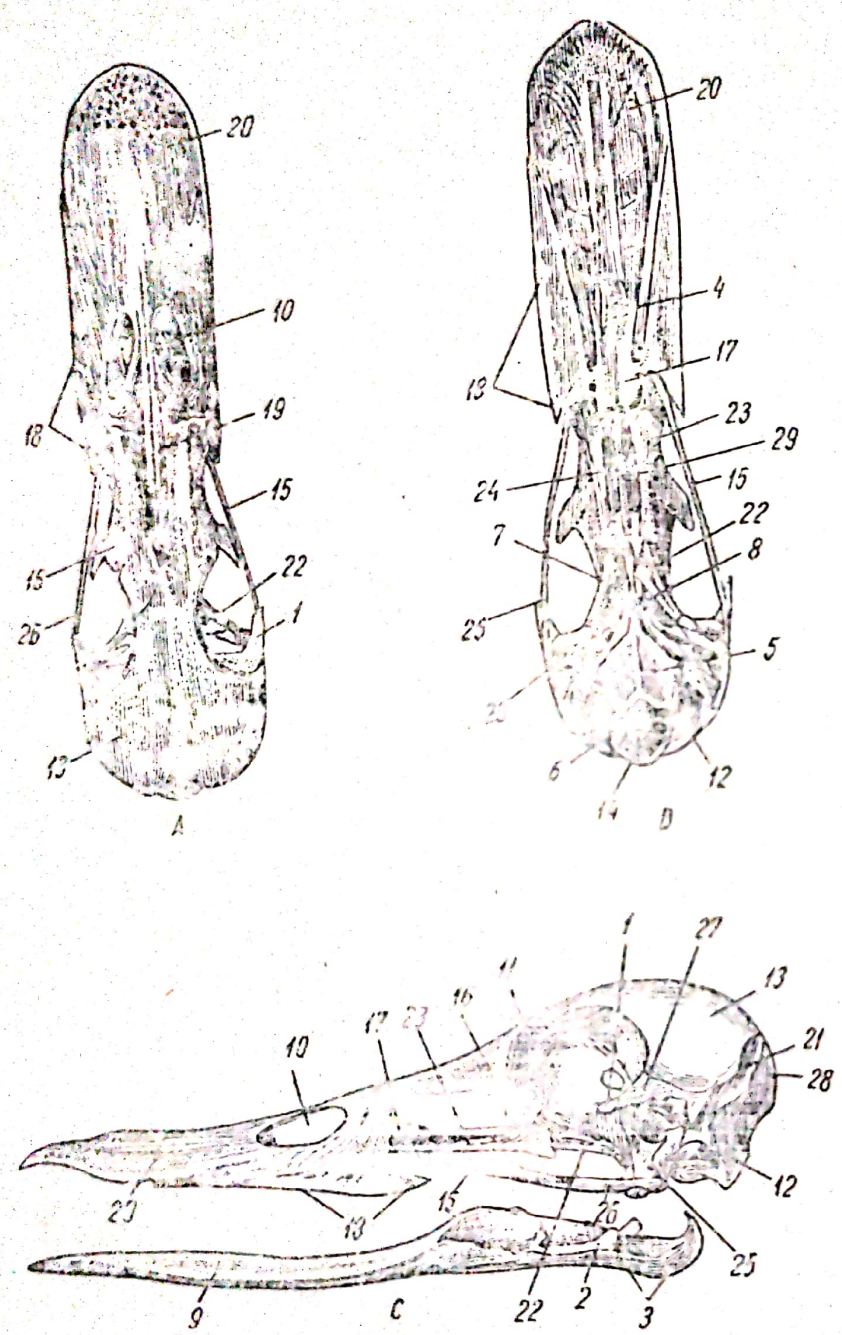

Fig. 108. Craniul la păsări, *Anas boscas* (după Wiedersheim):

A — vedere dorsală; *B* — vedere ventrală; *C* — vedere laterală;

1 — alisfenoid; *2* — unghiular; *3* — articular; *4* — foramenul palatin superior; *5* — bazitemporal; *6* — bazioccipital; *7* — bazipterigoid; *8* — bazisfenoid; *9* — dentar; *10* — apertura nazală externă; *11* — etmoid; *12* — exoccipital; *13* — frontal; *14* — marele foramen; *15* — jugal; *16* — lacrimal; *17* — procesul palatin al maxilei; *18* — maxila; *19* — proces nazal al premaxilei; *20* — premaxila; *21* — parietal; *22* — pterigoid; *23* — palatin; *24* — coană; *25* — pătrat; *26* — pătratojugal; *27* — scvamozal; *28* — supraoccipital; *29* — vomer.

ştim că păsările din jurasic *(Archaeopteryx)*, precum şi păsările din cretacic *(Ichtyornis* şi *Hesperonis)* aveau dinţi în alveole bine dezvoltate.

Neurocraniul, cu oasele sudate într-o placă continuă, prezintă următoarele regiuni (fig. 108 şi 109):

Regiunea occipitală este formată din cinci oase: un *bazioccipital, două occipitale laterale* şi *două supraoccipitale*. La adult toate aceste oase sînt unite, fără urmă de sutură. Ele înconjură gaura occipitală şi poartă un singur condil occipital.

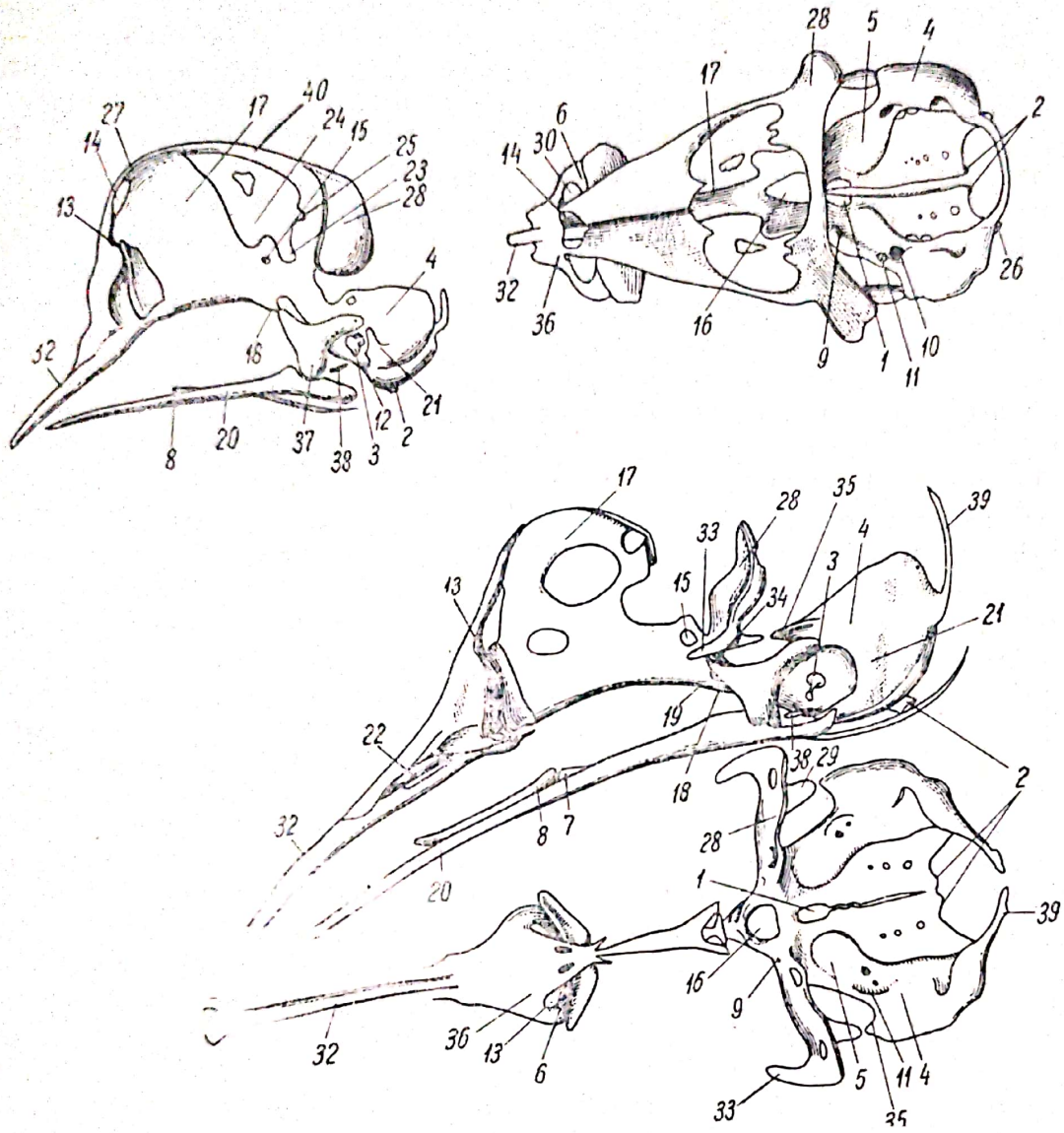

Fig. 109. Craniul la păsări — *Anas boscas* (pui) (după Bolk):

1 — fereastră bazicranială; *2* — condilul occipitalului; *3* — *columella auris*; *4* — cartilajul canalicular al capsulei labirintului; *5* — cartilajul cohlear al capsulei labirintului *6* — concanazală; *7* — copula; *8* — entoglos; *9* — foramen pentru nervul abducens; *10* — foramen pentru nervul acustic; *11* — foramen pentru nervul facial; *12* — foramen pentru nervul glosofaringian; *13* — foramen olfactiv de intrare; *14* — foramen olfactiv de ieșire; *15* — foramenul arterei oftalmice; *16* — fereastra hipofizară; *17* — *septum interorbitar*; *18* — *processus infrapolaris*; *19* — *foramen carotis lateralis*; *20* — cartilajul lui Meckel; *21* — cartilajul metotic; *22* — maxiloturbinal; *23* — crestătură pentru oculomotor; *24* — crestătură pentru optic; *25* — crestătură pentru trohlear; *26* — arc occipital; *27* — cartilajul orbitar anterior; *28* — cartilajul orbitar posterior; *29* — procesul orbitocapsular; *30* — fisura orbitonazală; *31* — *planum antorbitale*; *32* — procesul prenazal; *33* — procesul postorbital; *34* — procesul orbital (pteriqoid); *35* — *processus prooticus*; *36* — cartilajul parietotectal; *37* — pătratul; *38* — stilhial; *39* — proces supraoccipital; *40* — cartilajul supraorbital.

Regiunea otică prezintă un *bazisfenoid* bine dezvoltat, așezat la partea anterioară a bazioccipitalului. Deasupra și lateral față de bazisfenoid se dezvoltă cele două *alisfenoide*, formînd pereții posteriori ai orbitelor. Osificarea capsulelor otice pornește din trei centre, care par să reprezinte *prooticul*, *opistoticul* și *epioticul*. Foarte de timpuriu acestea concresc însă, contopindu-se într-o singură masă, cunoscută, de obicei, sub denumirea de *prootic*. Acesta, la rîndul lui, contractă legături foarte strînse cu oasele vecine, în urma obliterării suturilor.

La aceste oase de înlocuire se mai adaugă și oase de acoperire, care întregesc regiunea otică. Sînt cele două *scvamosale*, care constituie pereții laterali ai craniului și cele două parietale ce completează bolta craniană. Scvamosalele prezintă cîte o prelungire ce fuzionează cu *apofizele postorbitare*, separînd astfel, dar *parțial* numai, orbita de fosa temporală. Parietalele sînt puțin dezvoltate și amîndouă, luate împreună, au forma unei benzi înguste, așezate transversal, imediat deasupra supraoccipitalelor.

Regiunea orbitară prezintă un *presfenoid* (continuat cu resturile parasfenoidului, formînd rostrumul sfenoidal), care e sudat de bazisfenoid. Cele două *orbitosfenoide* sînt lipite între ele pe linie mediană, constituind *septumul interorbitar*, caracteristic craniilor *tropibazice*.

Oasele de acoperire ce completează această regiune sînt: cele două *frontale*, cele două *jugale* și cele două *pătratojugale*. Oasele frontale sînt foarte dezvoltate în sens sagital și formează cea mai mare parte din bolta cutiei craniene. Frontalele se continuă prin apofizele *postfrontale* sau *postorbitare* ce mărginesc parțial, orbitele. La constituirea acestor apofize mai contribuie și scvamosalele care, după cum am văzut, alcătuiesc partea lor posteroexternă și alisfenoidele, ce formează partea lor internă. La unele păsări însă, aceste apofize se osifică în mod independent, reprezentînd atunci adevărate postfrontale, analoge cu cele de reptile. Jugalele sînt oase subțiri și lungi, ca și pătratojugalele și formează, împreună cu acestea, *arcul jugal* sau temporal inferior, întinzîndu-se între maxilarele superioare, pe de o parte, și pătrate pe de altă parte.

Regiunea etmoidală este depărtată de capsula craniană, fiind separată de ea prin septumul interorbitar. *Oasele etmoide*, care reprezintă oasele de înlocuire ale regiunii, sînt situate la extremitatea anterioară a septumului interorbitar. Ele sînt alcătuite dintr-un *mezetmoid* și două *etmoide laterale*, intim sudate între ele. Oasele de acoperire ale regiunii sînt cele două *nazale*, cele două *prefrontale*, cele două *premaxilare* și *vomerul*.

Prefrontalele sînt așezate pe părțile lateroanterioare ale frontalelor și formează marginile anteroinferioare ale orbitelor, separîndu-le de *ferestrele antorbitare*, așezate mai înainte. Deci, orbitele nu sînt perfect separate în jos de fosa temporală, deoarece prefrontalele nu se ating cu apofizele postorbitare, astfel încît să constituie orbitei un perete

Scanned with OKEN Scanner

inferior complet. Fosa temporală comunică atît cu orbita cît și cu fereastra antorbitară. De menționat că unii autori asimilează prefrontalele cu lacrimalele.

Nazalele mărginesc orificiile nazale externe la partea lor superioară, în timp ce premaxilarele le mărginesc la partea lor inferioară.

Premaxilarele sînt foarte bine dezvoltate și sudate între ele, alcătuind cea mai mare parte a ciocului. Ele formează niște apofize lungi, îndreptate spre partea posterioară : *apofizele internazale* ale premaxilarelor, care separă între ele cele două oase nazale, insinuîndu-se și între părțile anterioare ale frontalelor. Ventral, se formează cele două *apofize palatine* ale premaxilarelor ce se unesc între ele, la capătul lor posterior (unde se pun în legătură cu palatinele), după ce au circumscris *foramenul palatin anterior*.

Vomerul se prezintă sub forma unei lame verticale mediane, care se întinde între apofizele palatine ale premaxilarelor și rostrumul sfenoidal, separînd cele două coane.

Ca întotdeauna, splanhnocraniul derivă din arcul oral pereche, iar din derma înconjurătoare se formează *maxilarele superioare, palatinele* și *pterigoidele*.

Pătratul este un os de formă mai mult sau mai puțin patrulateră, legîndu-se de scvamosal și prootic, pe de o parte, iar pe de alta, de arcul pterigoidopalatin, prin pterigoid, și de arcada zigomatică, prin pătratojugal. La partea lui inferioară este suspendată mandibula, articulația ei fiind pătratostilică, ca și la reptile. Pătratul la păsări este mobil, de tip *streptostilic*.

Maxilarele superioare completează ciocul, alipindu-se de părțile laterale ale premaxilarelor. Palatinele sînt două oase paralele între ele și paralele cu vomerul. Ele mărginesc lateral deschiderea internă a foselor nazale, adică coanele.

Anterior, palatinele se pun în legătură cu ciocul, atingîndu-se lateral cu jugalele, cu care converg. Posterior, palatinele se pun în legătură cu pterigoidele, ce se îndreaptă dinăuntru în afară și din partea anterioară spre cea posterioară, punîndu-se în legătură fiecare cu pătratul din partea respectivă.

Deci, la păsări nu se întîlnește o boltă bucală secundară ca la crocodilieni. Într-adevăr, aici palatinele și pterigoidele sînt în formă de baghete care nu se reunesc între ele pe linia mediană, ci formează un arc pereche, arcul pterigoidopalatin care leagă, împreună cu arcul jugal, ciocul de osul pătrat. În acest fel, atît vomerul cît și sfenoidul rămîn vizibile pe partea ventrală, iar coanele nu mai sînt împinse posterior de o, ci se deschid în cavitatea bucală anterioară, între cele două palatine.

Această conformație a cerului gurii, precum și streptostilia pătratului situează craniul păsărilor mai aproape de acela al lacertilienilor decît al altor reptile moderne.

De notat legătura foarte slabă între cioc și restul craniului. La această legătură contribuie, după cum am văzut, vomerul și cele două

Scanned with OKEN Scanner

perechi de arcuri: arcul jugal şi arcul palatopterigoid, pe partea ventrală, iar dorsal legătura se face prin intermediul nazalelor şi al apofizelor internazale ale premaxilarelor, la frontale. Ceea ce contribuie mult la slăbirea acestei legături este, printre altele, prezenţa ferestrelor antorbitare şi forma de baghete înguste a celor două arcade de legătură.

Mandibula este formată din aceleaşi elemente osoase ca şi la reptile, adică din *articular*, format pe seama porţiunii proximale a cartilajului lui Meckel, şi din *angular*, *supraangular*, *dentar*, *splenial* şi *complementar*, formate pe seama dermei înconjurătoare. La adult, toate aceste oase concresc însă astfel încît liniile lor de sudură dispar complet, formîndu-se o masă continuă. Ca şi falca de sus, şi falca de jos este lipsită de dinţi la păsările moderne, fiind acoperită de o teacă cornoasă.

Aparatul hioidian este alcătuit din trei părţi: *corpul hioidului* sau *copula*, formată pe seama arcului hioid, şi anume a bazihialului (continuat înainte prin *paraglos*), iar posterior — prin *urchial* şi din *coarnele hioidului* (în număr de o pereche), formate fiecare dintr-un *hipobranhial* şi un *ceratobranhial* (fig. 110).

La păsări, aparatul hioidian este în genere lingual. Partea sa anterioară formează însuşi scheletul limbii, fiind învelit în partea sa dorsală numai de mucoasă. La unele păsări ca, de exemplu, *Picus*, ceratobranhialul se lungeşte foarte mult. El înconjură bolta craniană dinapoi înainte şi ajunge pînă în regiunea frontală sau chiar la baza pliscului. Această alungire are o cauză funcţională şi coincide cu o stare accentuată de protractilitate a limbii.

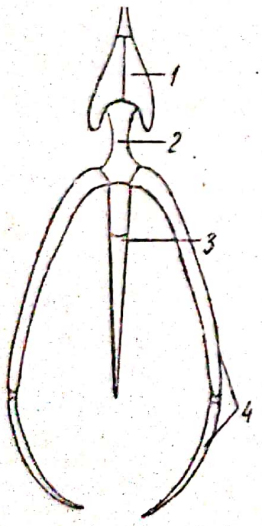

Fig. 110. Aparatul hioidian la păsări — Gallus (după Wiedersheim):
1 — paraglos; *2* — copula arcului *III*; *3* — urohial; *4* — hipobranhial cu ceratobranhial *III*.

Scheletul capului la mamifere. Craniul păsărilor a rămas asemănător, în liniile lui principale, cu cel al reptilelor. Craniul mamiferelor, dimpotrivă, capătă caractere ce sînt specifice numai lui, depărtîndu-se simţitor de craniul reptilian. Craniul teromorfelor indică totuşi proveniența reptiliană a craniului mamiferelor şi ne arată sensul transformărilor care au contribuit la formarea acestuia.

Craniul mamiferelor prezintă, ca şi acela al reptilelor şi al păsărilor, un *neocraniu auximetamer*. Limita craniovertebrală are aceeaşi poziţie la aceste trei grupe. În timp însă ce condilul occipital este nepereche la sauropside, la mamifere sînt doi *condili occipitali*, formaţi de occipitalele laterale. Este interesant de notat că şi din acest punct de vedere teromorfele oferă o situaţie intermediară, deoarece condilul lor nepereche prezintă adeseori o bipartiţie netă. De asemenea şi echidna *(Prototheria)* prezintă o situaţie intermediară, deoarece aici cei doi condili occipitali mai sînt reuniţi prin ţesut cartilaginos, iar cavitatea articulară este încă nedivizată. Poziţia găurii occipitale este perfect

posterioară, la monotreme *(Prototheria)*. La mamiferele mai evoluate, ea ocupă însă un plan mai oblic, pentru a deveni perfect orizontală la om.

Craniul mamiferelor este totdeauna *platibazic*, diferind și prin aceasta de majoritatea sauropsidelor (afară de ofidieni). Chiar și teromorfele au un septum orbitar bine conformat. Se pare însă că platibazia craniului mamalian este un caracter relativ nou, deoarece mamiferele prezintă un mic septum interorbitar în decursul evoluției lor embrionare. Trebuie să admitem că realizarea platibaziei este în legătură cu mărirea encefalului și a organului olfactiv, care necesită o lărgire a cavității craniene pe seama orbitelor. Aceasta a avut drept efect atît dispariția septumului interorbitar, înglobarea oaselor etmoidale la pereții capsulei craniene, cît și o mai bună sudare a craniului neural cu craniul facial, care la mamifere formează un masiv continuu.

În legătură cu creșterea encefalului, cutia cranianã prezintă o boltă considerabil mărită, capsulele auditive rămînînd situate pe părțile lateroventrale ale craniului.

Mărirea volumului cavității craniene este realizată prin diverse modificări anatomice. Una dintre cele mai importante are drept efect înglobarea la spațiul intracranian a unei cavități, cavitatea epipterică, situată la reptile între pereții craniului primordial și regiunea palatopătrată. În această cavitate se găsesc printre altele vase sanguine și ganglionii nervilor trigemeni (V) și faciali (VII). La mamifere, în această regiune, pereții craniului primordial dispar, în locul lor apărînd, mai la exterior, cîte un os care, cu toate că se numește tot alisfenoid, nu este însă omolog cu alisfenoidul de la reptile. După unii, alisfenoidul de la mamifere ar fi omolog cu epipterigoidul de la reptile, care provine dintr-un ram ascendent al cartilajului palatopătrat. Din vechiul perete cranian nu rămîne decît o membrană încorporată la dura mater. În acest mod spațiul intracranian este mult mărit, iar ganglionul nervului trigemen, precum și o serie de vase sanguine care erau situate la reptile în afara cutiei craniene devin intracraniene la mamifere (fig. 111).

Fosele temporale și arcurile temporale sînt reduse la cîte o fosă și cîte un arc, realizîndu-se la mamifere un tip destul de asemănător, din acest punct de vedere, cu tipul întîlnit la teromorfe.

Ca și la crocodilieni, se formează la mamifere o boltă bucală secundară, *bolta palatină*, care desparte gura de fosele nazale ale căror deschideri posterioare, *coanele*, sînt împinse departe, spre partea posterioară a gurii. Această boltă palatină, formată prin sudarea premaxilarelor și a palatinelor între ele, ascunde o bună parte din baza craniului ; este interesant de notat că, în ceea ce privește baza craniului, la mamiferele primitive partea posterioară a bazei cutiei craniene este aproape în același plan cu cerul gurii. La mamiferele mai evoluate (mai ales la om) și în legătură cu scurtarea feței, baza craniului se ridică deasupra bolții palatine, formînd o linie frîntă.

Scanned with OKEN Scanner

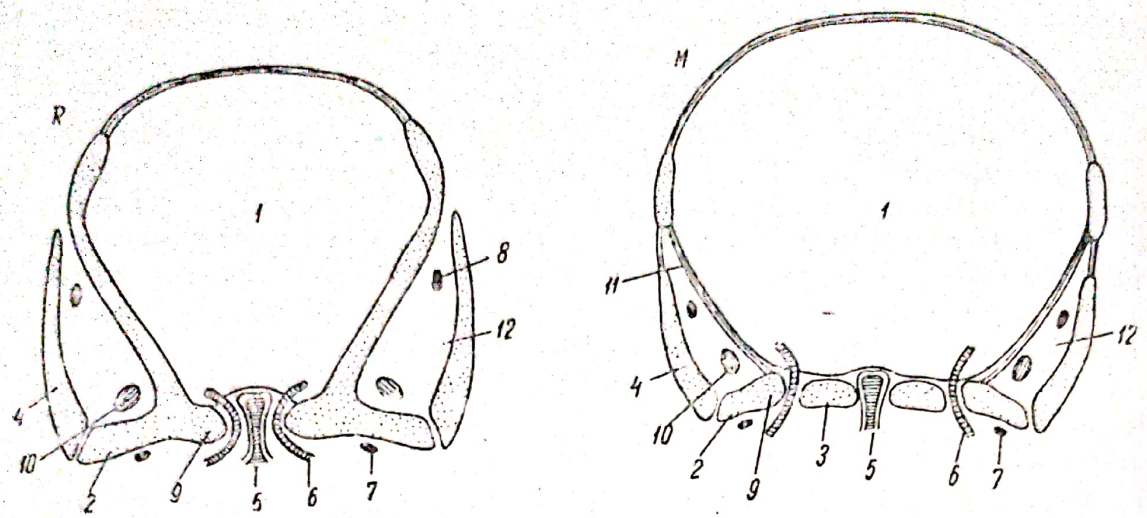

Fig. 111. Secțiune transversală schematică prin regiunea otică la reptile (*R*) și la mamifere (*M*) (după Goodrich):

1 — cavitate craniană primitivă; *2* — proces bazitrabecular; *3* — podeaua cartilaginoasă a șeii turcești; *4* — epipterigoid; *5* — hipofiza; *6* — carotidă internă; *7* — nerv palatin; *8* — nerv profund; *9* — trabeculă; *10* — vena jugulară; *11* — membrana care reprezintă peretele lateral original; *12* — cavitatea epipterică.

O foarte importantă schimbare a arhitecturii craniene se realizează prin modificarea articulației mandibulare. Într-adevăr, la mamifere, pătratul nu mai are nici un rol în articulația dintre craniul propriu-zis și mandibulă, aceasta articulîndu-se *direct* printr-un condil mandibular, cu scvamosalul care poartă o cavitate glenoidă (articulație dentaro-scvamosală). Pătratul nu a dispărut însă, ci s-a transformat în unul dintre osișoarele urechii medii, în *nicovală*.

Oasele care alcătuiesc craniul unui mamifer sînt intim unite prin suturi. Nu sînt mobile decît mandibula, osișoarele urechii medii și hioidul. Cu toată imobilitatea oaselor fălcii superioare craniul mamiferelor nu poate fi derivat din craniile de tip monimostilic ale reptilelor, dată fiind mobilitatea nicovalei care nu poate să derive decît printr-un pătrat mobil, deci de tip streptostilic.

Numărul oaselor ce alcătuiesc craniul este mult mai mic la mamifere decît la reptile, ceea ce se realizează :

1) fie prin dispariția unor oase, așa cum sînt prefrontalele de exemplu;

2) fie prin schimbarea de destinație a altor oase, așa cum este cazul pătratului sau al articularului, care devin oasele urechii medii : nicovala și ciocanul ;

3) fie prin sudarea mai multor oase între ele, formîndu-se masive sau complexuri osoase : complexul temporal, occipital etc.

Micșorarea cea mai izbitoare a numărului de oase s-a petrecut la falca de jos, care nu este formată decît din dentar. Articularul a devenit (ca și pătratul) unul dintre oasele urechii medii, anume *ciocanul*. Angularul a devenit inelul timpanic, iar supraangularul, splenialul, complementarul au dispărut. S-a arătat în paginile precedente că mandi-

bula de la teromorfe prezintă şi ea o reducere apreciabilă a oaselor, în afară de dentar, reducere care ajunge la maximum la *Cinognatus*. Transformările atît de remarcabile — poate cele mai remarcabile transformări de organe pe care le cunoaşte anatomia — petrecute le nivelul arcului oral, au fost studiate din punct de vedere embriologic de Huxley şi Parker.

Iată cum se petrec lucrurile în decursul dezvoltării embrionare (fig. 112) : la începutul dezvoltării individuale, în prima lună a vieţii intrauterine la om, arcurile oral şi hioid, foarte asemănătoare între ele, au aceleaşi conexiuni pe care le-am întîlnit la vertebratele inferioare. Amîndouă se articulează prin extremităţile lor posterioare cu regiunea otică. În curînd, arcul oral se dilată la această extremitate, care corespunde cu osul pătrat, fără însă să se separe de cartilajul lui Meckel. În tot acest timp, scvamosalul s-a întins pe deasupra regiunii otice, acoperind extremităţile posterioare ale celor două arcuri viscerale. El se sudează de jur imprejur cu prooticul, formînd o cavitate în care se găsesc închise aceste extremităţi. Numai în regiunea inferioară sudura nu se completează, persistînd acolo o crăpătură prin care trece partea arcului oral ce leagă porţiunea corespunzătoare pătratului de porţiunea ce corespunde cartilajului lui Meckel. Puţin mai tîrziu, porţiunea posterioară a arcului oral se separă de porţiunea sa anterioară dînd ciocanul şi nicovala. Primul corespunde cu articularul, iar nicovala cu pătratul. Amîndouă rămîn incluse în cavitatea formată prin sudarea scvamosalului cu prooticul. Porţiunea inferioară a arcului oral este în curînd acoperită de oase de membrană (acelea pe care le-am descris la reptile), dintre care însă numai *dentarul* se dezvoltă, dînd falca de jos. Aceasta din urmă se articulează la cavitatea glenoidă a osului

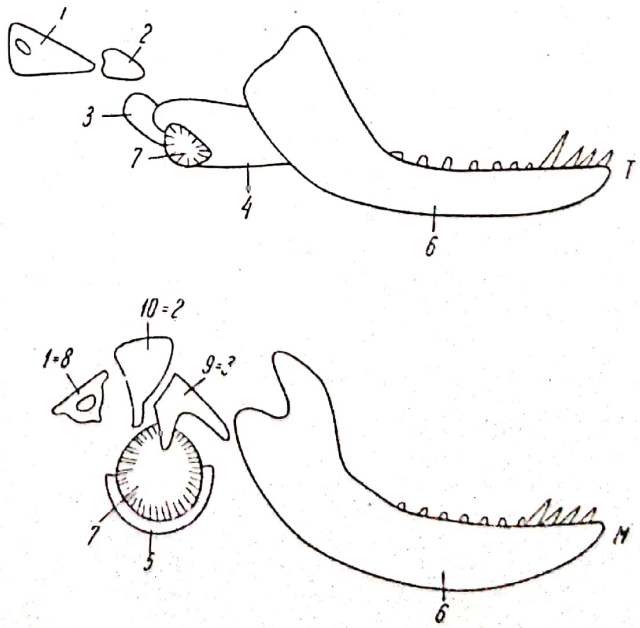

Fig. 112. Mandibula şi oscioarele urechii medii la theromorfe şi la mamifere :

1 — columelă; *2* — pătrat; *3* — articular; *4* — angular; *5* — os timpanic; *6* — dentar; *7* — membrană timpanică; *8* — scăriţă; *9* — ciocan; *10* — nicovală.

temporal sau, mai bine zis, a părţii scvamosale a acestuia. Este deci o diferenţă morfologică adîncă între articulaţia mandibulei la mamifere şi aceea de la toate celelalte vertebrate. În adevăr, articulaţia mandibulară la acestea din urmă se face între pătrat şi articular. Această *articulaţie primară* corespunde, la mamifere, cu articulaţia dintre ciocan şi nicovală, constituindu-se pentru mandibulă, în locul ei, o *articulaţie secundară*, realizată între două oase de acoperire : scvamosalul şi dentarul (articulaţie dentaroscvamosală).

Hiomandibularul, care la sauropside şi la amfibieni formează *columela*, se transformă aici în o parte din *scăriţă*. În acest mod, cele trei oase ale urechii mijlocii au fiecare o altă origine, fapt ce se vede şi din dispoziţiile nervilor. Într-adevăr, muşchii ciocanului (articular) sînt inervaţi de un ram al trigemenului (V), care este nervul primului arc visceral, în timp ce muşchiul scăriţei este inervat de un ram al nervului facial (VII) care corespunde arcului hioidian.

Studiul neurocraniului pe regiuni (fig. 113, 114, 115). *Regiunea occipitală* este formată din patru oase de cartilaj : *bazioccipitalul, două occipitale laterale, supraoccipitalul*, sudate, de obicei, între ele, astfel încît formează un singur complex osos : *occipitalul*.

Spre deosebire de reptile, care au un supraoccipital foarte mic, partea occipitalului ce corespunde cu supraoccipitalul este foarte dezvoltată la mamifere şi dispusă vertical, formînd peretele posterior al craniului. După unii autori, supraoccipitalul la mamifere nu ar reprezenta numai supraoccipitalul reptilelor, ci şi alte oase prezente în această regiune, mai ales la unele reptile fosile (postparietalele, tabularele), fapt pentru

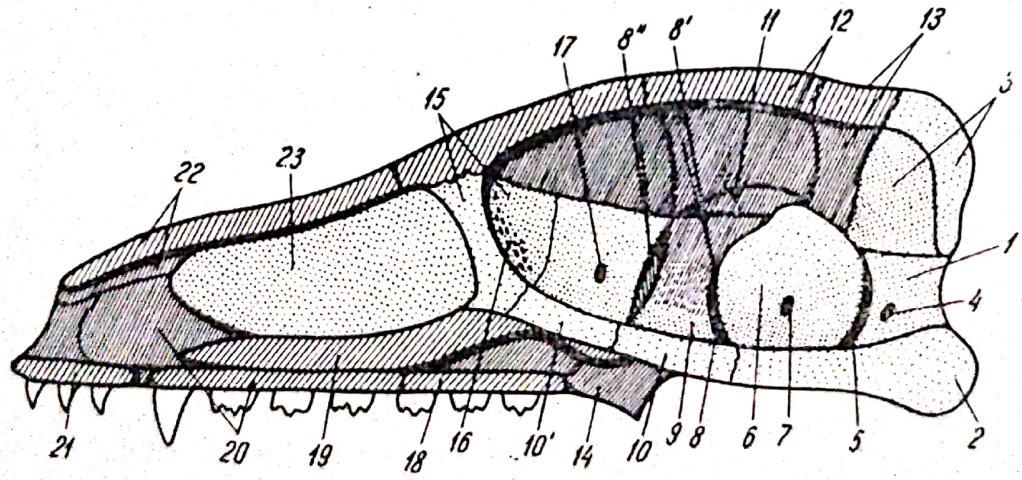

Fig. 113, Secţiune mediosagitală schematică printr-un craniu de mamifer (după Ihle):

1 — occipital lateral; *2* — condil occipital; *3* — supraoccipital; *4* — orificiul pentru nervul hipoglos; *5* — orificiul sfişiat pentru nervii: vag, glosofaringian şi vena jugulară; *6* — petrosum; *7* — orificiul pentru nervul acustic; *8* — orificiul pentru artera carotidă internă; *8'* — orificiul sfişiat anterior pentru trigemen; *8''* — orificiul sfenorbitar pentru nervul trigemen, nervul oculomotor, trohlear şi abducens; *9* — alisfenoid; *10* — bazisfenoid; *10'* — presfenoid; *11* — scvamozal; *12* — parietal; *13* — postparietal; *14* — pterigoid; *15* — etmoid; *16* — lama ciuruită; *17* — orificiul optic; *18* — palatin; *19* — vomer; *20* — maxilă; *21* — premaxilă; *22* — nazal; *23* — septul nazal.

Scanned with OKEN Scanner

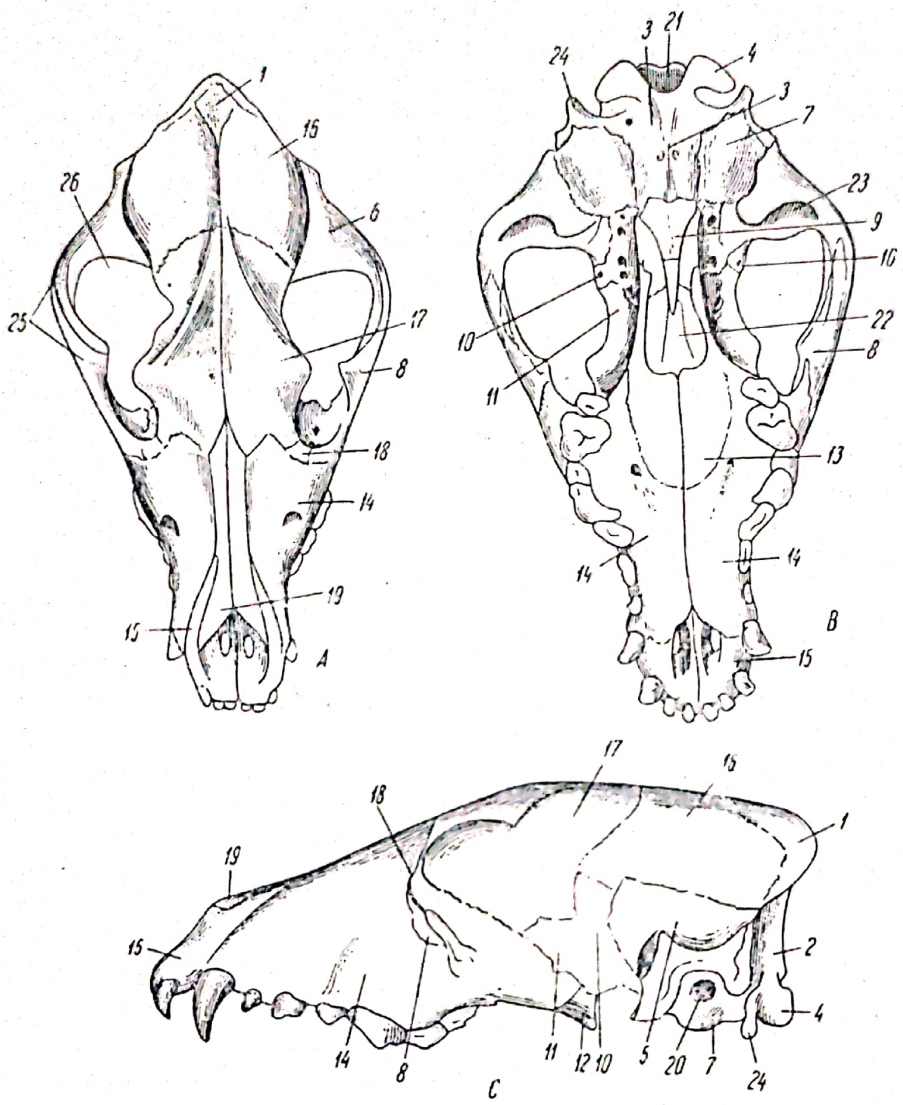

Fig. 114. Craniul la mamifere — *Canis* (după natură):
A — văzut pe partea superioară; *B* — văzut pe partea inferioară; *C* — din profil (cu arcada zigomatică tăiată);
1 — supraoccipital; *2* — occipital lateral; *3* — bazioccipital; *4* — condil occipital; *5* — temporal; *6* — apofiza zigomatică a temporalului; *7* — bula timpanică; *8* — jugal; *9* — bazisfenoid; *10* — alisfenoid; *11* — orbitosfenoid; *12* — pterigoid; *13* — palatin; *14* — maxilă; *15* — premaxilă; *16* — parietal; *17* — frontal; *18* — lacrimal; *19* — nazal; *20* — orificiu auditiv; *21* — foramenoccipital; *22* — vomer; *23* — cavitatea glenoidă; *24* — apofiză jugulară; *25* — arcadă zigomatică; *26* — fosa temporală.

care pledează atît unele anomalii (oasele Inca etc.) cît și osificarea supraoccipitalului pe seama a mai multor centre de osificare. Iată de ce se preferă la mamifere termenul de *scvama occipitalului* aceluia de supraoccipital. De notat și lipsa proceselor parotice, pe care le-am întîlnit la reptile.

Scanned with OKEN Scanner

Occipitalul prezintă gaura occipitală și cei doi condili occipitali. Am văzut că planul găurii occipitale poate varia în interiorul clasei mamiferelor.

În regiunea otică întîlnim următoarele oase: *bazisfenoidul*, a cărui suprafață dorsală prezintă o excavație — *șeaua turcească* — de care sînt sudate sus *alisfenoidele*, formînd *aripile mari*, iar jos — *aripile pterigoide*. Acestea din urmă au cu totul altă origine decît sfenoidul propriu-zis, ele fiind oase de membrană. Ansamblul tuturor acestor părți formează *postsfenoidul*, care se sudează la om cu *presfenoidul* (din regiunea următoare), dar care rămîne independent de acesta din urmă la majoritatea mamiferelor.

Alisfenoidul de la mamifere nu este omologul alisfenoidului de la reptile, ci ar corespunde, în realitate, cu epipterigoidul acestora.

Părțile laterale ale regiunii otice sînt formate din cele două temporale. Fiecare temporal provine din sudarea oaselor otice, care formează *stînca temporalului*, cu scvamosalul, care formează *scoica temporalului*, și cu *osul timpanic*. La mamifere osul temporal reprezintă deci, ca și occipitalul, un adevărat *complex osos*, la care se mai poate adăuga uneori și stilohialul, ce formează *apofiza stiloidă* (în special la om).

Stînca temporalului este formată în cea mai mare parte pe seama *prooticului*, în timp ce regiunea sa mastoidiană ar corespunde *opistooticului*, precum și unui *epiotic*.

Scvamosalul sau scoica temporalului se sudează de stînca temporalului, formînd o cavitate înaintea urechii interne: *camera timpanică*. El formează o *apofiză zigomatică a scvamosalului*, care se îndreaptă spre partea anterioară, pentru a se uni cu jugalul sau malarul, formînd

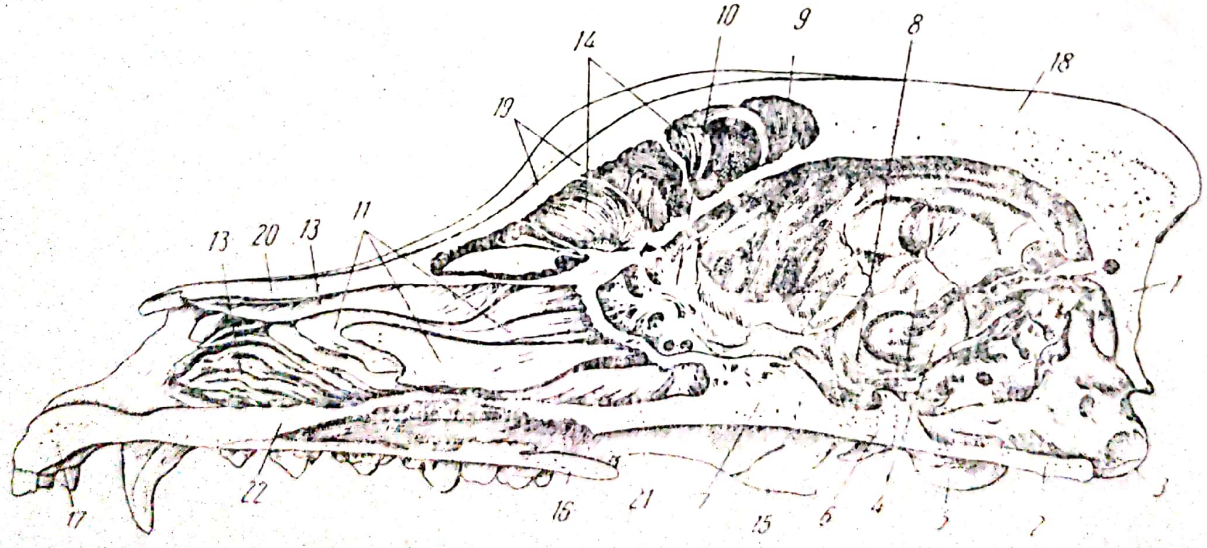

Fig. 115. Craniul la mamifere văzut în secțiune sagitală — *Canis* (după Ellenberger-Baum):

1 — supraoccipital; *2* — bazioccipital; *3* — condilul occipital; *4* — temporal; *5* — bula timpanică; *6* — bazisfenoid; *7* — presfenoid; *8* — alisfenoid; *9* — orbitosfenoid; *10* — etmoid; *11* — etmoturbinale; *12* — maxiloturbinale; *13* — nazoturbinal; *14* — sinus frontal; *15* — pterigoid; *16* — palatin; *17* — premaxilă; *18* — parietal; *19* — frontal; *20* — nazal; *21* — coană; *22* — vomer.

Scanned with OKEN Scanner

astfel *arcada zigomatică* ce mărginește lateral *fosa temporală*. La baza apofizei zigomatice se găsește o cavitate de articulație pentru falca de jos: *cavitatea glenoidă*.

Osul timpanic este un os de acoperire care ar proveni, după unii autori, din *angular*, în timp ce alții îl socotesc drept o simplă dependență a scvamosalului. El se dezvoltă întîi sub forma unui inel ce înconjură fereastra timpanică. De multe ori însă, el constituie un adevărat conduct auditiv și înconjură partea ventrală a camerei timpanice. În acest caz, osul timpanic poate forma un fel de veziculă osoasă, *bula timpanică*, tipică pentru carnivore, ungulate și rozătoare, în care este adăpostită o prelungire a camerei timpanice: *sinusul hipotimpanic*. Între osul timpanic și osul pietros se găsește un orificiu pe unde trece trompa lui Eustachi.

Bolta cutiei craniene este completată, în această regiune, de cele două parietale.

Regiunea orbitară este formată dintr-un *presfenoid*, așezat înaintea postsfenoidului și uneori sudat cu acesta (la om). Cele două *orbitosfenoide* sînt sudate de presfenoid, formînd *aripile mici* ale complexului sfenoid. De regulă, aripile mici (orbitosfenoide) sînt mai mari decît aripile mari (alisfenoidele) la marea majoritate a mamiferelor, cu excepția omului. Denumirile de aripi mari și aripi mici se aplică deci mai bine în anatomia umană. Spre deosebire de alisfenoidele mamaliene, orbitosfenoidele sînt provenite din osificarea craniului primordial și sînt deci oase de înlocuire, ca și presfenoidul și bazisfenoidul.

Bolta cutiei craniene este completată, în regiunea orbitară, prin cele două *frontale*, care recurbîndu-se în interiorul orbitei, formează pereții superointerni ai acesteia.

Tot la regiunea orbitară mai aparțin încă și oasele jugale, denumite *malare* în anatomia umană. Ele formează, împreună cu apofiza zigomatică a temporalului, *arcada zigomatică*, care mărginește lateral atît fosa temporală cît și orbita. La marea majoritate a mamiferelor, fosa temporală comunică cu orbita, neexistînd între ele vreun perete osos. Numai la primate se formează un perete *continuu* între aceste două formațiuni, care sînt astfel complet separate între ele. În partea anterioară, jugalul se pune în legătură cu maxilarul superior.

Regiunea etmoidală este formată din *etmoid* (care reprezintă și el un complex osos), din oasele *nazale*, *lacrimale*, *premaxilare* și *vomer*.

Etmoidul este alcătuit dintr-o placă ciuruită, nepereche, *placa ciuruită a etmoidului* căreia etmoidul își datorează numele și prin care trec fibrele olfactive. La unele mamifere ca, de exemplu, ornitorincul și unii simieni, partea aceasta a etmoidului prezintă două orificii pentru nervii olfactivi, care înlocuiesc ciurul. De pe această placă ia naștere o lamă îndreptată înainte, care separă cele două camere nazale între ele și poartă denumirea de *septum nazal* al etmoidului. Pe laturile lamei ciuruite se găsesc proeminînd în jos *masele laterale ale etmoi-*

dului, mărginite la exterior prin *osul plan* sau *lama papiracee* *. Ele prezintă, pe partea lor internă, proeminenţe delicate şi cutate profund, formînd fiecare cîte o masă de lamele cutate. Cele mai posterioare dintre ele poartă denumirea de *etmoturbinale*. Înaintea etmoturbinalelor găsim *nasoturbinalele*. Înainte şi puţin mai jos de etmotrubinal se găseşte o a doua pereche de turbinale : *maxiloturbinale*.

Plafonul cavităţii nazale este format, în cea mai mare parte, din cele două *nazale*. Ele sînt oase lungi şi înguste, de obicei aşezate unul lîngă altul, în acelaşi plan la majoritatea mamiferelor, în timp ce la om ele sînt aşezate în două planuri diferite, înclinate unul faţă de celălalt, întocmai ca părţile unui acoperiş.

Pe părţile laterale ale regiunii etmonazale se găsesc cele două *lacrimale*. Ele sînt oase foarte mici, în formă de solzişor subţire, aşezate pe partea anterointernă a orbitei şi prezintă fiecare cîte un orificiu nazolacrimal. Baza regiunii etmonazale este alcătuită dintr-un *vomer*, nepereche, în formă de lamă lungă aşezată perpendicular la baza nasului, întinzîndu-se pînă la presfenoid în regiunea posterioară. Unii autori omologhează vomerul nepereche de la mamifere cu un parasfenoid şi nu cu vomerul pereche de le celelalte vertebrate.

Premaxilarele care poartă incisivii completează regiunea, formînd atît pereţii anterolaterali şi anteroinferiori ai nasului cît şi, bineînţeles, partea anterioară a bolţii bucale.

Splanhnocraniul este format pe seama arcului oral. El este reprezentat prin cele două *maxilare superioare* şi prin cele două *palatine*, precum şi prin oasele *pterigoide*, care se articulează adeseori cu apofizele pterigoide ale alisfenoidelor, formînd atunci aripile pterigoide interne.

Atît maxilarele superioare cît şi palatinele, precum şi premaxilarele prezintă lame orizontale care, sudîndu-se cu simetricele, constituie o *boltă bucală secundară* ce separă complet rampa nazală de cavitatea nazală. Ca şi la crocodilieni, coanele sînt împinse mult posterior. Atît maxilarele cît şi palatinele şi pterigoidele sînt strîns sudate cu craniul neural.

Mandibula mamiferelor este deosebit de tipică. Ea este compusă, după cum am văzut, dintr-un singur os : *dentarul*. Dentarul formează o *apofiză coronoidă* bine dezvoltată, pe a cărei margine posterioară se formează *apofiza condiliană*, care se articulează cu cavitatea glenoidă a scvamosalului, formată la baza apofizei zigomatice a acestuia. În regiunea unghiului posterior al dentarului se formează adeseori o apofiză angulară.

Mandibula este masivă şi nu are canalul primordial care adăposteşte, la celelalte tetrapode, resturile din cartilajul lui Meckel (fig. 116). Numai la mamiferele primitive, aşa cum sînt tritubercularele (Amblitherium)

* Osul plan sau lama papiracee nu există la majoritatea carnivorelor şi la unele primate, deoarece etmoidul nu intră aici în constituţia orbitei, frontalul şi palatinele fiind reunite între ele.

Scanned with OKEN Scanner

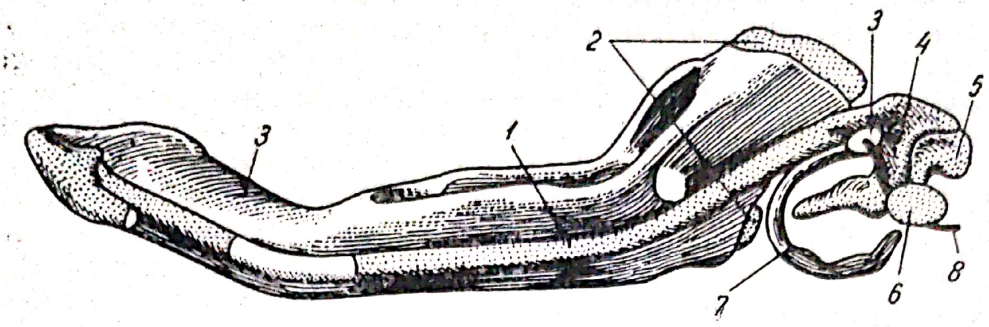

Fig. 116. Mandibula unui embrion de *Lepus* (după Ihle):
1 — cartilajul lui Meckel; *2* — accesoriul cartilajului; *3* — dentar; *4* — maleus; *5* — incus; *6* — stapes; *7* — *annulus tympani*; *8* — *chorda tympani*.

se observă acest canal prezent şi la formele adulte. La mamiferele actuale acest canal apare numai în fazele embrionare foarte tinere şi dispare mai tîrziu, deoarece cartilajul lui Meckel se osifică şi se sudează complet de dentar, după ce a dat naştere, prin porţiunea sa posterioară, la *ciocan*, omolog, după cum s-a văzut, cu *articularul*. Oasele de acoperire ce apar în mandibula celorlalte vertebrate dispar aici complet, afară de *angular*, care, după cum se ştie, a dat probabil nastere *osului timpanic*.

Modificarea modului de articulaţie a mandibulei cu craniul, precum şi a structurii sale, are o mare importanţă în masticaţie şi răspunde nevoii de mare soliditate acolo unde are loc transmiterea presiunii masticatoare. Este, de asemenea, probabil că tendinţa de înserare a musculaturii masticatoare din ce în ce mai mult numai pe dentar, care singur poartă dinţii, a avut un rol important în regresarea celorlalte oase ale fălcii de jos. Am văzut în paginile precedente că se poate observa fenomenul de regresare a oaselor mandibulare în afara dentarului şi la teromorfele mai evoluate (anomodente : *Cinognatus*).

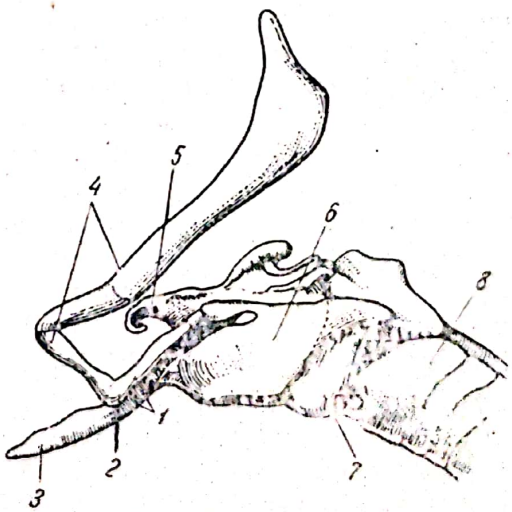

Fig. 117. Osul hioid şi cartilajul tiroid la mamifere — cal (după Ihle):
1 — corpul osului hioid; *2* — cornul branhial *I*; *3* — procesul lingual al corpului osului hioid; *4* — corn hial; *5* — epiglotă; *6* — cartilajul tiroid; *7* — cartilajul cricoid; *8* — trahea.

Orificiile craniene. Capsula cranianã prezintă o serie de fisuri, ferestre şi foramene ce servesc la trecerea nervilor cranieni şi a vaselor sanguine. Prin *foramen magnum* sau *gaura occipitală* aşezată, în general, pe partea posterioară a craniului, se stabileşte legătura între măduva spinării şi encefal. Prin *foramen condilar*, aşezat nu

departe de gaura occipitală, iese nervul hipoglos (XII) din cutia craniană. *Foramen lacerum posterior* servește drept punct de ieșire pentru vena jugulară, nervul vag (X) și nervul glosofaringian (IX). În regiunea inferoară a temporalului se găsesc : *fereastra rotundă și fereastra ovală*, prin care se stabilește legătura între labirintul osos și camera timpanică. Din partea anterioară a capsulei auditive iese nervul facial. Prin *foramen lacerum anterior*, dintre pietros și alisfenoid, iese al treilea ram al nervului trigemen (V), care însă poate părăsi cutia craniană și prin *foramen ovale*, așezat nu departe de primul, dar puțin mai anterior. Între alisfenoid și orbitosfenoid se găsește *foramen sienorbitale*, denumit încă și *fissura orbitale superior*. Prin acest foramen trec cele două ramuri anterioare ale nervului trigemen (V), precum și cei trei nervi ai mușchilor ochiului : oculomotorul comun (III), pateticul (IV) și oculomotorul extern (VI). Al doilea ram al nervului trigemen poate însă prezenta uneori o deschidere de ieșire proprie : *foramen rotundum*. Nervul optic (II) părăsește cutia craniană prin *foramen opticum*, așezat în partea ventrală a orbitosfenoidului. Uneori însă el poate ieși și prin *foramen sienoorbitale*. Carotida internă trece prin *foramen caroticum*, așezat lateral și putînd uneori să se reunească cu *foramen lacerum anterius*. În sfîrșit, fibrele olfactive trec din mucoasa olfactivă în interiorul cutiei craniene, prin *placa ciuruită a etmoidului*.

Scheletul hipobranhial este reprezentat prin *osul hioid* și prin *cartilajele laringiene* (fig. 117).

Scheletul hipobranhial se găsește în starea sa cea mai primitivă la monotreme, unde el este constituit din unele părți ale *arcului hioidian* și ale celor *trei arcuri branhiale*, dintre care cele din urmă susțin laringele. La celelalte mamifere, numai o parte din arcul hioid și primul arc branhial formează osul hioid. O porțiune din celelalte două arcuri branhiale s-a despărțit de primul arc și formează cartilajul tiroid, care intră în constituția laringelui. Arcul branhial IV dă cartilajul cricoid și arcul branhial V dă cartilajele aritenioide.

Osul hioid este format din *corpul hioidului* și din două perechi de coarne : *coarnele hiale* și *coarnele branhiale* (arc. br. I). Coarnele hiale sînt mai mult sau mai puțin dezvoltate și prinse de craniu, dorsal, prin intermediul *apofizei stiloide* a osului temporal, care provine în realitate dintr-o porțiune a arcului hioid, și anume din *stilohial*. Gradul de dezvoltare a coarnelor hiale este în raport cu mărimea porțiunii arcului hioidian care s-a transformat într-un ligament. Dacă o mare parte din acesta a dat naștere ligamentului, atunci și cornul hial este mai scurt (așa cum este, de exemplu, la om), formînd *coarnele mici*. Din contra, dacă numai o porțiune mică din arcul hioidian a dat naștere ligamentului, atunci cornul hial este mai voluminos, fiind uneori format din mai multe segmente.

Coarnele branhiale sînt cîteoadată mai puternic dezvoltate și atunci poartă numele de *coarne mari* ale hioidului, așa cum de exemplu, aceasta se întîmplă la om. Alteori, din contra, așa cum e cazul la cal,

Scanned with OKEN Scanner

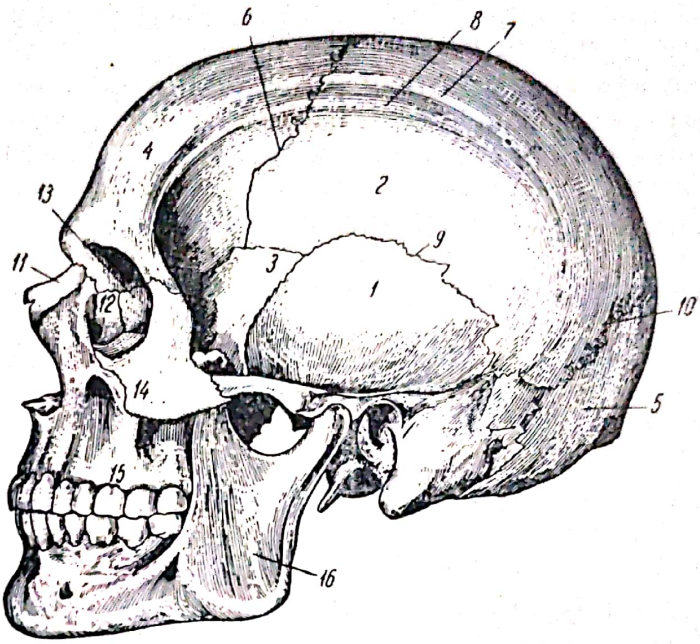

Fig. 118. Craniul la om văzut în norma laterală (după G r a y):
1 — osul temporal; *2* — osul parietal; *3* — aripa mare a osului sfenoid; *4* — osul frontal; *5* — osul occipital; *6* — sutura coronară; *7* — linia temporală superioară; *8* — linia temporală inferioară; *9* — sutura scvamoasă; *10* — sutura lambdoidă; *11* — nazal; *12* — lacrimal; *13* — etmoid; *14* — osul zigomatic; *15* — maxila; *16* — mandibula.

ele sînt mai slab dezvoltate decît cele hiale. Adeseori ele sînt sudate complet cu corpul hioidului. Capătul lor dorsal este legat de cartilajul tiroid.

Pe corpul hioidului poate să se dezvolte o mică *apofiză lingual*ă.

Studiul craniului uman. Partea superioară a craniului, constituită ca o cutie, în care este cuprins encefalul, poartă, în anatomia umană, denumirea de *calvaria*. Restul craniului formează *masivul facial*, a cărui parte superioară este fixată de calvaria, partea lui inferioară, liberă şi mobilă, formînd mandibula.

Oasele cutiei craniene (calvaria) (fig. 118 şi 119). Cutia craniană este formată numai din oasele neurocraniului. Nu însă toate oasele neuro-

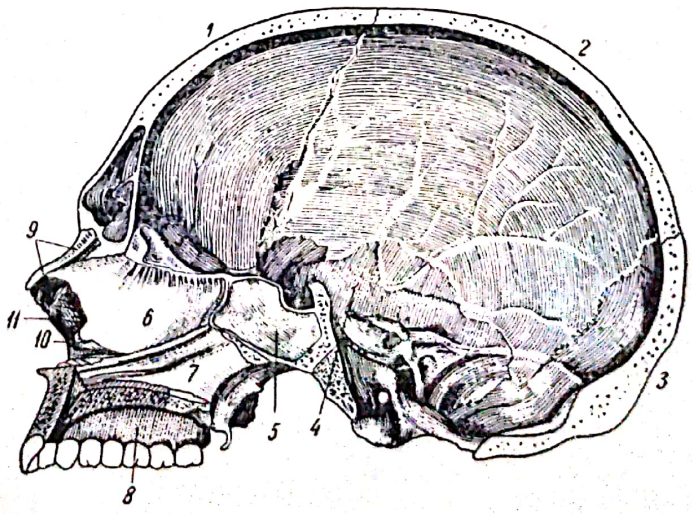

Fig. 119. Craniul uman în secţiune sagitală (după G r a y):
1 — frontal; *2* — parietal; *3* — occipital; *4* — temporal; *5* — sfenoid; *6* — etmoid; *7* — vomer; *8* — procesul alveolar al maxilei; *9* — nazal; *10* — cornetul nazal inferior; *11* — apofiza frontală a maxilei.

craniului intră în constituţia ei. Unele dintre ele contribuie la formarea masivului facial.

Cutia craniană este formată din opt oase. Dintre acestea, patru sînt neperechi şi mediane: frontalul, etmoidul, sfenoidul şi occipitalul. Alte patru sînt perechi: două parietale şi două temporale.

Diagrama oaselor craniene la om

Frontalul

Etmoidul

Parietalul Parietalul

Sfenoidul

Temporalul Temporalul

Occipitalul

Osul frontal (fig. 120) situat în regiunea frunţii se întinde înapoi în bolta craniului pînă la *sutura coronară*, unde se întîlneşte cu cele *două parietale* aşezate simetric şi reunite între ele prin *sutura sagitală*. Oasele parietale se întind pînă la osul occipital împreună cu care formează *sutura lambdoidă*, denumită astfel datorită formei sale ce seamănă cu litera grecească lambda. Lateral, fiecare os parietal se întinde pînă la aripile mari ale sfenoidului (alisfenoide), în partea anterioară, şi pînă la temporal, în partea posterioară. La reunirea frontalului cu parietalul, temporalul şi alisfenoidul din partea respectivă, se formează o sutură în formă de litera H, denumită *sutura pterică*.

Părţile lateroinferioare ale craniului uman sînt deci formate din oasele temporale şi din aripile mari ale sfenoidului (alisfenoidele). Baza cutiei craniene este alcătuită în faţă de *frontal* şi *etmoid*, iar posterior

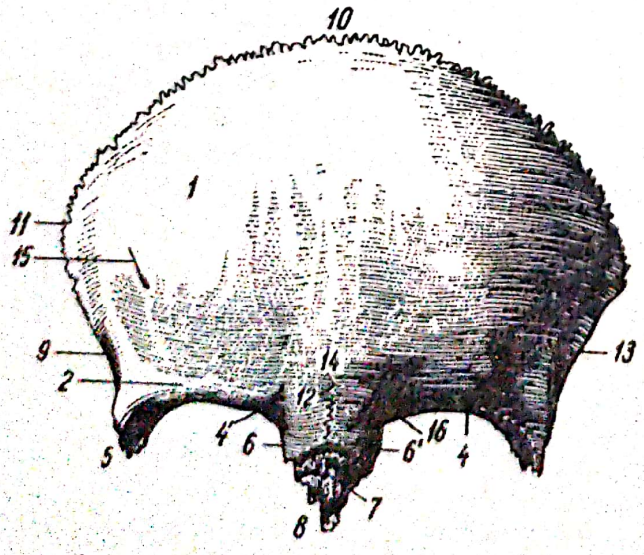

Fig. 120. Frontalul la om văzut pe faţa anterioară (după Testut):

1 — bosă frontală laterală; *2* — arcadă sprîncenală; *4* — arcadă orbitară cu *4'* — incizură orbitară transformată în stînga în gaură supraorbitară; *5* — apofizele orbitare externe; *6*, *6'* — apofizele orbitare interne; *7* — incizura nazală; *8* — spina nazală; *9* — faţeta temporală a frontalului; *10* — marginea superioară a frontalului; *11* — marginea laterală dinţată; *12* — rest din sutura metopică; *13* — creastă laterală a frontalului; *14* — bosa frontală mijlocie sau glabela; *15* — şanţ vascular; *16* — incizură frontală.

Scanned with OKEN Scanner

— de *sfenoid* şi *partea bazală a occipitalului*. Bolta este formată din *frontal*, *parietale* şi *occipital*. La toate aceste oase se pot adăuga însă şi oase supranumerare : *oasele wormiene*.

În continuare sînt descrise aceste oase, în mod izolat.

Frontalul este un os median, nepereche, care seamănă ca formă cu o scoică. El rezultă din sudarea a două frontale perechi şi simetrice. Osul frontal prezintă trei feţe, şi anume : anterioară, posterioară şi inferioară.

Faţa anterioară are o formă convexă şi formează fruntea, atît de caracteristică omului modern.

Uneori ea prezintă o sutură mediofrontală sau *metopică*, situată în prelungirea suturii ce împarte frontalul în două. Pe laturi se găsesc nişte proeminenţe rotunjite : *bosele frontale*, mai dezvoltate la femeie decît la bărbat.

Sub bosele frontale se găsesc nişte ridicături arcuite, *arcadele sprîncenare*, care corespund destul de bine cu sprîncenele. Pe linia mediană şi imediat deasupra rădăcinii nasului, între cele două arcade sprîncenare, se găseşte o mică proeminenţă, *bosa frontală medie* sau *glabela*. În sfîrşit, pe laturile feţei anterioare a frontalului se găseşte cîte o suprafaţă triunghiulară, separată de restul feţei anterioare prin *creasta laterală a frontalului* sau *linia temporală*. Aceste suprafeţe laterale poartă denumirea de *feţe temporale ale frontalului*.

Faţa posterioară a frontalului se mai numeşte şi faţa *cerebrală*, fiindcă cuprinde emisferele cerebrale. Ea corespunde cu lobul frontal şi prezintă excavaţii şi şanţuri determinate de circumvoluţii şi vase.

Faţa inferioară a frontalului sau *faţa orbitară* alcătuieşte plafonul orbitelor. Această faţă prezintă în mijlocul ei o tăietură dreptunghiulară : *incizura etmoidă* sau *nazală*, care adăposteşte etmoidul. Înaintea acestei incizuri se găseşte o apofiză în formă de pinten : *spina* nazală a frontalului, care se articulează cu nazalele. Pe marginea incizurii etmoidale se găsesc *orificiile sinusurilor frontale*.

În adevăr, frontalul prezintă în interiorul său, deasupra şi pe laturile incizurii etmoidale, două cavităţi mai mult sau mai puţin dezvoltate : *sinusurile frontale* (fig. 121). Cele două sinusuri frontale se deschid prin intermediul etmoidului, în *meatul mijlociu* al foselor nazale, ele fiind astfel simple diverticule ale acestora din urmă ; sînt căptuşite de mucoasa pituitară.

Frontalul se articulează cu parietalele, cu etmoidul, cu sfenoidul (aripile mari şi mici), cu nazalele, malarele, lacrimalele şi maxilarele superioare.

Parietalul formează cea mai mare parte din pereţii superiori ai craniului (fig. 122). Este un os pereche, aşezat între frontal, alisfenoid, temporal şi occipital. Forma sa este aceea de patrulater convex la exterior. El prezintă două feţe : faţa externă şi faţa internă. Faţa externă are în centrul ei o proeminenţă rotunjită : *bosa parietală*, şi cu două linii curbe : *liniile temporale superioare* (pentru inserţia muşchilor şi apone-

Scanned with OKEN Scanner

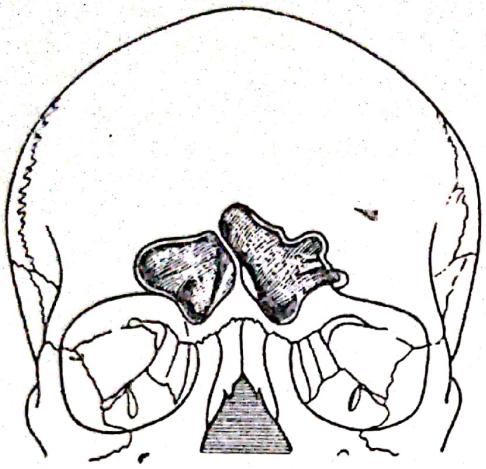

Fig. 121. Sinusurile frontale, aspectul anterior (după Gray).
Sinusul sting este mai mare decît cel drept, septul dintre ele fiind oblic.

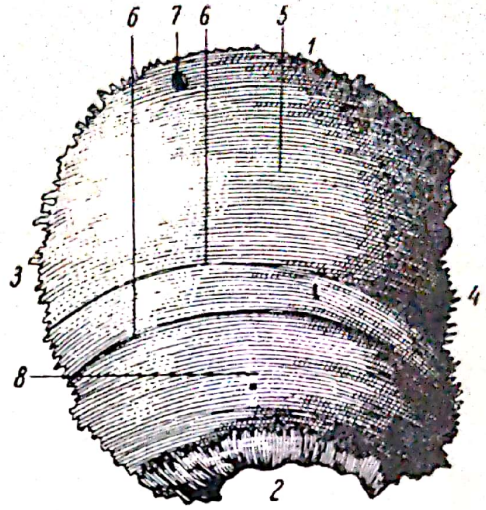

Fig. 122. Parietalul la om văzut pe partea externă (după Testut):
1 — marginea superioară; *2* — marginea inferioară; *3* — marginea posterioară; *4* — marginea anterioară; *5* — bosa parietală; *6* — dubla linie temporală; *7* — gaură parietală; *8* — partea osului pe care își are inserția mușchiul temporal.

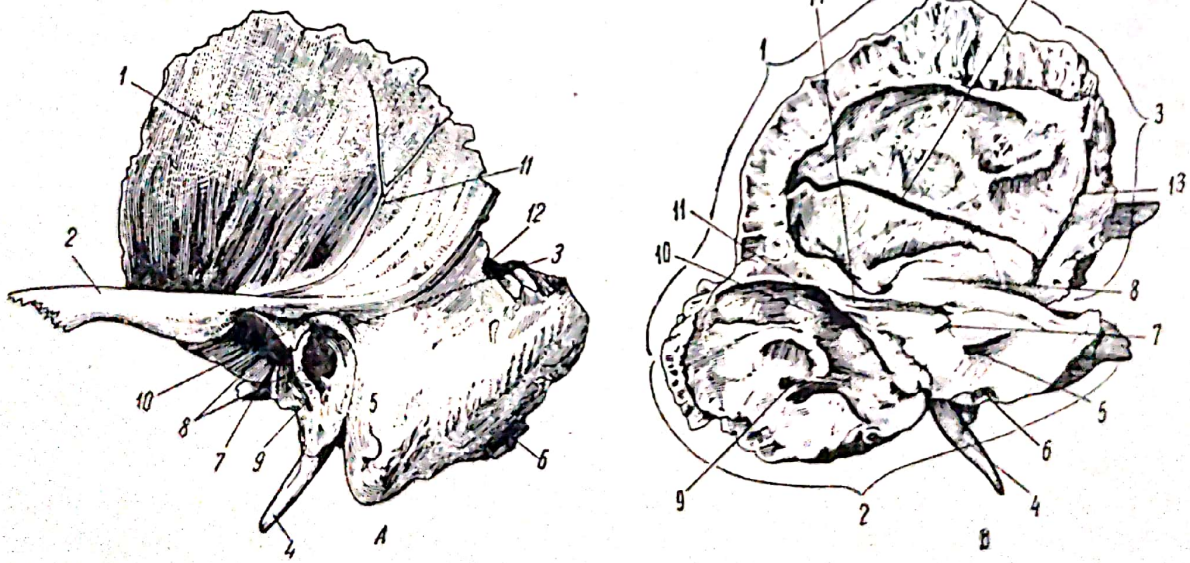

Fig. 123. Temporalul la om văzut pe fața externă *(A)* și internă *(B)* (după Gray):
A, 1 — scoica temporalului; *2* — apofiza zigomatică; *3* — triunghiul suprameatic; *4* — apofiza stiloidă; *5* — apofiza mastoidă; *6* — șanțul occipital; *7* — fisura scvamotimpanică; *8* — cavitatea glenoidă; *9* — apofiza vaginală; *10* — tuberculul postglenoidian; *11* — șanț pentru artera temporală mijlocie; *12* — incizură parietală;
B, 1 — marginea cu care se articulează de parietal; *2* — de occipital; *3* — de aripa mare a sfenoidului; *4* — apofiza stiloidă; *5* — meatul auditiv intern; *6* — canaliculul cohlear; *7* — gropița subarcuată; *8* — eminența arcuată; *9* — orificiile mastoidiene; *10* — șanțul pentru sinusul transvers; *11* — apeductul vestibulului; *12* — șanț pentru ramura posterioară a arterei meningee mijlocii; *13* — șanț pentru ramura anterioară a arterei meningee mijlocii *14* — șanț pentru sinusul pietros superior.

Scanned with OKEN Scanner

vrozei temporale). Fața internă este concavă și cuprinde emisferele cerebrale.

Temporalul este și el un os pereche, situat în regiunea tîmplelor (fig. 123). El ocupă pe laturile cutiei craniene tot spațiul lăsat liber între occipital, parietal și sfenoid și conține în interiorul său organele esențiale ale auzului.

Temporalul este, în realitate, un complex de oase, fiind alcătuit din *scvamosal*, care formează *scoica temporalului*, din *oasele otice* (mai ales prootic), ce formează *stînca temporalului* și din osul *timpanic*, care formează *arcul timpanic* și pare a corespunde cu *angularul*. La toate acestea trebuie să adăugăm și apofiza stiloidă, provenită din stilohial. O dată ce osificarea craniului s-a terminat, aceste părți se sudează între ele atît de intim, încît formează un tot unitar. Totuși, pentru comoditatea studiului, osul temporal este, de obicei, subdivizat în: *scoica temporalului* și *regiunea timpanică*.

Scoica temporalului este astfel denumită pentru că seamănă cu o valvă de scoică. Ea prezintă două fețe: externă și internă.

Fața externă prezintă, pe partea ei anteroinferioară, o apofiză puternică, orientată orizontal: *apofiza zigomatică a temporalului*, care formează, împreună cu osul malar, *arcada zigomatică*. La baza apofizei zigomatice se găsește cavitatea de articulație pentru mandibulă: *cavitatea glenoidă*.

Fața internă sau cerebrală a scoicii este concavă și prezintă depresiuni corespunzătoare circumvoluțiilor lobului temporal și șanțuri pentru vase sanguine. Marginea sa inferioară se unește cu fața anterioară a stîncii printr-o sutură *petroscvamoasă*. De notat înălțimea apreciabilă a scoicii temporale la omul modern.

Stînca temporalului are forma unei mase piramidale, a cărei bază apare și pe partea externă a craniului sub forma unei apofize voluminoase, *apofiza mastoidă* care, cu regiunea vecină, formează porțiunea mastoidiană a stîncii. Corpul stîncii corespunde cu baza craniului, formînd porțiunea sa pietroasă, vizibilă pe fața endocraniană a temporalului. Atît stînca propriu-zisă cît și apofiza mastoidă oferă, în afara cavităților ce conțin aparatul auditiv, și niște goluri: *celulele pietroase* și *celulele mastoidiene* care comunică cu cavitatea timpanică. Pe fața inferioară a stîncii temporalului se sudează *apofiza stiloidă* care provine din arcul hioidian (stilohial).

Porțiunea timpanică este partea cea mai mică a temporalului. Ea are forma unui uluc, deschis sus, constituind astfel fețele anterioară, inferioară și posterioară a conductului auditiv extern, a cărui față superioară este formată din scoică.

Suprafața internă a temporalului formează fosa temporală internă, care adăpostește lobii temporali ai encefalului. Ea prezintă excavații determinate de circumvoluții și șanțuri determinate de vasele sanguine.

Occipitalul este, ca și temporalul, un os complex, format prin sudarea *bazioccipitalului* cu două *occipitale laterale* și cu un *supraoccipital*. El

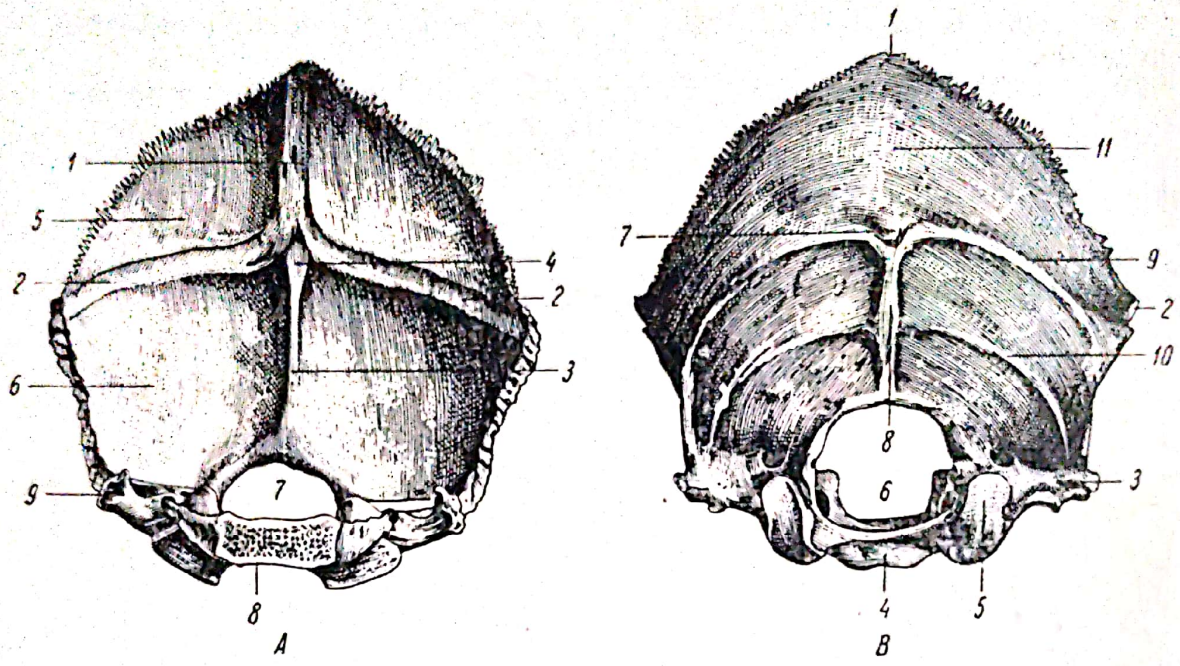

Fig. 124. Occipitalul la om văzut pe partea internă *(A)* şi cea externă *(B)* (după Testut):

A, *1* — şanţul longitudinal; *2* — şanţurile laterale; *3* — creasta occipitală internă; *4* — protuberanţa occcipitală internă; *5* — fosa cerebrală dreaptă; *6* — fosa cerebeloasă dreaptă; *7* — gaura occipitală sau marele foramen; *8* — apofiza bazilară; *9* — apofiza jugulară;
B, *1* — unghiul superior; *2* — unghiurile laterale; *3* — apofiza jugulară; *4* — apofiza bazilară; *5* — condil occipital; *6* — gaura occipitală; *7* — protuberanţa occipitală externă; *8* — creasta occipitală externă; *9* — linii semicirculare superioare; *10* — linii semicirculare inferioare; *11* — solzul occipitalului.

formează porţiunea posteroinferioară a cutiei craniene şi prezintă un orificiu mare: *gaura occipitală* ce stabileşte legătura între cavitatea cranianã şi canalul rahidian.

Acest os prezintă următoarele părţi (fig. 124):

O parte inferioară groasă, dar îngustă, *corpul occipitalului*, format din bazioccipital. O porţiune posterioară, înaltă, largă şi subţire, *solzul occipitalului*, format pe seama supraoccipitalului. Două piese laterale, *masele laterale ale occipitalului*, formate pe seama exoccipitalelor, care reunesc de fiecare parte corpul cu scoica şi mărginesc gaura occipitală.

Corpul occipitalului contribuie la formarea părţilor posterioare a bazei craniului, fiind sudat, în partea lui anterioară, cu corpul sfenoidului.

Solzul occipitalului cuprinde toată porţiunea osului ce se întinde pe partea posterioară a găurii occipitale. El are forma unui solz mai mult sau mai puţin rombic, convex pe partea externă şi concav pe partea sa internă sau cerebrală.

Faţa externă a solzului este împărţită în două porţiuni suprapuse de *două linii curbe* sau *semicirculare superioare*, orientate transversal. La întretăierea celor două linii curbe se formează o ieşitură mediană: *protuberanţa occipitală externă*. Liniile curbe superioare delimitează

teritoriul muşchiului occipital (sus) de teritoriul trapezului şi sternocleidomastoidianului (jos). De la protuberanţa occipitală externă se coboară *creasta occipitală externă*. Puţin mai jos decît liniile semicirculare superioare se observă *liniile semicirculare inferioare*.

Faţa internă a solzului, de formă concavă, este împărţită în patru compartimente de eminenţa crucială, al cărei vîrf poartă numele de *protuberanţă occipitală internă*.

Ramul orizontal al proeminenţei cruciale reprezintă un uluc destul de larg, care adăposteşte *sinusul transvers*. Ramul vertical are şi el forma unui uluc în jumătatea sa superioară şi adăposteşte *sinusul longitudinal superior*. În partea sa inferioară, ramul vertical ia forma unei creste: *creasta occipitală internă*, pe care se inserează coasa creierașului. Dintre cele patru compartimente delimitate prin eminenţa crucială, cele două superioare adăpostesc lobii occipitali, iar cele două inferioare adăpostesc emisferele cerebeloase.

Masele laterale sînt două piese osoase dispuse simetric pe laturile găurii occipitale. Faţa lor externă prezintă cîte o eminenţă externă: *condilul occipital*. Cei doi condili occipitali se articulează cu cavităţile glenoide ale atlasului.

Occipitalul se articulează sus cu cele două parietale, lateral cu temporalele, iar în partea anterioară el se sudează cu corpul sfenoidului.

Etmoidul este un os nepereche, aşezat între suprafeţele orbitare ale frontalului, alcătuind, prin urmare, partea medioanterioară a bazei craniului (fig. 125 şi 126). Ca şi occipitalul şi temporalul, etmoidul este

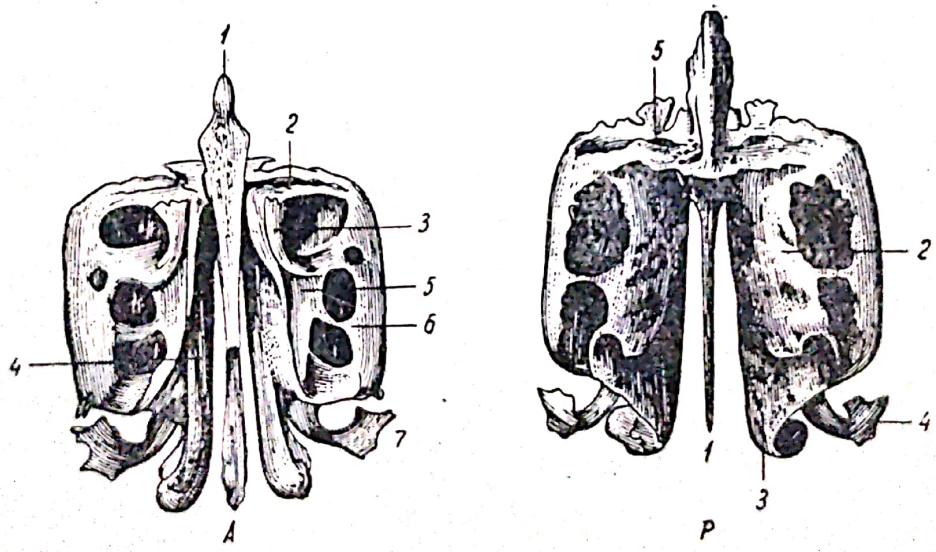

Fig. 125. Etmoidul de om văzut pe partea anterioară (*A*) şi pe cea posterioară (*P*) (după Testut):

A, *1* — apofiza *crista galli*; *2* — faţa superioară a masei laterale; *3*, *5*, *6* — faţa ei anterioară cu orificiile celulelor etmoidale; *4* — faţa ei internă, făcînd parte din fosa nazală; *7* — apofiza unciformă;

P, *1* — lama perpendiculară; *2* — cornetul superior sub care se află meatul superior; *3* — cornetul mijlociu sub care se află meatul mijlociu; *4* — apofiza unciformă; *5* — suprafaţa articulară rugoasă pentru articulaţia cu sfenoidul.

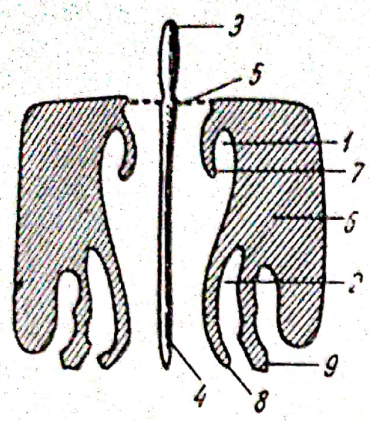

Fig. 126. Schemă reprezentînd o secțiune verticală prin etmoid (după Testut):

1 — meat superior; *2* — meat mijlociu; *3* — apofiza *crista galli*; *4* — lama perpendiculară; *5* — lama ciuruită; *6* — masele laterale; *7* — cornetul superior; *8* — cornetul mijlociu; *9* — apofiza unciformă.

un os complex, format din *mezetmoid*, sudat cu cele două *etmoide laterale*. Acest os este compus dintr-o *lamă perpendiculară a etmoidului*, dintr-o *lamă orizontală* și din *masele laterale*.

Lama verticală a etmoidului este tăiată în două porțiuni neegale de către lama ciuruită: o porțiune superioară ce proeminează la baza cutiei craniului, apofiza *crista-gali* (creasta de cocoș) și una inferioară, mai lungă — septumul internazal al etmoidului — care se pune în legătură jos cu vomerul.

Lama orizontală a etmoidului are formă dreptunghiulară și este perforată, de unde îi vine numele de *lamă ciuruită*. Găurile ciurului lasă să treacă fibrele olfactive.

Masele laterale sînt așezate la marginile laterale ale lamei ciuruite. Fiecare masă laterală este situată între fosa nasală și orbita de pe aceeași parte. Fiecare dintre ele are forma unei piramide dreptunghiulare. *Fața externă* sau orbitară a fiecărei mase laterale este plană și netedă, formînd *lama papiracee* sau *osul plan* ce intră în constituția peretelui medial (intern) al orbitei. *Fața internă* sau nazală constituie cea mai mare parte a pereților laterali ai foselor nazale. De pe această față se detașează lame subțiri și încovoiate, care se dirijează în jos și înlăuntru: sînt cele două *cornete nazale, cornetul superior* și *mijlociu*. Cel superior este mai mic decît cornetul mijlociu și ocupă numai regiunea posterioară a fiecărei mase laterale, nefiind vizibil decît la partea posterioară a etmoidului. Între fiecare dintre aceste cornete și fața internă a masei laterale respective se determină un spațiu denumit *meat*. Există deci un *meat superior* și un *meat mijlociu*.

Fața inferioară a fiecărei mase laterale prezintă: marginea inferioară a cornetului mijlociu, respectiv meatul mijlociu, de pe partea anterioară a căruia pleacă *apofiza unciformă* ce se coboară spre cornetul inferior (*os independent*), articulîndu-se cu el și, în sfîrșit, o suprafață rugoasă, care se articulează cu maxilarul superior.

Etmoidul este constituit aproape în întregime dintr-un țesut osos, care ia forma de lame și lamele, subțiri și foarte fragile, mai ales în regiunea maselor laterale. Aceste lamele se reunesc între ele în mod foarte neregulat, descriind între ele un adevărat sistem de cavități, cunoscute sub numele de *celule etmoidale*. Celulele etmoidale propriu-zise sînt constituite numai de etmoid. Ele se dispun în două grupe, dintre care cel anterior se deschide în meatul mijlociu. Celulele etmoidale sînt, ca și sinusurile frontale, niște simple diverticule ale foselor nazale, fiind căptușite și ele de mucoasa pituitară.

Scanned with OKEN Scanner

Etmoidul prezintă următoarele conexiuni : cu osul frontal, cu sfenoidul, cu palatinele, cu nazalele, cu maxilarele superioare, cu lacrimalele și cu vomerul.

Sfenoidul este un os nepereche și median, ocupînd partea anterioară și mediană a bazei craniului (fig. 127). El este situat între etmoid și frontal, pe de o parte, și occipital, pe de altă parte, articulîndu-se în același timp cu parietalele și cu temporalele, precum și cu palatinele, malarele și vomerul. La om, corpul sfenoidului se sudează cu occipitalul bazal reunite de unii anatomiști sub denumirea de *sfenoccipital* sau *os bazilar*.

Ca și etmoidul, temporalul sau occipitalul, sfenoidul este un os complex, alcătuit din *bazisfenoid*, *presfenoid*, două *alisfenoide* și din *apofizele pterigoide*.

Forma osului sfenoid poate fi asemănată cu aceea a unui liliac. El este format dintr-un *corp* (*bazi-* și *presfenoid*), din *aripile mici* (*orbitosfenoidele*), comparabile cu urechile liliacului, din *aripile mari* (*alisfenoidele*), comparabile cu aripile animalului, și din *apofizele pterigoide*, comparabile cu membrele inferioare ale acestuia.

Corpul sfenoidului are o formă cuboidă și prezintă șase fețe : superioară, inferioară, anterioară, posterioară și două fețe laterale.

Fața superioară prezintă o suprafață patrulateră, cu două șanțuri puțin adînci, anteroposterioare, paralele între ele : *ulucele olfactive*. Apoi un șanț transversal, care leagă cele două foramene optice : *șanțul optic*, urmat de o excavație profundă, *fosa pituitară* sau *șaua turcească*, unde se adăpostește hipofiza. Șaua turcească este separată de șanțul optic prin *tuberculul pituitar*. În sfîrșit, o suprafață plană : *lama patrulateră a sfenoidului*.

Fața inferioară prezintă o creastă mediană, *creasta inferioară a sfenoidului* care se articulează în jgheabul vomerului. Această creastă se continuă cu creasta feței anterioare, constituind *rostrumul sfenoidului*.

Pe fața anterioară, în afară de creasta anterioară se mai disting și orificiile cu contur neregulat ale *sinusurilor sfenoidale*.

Fața posterioară prezintă o suprafață rugoasă, de formă patrulateră, destinată să se articuleze cu occipitalul.

Corpul sfenoidului prezintă, sub șanțul optic și sub șaua turcească, două excavații mari : *sinusurile sfenoidale* ce se deschid în meatul superior. Fiecare sinus este căptușit cu mucoasa pituitară. Adeseori, o parte din fiecare sinus este subdivizată în celule : *celulele sfenoidale*.

Aripile mici sau orbitosfenoidele au fiecare forma unui triunghi sudat prin baza sa la partea anterioară a corpului sfenoidului. Baza lor este găurită, prezentînd fiecare cîte un orificiu, *foramenul optic* pentru trecerea *nervului optic*. Orbitosfenoidele intră în constituția orbitei.

Aripile mari sau *alisfenoidele* pornesc de pe partea mediană a corpului sfenoidal. Fiecare alisfenoid prezintă trei fețe : anterioară, posterioară (sau internă) și externă.

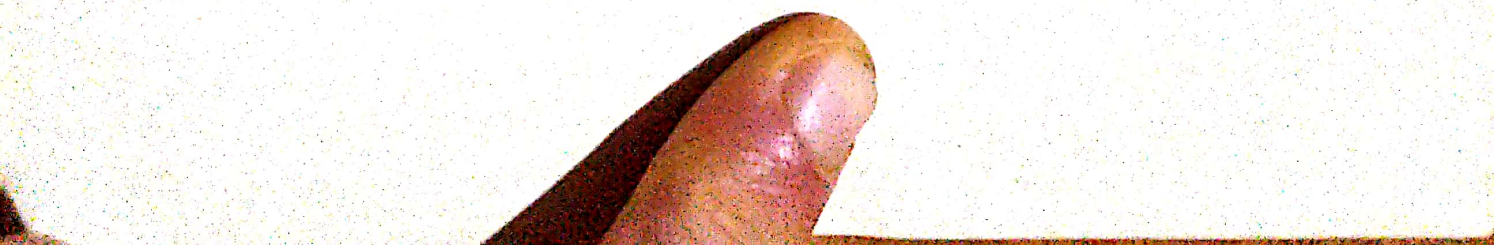

Scanned with OKEN Scanner

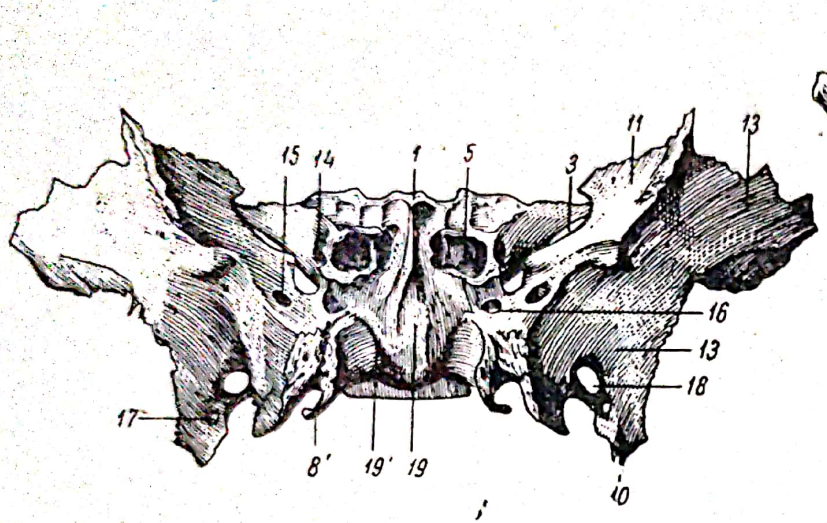

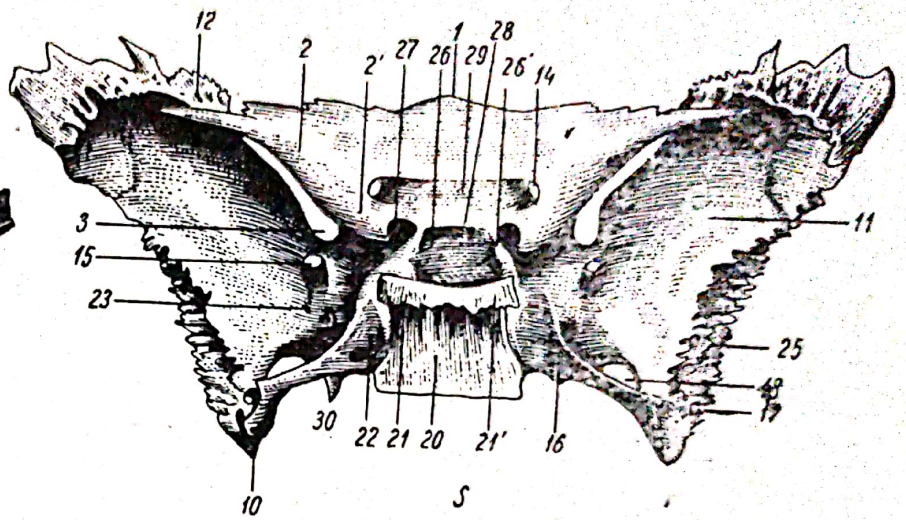

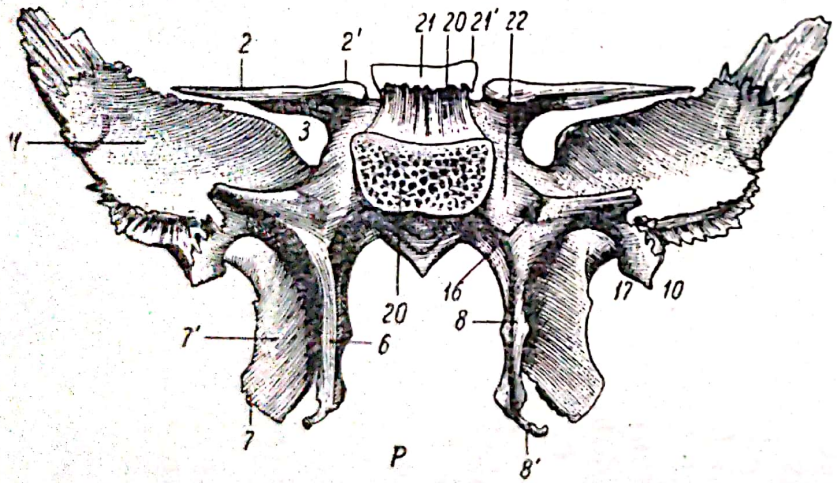

Fig. 127. Sfenoidul la om văzut pe fețele: superioară (*S*), inferioară (*I*) și posterioară (*P*) (după Testut):

1 — corpul sfenoidului; *2* — aripile mici ale sfenoidului cu *2'* — apofizele clinoide anterioare; *3* — fantă sfenoidală; *5* — sinus sfenoidal; *6* — apofiza pterigoidă cu *7* — aripa sa externă; *7'* — fosa pterigoidă; *8* — aripa sa internă se termină cu un croșet (*8'*); *10* — spină sfenoidală; *11* — fața internă a aripilor mari; *12* — suprafață rugoasă ce se articulează cu frontalul; *13* — suprafața externă a aripei mari; *14* — orificiu optic; *15* — gaura rotundă mare; *16* — canal vidian; *17* — gaura mică rotundă; *18* — gaura ovală; *19* — creasta inferioară cu *19'* — jgheab pterigopalatin; *20* — lama patrulateră; *21* — marginea superioară a lamei patrulatere cu *21'* — apofize clinoide posterioare; *22* — jgheab cavernos; *23* — jgheabul care precede gaura rotundă mare; *25* — marginea externă a aripii mari; *26* — șaua turcească cu *26'* — apofizele clinoide mijlocii; *27* — extremitatea superioară a jgheabului cavernos; *28* — tuberculul pituitar; *29* — jgheabul optic.

Scanned with OKEN Scanner

Faţa anterioară este plană şi de formă patrulateră ; ea formează pereţii externi ai orbitei.

Faţa posterioară priveşte spre interiorul cutiei craniene ; este concavă şi prezintă impresiile circumvoluţiilor şi ale vaselor sanguine.

Faţa externă este împărţită prin creasta anteroposterioară — *creasta sfenotemporală* — în două porţiuni : una superioară, care intră în constituţia fosei temporale superioare, alta inferioară, ce aparţine fosei temporale inferioare.

Marginea anterioară a alisfenoidului se articulează cu osul malar ; marginea externă se articulează cu solzul temporalului ; marginea internă priveşte spre orbitosfenoid. De-a lungul ei întîlnim patru orificii, dintre care trei sînt mai importante : *fanta sfenoidală*, ce se găseşte între această margine şi orbitosfenoid, *foramenul rotund* şi *foramenul oval*.

Apofizele pterigoide sînt două coloane osoase, situate la partea inferioară a sfenoidului. Ele sînt îndreptate în sens vertical, de sus în jos, şi se sudează prin baza lor, pe de o parte, cu corpul sfenoidului, iar pe de altă parte, cu marginea internă a alisfenoidului. Vîrful apofizelor pterigoide este bifurcat, fiind format din două lame osoase : *aripa internă* şi *aripa externă*. În vîrful celor două aripi se insinuează o apofiză a palatinelor. Între cele două lame, internă şi externă, pe faţa posterioară a fiecărei apofize pterigoide se găseşte o excavaţie adîncă : fosa pterigoidă (unde se inserează muşchii pterigoizi interni).

Oasele wormiene sînt oase supranumerare ce se întîlnesc pe unele cranii. Ele sînt de două categorii : *oase wormiene adevărate* şi *oase wormiene false*.

Primele derivă din centre de osificare suplimentare, dezvoltate de-a lungul marginilor oaselor craniului.

Cele de-al doilea rezultă dintr-o anomalie de dezvoltare a unui os normal. Ele provin deci din centre de osificare normale care au rămas independente, în loc să se sudeze la osul de care depind. Astfel sînt dedublările osului parietal, ale scoicii temporalului.

Oasele masivului facial. Masivul osos, al cărui ansamblu constituie *faţa umană*, este constituit din oase ce provin din neurocraniu, precum şi din oase care provin din splanhnocraniu. Faţa se divide în două porţiuni : *falca inferioară* şi *falca superioară*.

Falca inferioară sau mandibula este formată dintr-un os articulat mobil la cutia craniană.

Falca superioară se sudează la cutia craniană. Ea se compune din treisprezece oase, aşezate toate în jurul maxilarului superior, întocmai ca în jurul unui centru. Afară de unul singur, vomerul, care este nepe-

reche, toate celelalte sînt perechi : *maxilarul superior, malarul, lacrimalul, cornetul inferior, nazalul, palatinul.*

Diagrama oaseor feţei

Nazal				Nazal
	Maxilarul		Maxilarul	
Lacrimal		Vomer		Lacrimal
	superior		superior	
Malar				Malar
Palatin	Maxilarul inferior			Palatin

Maxilarul superior este osul cel mai important al feţei (fig. 128). El intră în constituţia principalelor regiuni şi cavităţi ale craniului (a bolţii palatine, a foselor nazale, a cavităţii orbitare, a foselor zigomatice, a foselor pterigomaxilare), este un os complex, provenind la om din sudarea maxilarului superior propriu-zis cu premaxilarul. Este interesant de notat că la majoritatea mamiferelor premaxilarul nu este sudat cu maxilarul superior, reprezentînd astfel un os independent.

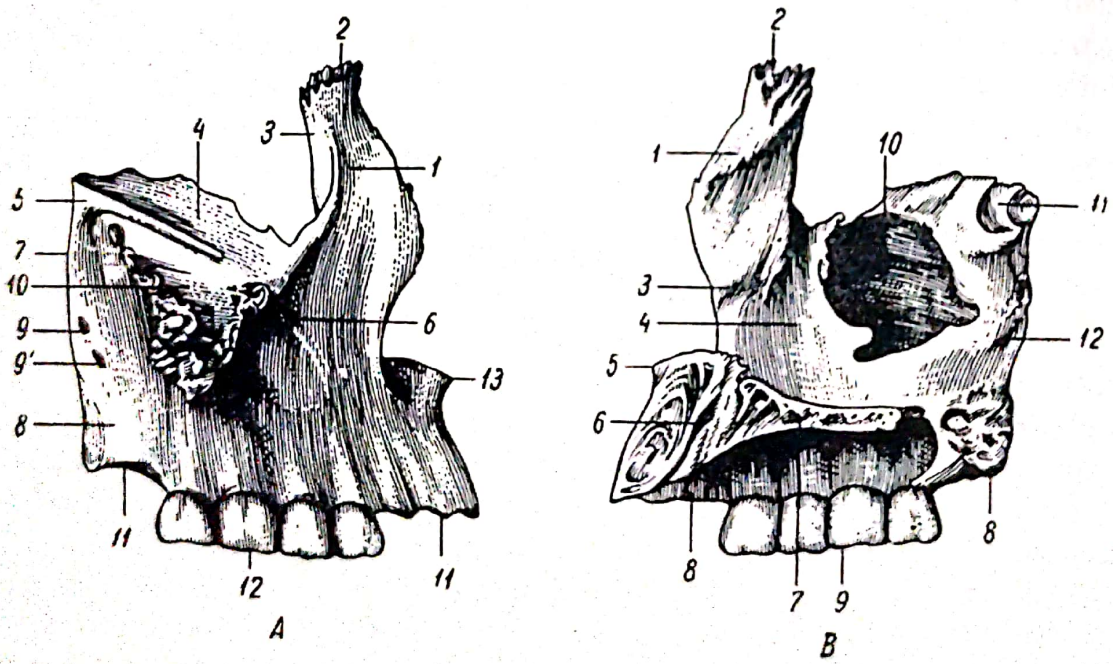

Fig. 128. Maxila la om văzută de la exterior (*A*) şi interior (*B*) (după Testut):
A, *1* — apofiza frontală; *2* — extremitatea superioară a acestei apofize; *3* — jgheabul de pe faţa externă care contribuie la formarea jgheabului lacrimal; *4* — faţa orbitară; *5* — jgheabul suborbitar; *6* — orificiul suborbitar; *7*, *8* — marginea posterioară sau tuberozitatea maxilei; *9*, *9'* — orificiile dentare; *10* — vîrful apofizei piramidale pentru osul malar; *11* — marginea inferioară sau alveolară; *12* — dinţii; *13* — spina nazală anterioară.
B, *1* — apofiza frontală; *2* — extremitatea superioară a acestei apofize; *3* — creasta transversală care corespunde cornetului inferior; *4* — jgheabul vertical care contribuie la formarea canalului nazal; *5* — spina nazală anterioară; *6* — conduct palatin anterior; *7* — apofiza palatină care ne arată marginea sa internă; *8* — marginea alveolară; *9* — dinţi; *10* — sinusul maxilar; *11* — faţeta rugoasă pentru palatin; *12* — marginea posterioară sau tuberozitatea maxilei.

Maxilarul superior este format dintr-un *corp* și din apofize ce pornesc de la acest corp, și anume: apofiza frontală, apofiza palatină, apofiza alveolară.

Corpul maxilarului superior cuprinde un sinus: *sinusul maxilarului superior* sau *al lui Highmore*. Acesta comunică cu fosele nazale și ar îndeplini rolul unui rezonator, poate și un rol în respirație.

Corpul maxilarului superior are forma unei piramide triunghiulare. El prezintă patru fețe: *anterioară* sau *facială*, *medială* sau *nazală*, *superioară* sau *orbitară* și *posterioară* sau *infratemporală* (zigomatică).

Fața anterioară formează o bună parte din față, de aceea se și cheamă porțiunea facială. Pe ea se găsește o ușoară depresiune denumită *fosa canină*. Ea este foarte caracteristică pentru omul modern, lipsind la omul de Neanderthal. Sub orbită, fața anterioară a maxilarului superior prezintă un orificiu: *gaura suborbitară*.

Marginea dintre fața anterioară și cea orbitară a maxilarului superior se prezintă sub formă de muchie: *muchia infraorbitară*.

Marginea dintre fața anterioară și cea nazală este ușor scobită, formînd *incizura nazală*.

Fața orbitară este netedă, aproape orizontală, formează o bună parte din podeaua orbitei.

Fața medială sau *nazală* formează peretele nazal al fosei nazale respective. Ea prezintă o ușoară creastă, pe care se prinde cornetul inferior. Îndărătul acestuia se găsește un jgheab vertical: *șanțul lacrimal*, transformat în *canalul nazolacrimal*, prin completarea pereților săi de alte formațiuni osoase (osul lacrimal, cornetul inferior). Îndărătul său se află deschiderea sinusului maxilar: *hiatul maxilar*. Ceva mai posterior se găsesc rugozitățile de articulare cu *porțiunea verticală a palatinului*.

Fața posterioară sau *infratemporală* (zigomatică) contribuie la delimitarea regiunii infratemporale sau zigomatice. Ea proeminează îndărăt, formînd *tuberculul maxilarului superior*.

Din locul de întîlnire a fețelor anterioară, orbitară și nazală se ridică în sus *apofiza frontală* a maxilarului superior, care se insinuează între nazal, lacrimal și frontal. Marginea anteromedială a acestei apofize contribuie la delimitarea aperturii piriforme a nasului, iar marginea sa posterolaterală prezintă începutul jgheabului lacrimal, pe care l-am întîlnit continuîndu-se pe fața nazală a corpului maxilarului. Suprafața laterală a acestei apofize este netedă, dar suprafața sa medială sau nazală prezintă o mică creastă pentru cornetul mijlociu care, după cum am văzut, aparține etmoidului.

La întîlnirea feței anterioare, a celei orbitare și a celei infratemporale se desprinde *apofiza zigomatică* a maxilarului superior. Ea prezintă zimți de articulație pentru osul malar (zigomatic) respectiv.

De pe fața nazală a maxilarului superior se desprinde o lamă orizontală: *apofiza palatină*. Cele două apofize simetrice, reunindu-se pe linie mediană, alcătuiesc partea anterioară a bolții palatine secundare (cerul

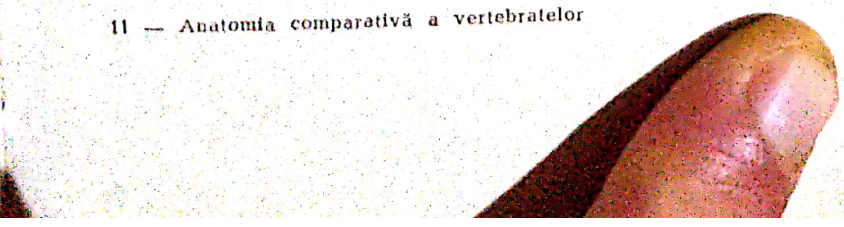

gurii). După cum ştim, posterior, cerul gurii este completat de oasele palatine.

Faţa superioară a apofizei palatine formează podeaua nasului şi prezintă o creastă: *creasta nazală*. Crestele nazale se articulează cu vomerul. Această creastă proeminentă anterior, dă *spina nazală anterioară*.

Apofiza alveolară a maxilarului se formează pe marginea inferioară a corpului maxilarului. Ea poartă acest nume deoarece prezintă opt găuri alveolare în care sînt implîntaţi dinţii. Pereţii dintre alveole se numesc *septumuri interalveolare*.

Oasele palatine continuă înapoi oasele maxilare superioare (fig. 129). Ele ocupă partea cea mai posterioară a masivului feţei şi contribuie la formarea părţii posterioare a bolţii palatine, a planşeului cavităţii nazale, a orbitei, precum şi a fosei pterigomaxilare. Se compun din două porţiuni sau *lame* sudate: o porţiune *orizontală* şi o porţiune *verticală*.

Faţa superioară a porţiunii orizontale formează partea posterioară a bazei fosei nazale respective, iar faţa sa inferioară contribuie la formarea părţii posterioare a bolţii palatine. Faţa internă a porţiunii verticale constituie pereţii laterali şi posteriori ai foselor nazale, în timp ce faţa lor externă se alipeşte de maxilarul superior şi de apofiza pterigoidă, formînd în acelaşi timp şi fundul fosei pterigomaxilare.

Fiecare palatin se articulează cu perechea sa de partea opusă şi cu următoarele oase: maxilarul superior, etmoidul, cornetul inferior, vomerul.

Malarul este un os pereche, se mai numeşte şi *osul zigomatic* sau *jugal*. Malarul formează partea cea mai externă a feţei, alcătuind un fel de punte între maxilarul superior şi cele trei oase ale cutiei craniene care intră în constituţia fosei temporale: frontalul, temporalul şi alisfenoidul. Acest os prezintă o faţă *antero-externă* sau *orbitară*, care contribuie la formarea podelei orbitei, şi o faţă *temporală*, ce contri-

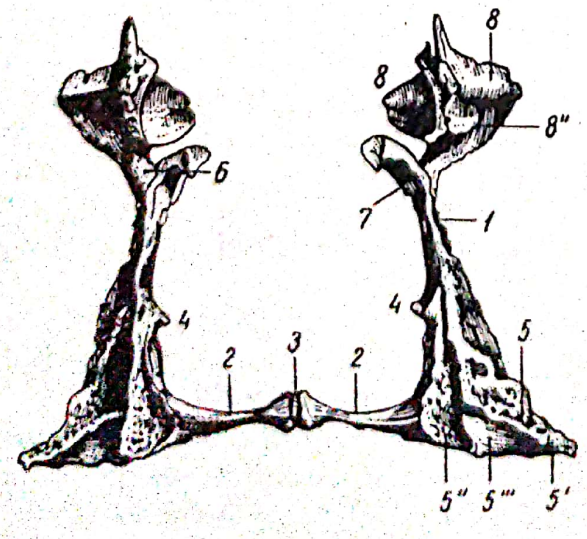

Fig. 129. Cele două palatine în poziţie normală văzute pe faţa posterioară (după Testut):

1 — porţiune vertiçală; *2* — porţiune orizontală; *3* — articulaţia, pe linia mediană, a porţiunilor orizontale ale oaselor palatine; *4* — creasta inferioară a feţei interne; *5* — apofiza piramidală cu cele trei faţete ale sale: două laterale, rugoase (*5′*, *5″*) şi una mijlocie (*5‴*); *6* — jgheab palatin; *7* — apofiză sfenoidală; *8* — apofiză orbitală cu *8′* şi *8″* — faţetele netede.

buie la separarea orbitei de fosa *temporală*. Malarul prezintă două apofize: o *apofiză frontală*, care se articulează la frontal și alisfenoid, și o *apofiză temporală* ce se leagă cu apofiza zigomatică a temporalului și contribuie la formarea arcadei zigomatice.

Oasele nazale sînt situate de o parte și de alta a liniei mediane, umplînd spațiul dintre frontal și apofizele ascendente ale maxilarului superior. Fiecare os nazal are forma unei lame trapezoidale, mai largă jos și mai îngustă sus. Ambele nazale sînt așezate în planuri înclinate unul față de celălalt, întocmai ca un acoperiș, astfel încît se formează aici un nas proeminent, caracteristic omului. La celelalte mamifere, cele două oase nazale sînt așezate în același plan.

Lacrimalul sau *unguis* este un os pereche, avînd înfățișarea unei lame osoase mici și subțiri sau a unui solz, așezat în partea anterioară a feței interne a orbitei, în spațiul dintre maxilarul superior, frontal și etmoid. El se articulează cu frontalul, etmoidul, maxilarul superior și cu cornetul inferior. Pe fața externă a lacrimalului este săpat un șanț: *jgheabul lacrimonazal*. La om și, în general, la toate mamiferele, lacrimalul este în plină reducere.

Cornetul inferior este și el un os pereche, situat la partea inferioară a foselor nazale. Are forma unei lame osoase ce se articulează sus cu etmoidul și cu maxilarul superior (apofiza frontală), înainte cu osul lacrimal și înapoi cu palatinul. El se aplică prin marginea sa superioară pe peretele extern al fosei nazale respective, delimitînd între el și aceasta din urmă *meatul inferior*.

Vomerul este un os nepereche și median ce constituie partea inferioară a septumului internazal (fig. 130). El are forma unei lame verticale cu marginea superioară oblică, prezentînd două fețe. Vomerul se articulează cu următoarele oase: sus și posterior — cu sfenoidul, sus și înainte — cu lama perpendiculară a etmoidului, jos și înapoi — cu cele două maxilare superioare. Pe viu, el se articulează însă cu cartilajul nazal care completează septumul internazal, situîndu-se între lama perpendiculară a etmoidului și vomer.

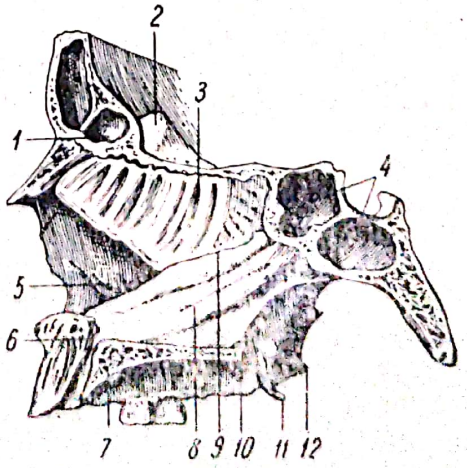

Fig. 130. Vomerul văzut pe o secțiune sagitală a feței (după Testut):
1 — sinus frontal; *2* — apofiza *crista galli*; *3* — lama perpendiculară a etmoidului; *4* — sinus sfenoidal; *5* — cornetul inferior al fosei nazale drepte; *6* — conduct palatin inferior; *7* — apofiza palatină a maxilarului superior; *8* — vomer; *9* — articulația vomerului cu lama perpendiculară a etmoidului; *10* — spina nazală posterioară; *11, 12* — aripa internă și externă a apofizei pteriqoide.

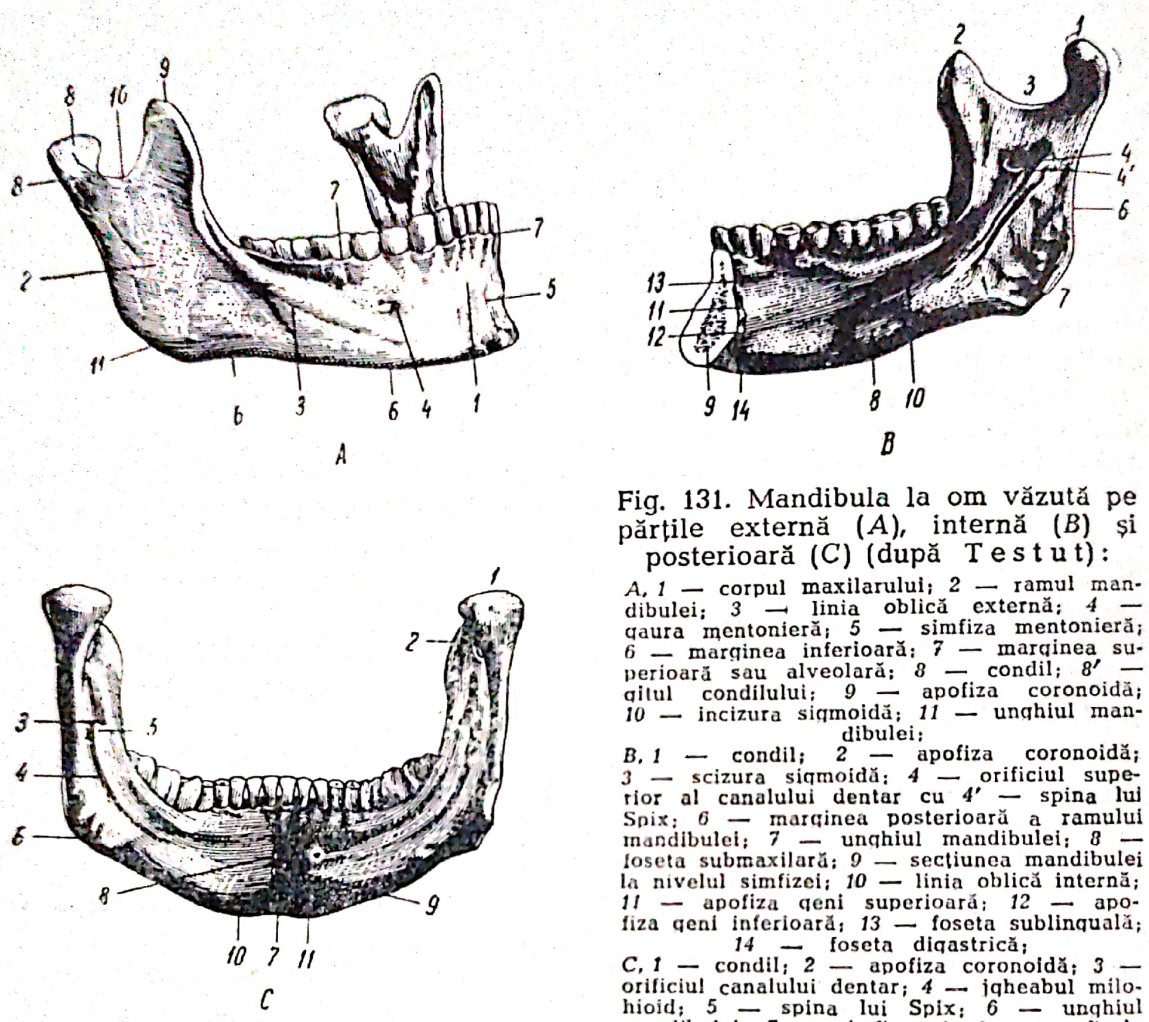

Fig. 131. Mandibula la om văzută pe părţile externă (*A*), internă (*B*) şi posterioară (*C*) (după Testut):

A, *1* — corpul maxilarului; *2* — ramul mandibulei; *3* — linia oblică externă; *4* — gaura mentonieră; *5* — simfiza mentonieră; *6* — marginea inferioară; *7* — marginea superioară sau alveolară; *8* — condil; *8'* — gîtul condilului; *9* — apofiza coronoidă; *10* — incizura sigmoidă; *11* — unghiul mandibulei;

B, *1* — condil; *2* — apofiza coronoidă; *3* — scizura sigmoidă; *4* — orificiul superior al canalului dentar cu *4'* — spina lui Spix; *6* — marginea posterioară a ramului mandibulei; *7* — unghiul mandibulei; *8* — foseta submaxilară; *9* — secţiunea mandibulei la nivelul simfizei; *10* — linia oblică internă; *11* — apofiza genei superioară; *12* — apofiza genei inferioară; *13* — foseta sublinguală; *14* — foseta digastrică;

C, *1* — condil; *2* — apofiza coronoidă; *3* — orificiul canalului dentar; *4* — jgheabul milohioid; *5* — spina lui Spix; *6* — unghiul mandibulei; *7* — simfiza; *8*, *9* — apofizele genei; *10*, *11* — fosetele digastrice.

Maxilarul inferior format exclusiv din cele două dentare perechi sudate este situat la partea inferioară şi posterioară a feţei (fig. 131). Este un os nepereche şi median, constituind singur toată falca de jos; fiind singurul os mobil al feţei, prezintă două porţiuni: un corp şi două extremităţi laterale sau *ramurile verticale*.

Corpul maxilarului inferior are forma unei potcoave a cărei concavitate este dirijată înapoi. El prezintă două feţe: anterioară sau externă şi posterioară sau internă şi două margini: inferioară şi superioară.

Faţa anterioară prezintă pe partea sa mediană o linie verticală de sutură, care ne arată că mandibula este constituită, în realitate, de două oase perechi (dentare). Linia de sutură poartă numele de *simfiză mandibulară*. Ea se termină jos printr-o proeminenţă piramidală, *apofiza mentonieră*, atît de caracteristică omului modern. Pe părţile laterale ale feţei anterioare se remarcă o linie diagonală, mergînd de la marginea anterioară a ramului vertical în jos spre apofiza mentonieră. Această linie poartă numele de *linie oblică externă a mandibulei*. Pe

ea se inserează cîţiva muşchi importanţi. Puţin mai jos de ea, sub premolara a doua, se găseşte *gaura mentonieră*, prin care trec nervi şi vase.

Faţa posterioară prezintă pe linia mediană patru mici proeminenţe: *apofizele geni*, dispuse două cîte două. Pe cele de sus se inserează muşchii genioglosi, iar pe cele de jos — muşchii geniohioidieni.

Ca şi faţa anterioară, şi faţa posterioară a mandibulei este parcursă de o linie proeminentă dispusă în diagonală, *linia oblică internă* sau *milohioidiană*, care se termină tot la marginea anterioară a ramului vertical. Pe ea se inserează muşchiul milohioidian. Sub această linie, de o parte şi de alta a apofizelor geni, se găseşte cîte o depresiune: *foseta sublinguală*. Sub ea există o altă depresiune, *foseta submaxilară*, pentru glanda cu acelaşi nume.

Marginea superioară sau *alveolară* a corpului mandibular prezintă alveole pentru inserţia dinţilor (16 alveole la omul adult).

Marginea inferioară este rotunjită şi prezintă pe fiecare parte a simfizei cîte o depresiune ovală: *foseta digastrică*, unde se inserează muşchii digastrici. La omul modern, aceste fosete se văd, în realitate, *pe partea internă* a marginii inferioare.

Ramul vertical are formă cuadrangulară, mai înaltă decît largă, dirijîndu-se oblic de jos în sus şi dinainte înapoi. Fiecare ram prezintă două feţe şi patru margini.

Faţa externă a ramului vertical prezintă rugozităţile de inserţie a muşchilor maseteri, care sînt bine accentuate, mai ales pe partea inferioară a ramului.

Faţa internă prezintă *orificiul superior al canalului dentar* prin care intră nervul şi vasele dentare inferioare. În partea anterioară a acestui orificiu se găseşte o lamelă triunghiulară; *spina lui Spix*. Din partea inferioară şi cea posterioară a acestui orificiu se detaşează un jgheab oblic: *şanţul milohioidian*. Pe partea posterioară a acestui şanţ sînt rugozităţile de inserţie a muşchilor pterigoizi interni.

Marginea superioară a ramului vertical prezintă două apofize voluminoase: *apofiza coronoidă*, situată anterior, şi *condilul mandibular*, situat posterior şi dispus transversal. Între aceste două apofize se găseşte o incizură adîncă: *incizura sigmoidă*. La baza condilului mandibular şi anterior se inserează muşchii pterigoizi externi, iar pe apofiza coronoidă se inserează muşchiul temporal.

Întîlnirea marginii posterioare a ramului vertical cu cea inferioară constituie *unghiul mandibular* care variază după vîrstă.

Fiecare jumătate din mandibulă este parcursă de un canal intern lung, *canalul dentar inferior*, din care pleacă canalicule ascendente spre fiecare alveolă. Acest canal este parcurs de vase şi nervi.

Falca de jos se articulează sus, prin condilii săi, cu cele două temporale, şi anume cu cavităţile glenoide, situate la baza arcadei zigomatice, pe teritoriul scoicii temporalului. De asemenea, această articulaţie este o articulaţie secundară, *dentaro-scvamozală*. Cavitatea articulară

Scanned with OKEN Scanner

prezintă în interiorul său un disc cartilaginos. Prezența lui permite executarea de mișcări variate la nivelul acestei articulații: ridicarea și coborîrea mandibulei, mișcarea ei înainte și înapoi, precum și lateral. Toate aceste mișcări înlesnesc o bună triturare a hranei.

Osul hioid (fig. 132). Osul hioid este un os nepereche, median și simetric, situat transversal la partea anterioară a gîtului, deasupra cartilajului tiroid (cu care el este legat prin mușchii săi depresori) și dedesubtul limbii, al cărei schelet îl constituie. El este aproape paralel cu marginea inferioară a mandibulei.

De forma literei U, acest os este constituit dintr-un *corp* și patru *prelungiri* laterale, cîte două de fiecare parte, cunoscute sub denumirea de *coarne mari* sau *tiroidiene*, îndreptate orizontal în afară și posterior, și *coarne mici* sau *stilohioidiene*, așezate deasupra marginii superioare a osului.

După cum se știe, corpul hioidului, precum și coarnele stilohioidiene provin din arcul hioidian.

Topografia generală a craniului la exterior. Craniul uman poate fi studiat în mai multe poziții sau norme. Acestea sînt: *norma verticală, frontală, occipitală, bazală* și *laterală*.

Norma verticală (fig. 133). Conturul craniului, văzut de sus, variază mult de la individ la individ, putînd avea o formă ovoidă, elipsoidă, sferoidă etc. Lățimea sa maximă este, de obicei, mai aproape de regiunea occipitală decît de regiunea frontală. Fața superioară a craniului este străbătută de trei suturi:

1) *Sutura coronară*, așezată între marginea posterioară a osului frontal și marginea anterioară a celor două parietale, este orientată în sens transversal.

2) *Sutura sagitală*, așezată în plan sagital, între cele două parietale, este orientată longitudinal.



Fig. 132. Osul hioid la om (după Testut):
1 — corpul osului hioid; *2* — coarnele mari; *3* — coarnele mici; *4* — articulațiile coarnelor mari cu corpul osului.

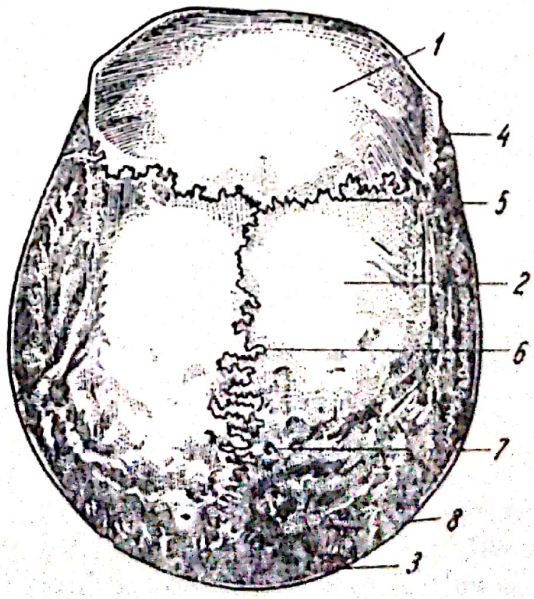

Fig. 133. Craniul văzut în norma verticală (după Gray):
1 — frontal; *2* — parietal; *3* — occipital; *4* — linia temporală; *5* — sutura coronară; *6* — sutura sagitală; *7* — gaura parietală; *8* — sutura lambdoidă.

3) *Sutura lambdoidă*, așezată între marginea posterioară a celor două parietale și marginea superioară a solzului occipital.

Locul de întîlnire a suturii sagitale cu sutura coronară se numește *bregma*. Acest loc este ocupat la craniul fetal de o lacună, acoperită cu o membrană: *fontanela anterioară*. Unirea suturii sagitale cu cea lambdoidă poartă numele de *lambda*. Pe craniul de fetus se găsește *fontanela posterioară*. Regiunea de convexitate maximă a fiecărui parietal poartă numele de *bosa parietală*.

Norma frontală (*facială*) (fig. 134). Văzut din față, craniul prezintă un contur mai mult sau mai puțin oval, mai lat sus decît jos. Partea superioară, formată din osul frontal, este netedă și convexă. Partea inferioară este neregulată și întreruptă de *orbite*, *cavitățile nazale* și *gură*.

Deasupra fiecărei orbite se găsește *arcada sprîncenară*, mai pronunțată la bărbat decît la femeie. Aceste arcade sînt legate printr-o proeminență mediană: *glabela*. Sub glabelă, craniul se afundă pînă la punctul de întîlnire a suturii dintre oasele nazale cu frontalul, formîndu-se depresiunea de la rădăcina nasului. Punctul de întîlnire a suturii internazale cu sutura frontonazală se numește *nazion*. Deasupra fiecărei arcade sprîncenare se găsesc cele două bose frontale, mai accentuate la femeie decît la bărbat.

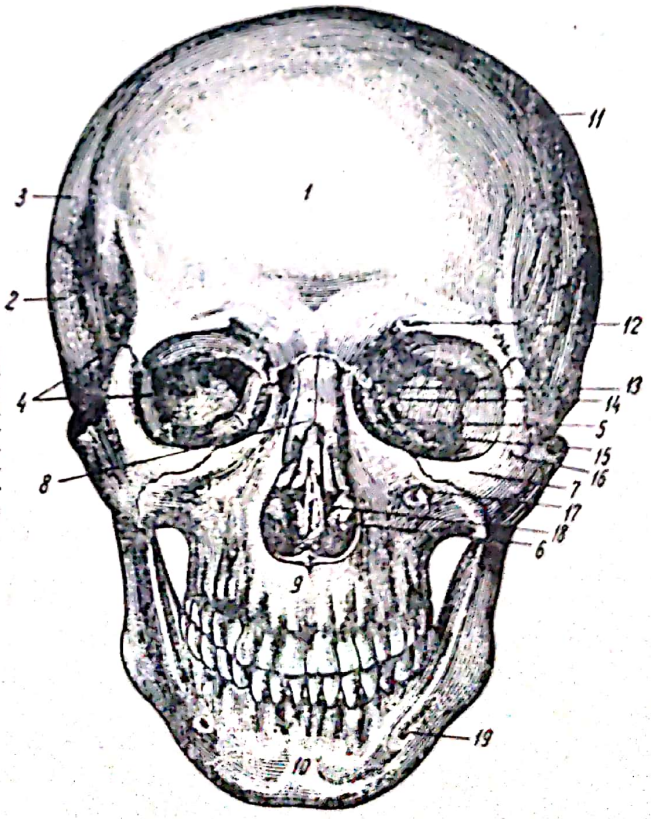

Fig. 134. Craniul văzut în norma frontală (după Gray):

1 — frontal; *2* — temporal; *3* — parietal; *4* — sfenoid; *5* — lacrimal; *6* — cornetul nazal inferior; *7* — zigomatic; *8* — nazal; *9* — maxilă; *10* — mandibulă; *11* — sutura coronară; *12* — orificiul supraorbitar; *13* — fisură orbitară superioară; *14* — lama orbitară a etmoidului; *15* — fisura orbitară inferioară; *16* — orificiul zigomaticofacial; *17* — orificiul infraorbitar; *18* — cavitatea nazală; *19* — orificiul mentonier.

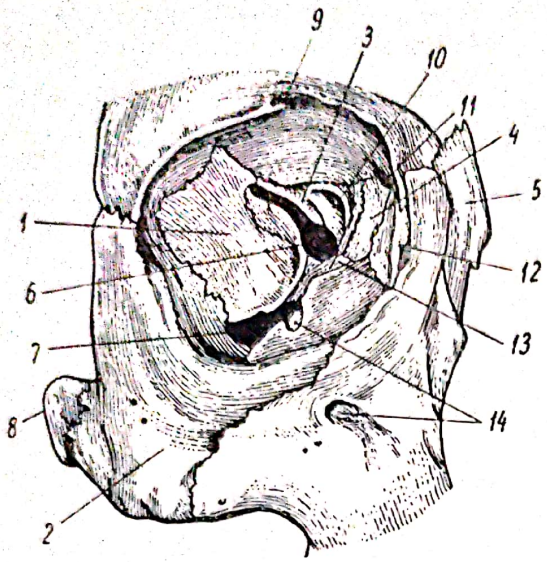

Fig. 135. Orbita dreaptă văzută din față (după Gray):
1 — aripa mare a sfenoidului; *2* — zigomatic; *3* — aripa mică a sfenoidului; *4* — lama orbitară a etmoidului; *5* — nazal; *6* — fisura orbitală superioară; *7* — fisura orbitară inferioară; *8* — zigoma; *9* — orificiul supraorbitar; *10* — orificiul optic; *11* — orificiul etmoidal anterior; *12* — creasta osului lacrimal; *13* — apofiza orbitară a osului palatin; *14* — șanțul și orificiul infraorbitar.

Orificiul orbitar are forma aproximativ cvadrangulară. Marginea sa supraorbitară este constituită din osul frontal. Marginea laterală este formată atît din apofiza zigomatică a osului frontal cît și din apofiza frontală a malarului. Marginea infraorbitară este constituită din osul malar și maxilarul superior.

Orbitele sînt niște cavități spațioase care conțin globul ocular. Cavitatea orbitară are forma unei piramide cu baza la deschiderea sa facială, adică orificiul orbitar.

În constituirea orbitei intră atît oase ale cutiei craniene cît și oase ale masivului facial (fig. 135).

Plafonul orbitei este destul de subțire, fiind alcătuit din *frontal* (lama lui orbitară) și din *orbitosfenoid* (în fund). Orificiul optic se găsește săpat la baza orbitosfenoidului.

Peretele medial este format înainte de *maxilarul superior* și de *lacrimal*, între care se găsește săpat *șanțul lacrimal* ce se deschide prin canalul lacrimonazal în cavitatea nazală. Mai înapoi, peretele medial este format din osul plan sau *lama papiracee* și din o mică porțiune din *corpul sfenoidului*.

Podeaua orbitei este formată din fața orbitară a osului *maxilar*, de o mică porțiune de *malar*, iar în fund de tot, la unirea sa cu peretele medial, din vîrful osului *palatin*. Între podeaua orbitei și peretele lateral se vede *fisura orbitară* inferioară, situată între alisfenoid, maxilarul superior și mica porțiune orbitară a palatinului.

Peretele lateral este format din fața orbitară a *aripii mari a sfenoidului*, de *suprafața orbitară a malarului* și de *lama orbitară a frontalului*. Între acest perete și plafon se formează *fisura orbitală superioară*, limitată de alisfenoid și de corpul sfenoidal. La capătul medial al acestei fisuri se găsește și vîrful orbitei.

Scanned with OKEN Scanner

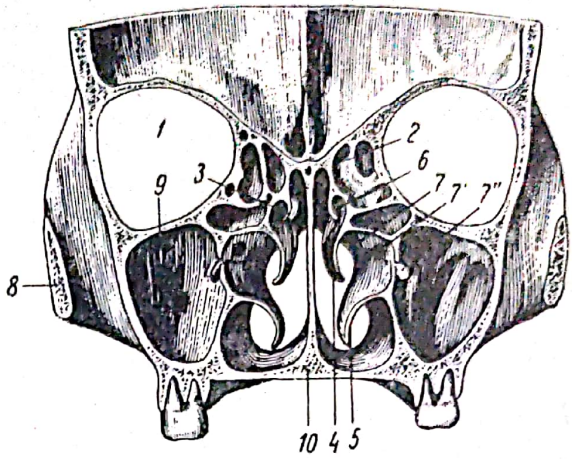

Fig. 136. Secțiune verticală prin orbite și fosele nazale (după **Testut**):
1 — orbită; *2* — celulă etmoidală; *3* — cornet superior; *4* — cornet mijlociu; *5* — cornet inferior; *6* — meat superior; *7* — meatul mijlociu care comunică cu *7'* — infundibulul și cu *7''* — sinusul maxilar; *8* — secțiune prin arcada zigomatică; *9* — sinus maxilar; *10* — septul median nazal format din vomer și lama perpendiculară a etmoidului.

Deschiderea anterioară a foselor nazale este piriformă, mai largă jos decît sus, limitată de oasele nazale și maxilare și conduce în cele două fose nazale. La baza deschiderii anterioare a foselor nazale se găsește spina nazală anterioară.

Fosele nazale (fig. 136) sînt separate între ele printr-un perete vertical, format din lama perpendiculară a etmoidului, din vomer și, pe viu, de cartilajul internazal. Ca și pentru orbită, în constituția pereților foselor nazale intră atît oase ale craniului cît și oase ale feței.

Podeaua fiecărei fose este alcătuită, înainte, de *apofiza palatină a maxilarului*, iar înapoi de *porțiunea orizontală a palatinului*.

Bolta foselor nazale are forma unui șanț îngust și concav în jos. Ea este alcătuită, dinainte înapoi, din: fața posterioară a nazalelor, frontal, lama ciuruită, corpul sfenoidului (partea sa anterioară și inferioară) și vîrful ramului vertical al palatinului.

Pereții interni sau *mediali* sînt formați, sus, de *lama perpendiculară*, iar jos — de vomer, între care se interpune, pe viu, *cartilajul internazal*.

Pereții externi sau laterali sînt formați din maxilarul superior, etmoid, sfenoid, porțiunea verticală a palatinului și cornetul inferior.

Pereții externi sînt foarte neregulați, plini de depresiuni și de orificii ce stabilesc legătura între fosele nazale și diferitele sinusuri.

De pe acești pereți se detașează cornetele nazale superioare, mijlocii și inferioare, care delimitează între ele și pereții laterali, trei spații numite meaturi: superior, mijlociu și inferior.

În interiorul foselor nazale se deschid următoarele sinusuri: în regiunea meatului superior, sinusul sfenoidal și celulele etmoidale anterioare; în regiunea meatului mijlociu, sinusul maxilar, sinusul frontal și celulele etmoidale posterioare.

În meatul inferior se deschide canalul nazolacrimal.

Deschiderile posterioare ale foselor nazale sau *coanele* vor fi descrise o dată cu studiul craniului în norma bazală.

Scanned with OKEN Scanner

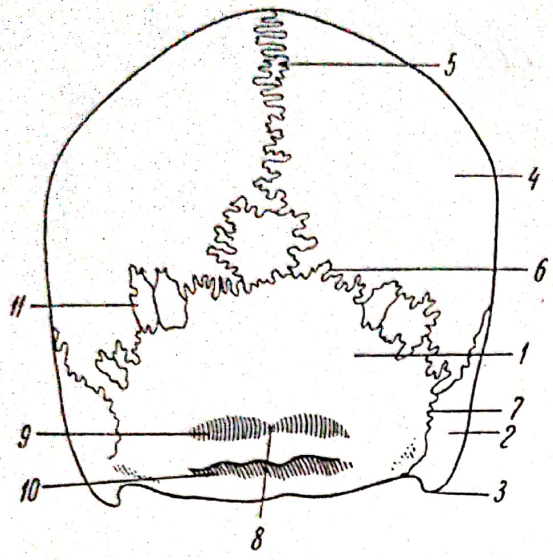

Fig. 137. Craniul văzut în norma occipitală (după Frasseto):
1 — solzul occipital; *2* — temporalul; *3* — apofiza mastoidă; *4* — parietalul; *5* — sutura sagitală; *6* — sutura lambdoidă; *7* — sutura occipitomastoidiană; *8* — protuberanța occipitală externă (inion); *9* — linia curbă superioară; *10* — linia curbă inferioară; *11* — os vormian.

Scheletul feței, privit în norma frontală, este format din maxilarele superioare, din malare și din mandibulă. Fiecare maxilar superior prezintă puțin mai jos de orbită cîte un *orificiu infraorbitar*. Mai jos, maxilarul prezintă, deasupra fiecărui canin, cîte o ridicătură (determinată de rădăcina acestuia): *eminența canină*. Lateral de ea se găsește *fosa canină*, destul de bine dezvoltată la omul modern.

Orificiul bucal este mărginit de marginea alveolară a maxilarului superior și de marginea alveolară a mandibulei.

Partea inferioară a craniului, văzută în norma frontală, se termină prin apofiza mentonieră a mandibulei.

Norma occipitală (fig. 137). Conturul craniului, văzut din spate, este arcuit, fiind convex în sus și pe latură și turtit în jos. Sutura lambdoidă, care fusese deja văzută parțial, poate să fie acum urmărită în toată întinderea sa. În jos această sutură se întîlnește cu sutura *occipitomastoidiană* și *parietomastoidiană*.

Oasele care se văd în norma occipitală sînt cele două *parietale*, precum și *temporalele* (porțiunea mastoidiană). Pe osul occipital se observă bine tot relieful descris cu ocazia studiului oaselor izolate.

Norma laterală (fig. 138). Ceea ce izbește mai mult dacă privim craniul uman pe partea laterală, adică din profil, este mica dezvoltare a masivului facial în comparație cu cutia craniană. Observăm că fălcile nu sînt proiectate înainte (prognate) ca la tot restul mamiferelor, ci drepte, adică *ortogonale*. De asemenea se observă bine dispoziția proeminentă a nasului, care formează o adevărată *carenă* la întîlnirea oaselor nazale. Conturul globulos al regiunii occipitale, apofiza mentonieră și înălțimea frunții sînt iarăși caractere tipice pentru omul modern.

Partea superioară și posterioară a normei laterale este constituită din oasele cutiei craniene: frontalul, parietalul, occipitalul, alisfenoi-

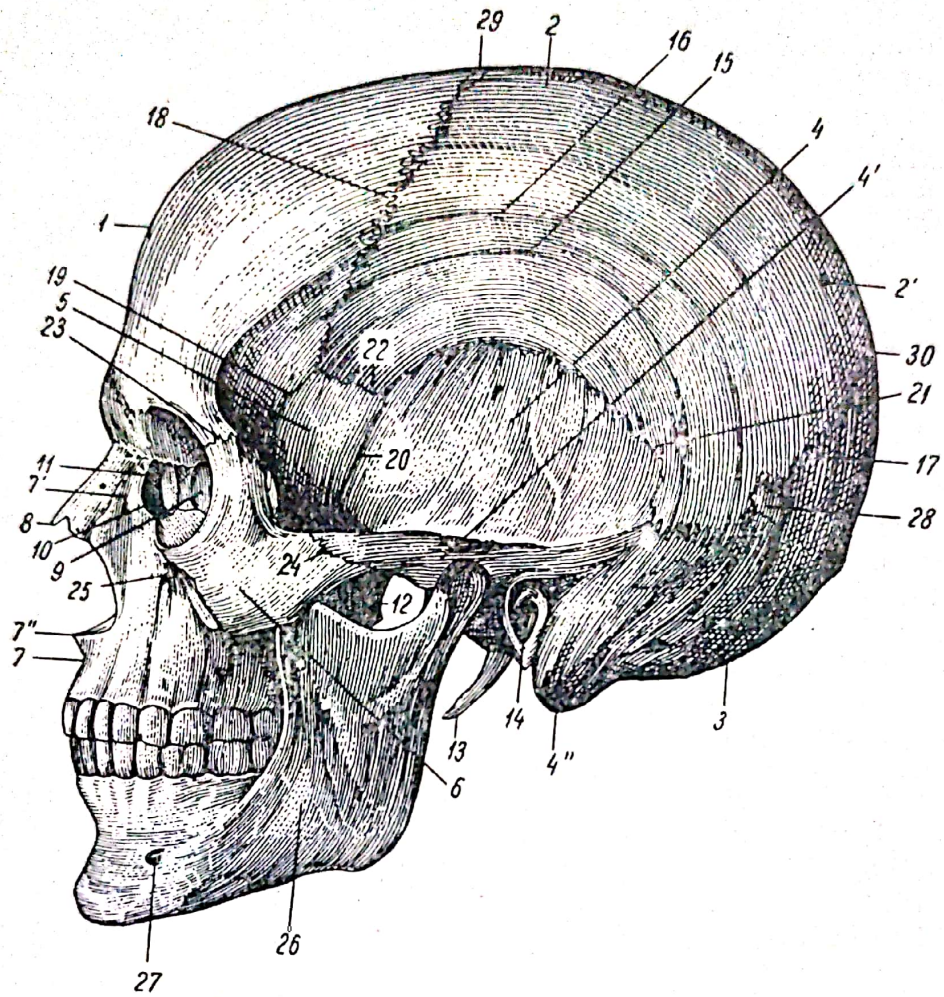

Fig. 138. Craniul văzut în norma laterală (după Testut):

1 — frontal; 2 — parietal cu *2'* — gaura parietală; *3* — occipital; *4* — temporal cu *4'* — apofiza zigomatică, cu *4''* — apofiza mastoidiană; *5* — aripa mare a sfenoidului; *6* — osul malar; *7* — maxila; *7'* — aprofiza frontală a maxilei; *7''* — spina nazală anterioară; *8* — os nazal; *9* — etmoid; *10* — os lacrimal; *11* — jgheab lacrimal; *12* — apofiza pterigoidiană; *13* — apofiza stiloidă; *14* — conductul auditiv extern; *15, 16* — cele două linii curbe temporale; *17* — sutura parietooccipitală; *18* — sutura frontoparietală; *19* — sutura frontosfenoidală; *20* — sutura temporosfenoidală; *21* — sutura temporoparietală; *22* — sutura parieto-sfenoidală; *23* — sutura frontomalară; *24* — sutura zigomaticomalară; *25* — orificiul suborbitar; *26* — mandibula sau maxilarul inferior; *27* — gaura mentonieră; *28* — os vormian; *29* — bregma; *30* — lambda.

dul și apofizele pterigoide. Suturile lor de legătură sînt: sutura coronară, sutura scvamoasă, parietomastoidiană, occipitomastoidiană și lambdoidă. În această normă se pot vedea bine, de asemenea, și *liniile temporale: superioară* și *inferioară*, *glabela* și *inionul*.

Partea anteroinferioară a craniului, văzută în această normă, este formată din oasele masivului facial: nazalul, lacrimalul, malarul, maxilarul superior și mandibula.

Scanned with OKEN Scanner

Pe lîngă orbită şi deschiderea nazală, în această normă pot fi studiate cîteva formaţiuni importante: *fosele temporale*, superioară şi inferioară, *fosa pterigomaxilară*, *arcada zigomatică*.

Fosa temporală superioară este regiunea cuprinsă între linia temporală, apofiza frontală a osului zigomatic, arcada zigomatică şi creasta sfenotemporală. Fundul ei este format din patru oase: frontalul şi alisfenoidul, pe partea anterioară şi temporalul şi parietalul, pe partea posterioară. La reunirea acestor patru oase se formează următoarele suturi: *pterofrontală* (între frontal şi alisfenoid), *pteroparietală* (între alisfenoid şi parietal), *pterotemporală* (între alisfenoid şi temporal). Ansamblul acestor suturi poartă numele de *sutura pterică* şi are, de obicei, forma literei H. Mai rar are forma literei K. Fosa temporală superioară este în întregime ocupată de muşchiul temporal respectiv.

Fosa temporală inferioară (infratemporală) constituie continuarea directă în jos a fosei temporale superioare, de care o separă o mică creastă, aproape orizontală, a alisfenoidului: *creasta sfenotemporală*. La exterior, fosa e mărginită de arcada zigomatică. Ea comunică cu orbita prin *fanta sfenomaxilară*, precum şi cu fosa pterigopalatină.

Arcada zigomatică, după cum se ştie, este formată din apofiza zigomatică a temporalului şi din apofiza temporală a malarului. La om, în general, şi în special la omul modern, arcada zigomatică este foarte puţin depărtată de pereţii craniului, aceasta în legătură cu o mai mică dezvoltare a muşchiului temporal.

Fosa pterigomaxilară este cuprinsă între tuberozitatea maxilarului superior şi faţa anterioară a apofizei pterigoide, separate între ele printr-o lamelă foarte subţire aparţinînd palatinului (fig. 139).

Pe fundul acestei fose se deschide un număr considerabil de fante, canale şi orificii: *orificiul mare rotund* (pentru nervul maxilar superior),

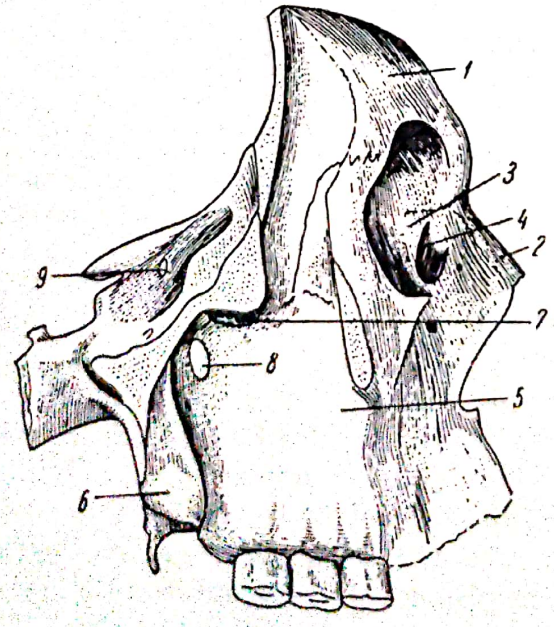

Fig. 139. Fosa pterigomaxilară dreaptă (după **Testut**):

1 — frontal; *2* — nazal; *3* — osul plan; *4* — lacrimal; *5* — maxilar; *6* — apofiză pterigoidă; *7* — foramen sfenopalatin; *8* — foramen mare rotund; *9* — foramen optic.

Scanned with OKEN Scanner

fanta sfenomaxilară care stabileşte legătura între orbită şi fosa pterigomaxilară, *orificiul sfenopalatin* care stabileşte legătura între această fosă şi fosa nazală, *conductul pterigopalatin* etc.

Norma bazală (fig. 140). Faţa inferioară a bazei craniului, cu mandibula scoasă, este foarte neregulată. Ea poate fi împărţită în trei porţiuni : porţiunea *anterioară* sau *facială*, porţiunea *medie* sau *jugulară* şi porţiunea *posterioară* sau *occipitală*. (Utilizăm aici împărţirea din *anatomia* lui Gray.)

Porţiunea anterioară prezintă *bolta palatină* aşezată pe un nivel mult mai jos decît restul bazei craniului : ea are forma generală a unei potcoave şi este constituită din *apofizele palatine* ale maxilarelor superioare, precum şi din *porţiunile orizontale ale palatinelor*.

Marginile anterioare şi laterale ale bolţii palatine prezintă alveole pentru inserţia dinţilor. În partea posterioară, bolta palatină este delimitată prin două linii curbe, concave înapoi, care la reunirea lor formează *spina nazală posterioară*.

Porţiunea medie se întinde de la marginea posterioară a palatului osos pînă la o linie convenţională trasă transversal prin marginea anterioară a orificiului occipital (basion).

În regiunea sa centrală, porţiunea medie este formată din vomer, pe laturile căruia se găsesc *coanele*, şi o mică porţiune din corpul sfenoidului, care se continuă cu partea bazală a occipitalului, întinse amîndouă întocmai ca o grindă osoasă între gaura occipitală şi vomer.

Pe laturile coanelor şi formînd marginea lor laterală se găsesc cele două apofize pterigoide, alcătuite fiecare dintr-o *aripă externă* şi o *aripă internă*. Intre cele două aripi se găseşte *fosa pterigoidă*. Aripa pterigoidă externă se continuă lateral şi în jos cu faţa infratemporală a alisfenoidului.

Aici se găsesc două orificii importante : *gaura ovală*, prin care trece ramul mandibular al trigemenului, şi *mica gaură rotundă*. Mai lateral încă se remarcă, în această poziţie, *fosa temporală* şi *arcada zigomatică*.

Pe laturile occipitalului bazal se remarcă faţa inferioară a stîncii temporalului, osul timpanic, precum şi o parte din scoica temporalului. Intre stînca temporalului şi alisfenoid se remarcă *gaura sfîşiată anterioară*, aşezată în plan orizontal şi avînd pe laturi cei doi *condili occipitali*, iar mai la exterior masele laterale ale occipitalului, cu apofizele lor jugulare slab dezvoltate şi porţiunea mastoidiană a stîncii. Aceasta din urmă prezintă *apofiza stiloidă* şi *apofiza mastoidă*. Înaintea apofizei jugulare se găseşte *gaura jugulară* sau *gaura sfîşiată posterioară*. Zona cea mai posterioară a acestei porţiuni este alcătuită din solzul occipitalului.

Topografia generală a craniului, văzut din interior. Dacă îndepărtăm bolta craniană, interiorul craniului poate fi bine văzut. El prezintă două regiuni : *faţa internă a calotei craniene* şi *faţa internă a bazei craniului* (fig. 141).

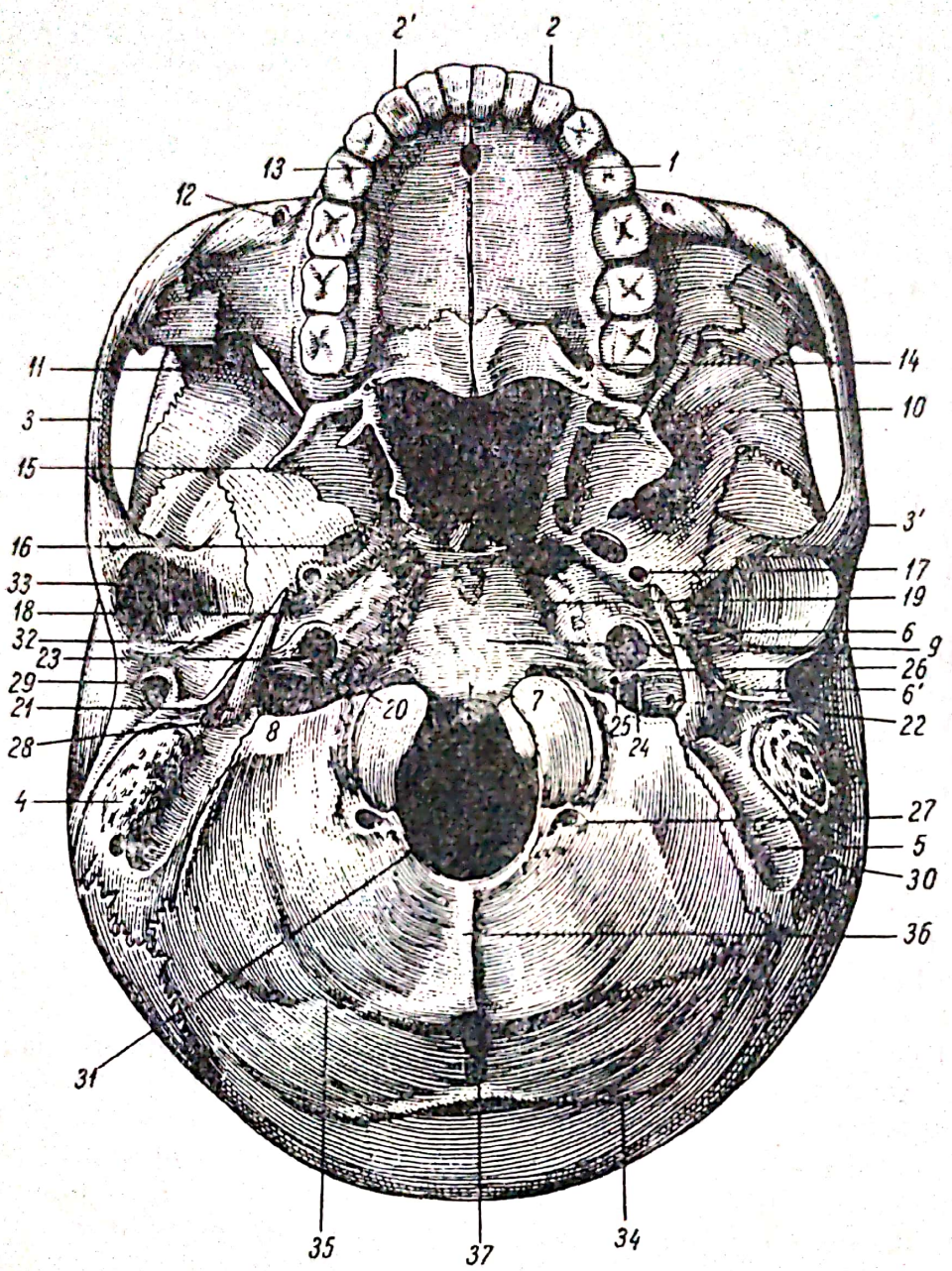

Fig. 140. Craniul văzut în norma bazală (după Testut):

1 — bolta palatină; *2, 2'* — dinți; *3* — arcada zigomatică cu *3'* — tuberculul zigomatic; *4* — apofiza mastoidă; *5* — șanțul digastric; *6* — apofiza stiloidă cu *6'* — apofiza sa vaginală; *7* — condil occipital; *8* — apofiza jugulară; *9* — apofiza bazilară; *10* — sfenoidul; *11* — fereastra sfenomaxilară; *12* — orificiul suborbitar; *13* — conductul palatin anterior; *14* — conductul palatin posterior; *15* — apofiza pterigoidă; *16* — gaura ovală; *17* — gaura rotundă mică; *18* — canalul osos al trompei lui Eustachi; *19* — gaura sfișiată anterioară; *20* — gaura sfișiată posterioară; *21* — fosa jugulară; *22* — orificiul pentru nervul jugular Arnold; *23* — orificiul inferior al canalului carotidian; *24* — conductul lui Jacobson; *25* — apeductul melcului; *26* — gaura condiliană anterioară; *27* — gaura condiliană posterioară; *28* — orificiul stilomastoidian; *29* — conductul auditiv extern; *30* — gaura mastoidiană; *31* — marele foramen; *32* — scizura lui Glaser; *33* — cavitatea glenoidă a temporalului; *34* — linia curbă occipitală superioară; *35* — linia curbă occipitală inferioară; *36* — creasta occipitală externă; *37* — protuberanța occipitală externă.

Scanned with OKEN Scanner

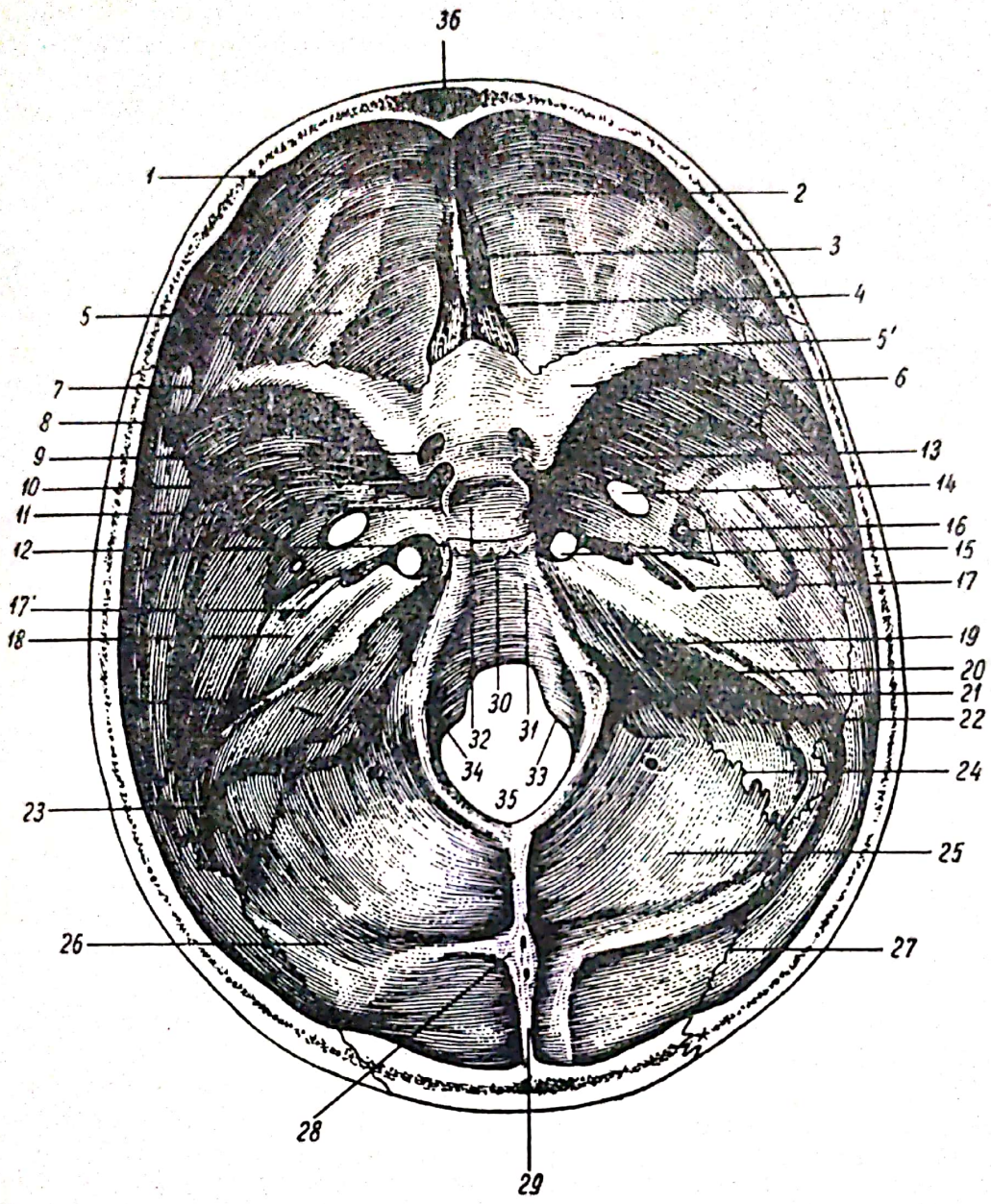

Fig. 141. Interiorul bazei craniului (după Testut):

1 — creastă frontală; *2* — gaura oarbă; *3* — apofiza *crista galli*; *4* — lama ciuruită; *5* — bosele orbitare; *5'* — sutură frontosfenoidală; *6* — aripa mică a sfenoidului; *7* — sutură sfenoparietală; *8* — marginea posterioară a aripii mici a sfenoidului; *9* — gaura optică; *10, 11, 12* — aprofizele clinoide anterioare, mijlocii și posterioare; *13* — gaura rotundă mare; *14* — gaura ovală; *15* — gaura sfișiată anterioară; *16* — gaura rotundă mică; *17, 17'* — hiatusul lui Fallope și accesoriul său; *18* — piramida; *19* — conductul auditiv intern; *20* — apeductul vestibular; *21* — gaura sfișiată posterioară; *22* — șanț lateral; *23* — gaura mastoidiană; *24* — sutură pietromastoidiană; *25* — fosă cerebeloasă; *26* — partea orizontală a șanțului lateral; *27* — sutura occipitoparietală; *28* — protuberanța occipitală internă; *29* — creasta occipitală internă; *30* — lama patrulateră a sfenoidului; *31* — jgheabul bazilar; *32* — șaua turcească; *33* — condil occipital; *34* — gaura condiliană anterioară; *35* — marele foramen; *36* — sinus frontal.

Scanned with OKEN Scanner

Calota cuprinde cea mai mare parte din frontal și din parietale, precum și o porțiune mică din solzul occipitalului, ale cărui suturi pot fi bine urmărite. Suprafața internă a osului prezintă impresii de vase sanguine, precum și *impresii digitate* (urmele lăsate de circomvoluțiile cerebrale) mai puțin distincte.

Baza craniului prezintă o subîmpărțire în regiuni sau etaje craniene: etajul anterior, mijlociu și posterior.

Etajul anterior formează groapa craniană anterioară, a cărei podea alcătuiește totodată plafonul orbitelor, precum și plafonul cavităților nazale. Lateral, deasupra orbitelor, podeaua gropii craniene este formată din lamele orbitare ale frontalului și din aripile mici ale sfenoidului, iar median podeaua acestei gropi este formată în față din lama ciuruită a etmoidului, deasupra căreia proeminează o mică apofiză lamelară, în formă de creastă de cocoș: *crista galli*, iar în spate din corpul sfenoidului.

Etajul mijlociu formează *groapa craniană mijlocie*. Ea este puțin întinsă în regiunea ei mediană, dar se lărgește înapoi și lateral. Porțiunea mediană, strîmtă și supraridicată față de părțile laterale, este formată din continuarea corpului sfenoidului a cărui față superioară este excavată pentru a găzdui hipofiza. Părțile laterale ale acestui etaj au podeaua alcătuită din aripile mari ale sfenoidului și din partea pietroasă a temporalului.

Etajul posterior și inferior formează groapa craniană posterioară. Ea este formată în cea mai mare parte din osul occipital, precum și din temporal.

Cîteva noțiuni de craniometrie (fig. 142). În anatomia umană și în antropologie, ca și în întreaga biologie, se iau în considerație din ce în ce mai mult caracterele cantitative, pe lîngă cele pur calitative. Metodele care ne permit studiul acestor caractere aparțin biometriei. Aplicarea biometriei în științele naturale constituie una dintre caracteristicile biologiei moderne. Craniometria este o subdiviziune a biometriei, care studiază procedeele ce ne permit să măsurăm caracterele cantitative ale diverselor cranii, înlesnind astfel compararea lor.

Metodele cranimetriei moderne, în ceea ce privește craniul uman, au fost elaborate de Broca, Topinard, R. Martin și V. V. Bunak etc.

Măsurătorile fie *liniare* (diametrele craniene și ale feței) fie *angulare* (unghiurile craniene sau faciale) necesită, în primul rînd, anumite puncte de reper sau puncte craniometrice.

Puncte craniometrice. Punctele craniometrice pot fi mediane sau neperechi și laterale sau perechi.

Iată cîteva dintre punctele craniometrice mediane:

1) *gnation* sau *punctul mentonier*, situat la partea cea mai inferioară și anterioară a bărbiei;

2) *punctul alveolar* sau *prostion*, situat la partea cea mai anterioară a marginii alveolare sau a maxilarului superior, între incisivii mediani;

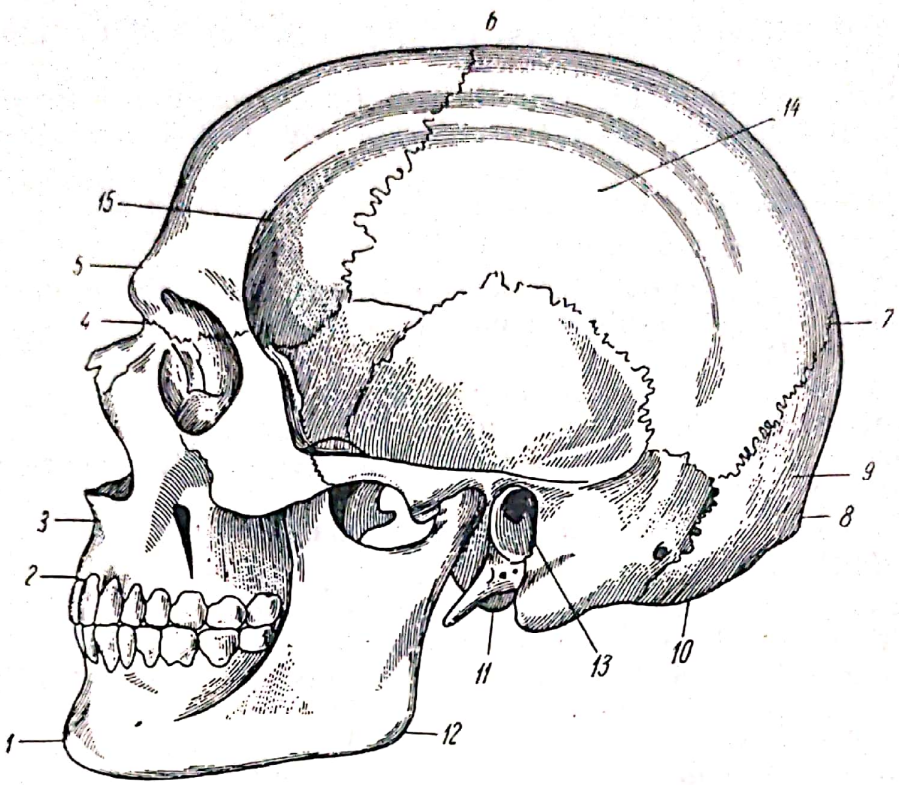

Fig. 142. Principalele puncte craniometrice (după Martin):
1 — gnation; *2* — prostion; *3* — punctul subnazal; *4* — nazion; *5* — glabela; *6* — bregma; *7* — lambda; *8* — inion; *9* — opistocranion; *10* — opistion; *11* — bazion; *12* — gonion; *13* — auriculare; *14* — eurion; *15* — frontotemporale.

3) *punctul spinal* sau *subnazal*, situat în vîrful spinei nazale inferioare;

4) *nazion*, situat la rădăcina nasului și pe sutura nazofrontală;

5) *glabela*, punctul cel mai proeminent al protuberanței mediane a frontalului;

6) *bregma*, siutat la întîlnirea dintre sutura coronară și sutura sagitală;

7) *lambda*, situat la întîlnirea dintre sutura lambdoidă și sutura sagitală;

8) *inion*, sau porțiunea cea mai proeminentă a protuberanței occipitale externe;

9) *opistocranion*, punctul cel mai posterior al craniului;

10) *opistion*, situat în centrul marginii posterioare a găurii occipitale;

11) *bazion*, situat în centrul marginii anterioare a găurii occipitale.

Iată cîteva dintre punctele craniometrice perechi sau laterale:

1) *gonion*, situat pe unghiul posteroexterior al mandibulei;

2) *auriculare*, situat imediat deasupra rădăcinii posterioare a apofizei zigomatice, la nivelul conductului auditiv extern;

3) *eurion*, punctul cel mai proeminent al pereților laterali ai cutiei craniene;

4) *frontotemporale*, punctul cel mai puțin proeminent al crestei temporale a frontalului.

Diametrele craniene. Ele sînt de trei feluri: diametre *longitudinale* sau *anteroposterioare*, diametre *laterale* sau *transverse* și diametre *verticale*.

Iată diametrele cele mai întrebuințate în craniometrie:

a) *Diametre longitudinale*

1) diametrul anteroposterior maxim: glabela-opistocranion;
2) diametrul bazei craniului: nazion-bazion.

b. *Diametre laterale*

1) diametrul transversal maxim: eurion-eurion;
2) diametrul biauricular: auriculare-auriculare;
3) diametrul frontal minim: frontotemporale-frontotemporale.

c. *Diametre verticale*

Diametrul bazilobregmatic: bazion-bregma.

Dimensiunile feței

1) Înălțimea superioară a feței: nazion-prostion.
2) Înălțimea totală a feței: nazion-gnation.
3) Lărgimea bizigomatică: depărtarea maximă a arcurilor zigomatice.

În același mod se pot măsura alte dimensiuni, atît craniene cît și faciale, precum și dimensiunile nasului, ale orbitei etc. Grație tuturor acestor măsurători se pot stabili indici care exprimă raportul dintre diversele dimensiuni ale craniului și ale feței.

Atît dimensiunile craniului cît și acelea ale feței se măsoară cu ajutorul unor instrumente de precizie fabricate special: glisieră, compas etc.

Principalii indici. Un indice exprimă, de obicei, raportul centesimal dintre două dimensiuni și se scrie sub forma unei fracții. Numărătorul acesteia este reprezentat prin dimensiunea cea mai mică înmulțită cu 100, drept numitor luîndu-se dimensiunea cea mai mare: $\frac{d \times 100}{D}$.

Iată care sînt principalii indici:

1) *indicele cefalic* sau *indicele lui Retzius:*

$$\frac{\text{diam. trans. max.} \times 100}{\text{diam. anteropos. maxim}}, \quad \text{adică:} \quad \frac{\text{eurion-eurion} \times 100}{\text{glabela-opistocranion}}.$$

După valoarea indicelui cefalic, craniile pot fi clasificate în cranii lungi sau *dolicocefale*, cranii mijlocii sau *mezocefale* și cranii scurte sau *brahicefale*, după cum urmează (fig. 143):

dolicocefale:	indice pînă la 75,
subdolicocefale:	indice 75—78,
mezaticefale:	indice 78—80,
subbrahicefale:	indice 80—82,
brahicefale:	indice 82 și mai mult.

Scanned with OKEN Scanner

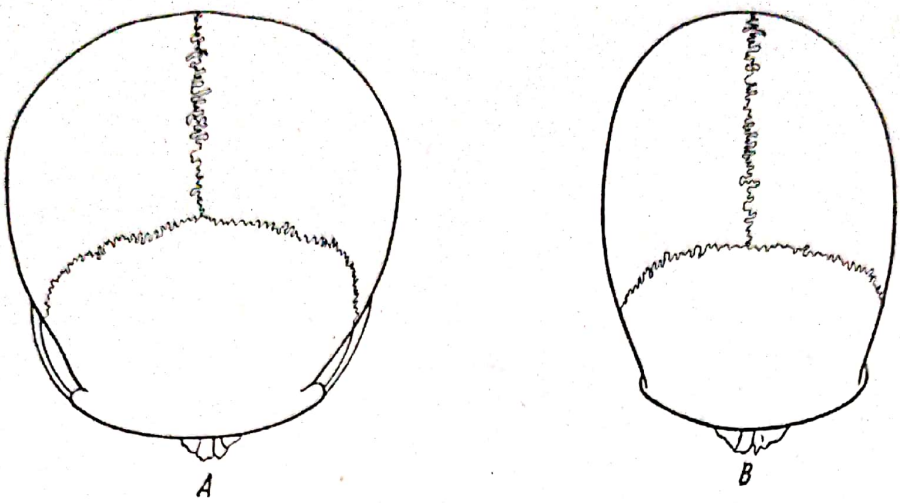

Fig. 143. Formele craniului (după Testut):
A — craniu brahicefal; *B* — craniu dolicocefal.

Unii antropologi burghezi reacționari, luînd în considerație variabilitatea formei craniului la om, au încercat să stabilească corelații între configurația craniului și facultățile intelectuale, precum și „capacitatea de a crea cultură".

Pe baza acestor considerații s-au născut teoriile asupra neegalității raselor umane atît de larg întrebuințate de fasciști care admit existența unor rase „superioare" și „inferioare". Dar cercetările obiective au demonstrat că forma craniului nu influențează întru nimic calitățile intelectuale, precum și capacitatea de a atinge un anumit nivel cultural. Din acest punct de vedere, concludente au fost cercetările marelui antropolog Mikluho-Maklai. Pe de altă parte, înflorirea culturală actuală a unor popoare din U.R.S.S., socotite înainte în mod nejust, aparținînd drept unor rase inferioare, lupta popoarelor coloniale pentru independența lor, precum și pentru ridicarea lor culturală, arată în practică cît de greșite sînt teoriile rasiste asupra existenței unor tipuri „inferioare" în umanitatea modernă.

2) *Indicele facial* $\frac{\text{înălțimea feței} \times 100}{\text{lărgimea bizigomatică}}$.

După valoarea acestui indice se pot clasifica craniile în cranii cu fața îngustă sau *leptoprosope*, cranii cu fața mijlocie sau *mezoprosope* și cranii cu fața largă sau *euriprosope*.

În afară de aceștia doi, se pot calcula o mulțime de alți indici ca, de exemplu: indicele frontoparietal, nazal, orbitar etc.

Unghiurile craniometrice principale. 1) *Unghiul facial* al lui Camper, ne arată gradul de dezvoltare a feței, adică dacă fața este *prognată* sau *ortogonată*. Există mai multe varietăți de unghiuri faciale: al lui Jacquart, al lui Cuvier, al lui Rivet.

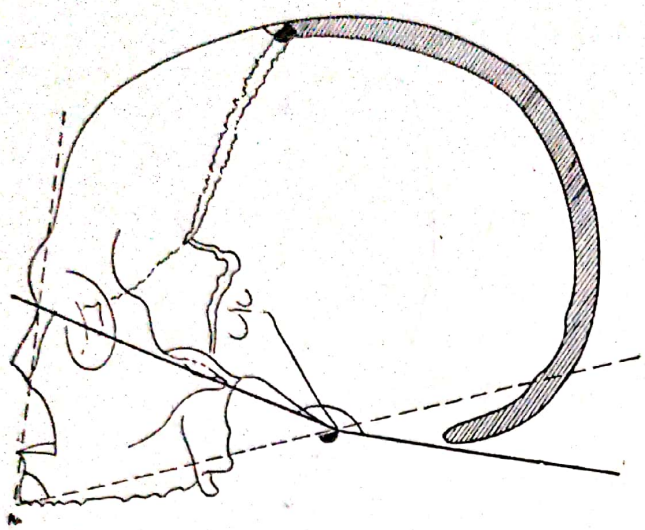

Fig. 144. Unghiul facial al lui Rivet și unghiul bazilar al lui Broca :
punctat — unghiul lui Rivet; linie plină — unghiul lui Broca.

Cel mai precis dintre aceștia pare a fi unghiul facial al lui Rivet (fig. 144), care se construiește astfel : prima latură este dată de o tangentă la nazion prin punctul alveolelor, iar a doua latură este dusă din punctul alveolar la bazion. În punctul alveolar se formează astfel un unghi ce variază după gradul de prognatism.

2) *Unghiul bazilar al lui Broca* (fig. 144) este determinat prin următoarele laturi : una este dusă de la nazion la bazion, iar a doua de la bazion la opistion. La bazion se formează un unghi deschis în sus, a cărui deschidere variază mai ales în funcție de planul în care este situată gaura occipitală. Dacă ea este orizontală, așa cum aceasta se întîmplă la om, atunci unghiul bazilar este foarte mare. Unghiul se micșorează însă în măsura în care planul găurii occipitale, din orizontal, se apropie de verticală. Acest unghi ne oglindește deci *gradul de înclinare a găurii occipitale*, care este în legătură cu felul stațiunii.

3) *Unghiul sfenoidal al lui Welcker* (fig. 145) are vîrful în mijlocul jgheabului optic al sfenoidului, una din laturi terminîndu-se la nazion, iar alta la bazion. Aceste două linii corespund destul de bine cu limitele ce separă cutia cranianâ de masivul facial. Unghiul lui Welker arată deci mai bine chiar decît unghiul facial raportul dintre aceste două porțiuni ale capului, și anume *gradul de frîngere a bazei craniului*.

4) *Unghiul lui Huxley* (fig. 145) are vîrful situat la contactul dintre sfenoid și etmoid. El este mărginit de două laturi ce pornesc din acest punct, una mergînd la bazion, iar cealaltă la punctul alveolar. Acest unghi, deschis în jos, este relativ mic la om, fiind de aproximativ 90°. La mamiferele inferioare și la celelalte vertebrate, acest unghi este mult mai mare, putînd ajunge pînă la 180°. El exprimă gradul de ridicare a bazei craniului deasupra bolții palatine. Se știe într-adevăr că la mamiferele inferioare, ca și la sauropside, baza craniului este prea puțin ridicată, deasupra bolții palatine. La om însă, baza craniului este puternic împinsă în sus, fiind așezată mult deasupra bolții palatine

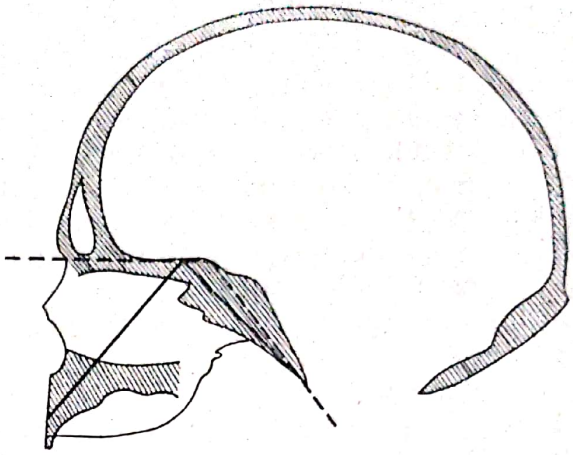

Fig. 145. Unghiul sfenoidal al lui Welcker și unghiul lui Huxley:
punctat — unghiul lui Welcker; linie plină — unghiul lui Huxley.

secundare. Această ridicare a bazei craniului este întovărășită de scurtarea masivului facial (fig. 146).

Atît unghiul lui Huxley cît și unghiul lui Welcker nu au valoare deosebită în antropologie, variabilitatea lor în interiorul speciei umane fiind cu totul neînsemnată. Pentru anatomia comparată însă, studiul acestor unghiuri are un interes deosebit.

În afară de aceste patru unghiuri analizate mai sus, există însă o sumă de alte unghiuri, mai puțin importante, așa cum sînt diversele unghiuri auriculare, parietale etc. Unghiurile se măsoară cu ajutorul unor instrumente speciale, numite *goniometre*, după ce craniul a fost fixat (cu ajutorul unui stativ) într-o poziție anumită.

Capacitatea craniană. Capacitatea craniană este foarte importantă pentru stabilirea volumului encefalului. Ea se stabilește cu ajutorul alicelor de plumb. Aceasta este însă una din operațiile cele mai delicate din toată antropologia și, în general, din toată craniometria.

Din punct de vedere al volumului, craniile se divid după cum urmează:

1) cranii macrocefale, peste 1 950 cm^3;
2) cranii mari, între 1 650 și 1 950 cm^3;
3) cranii mijlocii, între 1 450 și 1 650 cm^3;

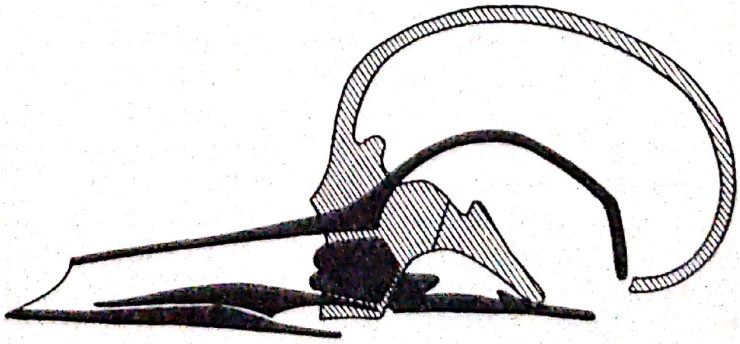

Fig. 146. Dispoziția bazei craniului la om și la cerb (după Benninghoff):
hașurat — om; negru — cerb.

4) cranii mici, între 1 150 şi 1 450 cm^3 ;

5) cranii microcefale, sub 1 150 cm^3.

Luînd în consideraţie şi cifrele extreme, capacitatea craniană variază la omul modern în următoarele limite : între 1 000 şi 2 000 cm^3 (T o n k o v). Dacă facem însă abstracţie de valorile extreme, foarte rar atinse, constatăm că variabilitatea medie se situează între 1 350 şi 1 600 cm^3. S-a observat că la sexul feminin, această capacitate craniană este, în medie, puţin mai mică decît la sexul masculin. Această diferenţă este în legătură cu talia, în medie mai joasă la femei decît la bărbat, şi nicidecum cu vreo presupusă inegalitate a calităţilor intelectuale.

Omul de Cro-Magnon şi chiar omul de Neanderthal prezintă o capacitate craniană care nu iese din limitele de variabilitate ale omului modern. După antropologul B u n a k, capacitatea craniană a neanderthalianului variază între 1 300 şi 1 600 cm^3.

Capacitatea craniană este însă mult inferioară la strămoşii noştri din etapa archeantropilor : pitecantropul şi sinantropul. Tot după B u n a k, primul ar prezenta o capacitate craniană de circa 900 cm^3, iar la al doilea, ea ar varia între 850 şi 1 220 cm^3.

La maimuţele antropoide superioare existente astăzi, capacitatea craniană este şi mai redusă. Iată cîteva cifre în această privinţă :

cimpanzeu = 410 cm^3 (media) ;
urangutan = 440 cm^3 (media) ;
gorilă = 500 cm^3 (media).

Dintre antropoidele superioare fosile se cunoaşte bine capacitatea craniană a unor australopitecine. Astfel, dacă *Australopithecus africanus* prezintă o medie asemănătoare cu cea a gorilei (500 cm^3), la *Paranthropus robustus* capacitatea craniană este sensibil superioară (650 cm^3). Mărirea continuă a capacităţii craniene în decursul evoluţiei strămoşilor omului modern, începînd cu australopitecinele, socotite astăzi drept antropoidele cele mai superioare, trecînd la etapa archeantropilor (pitecantropul, sinantropul, omul de Heidelberg) şi apoi la aceea a paleantropilor (omul de Neanderthal), este în legătură cu mărirea encefalului, care ajunge la maximul său de dezvoltare la omul modern. Paralelismul dintre mărirea capacităţii craniene şi creşterea encefalului în seria strămoşilor noştri constituie un exemplu de legătură corelativă, de interdependenţă între evoluţia a două organe.

În ceea ce priveşte mărimea capacităţii craniene, antropoidele superioare existente astăzi (cimpanzeul, gorila, urangutanul) constituie o punte de trecere între familia hominidelor şi mamiferele patrupede.

Dezvoltarea neurocraniului la om. În momentul naşterii, craniul neural uman prezintă şase fontanele : două mediane şi patru laterale. Dintre fontanelele mediane, una este anterioară (fontanela mare sau fontanela bregmatică), situată la unirea frontalului cu cele două parietale, şi

Scanned with OKEN Scanner

alta posterioară (fontanela mică, fontanela lambdatică), situată la punctul de convergenţă al celor două parietale cu occipitalul. Fontanelele laterale sînt în număr de două de fiecare parte: una anterioară (fontanela pterică), la punctul de convergenţă a frontalului, parietalului, temporalului şi aripii mari a sfenoidului; alta posterioară (fontanela asterică), la punctul de întîlnire a parietalului, occipitalului şi porţiunii mastoidiene a temporalului.

Membrana care umple spaţiile fontanelare este compusă din trei pături: una externă, care se continuă cu periostul oaselor vecine, una mijlocie, ce se osifică treptat şi alta internă formată din dura mater.

După naştere, osificarea continuă să se facă pe seama păturii mijlocii. Unghiurile osoase înaintează gradat unele către altele, micşorînd progresiv întinderea fontanelor. Fontanela mare dispare în întregime la doi pînă la trei ani şi o dată cu dispariţia ei se termină şi perioada fontanelară a bolţii craniului. Urmează perioada osteosuturală. Cînd toate oasele bolţii craniului au ajuns în contact, în urma dispariţiei fontanelelor, razele osoase care formează circumferinţa lor se încrucişează şi se întrepătrund. Aceste linii sinuoase şi dantelate după care oasele bolţii se unesc între ele constituie suturile, care joacă un rol foarte mare în dezvoltarea craniului adultului. Între buzele fiecăreia se găseşte o pătură fibroasă, membrana suturală, care reprezintă rămăşiţele păturii mijlocii a fontanelelor. Atîta timp cît această membrană persistă, craniul continuă să crească în suprafaţă; cînd osificarea a invadat şi membrana suturală, diferitele piese ale bolţii se sudează între ele, şi craniul nu-şi mai poate mări capacitatea. Această dispoziţie se numeşte sinostoză. Distingem o sinostoză fiziologică şi o sinostoză patologică. Sinostoza fiziologică începe către 45 de ani. Sinostoza patologică se caracterizează prin obliterarea precoce a suturilor. Ea poate fi totală sau parţială.

Perioada osteosuturală este urmată de perioada senilă a craniului ce se caracterizează prin obliterarea tuturor suturilor şi prin tulburări trofice care alterează chiar constituţia ţesutului osos.

Afară de rare excepţii, sinostoza devine completă către 75—80 ani.

Tulburările trofice consistă în subţierea bolţii în unele părţi şi depuneri de substanţă osoasă în alte părţi.

Dezvoltarea feţei omului. La fetus şi la copil, zona superioară sau orbitară predomină mult faţă de celelalte părţi ale feţei, din cauza dezvoltării relativ precoce a frontalului şi orbitei. Zona mijlocie sau nazală este, din contra, foarte redusă, aşa de redusă încît marginea inferioară a cavităţii orbitare se sprijină pe marginea alveolară a maxilarului superior. Zona inferioară sau bucală este, de asemenea, foarte redusă, din cauza slabei dezvoltări a maxilarului inferior. Rezultă din aceste dispoziţii anatomice că faţa apare la fetus ca turtită în sens vertical şi că în totalitatea ei este foarte puţin dezvoltată faţă de cutia craniană. Dacă examinăm partea posterioară a feţei, ne izbeşte marea în-



Scanned with OKEN Scanner

clinare a ramului mandibulei (ramus mandibulae), a apofizei pterigoide şi a coanelor. Aceste oase şi orificii sînt îndreptate de sus în jos şi dinapoi înainte.

La adulţi, pe măsură ce se dezvoltă funcţiunea respiratorie şi simţul mirosului, fosele nazale se alungesc de sus în jos, antrenînd maxilarele superioare într-o alungire paralelă. În acelaşi timp, dinţii cresc pe marginile alveolare, forţînd fălcile să se îndepărteze una de alta, pentru a le face loc, două condiţii ce au ca rezultat mărirea accentuată a dimensiunilor verticale ale feţei. Faţa mai creşte şi prin apariţia sinusului maxilar şi îmbracă puţin cîte puţin aspectul caracteristic de la adult. Sinusul maxilar se dezvoltă mai ales către partea posterioară şi împinge apofiza pterigoidă care, din oblică cum era, devine verticală. Dezvoltarea sinusului maxilar modifică puţin regiunea laterală a feţei.

O dată cu sinusul maxilar şi celelalte sinusuri ale feţei care, ca şi el, comunică cu fosele nazale apar şi se măresc. Citām sinusurile frontale ce apar la 15 ani şi dobîndesc mai tîrziu o înălţime de 20—25 mm şi o lărgime de 25—30 mm.

La bătrîni, căderea dinţilor, slăbirea şi uzura progresivă a marginilor alveolare fac să scadă foarte mult înălţimea porţiunii bucale. Acum predomină din nou dimensiunile transversale şi faţa în totalitatea ei se apropie mult de configuraţia primitivă. Ea se deosebeşte totuşi prin aceea că bărbia, care este înclinată înapoi la fetus şi copil, se înclină înainte la bătrîni, căutînd să întîlnească nasul.

Dezvoltarea maxilarului inferior. Maxilarul inferior este la început dublu şi persistă astfel chiar pînă la naştere, cînd cele două jumătăţi ale sale sînt legate prin ţesut conjunctiv. În acest moment, ramul său este foarte oblic în sus şi înapoi, formînd cu corpul un unghi obtuz de 135°.

Cele două jumătăţi se sudează în luna a doua sau a treia după naştere. Cu trecerea anilor, ramul tinzînd să devină vertical, unghiul dintre el şi corp se apropie de 90°. La bătrîni el devine din nou obtuz.

Semnificaţia morfologică a craniului. Din punctul de vedere al poziţiei sale, craniul continuă în mod natural coloana vertebrală. Ca şi canalul neural al acestuia, neurocraniul adăposteşte o parte din axul nervos. E normal deci să ne întrebăm dacă există vreun raport între craniu şi coloana vertebrală.

Această chestiune este una dintre cele mai vechi ale anatomiei comparate. Încă din anul 1790, Goethe şi Oken, studiind independent craniul mamiferelor, ajung la concluzia că craniul nu este altceva decît continuarea coloanei vertebrale, el fiind format dintr-un număr anumit de vertebre: şase după Goethe, dar trei şi apoi patru după Oken. Numărul de patru vertebre craniene a fost admis şi de Owen, iar apoi, cu toate criticile lui Cuvier, de mai toţi anatomiştii timpului.

Scanned with OKEN Scanner

Iată care ar fi, după aceşti autori, structura celor patru vertebre intrate în compoziţia craniului :

1) *Vertebra occipitală*, al cărei corp este reprezentat prin bazioccipital, lamele sau neuroapofizele — prin occipitalele laterale, iar apofiza spinoasă — prin supraoccipital.

2) *Vertebra parietală*, avînd drept centru bazisfenoidul, drept lame — alisfenoidele, iar drept apofiză spinoasă — parietalele.

3) *Vertebra frontală*, avînd drept centru presfenoidul, drept lame — orbitosfenoidele, şi frontalele drept apofize spinoase.

4) *Vertebra nazală*, cu vomerul drept centru, etmoidele laterale drept lame, şi nazalele drept apofize spinoase.

Astăzi, teoria vertebrală a craniului nu are decît un interes pur istoric. Într-adevăr, încă din 1859, Huxley arată că este imposibil de a se reduce craniul peştilor la un şir de vertebre. Numai la mamifere — care sînt vertebratele cele mai evoluate — se poate distinge, cu mai multă uşurinţă, porţiunile craniene mai sus menţionate. De altfel, trebuie să amintim că întreaga teorie a fost construită tocmai pe baza studiului craniului mamalian. Afară de aceasta, ştim că la ciclostomi, unde există o capsulă craniană cartilaginoasă destul de asemănătoare cu craniul primordial, nu există, în schimb, corpuri vertebrale diferenţiate (coloana vertebrală fiind acentrică). Craniul pare a fi astfel o formaţiune mai veche decît vertebrele, neputînd fi astfel derivat, în nici un caz, pe seama unor vertebre modificate. În plus, dacă este adevărat că primele stadii ontogenetice ale craniului seamănă cu acelea ale coloanei vertebrale, evoluţia embrionară a acestor părţi devine în curînd divergentă, în scheletul trunchiului apărînd o segmentare bine accentuată, în timp ce la craniul primordial propriu-zis această segmentare lipseşte complet. Într-adevăr, aici ea nu apare decît o dată cu osificarea, fiind astfel o segmentare *de ordin secundar*, care nu are nimic de-a face cu segmentarea primară a coloanei vertebrale. Trebuie conchis deci că *craniul nu este un lanţ de vertebre modificate*.

Gegenbaur a reluat întreaga chestiune de la început. El a arătat că dacă craniul primordial embrionar, precum şi craniul cartilaginos de la ciclostomi şi elasmobranhi nu sînt segmentate, totuşi se pot găsi părţi dispuse segmentar în regiunea cefalică. Aşa sînt, de exemplu, arcurile viscerale care, după Gegenbaur, ar corespunde coastelor din trunchi.

Acest anatomist constată astfel că se pot distinge două porţiuni deosebite în craniu : o porţiune posterioară sau *cordală*, care corespunde notocordului, şi o porţiune anterioară sau *precordală*. Porţiunea cordală ar corespunde cu o coloană vertebrală, deoarece nervii cranieni din cuprinsul ei prezintă dispoziţii asemănătoare nervilor spinali. Pneumogastricul ar corespunde astfel cu cinci perechi de nervi spinali, glosofaringianul şi acusticofacialul ar corespunde fiecare cu cîte o pereche, iar trigemenul şi oculomotorii — cu două perechi. Această parte a cra-

Scanned with OKEN Scanner

niului ar reprezenta astfel nouă segmente vertebrale. Porţiunea precordală nu prezintă în schimb decît două perechi de nervi, olfactivul şi opticul, care nu au nimic de-a face, de altfel, cu nervii spinali. Această parte a craniului nu este şi nici nu a fost vreodată segmentată. Ea ar proveni dintr-un fel de înmugurire a cartilajelor olfactive.

Tot după Gegenbaur dintre cele două părţi ale craniului, cea mai veche ar fi partea cordală. Ea ar fi rezultat din concreşterea vertebrelor, sub influenţa a o serie de factori şi mai ales din cauza nevoii unei suprafeţe mai solide pentru inserţia musculaturii mandibulei.

Ne dăm seama că această teorie segmentară a craniului, emisă de Gegenbaur, nu este decît o varietate mai tînără a teoriei vertebrale. În ceea ce priveşte argumentarea, ea prezintă un oarecare interes, deoarece pentru prima oară se face apel pentru rezolvarea unei probleme de morfologie osoasă nu numai la studiul dispoziţiei oaselor, piese care apar mai tîrziu în evoluţia ontogenetică, dar şi la alte elemente, în special la nervi.

Într-un moment dat, cercetările lui Balfour şi von Wijhe asupra somitelor cefalice au apărut să confirme concluziile lui Gegenbaur asupra dispoziţiei segmentare a craniului. Dar cercetările altor autori, ca Dohrn, Plate, Killian, Rabl, cu rezultate contradictorii faţă de primele, au complicat şi îngreuiat mult mai mult decît oricînd rezolvarea problemei constituţiei craniului.

Cercetările mai noi de ordin embriologic, datorite lui Froriep, Stöhr şi mai ales lui N. A. Severţov, aruncă însă o lumină nouă asupra întregii probleme. Într-adevăr, s-a arătat că la păsări şi la mamifere regiunea occipitală se comportă, în stare embrionară, ca şi cum ar fi partea cea mai anterioară a coloanei vertebrale. Aceasta numai pînă la orficiul de ieşire a nervului vag care desparte astfel craniul în două părţi : una *anterioară* sau *cerebrală* şi alta *posterioară* sau *spinală*. E prea puţin probabil că regiunea anterioară să fi fost vreodată segmentară. Unii nervi din această regiune prezintă o astfel de dispoziţie, pentru că ei inervează arcuri independente, dispuse serial.

După cercetările amintite rezultă că numai regiunea occipitală provine din vertebre transformate, înglobate la craniu şi că în filogeneza vertebratelor a existat o tendinţă de înglobare a tot mai multe vertebre la craniu. Transformarea porţiunii anterioare a coloanei vertebrale în porţiunea posterioară a craniului ar fi progresat deci în decursul istoriei vertebratelor (fig. 147).

Această concepţie a *structurii eterogene a craniului* a fost sprijinită şi de cercetările lui Fürbringer asupra nervilor cranieni. Graţie tuturor acestora s-a putut construi o teorie completă asupra naturii craniului, teorie care astăzi este admisă de majoritatea anatomiştilor.

Astfel se admite diviziunea craniului în două porţiuni distincte, separate între ele prin orificiul nervului vag. Porţiunea anterioară este denumită *paleocraniu*, iar cea posterioară, *neocraniu*. După cum indică şi numele, paleocraniul reprezintă partea cea mai veche a scheletului

Scanned with OKEN Scanner

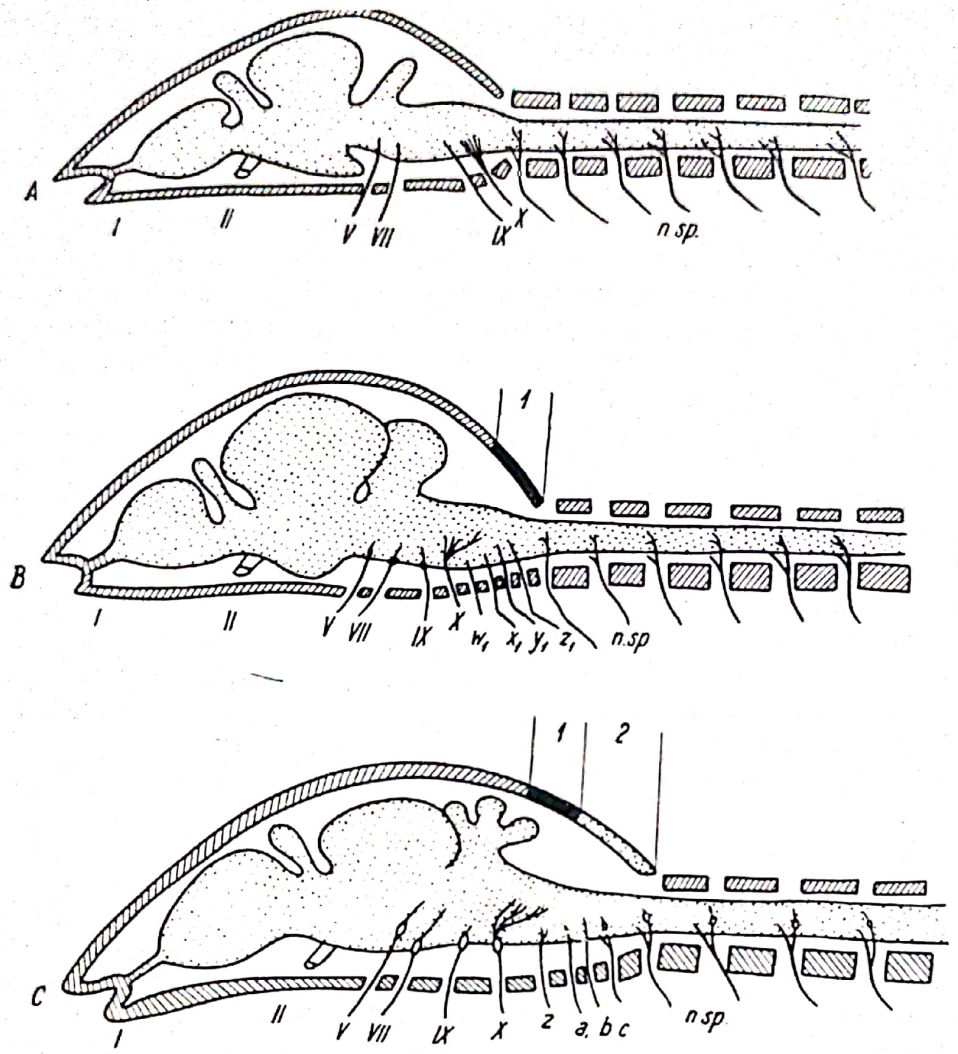

Fig. 147. Anexarea vertebrelor anterioare la neurocraniu (după Vialleton):

A — paleocraniu; *B* — neurocraniu protometamer; *C* — neurocraniu auximetamer; *I—X* — nervii cranieni; *w, x, y, z* — nervii occipitali; *a, b, c* — nervii occipitospinali; n. sp. — nervii spinali; *1* — prima parte anexată; 2 — a doua parte anexată.

cefalic, în timp ce neocraniul este alcătuit din segmente care s-au adăugat mai tîrziu.

Ciclostomii au craniul format numai dintr-un paleocraniu, deoarece acesta se oprește la orificiul vagului ; ei nu au regiunea occipitală.

Neocraniul rezultă dintr-o asimilare progresivă de vertebre. Proporția acestei asimilări este foarte variabilă și s-a petrecut în cel puțin două etape. Prima etapă a dat craniile *protometamere*, iar cea următoare, craniile *auximetamere*. Găsim cranii protometamere la selacieni și la amfibieni, în timp ce cranile auximetamere sînt caracteristice mai ales amniotelor.

Scanned with OKEN Scanner

O dată, cu asimilarea vertebrelor la craniu și o parte din nervii spinali s-au transformat în nervi cranieni. Fürbringer îi numește nervi *spinooccipitali*. Deoarece asimilarea vertebrelor s-a desfășurat în două etape principale, trebuie să distingem două categorii de nervi spinooccipitali: acei rezultați din prima asimilare sau nervi occipitali (însemnați în figurile noastre cu ultimele litere ale alfabetului) și nervii rezultați din asimilarea a doua sau nervi *occipitospinali* (însemnați prin primele litere ale alfabetului).

În concluzie, dacă astăzi nu se mai poate vorbi despre o teorie vertebrală a craniului, se poate în schimb vorbi despre o *teorie segmentară* a craniului, nu atît în sensul lui Gegenbaur, ci în concordanță cu vederile lui Severțov, Suskin, Froriep, Fürbinger.

Privire de ansamblu asupra evoluției scheletului cefalic în seria vertebratelor. Cercetînd structura scheletului cefalic la vertebrate, constatăm că în decursul evoluției sale, el a parcurs mai multe etape, în decursul cărora s-au produs modificări mai mult sau mai puțin adînci atît în neurocraniu cît și în scheletul visceral.

Etapa cea mai primitivă a dezvoltării filogenetice a scheletului cefalic este reprezentată astăzi de ciclostomi care, împreună cu unele forme fosile din silurian și devonian, formează grupul agnatelor. Trebuie să adăugăm însă că ciclostomii, în comparație cu agnatele fosile, manifestă unele caractere de specializare la un anumit gen de hrană, astfel încît ei prezintă unele dispoziții, realizate în mod secundar în aparatul lor bucal.

La ciclostomi, craniul neural este reprezentat printr-o capsulă craniană (neurocraniu), prezentînd țesutul cartilaginos dezvoltat în regiunea sa bazală, precum și în pereții săi laterali, mai ales în regiunea otică, dar membranos în plafon. Acest craniu nu prezintă regiunea occipitală, fiind astfel redus la ceea ce se numește paleocraniu. După cum am văzut, la ciclostomi, în jurul gurii se dezvoltă un aparat bucal care răspunde adaptării lor la un gen de hrană specializată. După aceasta urmează scheletul branhial. Unii autori socotesc că aparatul bucal al ciclostomilor ar deriva din arcuri omologe cu arcul oral și arcul hioidian al celorlalte vertebrate, precum și dintr-un arc preoral (poate chiar două arcuri preorale), care ar fi existat la primele vertebrate apărute pe pămînt. E sigur că rudele cele mai apropiate ale ciclostomilor actuali, agnatele fosile, aveau arcuri viscerale nediferențiate, servind toate la susținerea branhiilor. Totuși, grație unor cercetări extrem de minuțioase, realizate pe paleontologii suedezi (în special, Stensiö), s-au putut omologa primele trei arcuri viscerale ale agnatelor cu arcul hioidian, arcul oral, precum și un arc preoral al gnatostomilor.

Dacă considerăm scheletul cefalic al elasmobranhilor drept asemănător din multe puncte de vedere cu acela al gnatostomilor celor mai primitiv, atunci evoluția de la agnate la gnatostomi în ceea ce privește scheletul cefalic, axial, s-a desfășurat în sensul formării unui neuro-

Scanned with OKEN Scanner

craniu complet condrificat alcătuit dintr-un paleocraniu la care s-a mai adăugat şi un neocraniu constituit dintr-un număr mic de vertebre anexate, care reprezintă regiunea occipitală. În ceea ce priveşte scheletul visceral, arcurile viscerale s-au diferenţiat în arcuri branhiale, pe de o parte, iar pe de altă parte, în arcul hioidian şi oral, precum şi arcul preoral. Din acesta din urmă apar rudimente în decursul evoluţiei lor embrionare la foarte mulţi elasmobranhi. Cum arcul oral prezintă de cele mai multe ori (afară de holocefali) legături foarte slabe cu neocraniul, partea proximală a arcului hioidian, reprezentată prin hiomandibular, are aici un rol important în suspendarea mandibulei (articulaţia hiostilică sau articulaţia amfistilică (fig. 148).

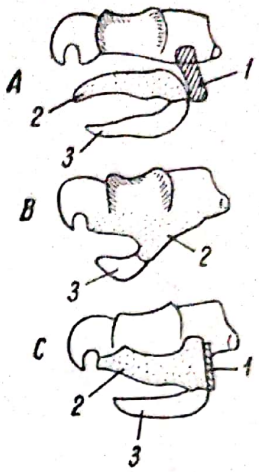

Fig. 148. Schema arătînd modul de articulare al mandibulei la peşti (după Swinnerton):
A — hiostilic; *B* — autostilic; *C* — amfistilic;
1 — hiomandibular; *2* — cartilajul palatopătrat; *3* — cartilajul lui Meckel.

Plecînd de la această formă cranianã care, probabil, nu diferă mult de aceea a peştilor celor mai vechi, craniul a evoluat, adăugînd dispoziţii noi. O primă etapă a acestei evoluţii o constituie formarea primelor elemente osoase, reprezentate prin plăci dermice osificate, asemănătoare cu oasele de acoperire, care se suprapun pe plafonul craniului cartilaginos şi se formează şi la baza acestuia, în derma bucală. Un astfel de craniu se întîlneşte astăzi la condroganoizi. Mai tîrziu se osifică şi capsula cartilaginoasă, dînd oasele de înlocuire. Paralel cu osificarea neurocraniului au loc osificări şi în arcurile viscerale, la care se mai adaugă, ca şi la cele dintii, oase de acoperire. Dintre acestea, un rol important îl au oasele dermice ce se formează în jurul cartilajului lui Meckel, intrînd în compoziţia mandibulei, precum şi osificările din interiorul operculelor.

Prima capsulă cranianã osoasă astfel realizată este continuă, fără fose, prezintă însă foarte multe regiuni neperfect osificate, numărul oaselor care o formează este relativ mare, iar legăturile sale cu partea viscerală a scheletului cefalic, adică cu splanhnocraniul, sînt încă foarte slabe. Iată de ce şi aici articulaţia mandibulei se face, de cele mai multe ori, nu numai prin intermediul pătratului, dar şi prin intermediul hiomandibularului (articulaţie hiostilică şi amfistilică).

Cavitatea destinată să adăpostească creierul este foarte mică, şi craniul neural ocupă puţin spaţiu în comparaţie cu craniul splanhnic.

O dată această importantă etapă din evoluţia craniului realizată — adică *etapa primului craniu osos* — asistăm la o serie întreagă de transformări, care vor duce, pornind de la crosopterigienii din devonian (aşa cum este, de exemplu, *Osteolepis*), la constituirea craniului de tip stegal de la stegocefalii paleozoici (fig. 149), de la reptilele cele mai primitive de la sfîrştiul carboniferului şi de la începutul permianului (*Labidosaurus, Seimouria*) (fig. 150), iar apoi la formarea pri-

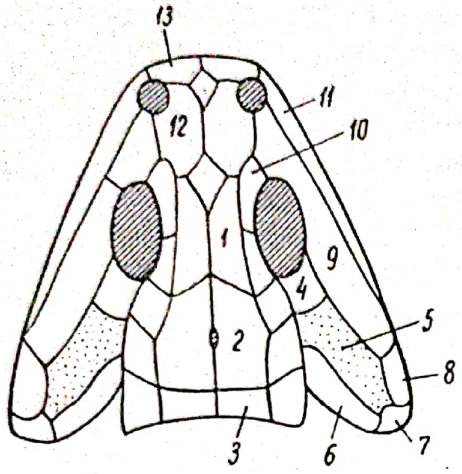

Fig. 149. Craniul la un stegocefal (după Swinnerton):
1 — frontal; *2* — parietal; *3* — supraoccipital; *4* — postorbitar; *5* — scvamozal; *6* — pteriqoid; *7* — pătrat; *8* — pătratojugal; *9* — jugal; *10* — lacrimal; *11* — maxilar; *12* — nazal; *13* — premaxilar.

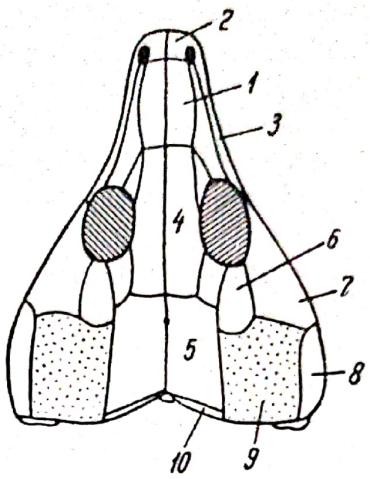

Fig. 150. Craniul la un *Labidosaurus* (după Swinnerton):
1 — nazal; *2* — premaxilă; *3* — maxilă; *4* — frontal; *5* — parietal; *6* — postorbital; *7* — jugal; *8* — pătratojugal; *9* — scvamozal; *10* — supraoccipital.

melor cranii zigale de la reptilele permotriastice (fig. 151). Pe seama acestui studiu se vor dezvolta mai tîrziu atît formele craniene de la celelalte reptile şi păsări cît şi forma cranianã a mamiferelor.

Dar în ce constau toate aceste transformări, cu alte cuvinte, în ce mod s-a elaborat, trecînd prin numeroase etape, craniul mamalian?

În primul rînd, aceste transformări privesc oasele operculelor ce dispar începînd cu batracienii şi pe care nu le mai întîlnim la vertebratele tetrapode. Ele privesc, de asemenea, modificările arcului hioidian şi ale arcurilor branhiale care, pierzîndu-şi rostul funcţional, se transformă într-un schelet hipobranhial, din ce în ce mai redus, pe măsură ce ne depărtăm mai mult de peşti.

Paralel cu aceasta, osificarea craniului devine tot mai completă. Dintre toate regiunile sale, regiunea etmoidală este aceea care rămîne cel mai mult timp imperfect osificată.

Faţă de craniul crosopterigenilor sau al stegocefalilor vechi, numărul oaselor începe să se micşoreze încă de la primul stadiu reptilian al evoluţiei craniului, pentru a deveni relativ foarte mic la mamifere. Micşorarea numărului de elemente osoase se face fie prin dispariţia oaselor (oasele circumorbitare, postfrontale, prefrontal, parasfenoid, de exemplu), fie prin fuzionarea unor oase şi formarea de complexe osoase (aşa cum sînt, de exemplu, occipitalul, temporalul, sfenoidul, etmoidul (de la mamifere), fie în sfîrşit, prin schimbări funcţionale (aşa cum este cazul hiomandibularului, transformat întîi în columelă la batracieni şi sauropside, iar apoi în scăriţă la mamifere; sau al pătratului şi articularului, transformate la mamifere în nicovală şi ciocan).

Totodată, dimensiunile proporționale ale oaselor se modifică. Unele oase descresc, așa cum sînt nazalele și lacrimalele, în timp ce altele, de pildă, maxilarul superior, cîștigă în întindere.

Am văzut, de asemenea, că craniul primelor vertebrate tetrapode și al stegocefalilor avea bolta craniană continuă, lipsită de fose temporale, întocmai ca și craniul crossopterigienilor. Începînd cu reptilele din permian, craniul devine un craniu zigal, prevăzut cu una sau două fose temporale, mărginite de arcurile temporale superior și inferior. La păsări și la mamifere, unul singur dintre aceste arcuri persistă, dînd arcada zigomatică, care mărginește o fosă temporală unică.

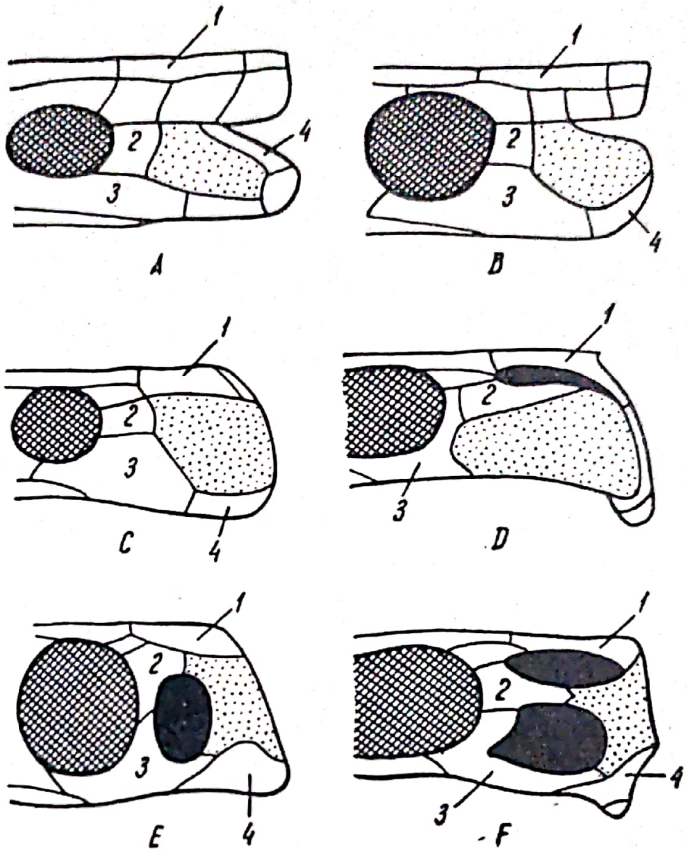

Fig. 151. Schema regiunii temporale la stegocefali și la reptile (după Swinnerton):
A — stegocefal primitiv; *B* — *Seymouria*; *C* — *Labidosaurus*; *D* — *Aroeoscelis*; *E* — *Mycterosaurus*; *F* — *Sphenodon*;
1 — parietal; *2* — postorbital; *3* — jugal; *4* — pătratojugal.

Cavitatea destinată să adăpostească encefalul se mărește (fig. 152), întinzîndu-se spre partea posterioară, prin captarea a tot mai multe vertebre cervicale (neocraniu protometamer, neocraniu auximetamer) spre partea laterală, întîi prin încorporarea scvamosalului la pereții propriu-ziși ai cutiei craniene, apoi prin înglobarea cavității epipterice la spațiul endocranian; anterior, prin dispariția septumului interorbitar; în sfîrșit, în sens vertical, prin o mai mare dezvoltare în înălțime a oaselor bolții craniene (parietalele devin boltite la mamifere, în timp ce sînt plate la reptile).

Oasele splanhnocraniului, provine din arcul oral, se sudează mai solid la craniul neural, astfel încît, la mamifere, ele formează împreună (cu excepția mandibulei) un masiv osos continuu.

În același timp se realizează o a doua boltă palatină (fig. 153), bolta palatină secundară (caracteristică mamiferelor și crocodilienilor, precum și unor teromorfe), prin alipirea între ele a porțiunilor orizontale ale premaxilarelor, maxilarelor, palatinelor și a pterigoidelor (acestea

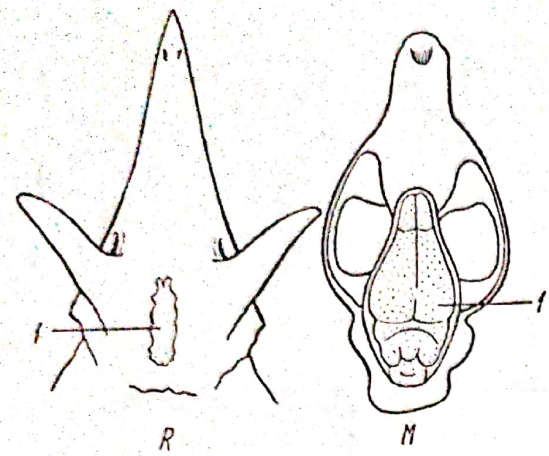

Fig. 152. Schemă arătînd mărimea encefalului la reptile (*R*) şi la mamifere (*M*) (după Swinnerton):
1 — encefal.

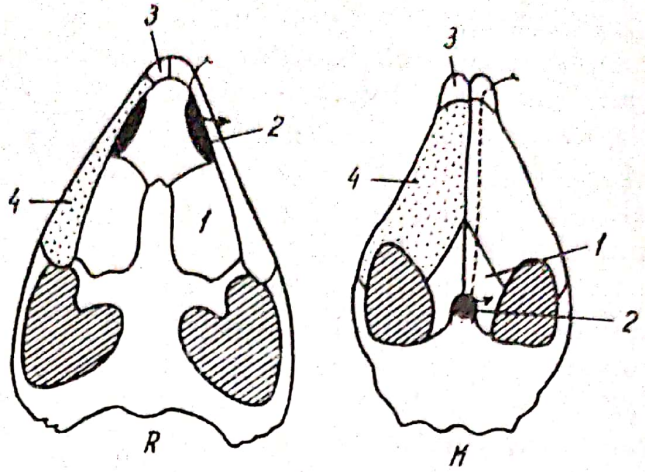

Fig. 153. Bolta palatină la reptile *(R)* şi la mamifere *(M)* (după Swinnerton):
1 — palatin; *2* — nările interne; *3* — premaxile; *4* — maxilă.

din urmă numai la reptile). În acest mod, fosele olfactive se prelungesc mult spre partea posterioară, deschiderile lor interne, coanele secundare fiind astfel împinse înapoi.

Formarea bolţii palatine constituie o achiziţie dintre cele mai importante, deoarece prin deschiderea coanelor în partea posterioară a gurii, animalul poate să mestece hrana, fără ca aceasta să jeneze respiraţia.

Prin transformarea hiomandibularului în columelă, falca de jos se articulează, începînd cu batracienii, în mod autostilic, prin intermediul pătratului. La mamifere însă, această articulaţie autostilică se face direct între condilul dentarului şi cavitatea glenoidă a scvamosalului, realizîndu-se articulaţia secundară scvamodentară, în locul articulaţiei primare vechi; scvamopătratoarticulară (fig. 154).

Numărul oaselor fălcii de jos se reduce, ea fiind formată, la mamifere, numai din dentar. Celelalte oase dispar, se contopesc cu dentarul sau îşi schimbă destinaţia, aşa cum sînt articularul şi angularul.

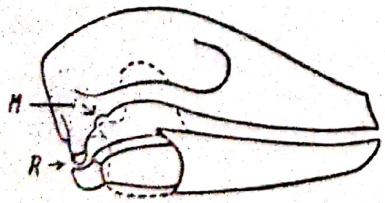

Fig. 154. Articulaţia mandibulelor la reptile (*R*) şi la mamifere (*M*) (după Swinnerton):
contur punctat — conturul, mandibulei la *M*; suprafaţă punctată — scvamozal; suprafaţă haşurată — pătrat şi angular la reptile.

Pornind de la craniul mamalian astfel constituit, transformări importante duc, prin diferite etape intermediare, la craniul uman.

Craniul unui mamifer patruped poate fi caracterizat prin următoarele trăsături: faţa este foarte dezvoltată, prognatismul fiind excesiv, în timp ce neurocraniul este relativ redus. Axa bazei craniului este dreaptă, iar planul găurii occipitale, vertical.

Muşchii temporali, fiind foarte dezvoltaţi, îşi au inserţia lor pe craniu foarte sus, întîlnindu-se pe linia mediană şi formînd aici o creastă

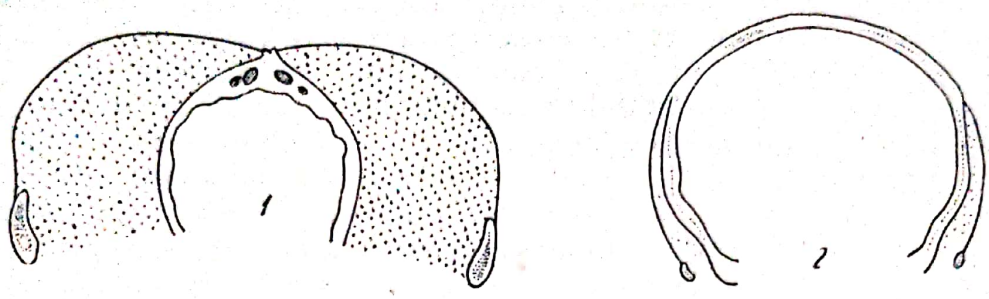

Fig. 155. Secțiune transversală prin capul unui ciine (*1*) și al unui om (2) (după Anthony):

sagitală (fig. 155). Mușchii cefei, dezvoltați și ei, provoacă formarea unei creste occipitale. Inionul (protuberanța occipitală externă) este situat foarte sus. Arcadele zigomatice sînt masive și depărtate de craniu. Orbitele privesc lateral, iar fosa orbitară nu este separată printr-un perete continuu de fosa temporală. Fruntea nu este formată, iar oasele nazale sînt așezate pe același plan, neconstituindu-se aici un nas proeminent. Mandibula nu are apofiza mentonieră, fiind lipsită de apofizele geni, iar impresiile digastricilor sînt mari și așezate pe marginea ei inferioară.

La omul modern (fig. 156 și 157), fața se reduce considerabil, devenind perfect ortogonată (unghiul facial aproape de 90°), iar craniul neural devine comparativ enorm și globulos. Axa bazei craniului nu mai este dreaptă, ci formează o linie frîntă la nivelul șeii turcești, iar planul găurii occipitale este acum orizontal. Mușchii temporali sînt mai puțin voluminoși, iar liniile lor de inserție nu se ating niciodată între ele, astfel încît nu se mai formează o creastă sagitală. Craniul nemaifiind împiedicat să se dezvolte în lărgime, din cauza compresiunii exercitate de masele temporale puternice, crește mult în toate direcțiile, corelativ cu creșterea enormă a emisferelor cerebrale, devenind globulos.

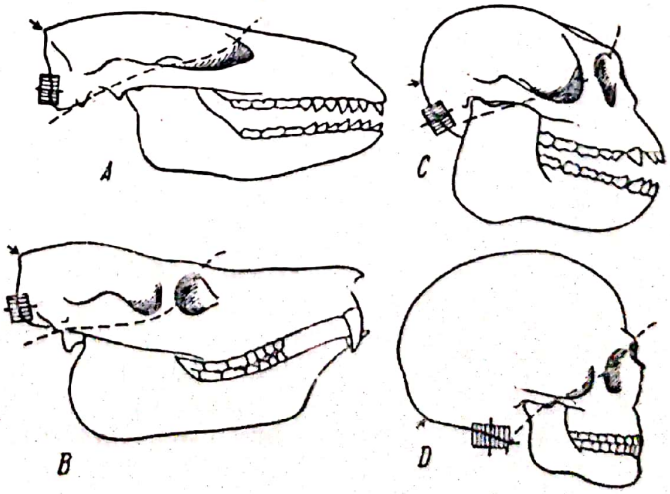

Fig. 156. Schemă ilustrînd unele schimbări care au loc în craniul primatelor (după Swinnerton):
linia întreruptă marchează limita dintre neurocraniu și craniul visceral; *A* — un insectivor din eocen; *B* — un lemurian dispărut — *Megaladapis*; *C* — o maimuță dispărută — *Mesopithecus*; *D* — om.

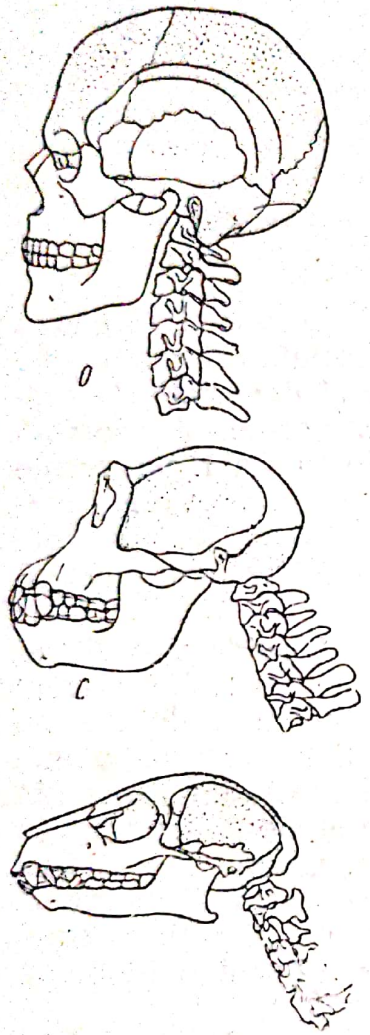

Fig. 157. Poziția craniului pe coloana vertebrală și raportul dintre cutia craniană și față la omul modern (O), cimpanzeu (C) și lemurian (L) (după B o u l e).

Pentru același motiv, arcadele zigomatice sînt subțiri și apropiate de craniu. Inionul coboară mult mai jos, din cauza reducerii mușchilor cefei. Orbitele sînt îndreptate înainte, permițînd vederea binoculară și sînt despărțite de fosa temporală printr-un perete osos continuu.

Fruntea este înaltă, iar oasele nazale sînt așezate în două planuri înclinate unul față de celălalt, astfel încît formează un nas proeminent. Mandibula prezintă o apofiză mentonieră bine dezvoltată, precum și apofize geni, iar suprafața de inserție a diagastricilor este împinsă spre fața ei internă.

O bună parte dintre aceste modificări sînt determinate deci de staționea bipedă, legată de verticalitatea care, eliberînd membrul anterior de la funcția de locomoție și susținere, îl rezervă funcției prehensorii de explorare a mediului, precum și operațiilor multiple legate de procesul muncii. În acest fel, fălcile își pierd rolul apucător, scurtîndu-se în mod apreciabil, iar fața devine ortogonată. Ca o consecință a scurtării fălcilor, mușchii lor ridicători, în special temporalii, nu mai sînt atît de puternici. După cum am văzut ei nu-și ridică atît de sus inserțiile lor pe craniu și nu-și mai dezvoltă acțiunea compresorie asupra acestuia, permițîndu-i să se dezvolte în libertate, în raport cu marea dezvoltare a encefalului, legată și ea, în primul rînd, de procesul muncii. De asemenea, și musculatura cefei poate să fie mai puțin dezvoltată, nemaiavînd a contrabalansa greutatea unui bot puternic proiectat înainte.

Bineînțeles, toate aceste modificări nu se petrec deodată, ci în mod progresiv, între forma craniană a unui mamifer patruped și aceea a omului modern întrepunîndu-se diferite etape, pe care le putem reconstitui grație resturilor fosile.

Se știe bine astăzi că rădăcina hominidelor ca și a tuturor primatelor trebuie să fie căutată în insectivorele fosile, poate de tipul tupaidelor actuale. Putem admite, de asemenea, că primatele superioare antropomorfe, ca și hominidele, au trecut apoi printr-o etapă asemănătoare cu aceea a lemurienilor, de la care s-a diferențiat tipul antropomorf, trecînd, în prealabil, printr-o fază cinomorfă.

Scanned with OKEN Scanner

Plecînd de la un strămoş străvechi antropomorf (fig. 158), asemănător în unele privinţe cu cimpanzeul, gorila şi urangutanul (care nu pot fi însă, în nici un caz, socotite drept forme ancestrale ale omului, ci numai drept descendente din aceiaşi strămoşi), se realizează, puţin cîte puţin, prin etape de evoluţie succesive, forma umană actuală.

Care sînt aceste etape şi ce caracteristici prezintă ele din punctul de vedere al structurii craniene?

Primul stadiu, imediat următor celui antropomorf, este stadiul archeantropilor, reprezentat prin pitecantrop, sinantrop şi omul de Heidelberg.

Care sînt principalele caractere craniene ale acestor forme? Vom analiza mai ales caracteristicile pitecantropului şi ale sinantropului, cunoscute azi prin cranii destul de numeroase şi complete, omul de Heidelberg nefiind cunoscut decît prin o falcă inferioară, ce-i drept, foarte bine păstrată.

La prima vedere, calota cranianã a pitecontropilor şi sinantropilor (fig. 159) are un aspect pitecoid, datorită aplatizării sale în sens vertical, precum şi frunţii înguste şi teşite. Ea este însă complet lipsită de creasta sagitală, caracteristică marilor antropoide. Deasupra ochilor, întocmai

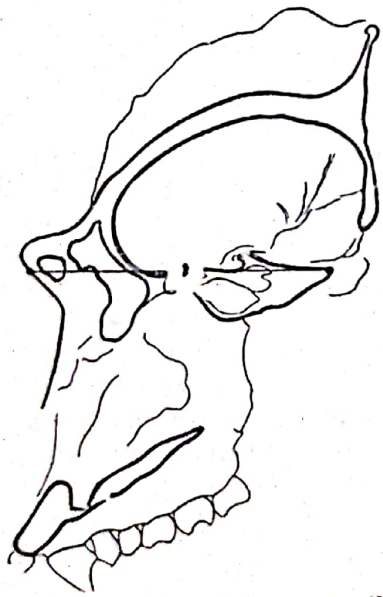

Fig. 158. Craniul la o gorilă adultă (după Duckwerth):

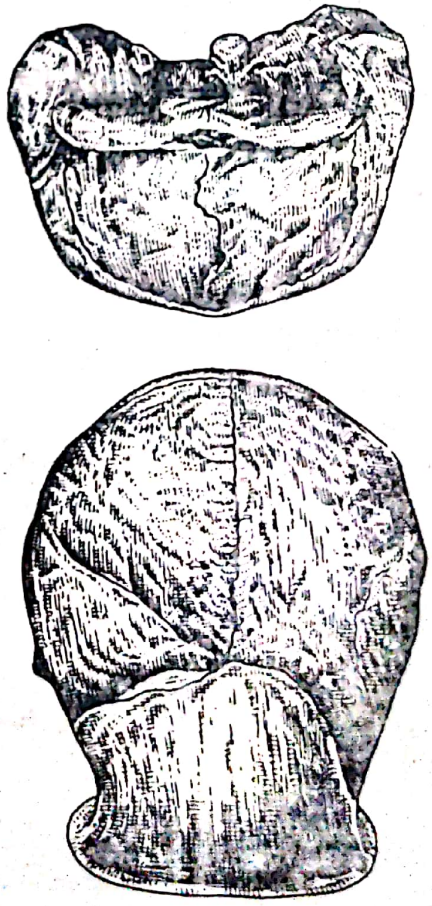

Fig. 159. Craniul de sinantrop *I* văzut de sus şi din faţă (după Nesturch).

ca și la aceștia, se vede însă un burelet continuu al frontalului ce formează viziera orbitară. Regiunea occipitală este puternic aplatisată, de sus în jos, iar creasta occipitală se continuă cu creasta temporală și cu creasta supramastoidiană, întocmai ca și la maimuțe, în timp ce la om aceste creste sînt întrerupte. Forma cutiei craniene în norma verticală este puternic alungită, îngustă în partea anterioară a foselor temporale (constricția postorbitară), dar largă la nivelul boselor parietale. Foramenul occipital are o poziție destul de centrală. Capacitatea cranianã variază la diversele exemplare de pitecantropi și sinantropi de la 850—1 200 cm^3, fiind deci mai mare decît aceea a oricărui antropoid (650 cm^3) și atingînd capacitatea craniană minimă de la omul actual.

Fața este prognată, nasul prea puțin proeminent, orificiile foselor nazale sînt foarte largi, iar arcadele zigomatice — depărtate de craniu. Mandibula este lipsită de apofiza mentonieră și prezintă, întocmai ca și craniul întreg, un amestec de caractere umane și simiene.

Pitecantropul ca și sinantropul sînt deci, prin morfologia lor craniană, forme intermediare între om și maimuțele antropomorfe.

De la omul de Heidelberg (fig. 160), incadrat și el în această etapă, nu se cunoaște, decît mandibula, care prezintă un interes deosebit, fiind destul de bine păstrată. Ea este caracterizată prin dimensiunile mari, prin aspectul masiv și prin extraordinara ei robusticitate. Ramul vertical este foarte larg, iar bărbia lipsește complet. Marginea inferioară concavă este atît de turtită încît formează parcă o fațetă pe care se găsesc impresiile digastricilor, care la omul modern, se găsesc dincolo de ea, pe fața internă a osului. Regiunea genie, în loc să fie proeminentă, ca la omul modern, prezintă, din contra, ca la marile antropoide, o fosetă ce înlocuiește apofizele geni superioare. Linia oblică internă este slabă, ceea ce denotă o mică dezvoltare a mușchilor milohioidieni. Spațiul lăsat pentru limbă este foarte îngust, mai larg decît la antropoide, dar mai îngust decît la omul de Neanderthal și mai ales la omul modern. Dentiția este net umană. În general deci, mandibula omului de Heidelberg reprezintă un amestec de caractere umane și simiene, prezentînd o formă ce se situează, din acest punct de vedere, la același nivel evolutiv cu pitecantropul și sinantropul.

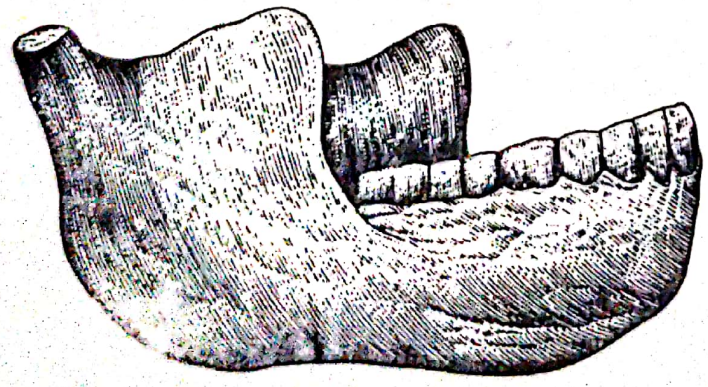

Fig. 160. Mandibula omului de Heidelberg (după B o u l e).

Scanned with OKEN Scanner

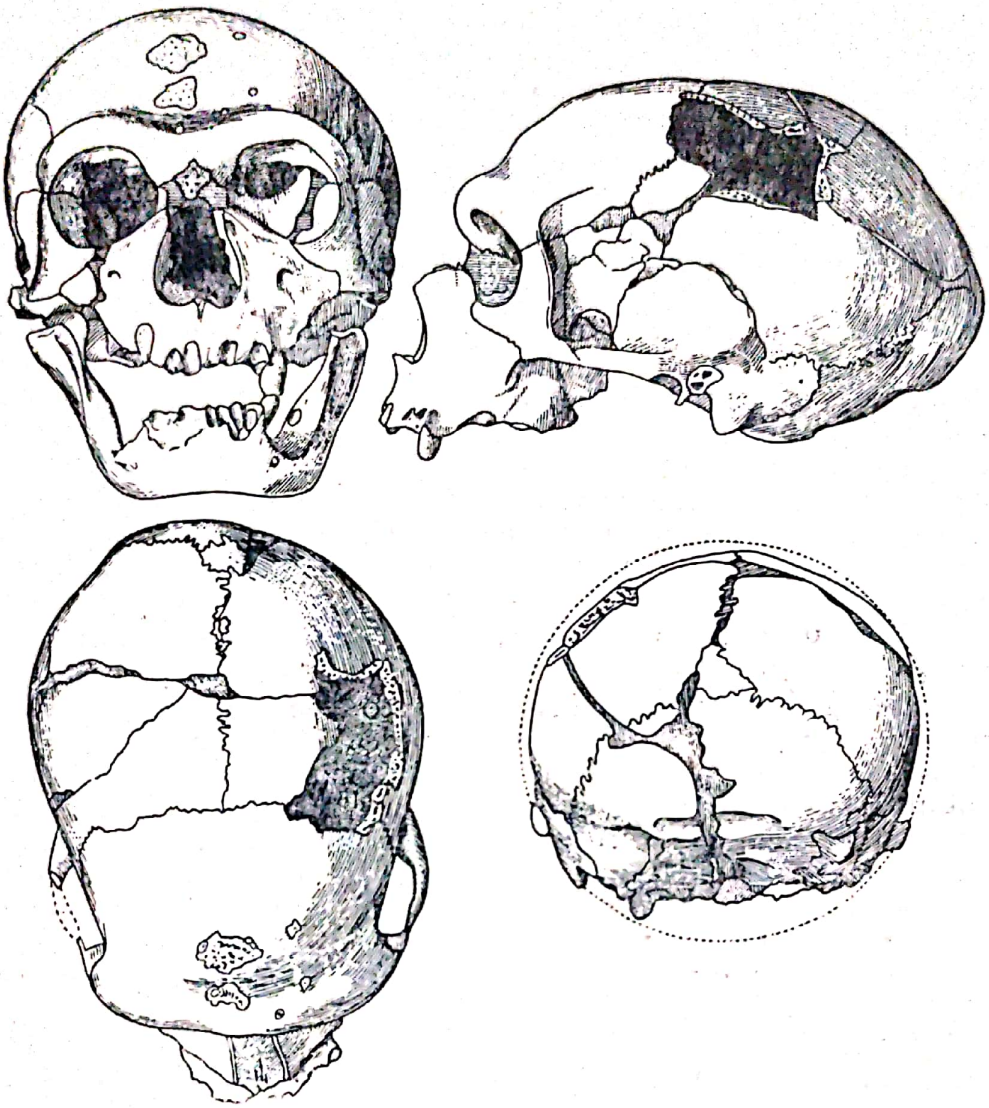

Fig. 161. Craniul omului de Neanderthal (după P i v e t e a u).

Etapa următoare străbătută de omul modern în evoluția sa filogenetică este etapa paleantropilor, reprezentată prin specia: *Homo neanderthalensis* (omul de Neanderthal) (fig. 161). Omul de Neanderthal este foarte binecunoscut, fiind reprezentat prin multe schelete, găsite în puncte diferite ale lumii vechi: în U.R.S.S. (Tesik-Tas), în Franța (Chapelle aux Saints, Le Moustier, La Ferrassie, La Naulette etc.), în Belgia (Spy), în Spania (Gibraltar), în Italia (Sacco Pastore), în Croația (Krapina), în Galileia, în Africa de sud (Broken Hill), în Java.

Capul omului de Neanderthal este mare, mai ales în comparație cu talia lui relativ mică. Masivul facial este foarte dezvoltat față de craniul neural. Totuși, capacitatea cranianã a acestuia este tipic umană, variind între 1 000 și 1 600 cm^3.

Craniul are formă alungită și joasă (platicefalie). Arcadele orbitare sînt enorme, fruntea este teșită și îngustată în regiunea postorbitară. Regiunea occipitală e proeminentă și turtită în sens vertical, ca la formele preumane. Creasta occipitală este însă separată de creasta temporală și de creasta supramastoidiană întocmai ca la omul modern. Protuberanța occipitală externă este înlocuită printr-o cupulă. Suprafața regiunii occipitale este foarte accidentată, ceea ce denotă o puternică musculatură nucală. Situația găurii occipitale, precum și planul în care se găsește sînt intermediare între pitecantrop și omul modern. Regiunea temporală este destul de simiană, atît din cauza suturii temporoparietale foarte slab arcuită cît și din cauza particularității morfologice a osului timpanic și a cavității glenoide. Arcadele zigomatice sînt masive și destul de proeminente.

Fața este enormă. Orbitele sînt depărtate între ele, de formă rotundă și foarte mari. Nasul este larg (platirin), oasele nazale sînt însă tipic umane, atît în ceea ce privește forma cît și dispoziția. Maxilarele superioare sînt prognate și lipsite de fosele canine. Suprafața cerului gurii este mare.

Mandibula se prezintă masivă și robustă. Apofiza mentonieră lipsește, cu excepția fălcii inferioare de la Ferrassie, unde ea apare ușor schițată. Pe partea internă a regiunii simfizare găsim o fosetă genie atenuată, dar, pe lîngă ea, observăm și cele două perechi de apofize geni bine accentuate. Regiunea genie este deci tipic umană. Marginea inferioară a mandibulei apare și aici turtită, astfel încît impresiile digastricilor se găsesc pe fațeta astfel determinată, întocmai ca la omul de Heidelberg. Aici însă impresiile digastricilor sînt mai scurte, mai puțin diferite de acelea ale omului modern. Ramul vertical este încă larg (mai puțin larg decît la omul de Heidelberg, dar mai larg decît la omul modern). Condilul mandibular apare foarte masiv și de aspect simian, ca și cavitatea glenoidă ; dentiția este umană.

În linii largi deci craniul neanderthalianului ocupă, prin toată morfologia sa, un loc intermediar între craniul oamenilor-maimuță și acela

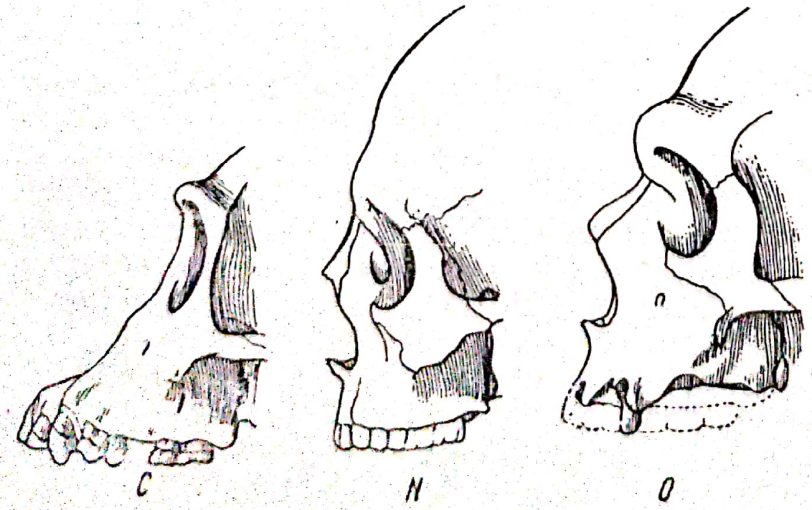

Fig. 162. Profilurile faciale la cimpanzeu *(C)*; omul de Neanderthal *(N)* și omul modern *(O)* — (după Boule).

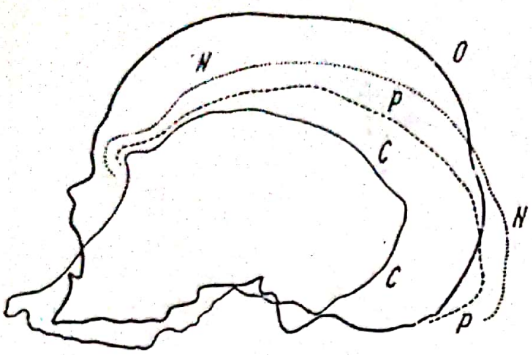

Fig. 163. Profilurile suprapuse ale craniilor de cimpanzeu (*C*); pitecantrop (*P*); Neanderthal (*N*) şi om modern (O) (după B o u l e).

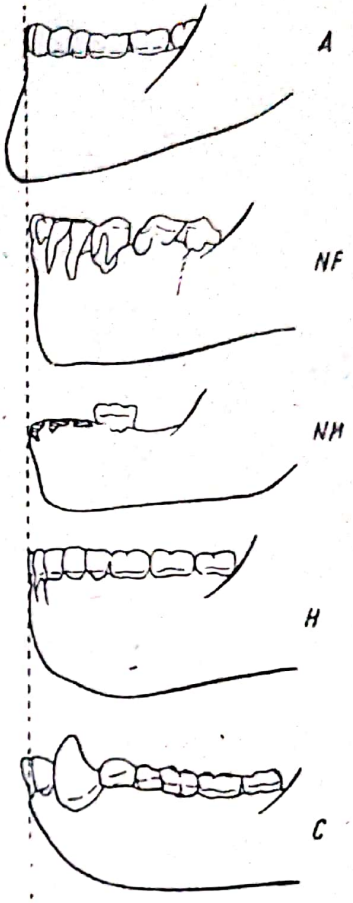

Fig. 164. Profilurile mandibulelor de cimpanzeu (*C*); Heidelberg (*H*); Neanderthal de la Malarnaud (*N.M.*); Neanderthal de la Ferassie (*N. F.*) şi omul alb (*A*) (după B o u l e).

al omului modern (fig. 162, 163, 164). Aşadar, caracterele craniene ale neanderthalianului cît şi caracterele craniene ale archenatropilor ne arată drumul parcurs de craniul omului modern, în lunga sa evoluţie, petrecută încă sub influenţa factorilor mediului, dar, în primul rînd, sub influenţa factorilor sociali în etapele mai noi, aşa cum o arată Engels.

SCHELETUL APENDICULAR

Înotătoarele neperechi se întîlnesc la peşti şi ciclostomi şi sînt reprezentate prin înotătoarele dorsale; caudală şi anală. Se vorbeşte uneori şi de înotătoare neperechi şi la amfibieni, fie în timpul întregii lor vieţi (*Ichtyopoda*, unele *Salamandrinae*, *Tritoni*), fie numai în perioada lor larvară (*Anure*, *Gimnofione*). Ele constau dintr-o cută cutanată continuă, foarte dezvoltată la tritonii masculi, mai ales în perioada de reproducere. Această cută înconjură coada şi se poate prelungi pe spate, sub forma unei creste. Aceste formaţiuni diferă însă în mod total de acelea ale peştilor şi ciclostomilor, deoarece nu conţin nici un

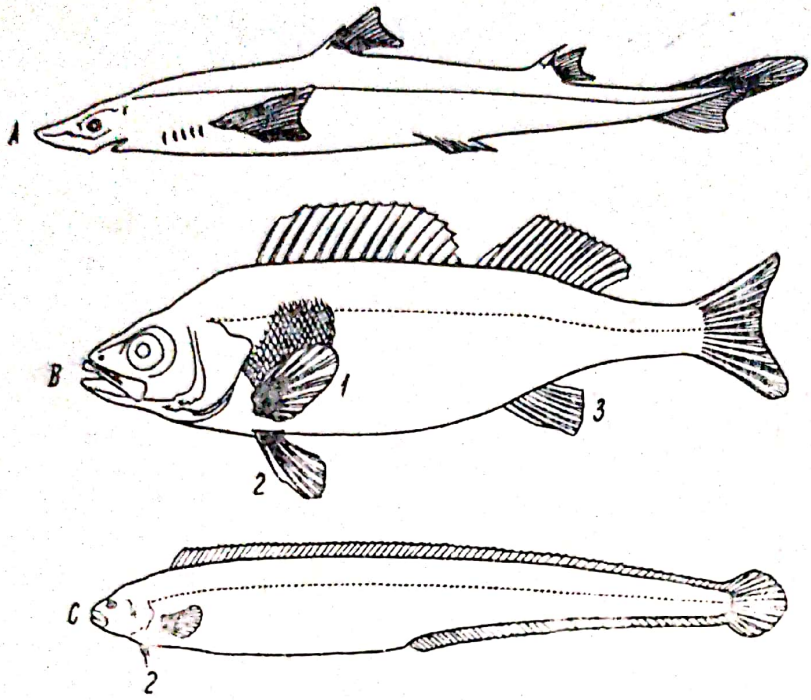

Fig. 165. Înotătoarele perechi și neperechi la pești (după Bütschli):
A — Acanthias vulgaris; B — Perca fluviatilis; C — Centronotus gunellus;
1 — înotătoare pectorală; *2* — înotătoare abdominală; *3* — înotătoare anală.

fel de piese scheletice. De asemenea, ceea ce ar putea fi socotit drept înotătoare neperechi la reptilele și mamiferele acvatice nu sînt, în realitate, decît formațiuni dobîndite în mod secundar, care nu reprezintă, în nici un caz, rămășițe ale înotătoarelor neperechi de la pești (fig. 165).

Înotătoarele neperechi de la pești și ciclostomi se dezvoltă embrionar sub forma unei singure cute tegumentare, care merge pe linia mediană a corpului de-a lungul spinării, îndoindu-și capătul posterior și continuîndu-se pe partea ventrală, aproape pînă la orificiul anal. Ulterior, la majoritatea peștilor, anumite porțiuni ale acestei cute se dezvoltă mai departe și formează înotătoarele mediane (neperechi) definitive ale peștilor adulți, în timp ce porțiunile intermediare rămîn în urmă în dezvoltarea lor, apoi se reduc și dispar. Astfel se dezvoltă, de obicei, 1—2 înotătoare dorsale, înotătoarea caudală și înotătoarea anală. În aceste înotătoare se dezvoltă musculatura și scheletul lor. Scheletul înotătoarelor este independent de scheletul axial.

La ciclostomi înotătoarea embrionară continuă mai poate fi prezentă. Împărțirea ei, care se observă numai la *Myxine* (două dorsale și o caudală), este exclusiv externă, deoarece aici se găsește un șir continuu de fascicule musculare și de raze cartilaginoase. Acestea din urmă sînt puțin mai scurte între cei doi lobi ai înotătoarei. Scheletul este format dintr-un singur fel de raze cartilaginoase lungi, subțiri și nesegmentate, numite *supradorsalia*. Foarte numeroase (de 3 sau 4 ori mai numeroase decît miomerele), ele se bifurcă la vîrf și susțin tot lobul înotătoarei, pînă aproape de marginea sa liberă (fig. 166).

Scanned with OKEN Scanner

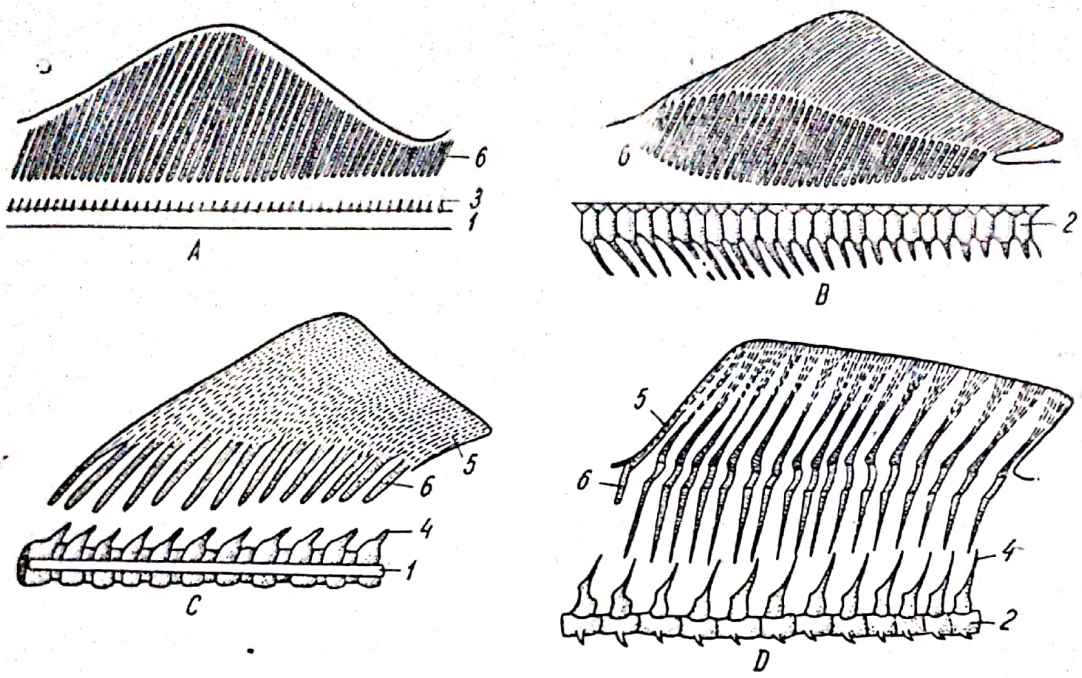

Fig. 166. Scheletul înotătoarei dorsale la ciclostomi, *Chondrichtyes*, condrostei, *Osteichtyes* (după Schmalhausen):
A — ciclostomi; *B* — *Condrichtyes*; *C* — condrostei; *D* — *Osteichtyes*; *1* — notocord; *2* — vertebre; *3* — arcualii dorsale; *4* — apofizele spinoase ale vertebrelor; *5* — raze dermice (lepidotrichia); *6* — radialii.

Înotătoarele neperechi ale peştilor sînt susţinute de două feluri de raze: razele externe corespund cu exoscheletul şi se întind aproape în toată înălţimea lor (raze cutanate sau dermice — dermotrichia). Ele sînt formate la *Condrichthyes* din fire de elastoidină nesegmentate (elastotrichia, ceratotrichia), iar la *Osteichthyes*, din raze osoase segmentate, constituite din solzi diferenţiaţi (lepidotrichia). La *Osteichthyes* însă se dezvoltă în cursul vieţii embronare în înotătoarele neperechi raze delicate (actinotrichia), fără îndoială omologe cu ceratotrichia. Ele persistă pe marginea care creşte a înotătoarei (marginea liberă), însă sînt funcţional înlocuite în stadii mai înaintate prin lepidotrichia. De asemenea pot prezenta aici un înveliş ganoid şi pot fi prevăzute cu spini. Astfel de raze articulate pot fi elastice şi bifurcate la capăt. Uneori însă articolele fiecărei raze externe se contopesc, acestea devenind tari şi spinoase (fig. 166 şi 167).

Razele interne care se găsesc numai la baza înotătoarelor poartă numele de radialii. Ele corespund, în general, endoscheletului. În general, şi probabil primitiv, radialiile sînt împărţite în trei piese (înotătoarea dorsală de la *Pleuracanthodii* etc.). La holocefali ele rămîn însă nesegmentate. La selacieni, piesele au aproximativ aceeaşi lungime, însă specializarea duce ulterior la o subdivizare a elementelor sau la fuzionarea lor. *Osteichthyes* au radialele lor împărţite în două sau trei piese.

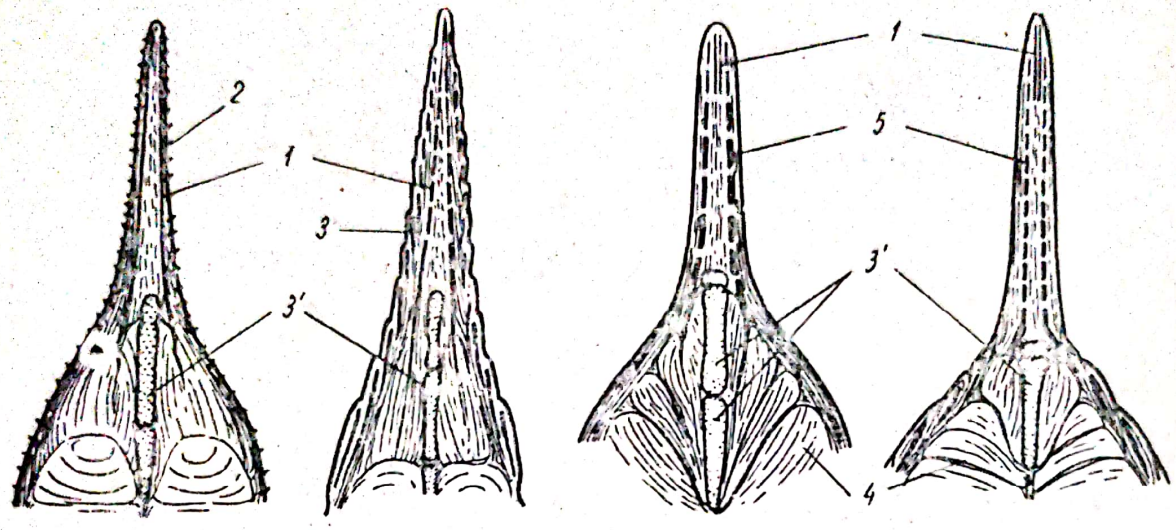

Fig. 167. Scheletul înotătoarei dorsale la *Scyllium*, *Neoceratodus*, *Acipenser* și un teleosteean (după Ihle):

1 — elastotrichia; *2* — solz placoid; *3* — solz; *3'* — radii ale înotătoarei; *4* — mușchi; *5* — *lepidotrichia*.

În ultimul caz, piesa mijlocie (intermediară) se scurtează, iar cea distală se reduce ulterior în mărime. Piesa distală cu care se articulează lepidotrichiile se mai numește și bazeost. Piesele proximală și intermediară formează axonostul.

La condrosteii inferiori numărul razelor dermice nu corespunde numărului razelor endoscheletului (radialiilor): primele sînt în număr mult mai mare, nefiind direct legate de celelalte. La condrosteii superiori și la teleosteeni, numărul razelor dermice se micșorează, astfel încît la fiecare rază a scheletului intern revine numai o rază externă, care intră într-o legătură strînsă cu raza internă (radialia). Baza razei dermice cuprinde prin jumătatea sa dreaptă și stîngă articolul (segmentul) distal al razei interne și se unește strîns cu el. Segmentul distal al scheletului intern capătă o formă sferică și se articulează foarte mobil cu restul razei. Raza scheletului intern devine purtătorul razei dermice (pterigofor) (fig. 166 și 167). Mușchiul înotătoarei se fixează totdeauna de baza razelor dermice.

Printre înotătoarele neperechi, cea mai interesantă de studiat este desigur cea caudală. Ea poate prezenta trei forme principale (fig. 168):

1) dificercă;
2) heterocercă;
3) homocercă.

Într-o înotătoare dificercă, coloana vertebrală se prelungește în linie dreaptă pînă la extremitatea cozii, divizînd-o în doi lobi egali, unul dorsal sau epicordal, și unul ventral sau hipocordal. Această înotătoare este, de obicei, considerată drept cea mai primitivă, deoarece reamintește formele embrionare și se întîlnește la unii pești paleozoici ca, de exemplu, *Pleuracantus*. Ea se mai întîlnește însă la ciclostomi și

la unii pești actuali, angulifori, aparținînd la grupe diverse: ganoizi, dipnoi, teleosteeni. Dollo atrage atenția asupra faptului că dificercia acestora nu poate fi comparată cu dificercia primitivă, deoarece ea provine, în realitate, dintr-o heterocercie, strămoșii acestor pești anguliformi fiind toți heterocerci. De aceea e vorba aici de o dificercie secundară, dobîndită prin adaptare la un gen de viață anumit, și Dollo propune pentru acest caz termenul de *gefirocercie*.

Înotătoarele heterocerce sînt caracterizate printr-o deviere în sus a coloanei vertebrale și chiar a întregii extremități posterioare a corpului, care trece în lobul superior al cozii. Aici razele epicordale sînt foarte scurte, iar cele hipocordale, din contra, foarte lungi, alcătuind cea mai mare parte a înotătoarei caudale. Cei doi lobi ai acesteia sînt astfel foarte inegali, lobul superior fiind gros, din cauză că aici se găsește vîrful corpului, în timp ce lobul inferior este subțire. Ceea ce constituie heterocercia nu este deci numai dezvoltarea neegală a celor doi lobi ai înotătoarei, ci diferența lor de structură (fig. 169).

Se numește înotătoare caudală homocercă acea înotătoare unde cei doi lobi sînt egali sau aproape egali și de aceeași structură, fiind

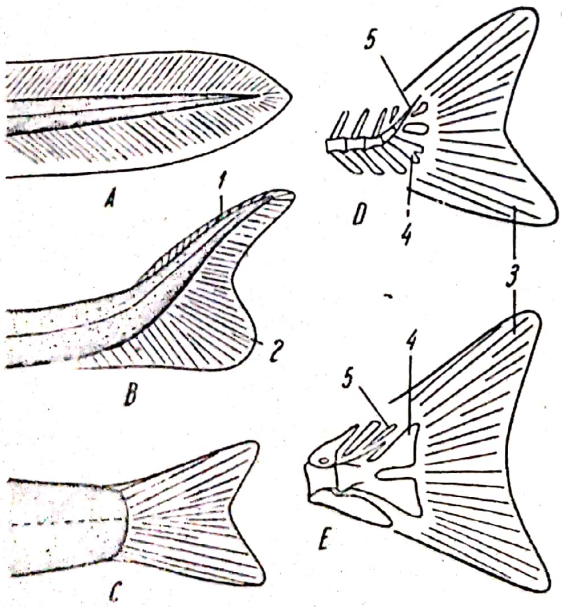

Fig. 168. Principalele tipuri de înotătoare caudale (după Vialleton):
A — înotătoare dificercă; *B* — înotătoare heterocercă; *C* — înotătoare homocercă; *D, E* — terminația coloanei vertebrale la două tipuri de coloane vertebrale homocerce pentru a arăta traseele heterocerciei lor primitive;
1 — lob epicordal; *2* — lob hipocordal; *3* — raze externe ale înotătoarei; *4* — raze interne; *5* — urostil.

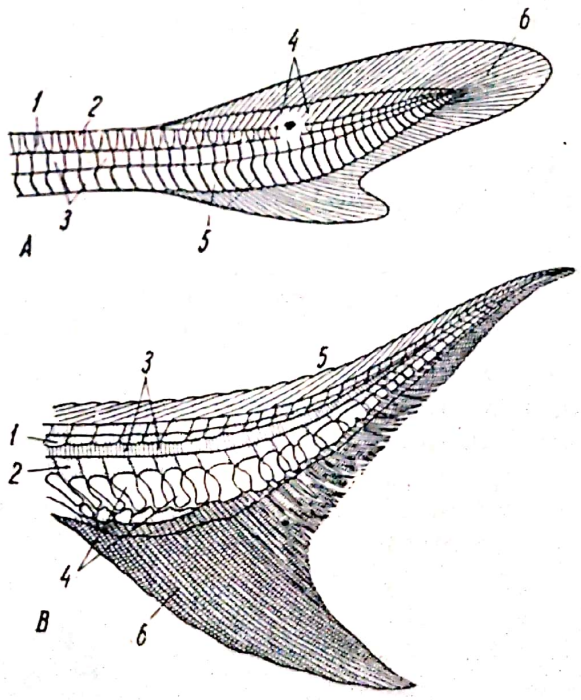

Fig. 169. Structura internă a înotătoarei heterocerce la selacieni-*Acanthias vulgaris* (*A*) și la ganoizi-*Acipenser sturio* (*B*) (după Bütschli):
A, 1 — arcaliu dorsal; *2* — intercalaria; *3* — corpurile vertebrale; *4* — procese spinoase; *5* — filamente cornoase;
B, 1 — arcuri neurale; *2* — arcuri hemale; *3* — coardă; *4* — spine hemale; *5* — fulcră; *6* — radii secundare.

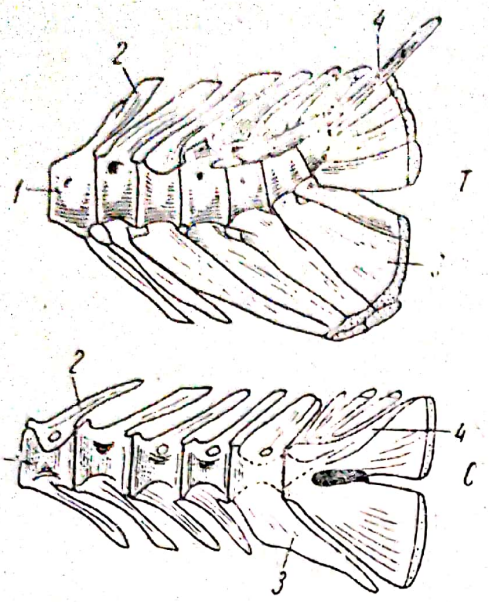

Fig. 170. Structura internă a înotătoarei homocerce la teleostei — *Thymallus thymallus* (*T*) şi *Cottus gobio* (*C*):
1 — vertebre; *2* — apofize spinoase; *3* — apofize hemale; *4* — urostil.

formaţi numai din razele înotătoare şi necuprinzînd niciodată capătul coloanei vertebrale. Aceasta din urmă prezintă urmele mai pronunţate sau mai puţin pronunţate ale heterocerciei ancestrale (fig. 170).

Înotătoarele heterocercă şi homocercă se formează pe seama unei înotători dificerce, prezentînd faţă de aceasta din urmă un progres vădit din punctul de vedere al forţei. Inotătoarea dificercă este într-adevăr slabă, coada ei lungă şi subţire nu are prea multă putere, musculatura ei fiind puţin dezvoltată. Dacă lama înotătoarei s-ar forma într-o regiune mai anterioară, unde grosimea corpului este mai mare şi prin urmare şi musculatura mai puternică ea ar putea furniza un efort mai mare. Deplasarea spre partea anterioară a lamei înotătoarei poate avea loc pe două căi :

În primul caz cîteva dintre razele lobului ventral devin mai puternice şi împing astfel în sus extremitatea coloanei vertebrale, care se ridică astfel mai mult sau mai puţin, dînd tipul heterocerc. Razele din înotătoare ce s-au mărit joacă acum rolul cel mai important şi, deoarece ele sînt aşezate mai cranial decît terminarea coloanei vertebrale, sînt mişcate de muşchi mai puternici.

În cazul al doilea se formează o înotătoare homocercă prin concreşterea a două înotătoare neperechi, una dorsală şi alta ventrală, care se substituie caudalei dificerce primitive, ce se atrofiază. Urmele ei se văd încă destul de bine la *Undina gulo* (fig. 171). Ca şi în cazul precedent, muşchii motori ai cozii aparţin unei regiuni mai groase a corpului şi au astfel mai multă putere.

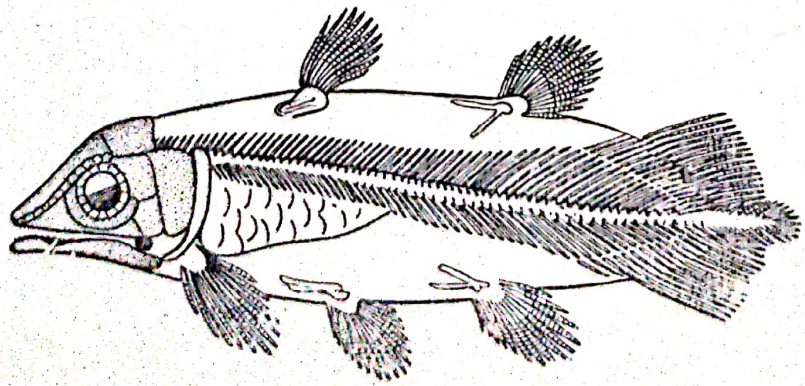

Fig. 171. *Undina gulo* (restaurată de Sm. Woodward) (după Vialleton).

Scanned with OKEN Scanner

Apendice (membre) perechi. Cu excepţia ciclostomilor, care sînt lipsiţi de apendice perechi, majoritatea vertebratelor au cîte două perechi de apendice: o pereche anterioară (cranială) şi o pereche posterioară (caudală).

Apendicele perechi sînt reprezentate prin înotătoare perechi sau pterigii (pterigia) la peşti şi prin membre anterioare şi posterioare sau podii (podia) la tetrapode. Şi unele şi altele prezintă un schelet zonal (centuri) şi un schelet distal sau liber. Există o centură anterioară, pectorală, toracică sau scapulară, care suportă înotătoarea sau membrul anterior, şi o centură posterioară, pelviană sau abdominală, ce suportă înotătoarea sau membrul posterior.

Centura scapulară sau pectorală este adesea în legătură cu scheletul axial (craniu sau coloana vertebrală) la peşti. Această legătură dispare la tetrapodele actuale.

Centura pelviană este, din contra, liberă la peşti şi în legătură cu una, două sau mai multe vertebre sacrale la tetrapode.

Fiecare centură poate fi împărţită, ţinînd seama de locul articulaţiei înotătoarei sau membrului, într-o regiune scapulară (iliacă) superioară sau dorsală şi într-o regiune coracoidă (ischiopubiană) inferioară sau ventrală. Regiunea coracoidă este, de obicei, formată din două piese: coracoidul caudal şi procoracoidul cranial. Locul de articulaţie a înotătoarei sau a membrului este regiunea glenoidă (acetabulară, cotiloidă).

Scheletul zonal al peştilor. Scheletul zonal al peştilor se deosebeşte de acel al tetrapodelor prin diferite caractere, printre care domină lipsa constantă a unui stern în centura anterioară şi preponderenţa, de asemenea constantă, a acesteia asupra centurii pelviene, care poate chiar lipsi. Starea cea mai simplă a centurii pectorale se observă la selacieni, unde constă dintr-o piesă cartilaginoasă, continuă, în formă de arc sau U, situată imediat înapoia regiunii branhiale. Pe marginea sa caudală şi puţin deasupra părţii sale mijlocii, ea prezintă o ieşitură îndreptată înapoi (procesul glenoid), cu care se articulează scheletul propriu al înotătoarei (fig. 172).

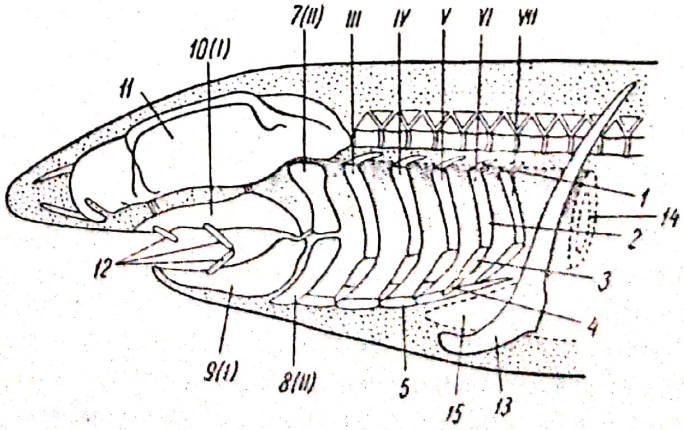

Fig. 172. Centura scapulară şi scheletul cefalic la selacieni (după Vialleton):
I—VII — arcurile viscerale; *1* — faringobranhial; *2* — epibranhial; *3* — ceratobranhial; *4* — hipobranhial; *5* — copulă; *7* — hiomandibular; *8* — arcul hioidian; *9* — mandibula; *10* — palatopătrat; *11* — craniu; *12* — cartilaje labiale; *13* — centura pectorală; *14* — esofag; *15* — pericard.

Arcul pectoral de la selacieni este perfect continuu, însă pentru a-l putea compara cu centura tetrapodelor îl împărţim, în mod arbitrar, printr-un plan dus prin articulaţia înotătoarei, într-o parte dorsală şi o parte ventrală. Partea dorsală, numită şi corn scapular, corespunde cu scapulum (omoplatul), partea ventrală, numită şi corn coracoidian, corespunde cu regiunea coracoidiană care, am văzut mai sus, este formată la tetrapode din două piese : coracoidul caudal şi procoracoidul cranial.

La *Osteichtyes*, centura pectorală este constituită aidoma ca la selacieni ; ea este reprezentată, la embrion, printr-un arc cartilaginos, însă la adult, oasele dermice se aplică la suprafaţa sa şi se substituie în mare parte cartilajului ce dispare mai mult sau mai puţin complet. Aceste oase şi acelea care derivă din cartilaj au primit nume împrumutate pieselor din centura tetrapodelor (scapulum, coracoid, claviculă) şi alte nume proprii peştilor (chleitrum, post- şi suprachleitralia, posttemporalia). Cu alte cuvinte, la *Osteichtyes* se găsesc două centuri pectorale : una primară, compusă din elemente endoscheletice, care pot rămîne în multe cazuri în totalitate sau în parte cartilaginoase, dar care, în general, devin osoase prin substituţie ; alta secundară, constituită din lame osoase dermice (oase de acoperire, exoscheletice). Cu ajutorul oaselor de acoperire se stabileşte la peştii osoşi o legătură între centura pectorală şi craniu, legătură ce nu există la cei cartilaginoşi.

Oasele dermice sînt : chleitrum, clavicula (care se articulează pe linia mediană cu cea din partea opusă), suprachleitrum, postchleitrum, posttemporalia (prin care centura se articulează cu craniul).

Asemănătoare cu centura pectorală a selacienilor este centura primitivă a condrosteilor, care are forma unor arcuri cartilaginoase situate pe laturile corpului, reunindu-se însă între ele pe partea ventrală. Această centură primitivă este acoperită de cîteva oase dermice ce aderă la ea exterior. Pe porţiunea dorsală a centurii se află un os mare — chleitrum, iar pe porţiunea ventrală, un alt os — clavicula, omologă cu clavicula vertebratelor superioare. Primul os uneşte centura secundară cu bolta craniului prin intermediul unui alt os dermic, situat deasupra lui — *suprachleitrum* ; iar al doilea os se uneşte, pe partea ventrală a corpului, cu cel din partea opusă.

La holostei şi la teleosteeni se observă o reducere importantă a centurii primitive, probabil în legătură cu dezvoltarea progresivă a celei secundare. Rareori, centura primitivă rămîne cartilaginoasă (*Amia*) ; de obicei, ea se osifică sub forma o două oase relativ mici, aşezate în regiunea de articulaţie a scheletului înotătoarei. Osul situat dorsal poartă numele de scapulum (el are un orificiu mare), iar cel situat ventral, coracoid. Centura secundară este reprezentată printr-o pereche de oase corespunzătoare chleitrum-ului de la condostrei, cu care poate s-a contopit şi clavicula. Ambele cleitre se unesc pe partea

Scanned with OKEN Scanner

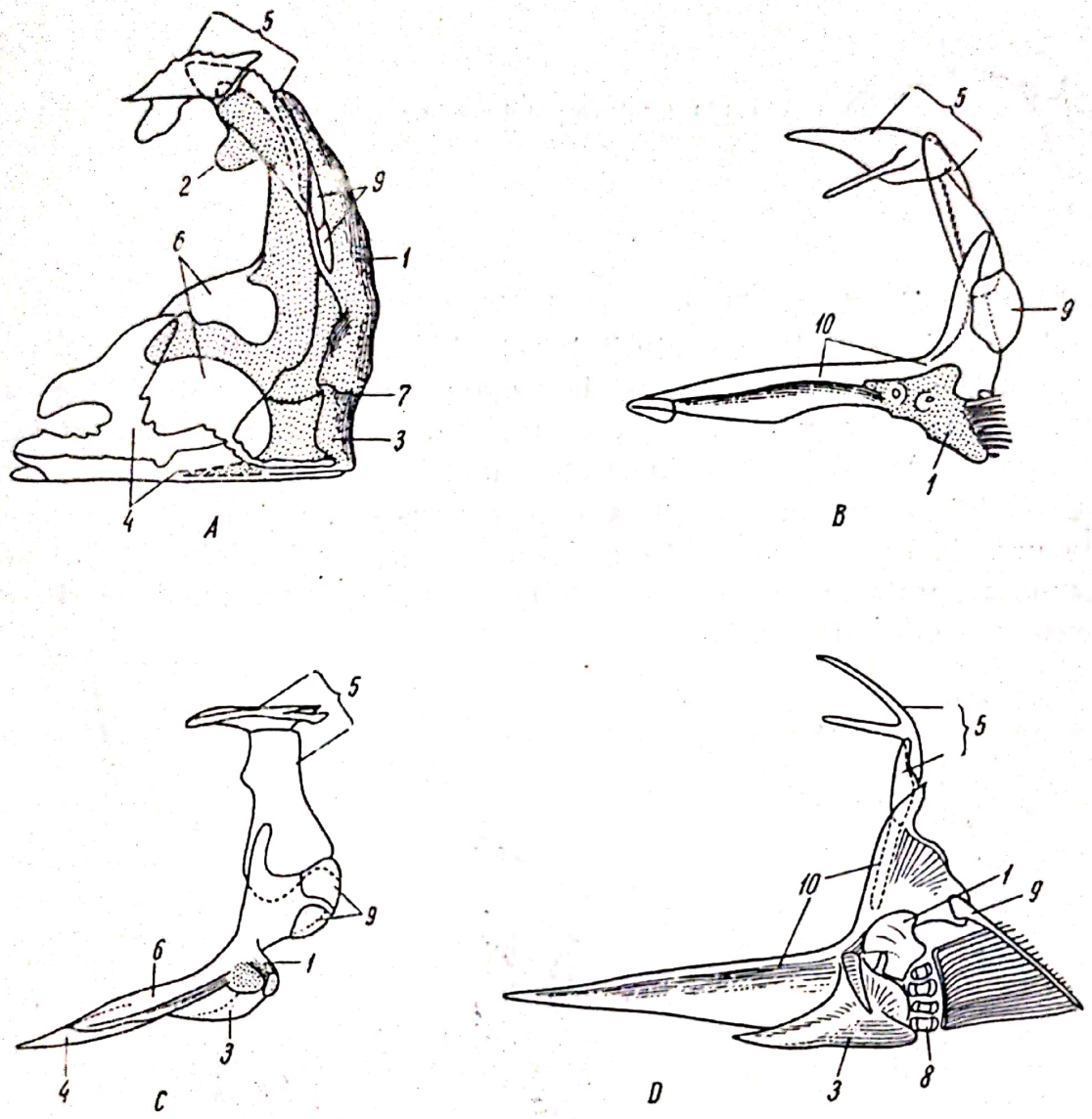

Fig. 173. Centura scapulară și partea bazală a înotătoarei la *Osteichtyes* (după Bütschli):

A — Acipenser sturio; B — Amia calva; C — Polypterus bichir; D — Gadus morrhua; 1 — scapular; 2 — suprascapular; 3 — coracoid; 4 — clavicular; 5 — supraclavicular; 6 — cleithrum; 7 — articulație; 8 — bazalia; 9 — postclavicular; 10 — claviculocleithrum.

ventrală a corpului, iar pe cea dorsală se fixează de bolta craniului prin intermediul altor două oase de membrană — suprachleitralia și post-temporalia (fig. 173).

Centura pelviană a peștilor este totdeauna foarte redusă în raport cu centura pectorală. La selacieni, este formată dintr-o placă cartilaginoasă unică și continuă, așezată transversal sub piele, între cele două înotătoare ventrale (fig. 174). Această placă este, în general, străbătută

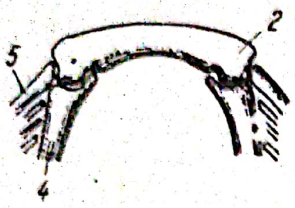

Fig. 174. Centura pelviană la selacieni (după Bütschli):
Mustelus; 2 — ischiopubis; 4 — bazipterigium.

la dreapta şi la stînga de cîte un orificiu prin care trec nervi. Ea corespunde părţii ventrale a centurii tetrapodelor, constituită din pubis şi ischion. Din această cauză i se dă numele de placă ischiopubiană sau pubioischiană. Ea nu prezintă nici urmă de parte dorsală comparabilă cu ilionul centurii pelviene de la tetrapode.

La *Osteichtyes* centura pelviană se compune din două plăci osoase, cîte una de fiecare parte, de asemenea aşezate sub piele şi care pot rămîne separate una de alta sau se pot întîlni pe linia mediană şi formează o simfiză (fig. 175).

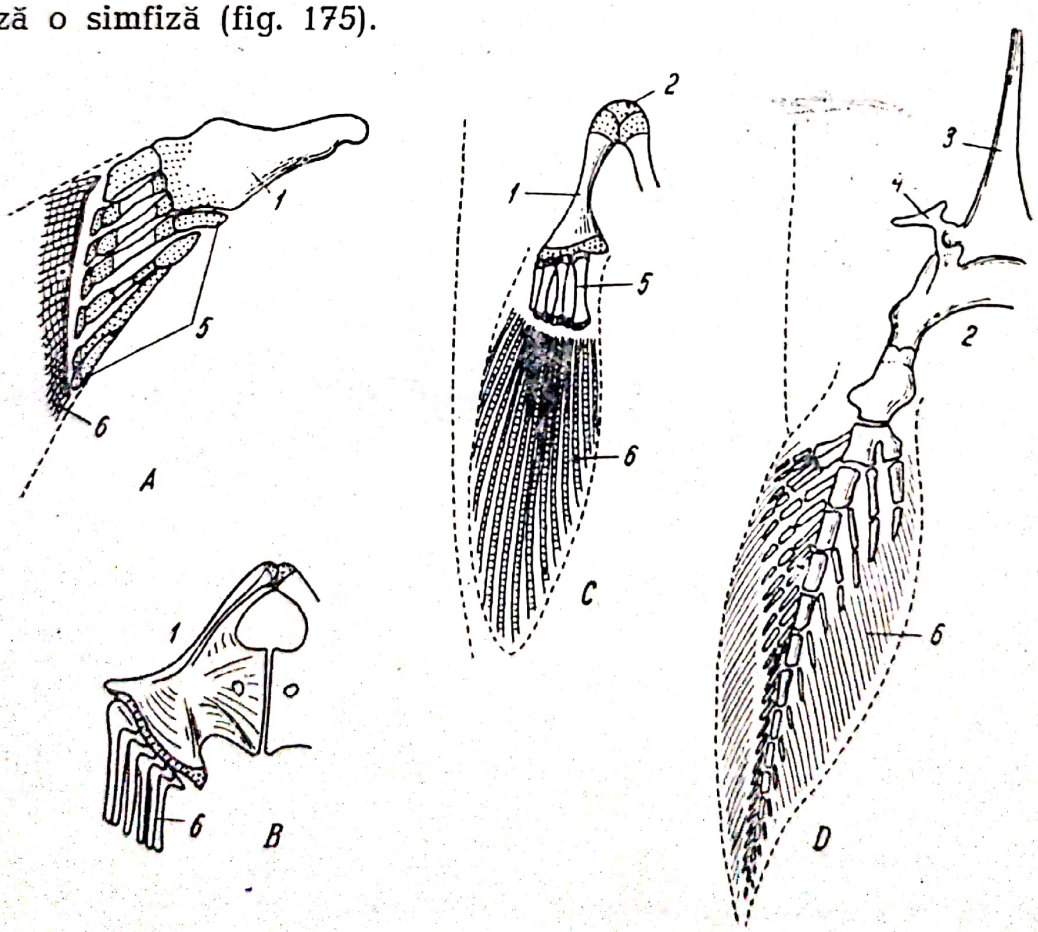

Fig. 175. Centura pelviană şi scheletul înotătoarelor pelviene la *Acipenser* (*A*); *Gadus* (*B*); *Polypterus* (*C*) şi *Ceratodus* (*D*) (după Bütschli):
1 — bazipterigium; 2 — bazin; 3 — epipubis; 4 — prepubis; 5 — radii bazale; 6 — radii din înotătoare.

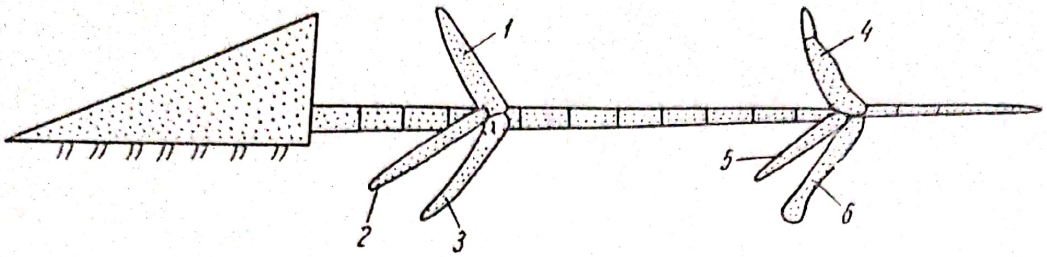

Fig. 176. Schema centurilor la vertebratele tetrapode (după Bujor):
1 — scapulăr; *2* — procoracoid; *3* — coracoid; *4* — ilion; *5* — pubis; *6* — ischion.

La mulţi teleosteeni, centura pelviană suferă o migraţie enormă şi deplasîndu-se înainte poate să atingă sau chiar să depăşească înotătoarea anterioară. În acest caz, ea se leagă mai mult sau mai puţin direct de centura pectorală.

Scheletul zonal al tetrapodelor. Părţile ce aparţin centurilor sînt tipic în număr de trei, fiind dispuse ca razele în jurul unui punct unde se întîlnesc formînd o cavitate articulară pentru stilopodul membrului (cavitate glenoidă pentru centura scapulară, cavitate cotiloidă sau acetabulară, acetabulum, pentru centura pelviană (fig. 176). Din aceste trei raze, una este dorsală şi constituie *scapulum* la centura anterioară şi *ilion* la centura posterioară. Celelalte două sînt ventrale şi orizontale. Ele constituie, cranial, procoracoidul la membrul anterior şi pubisul la cel posterior, iar caudal — coracoidul (la primul) şi ischion (la cel de-al doilea).

Centura pectorală (sau scapulară). La urodele, partea ventrală a scapulumului se osifică şi devine scapulum propriu-zis, pe cînd partea dorsală rămîne cartilaginoasă şi primeşte numele de suprascapulum. Atît coracoidul cît şi precoracoidul sînt formate, de asemenea, dintr-o porţiune osoasă şi alta cartilaginoasă. Acestea din urmă nu prezintă linii de demarcaţie precise şi sînt mult mai întinse decît cele osoase. Ele se încrucişează şi se încalecă una pe alta (fig. 177).

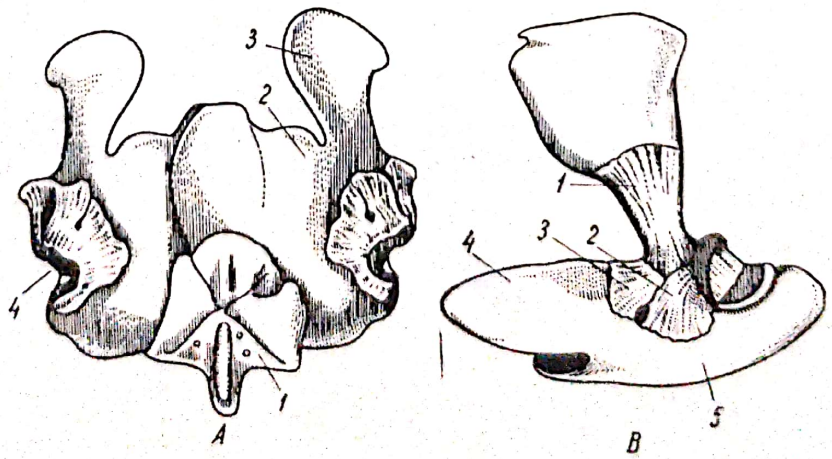

Fig. 177. Centura scapulară la urodele (după Ihle):
A — *Triturus cristatus* (văzut din faţă); *B* — *Salamandra maculosa* (văzută din profil);
A, 1 — stern; *2* — cartilajul coracoid; *3* — cartilajul procoracoid; *4* — cavitatea glenoidă;
B, 1 — scapulă; *2* — coracoid; *3* — procoracoid; *4* — cartilaj procoracoid; *5* — cartilaj coracoid.

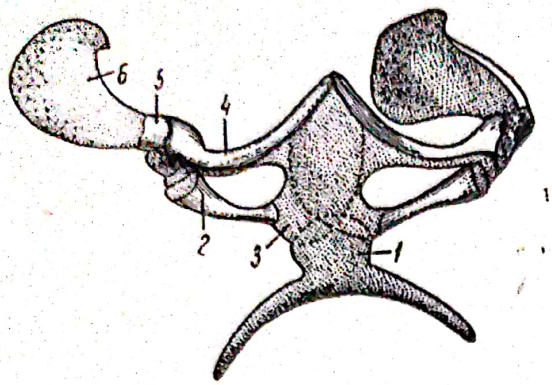

Fig. 178. Centura scapulară la anure de tip arcifer — *Bombinator* (după Wiedersheim):
1 — stern; *2* — coracoid; *3* — epicoracoid; *4* — claviculă; *5* — scapulă; *6* — suprascapulă.

La anure întîlnim, de asemenea, un scapulum și un suprascapulum. Procoracoidul dintr-o parte se unește cu cel din partea opusă pe linia mediană, apoi la adult este aproape în întregime înlocuit de o baghetă osoasă de origine dermică, clavicula, care i se substituie. Coracoidul se osifică în partea sa juxtaglenoidiană, pe cînd partea sa medială rămîne cartilagioasă și formează epicoracoidul. La tipul arcifer (*Bufo*), cele două epicoracoide se încrucișează și se încalecă unul pe altul, ca la urodele (fig. 178). La tipul firmisternian (*Rana*) cele două epicoracoide sînt înguste și se lipesc între ele pe linia mediană (fig. 179).

Dintre reptile, chelonienii ne oferă aparent modelul cel mai simplu — se spune chiar tipic — al centurilor pectorale ale amniotelor, prezentînd un scapulum, un coracoid și un procoracoid care este, în realitate, acromionul. În afară de acest caz foarte particular (fig. 180) se poate spune că, în general, centura pectorală a reptilelor se compune tipic din cele trei piese fundamentale (procoracoidul putînd fi însă rudimentar sau lipsi ca la saurieni), la care se adaugă claviculele (fig. 180 și 181).

Centura toracică dispare în întregime la șerpi și suferă mari regresiuni la saurienii lipsiți de membre, fără să dispară însă niciodată.

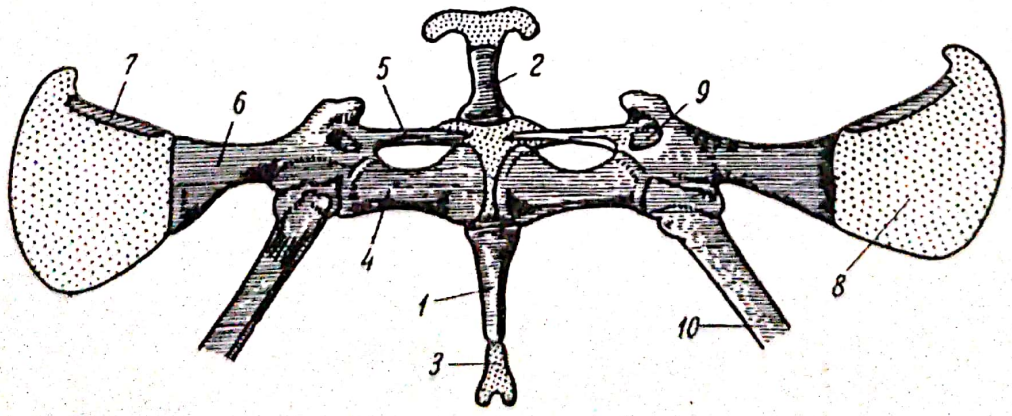

Fig. 179. Centura pectorală la anurele de tip firmistern — *Rana* (după Ihle):
1 — stern; *2* — omostern; *3* — xifistern; *4* — coracoid; *5* — claviculă; *6* — scapulă; *7* — cleitrum; *8* — suprascapulă; *9* — acetabulum; *10* — humerus.

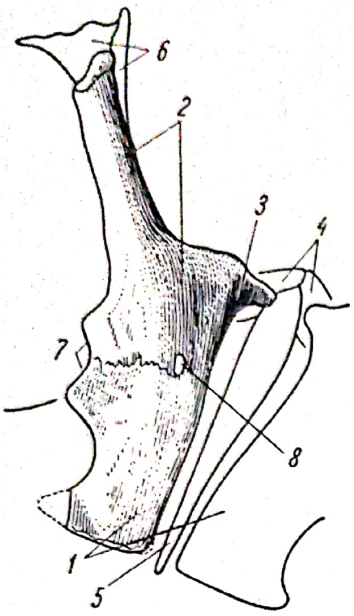

Fig. 180. Centura pectorală la chelonieni (după Ihle):
1 — coracoid; *2* — scapulă; *3* — acromion; *4* — claviculă; *5* — interclaviculă; *6* — cleitrum; *7* — cavitatea glenoidă; *8* — foramen supracoracoidian.

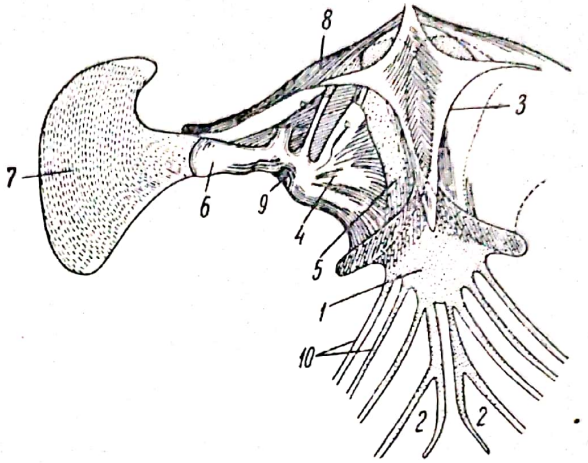

Fig 181. Centura scapulară la saurieni (după Wiedersheim):
1 — stern; *2* — prelungiri cartilaginoase; *3* — episternum; *4* — coracoid; *5* — epicoracoid cartilaginos; *6* — scapula; *7* — suprascapula; *8* — clavicula; *9* — cavitatea glenoidă pentru articulația humerusului; *10* — coaste.

Păsările au un scapulum lung și îngust, un coracoid și o claviculă. Procoracoidul lipsește sau nu există decît în stare rudimentară și aceasta numai la ratite. Extremitatea ventrală a coracoidului se articulează cu marginea cranială a sternului. Claviculele nu se articulează cu sternul, ci se sudează între ele pe linia mediană și formează un fel de furcă (*furcula*), iadeșul (fig. 182).

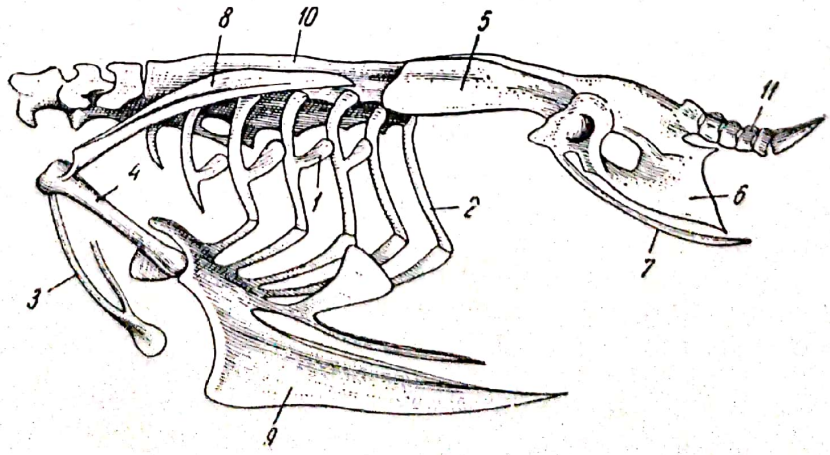

Fig. 182. Centura scapulară, cușca toracică și centura pelviană la păsări (după Vialleton):
1 — apofiza unciformă; *2* — coastă; *3* — claviculă; *4* — coracoid; *5* — ilion; *6* — ischion; *7* — pubis; *8* — scapula; *9* — sternul; *10* — vertebrele dorsale sudate; *11* — vertebrele coccigiene.

Scanned with OKEN Scanner

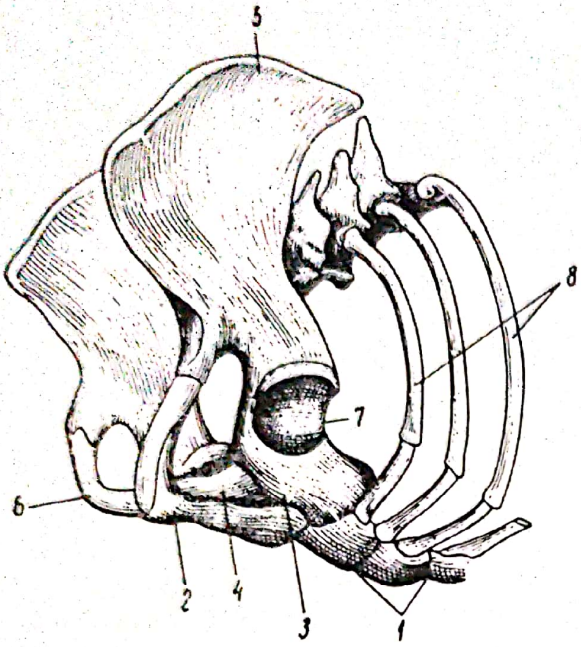

Fig. 183. Centura scapulară la monotreme — *Echidna*, vedere laterală (după Vialeton):

1 — stern; *2* — epistern; *3* — coracoid; *4* — epicoracoid; *5* — scapula; *6* — clavicula; *7* — cavitatea glenoidă; *8* — primele trei coaste

La mamifere se observă două tipuri bine distincte de centură toracică: primul arată caractere reptiliene foarte marcate și se întîlnește la monotreme (*Prototheria*), al doilea, la *Eutheria*.

La monotreme există un scapulum foarte dezvoltat. Găsim apoi un coracoid și un epicoracoid ce se unesc între ele pe linia mediană și se articulează înapoi cu sternul. Nu există procoracoid. Claviculele sînt puternice (fig. 183).

La euterieni întîlnim totdeauna un scapulum. Părțile ventrale ale centurii (coracoidul și procoracoidul) lipsesc sau, atunci cînd există, nu vin niciodată în contact una cu alta pe linia mediană. Ele sînt reprezentate numai printr-o apofiză a scapulumului, apofiza coracoidă, care e considerată de unii autori ca un procoracoid și de alții ca un epicoracoid. Claviculele nu sînt totdeauna prezente. La ungulate, balene și unele carnivore, claviculele au dispărut în întregime, putînd persista ca rudimente fără de valoare funcțională, la unele mamifere, în timp ce la altele ele sînt totdeauna prezente (de exemplu, primatele).

Studiul centurii scapulare la om. Prin forma sa generală, precum și prin dimensiunile sale, centura scapulară umană seamănă cu aceea a celorlalte primate. Totuși, ea prezintă caractere specifice care apar în legătură cu completa eliberare a membrului superior din funcția de susținere și locomoție și transformarea lui în însuși organul muncii.

Centura scapulară la om este formată din omoplat și claviculă.

Clavicula este un os dermic, lung, ușor recurbat, în forma literei S culcate, care se întinde în sens transvers, de la stern pînă la omoplat, cu acromionul căruia se articulează (fig. 184).

Articulația claviculei cu sternul reprezintă singura legătură solidă pe care o contractă centura scapulară cu scheletul axial.



Fig. 184. Clavicula la om, faţa inferioară (după Testut):
1 — capătul lateral; *2* — capătul intern al claviculei; *3* — faţa articulară pentru stern; *4* — faţa articulară pentru acromion; *5* — marginea anterioară; *6* — marginea posterioară; *7* — suprafaţa rugoasă; *8* — suprafaţa rugoasă pentru ligamentul costoclavicular.

Rolul funcţional al claviculei este extrem de important. Ea formează un arc solid ce depărtează cele două cavităţi glenoide, deci şi membrele propriu-zise între ele, asigurînd astfel libertatea mişcărilor acestora (fig. 185). La om, clavicula se osifică înaintea tuturor celorlalte oase. Fractura claviculei face ca articulaţia umărului să fie strîns aplicată pe cuşca toracică, fapt în urma căruia mişcările membrului anterior devin foarte dureroase.

Omoplatul, piesa principală a centurii toracice umane, este un os plat, aplicat pe partea posterioară şi superioară a cuştii toracice (fig. 186).

De formă triunghiulară, omoplatul prezintă două feţe, trei margini şi trei unghiuri. Feţele lui sînt: cea posterioară sau dorsală şi cea anterioară sau costală. Marginile lui sînt: marginea medială sau spinală,

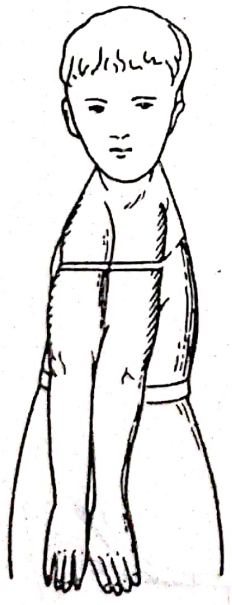

Fig. 185. Poziţia membrului superior la un copil lipsit de clavicule (după Benninghoff).

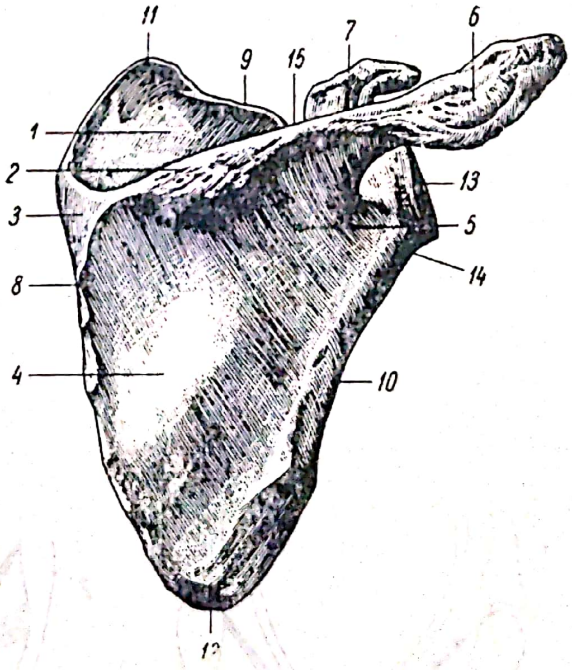

Fig. 186. Omoplatul la om (după Testut):
1 — fosă supraspinoasă; *2* — spina omoplatului; *3* — suprafaţa triunghiulară pe care lunecă aponevroza de inserţie a trapezului; *4* — fosa subspinoasă; *5* — gaură nutritivă; *6* — acromion; *7* — apofiza coracoidă; *8* — marginea internă sau vertebrală; *9* — marginea superioară; *10* — marginea externă sau axilară; *11* — unghiul superior; *12* — unghiul inferior; *13* — cavitatea glenoidă; *14* — gîtul omoplatului; *15* — incizura coracoidiană.

marginea laterală sau humerală (axilară) şi marginea superioară sau cervicală. Unghiurile lui sînt: unghiul superior, format la întîlnirea marginii spinale cu cea cervicală, unghiul inferior, format la reunirea marginii spinale cu marginea axilară, şi unghiul anterior, format la reunirea marginii cervicale cu marginea axilară.

Faţa posterioară a omoplatului este uşor convexă şi prezintă în partea ei superioară o proeminenţă puţin oblică: spina omoplatului. Aceasta se continuă, în afară, printr-o apofiză puternică, acromionul, de care se articulează clavicula. Spina omoplatului separă suprafaţa posterioară în două regiuni sau fose, fosa supraspinoasă şi fosa infraspinoasă, unde se inserează musculatura supraspinoasă şi, respectiv, musculatura infraspinoasă.

Faţa anterioară a omoplatului este, din contra, uşor scobită, formînd fosa subscapulară, unde se inserează muşchiul subscapular.

Marginea superioară a omoplatului prezintă, deasupra cavităţii glenoide, apofiza coracoidă, iar în urma ei, o tăietură denumită ştirbitura (eşancrura) coracoidă. Atît pe această margine cît şi pe celelalte două se găsesc suprafeţele de inserţie pentru muşchi foarte importanţi, aşa cum sînt, de exemplu, tricepsul (marginea externă), marele dinţat, angularul, romboidul (marginea internă) etc.

Unghiul cel mai important este unghiul anterior, ocupat de cavitatea glenoidă, orientată puţin oblic în afară. Atît unghiul superior sau cervical cît şi cel inferior sau vertebral prezintă şi ele suprafeţe de inserţie pentru unii muşchi.

Dacă comparăm omoplatul uman cu omoplatul unui mamifer patruped, constatăm că adaptarea la verticalitate a influenţat adînc dispoziţiile acestui os. Într-adevăr, în timp ce la om omoplatul este aplicat pe partea dorsală a cuştii toracice, aproape în plan frontal, la un patruped, de exemplu la cal (fig. 187), omoplatul se găseşte aplicat pe partea la-

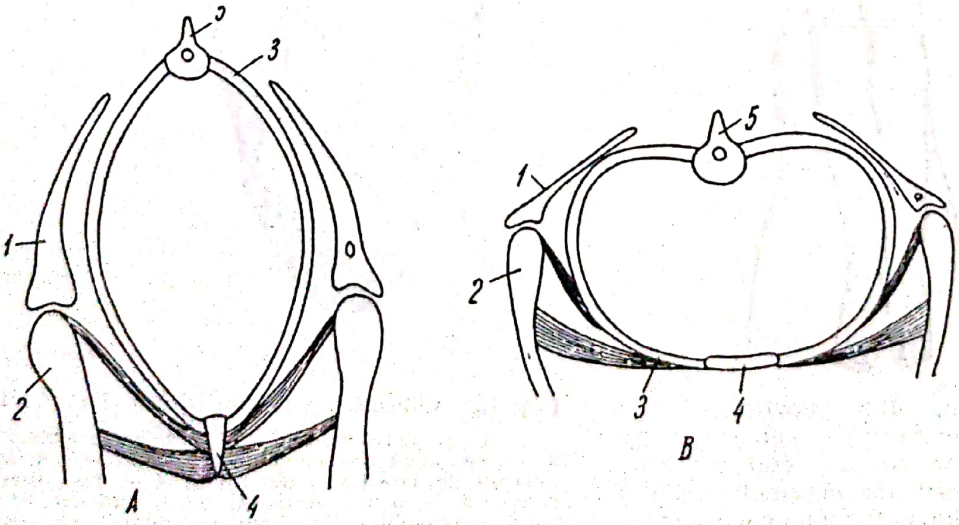

Fig. 187. Secţiune transversală schematică prin toracele de cal (*A*) şi de om (*B*) pentru a arăta poziţia omoplatului (după Anthony):
1 — scapular; *2* — humerus; *3* — coastă; *4* — stern; *5* — coloană vertebrală

terală a acesteia, în plan parasagial. În ceea ce privește proporțiile sale, constatăm că omoplatul uman prezintă o margine cervicală scurtă, în timp ce, din contră, această margine este bine dezvoltată la un patruped și așezată nu aproape de orizontal, ca la om, ci oblic, de sus în jos și din partea posterioară spre partea anterioară (fig. 188). Toate acestea fac ca omoplatul unui patruped bine adaptat la fugă să aibă rolul unui segment osos ce prelungește membrul propriu-zis, el însuși putînd lua forma unui os aproape lung (așa cum aceasta se întîmplă la ungulate).

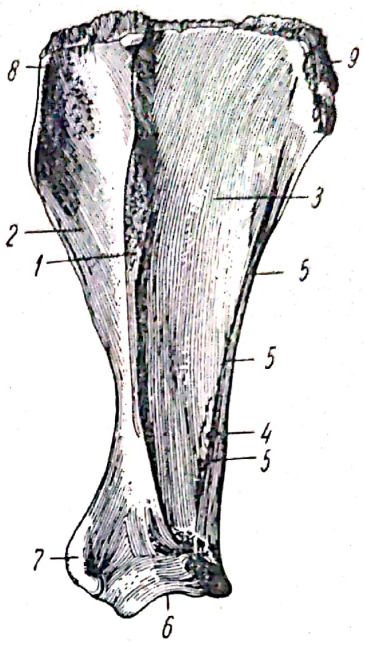

Fig. 188. Omoplatul la cal, partea externă (după Lesbre):

1 — tuberozitatea spinei; *2* — fosa supraspinoasă; *3* — fosa subspinoasă; *4* — gaură nutritivă; *5* — marginea liniară pentru inserția micului rotund; *6* — marginea cavității glenoide; *7* — apofiza coracoidă; *8* — unghiul cervical; *9* — unghiul dorsal.

Centura pelviană. Centura pelviană este formată tipic din trei piese de fiecare parte : ilion, ischion, pubis, la care se adaugă uneori cranial o piesă nepereche sau în formă de Y, epipubisul, care se dezvoltă în septumul median ventral și mioseptele corespunzătoare.

Afară de unele cazuri de regresiune această centură se unește totdeauna prin ilion cu vertebrele sacrale ale coloanei vertebrale. Această unire, care se consolidează pe măsură ce se trece de la amfibieni la mamifere, este atît de intimă și influențează atît de mult structura porțiunii coloanei vertebrale corespunzătoare, încît aceasta formează împreună cu centura, la păsări și mamifere, un complex osos de mare importanță, bazinul.

Amfibienii. La urodele, centura pelviană este formată dintr-o placă cartilaginoasă ventrală, largă și continuă, placa ischiopubiană, în a cărei parte codală putem distinge ischioanele, care, de obicei, se osifică (fig. 189). În regiunea pubiană a plăcii se observă găurile obturatoare. Această placă poartă în regiunea ei cranială o piesă nepereche, de obicei, bifurcată în partea ei anterioară : epipubisul. Pe de altă parte, întreaga placă este reunită cu coloana vertebrală, printr-o piesă laterodorsală, ilionul, care se articulează cu apofizele transverse ale ver-

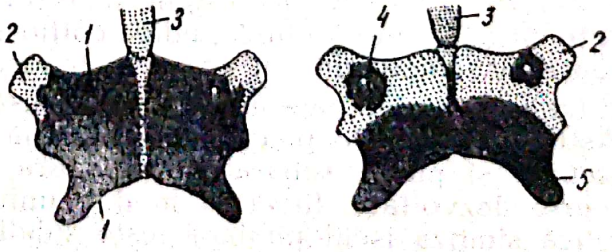

Fig. 189. Centura pelviană la urodele — *Salamandra maculata* (Wiedersheim):

1 — ischion și pubis sudați; *2* — prepubis; *3* — cartilaj epipubian; *4* — începutul osificării pubisului; *5* — ischion.

Fig. 190. Centura pelviană la anure — *Rana esculenta* (după Wiedersheim):
1 — ilion; *2* — ischion; *3* — pubis; *4* — creasta ischiopubiană; *5* — procesul transvers al vertebrei sacrale; *6* — osul coccigian.

tebrei sacrale unice. Ilionul are forma unei baghete dirijate oblic de jos în sus și dinainte înapoi. Din cauza acestei direcții, ilionul are o poziție postacetabulară.

La unele urodele, așa cum este *Proteus* și *Amphiuma*, din cauza unui fenomen de regresiune, ilionul nu se mai reunește la coloana vertebrală.

La anure, centura pelviană suferă o serie de transformări foarte interesante, din cauza adaptării acestor animale la salt (fig. 190). Placa ischiopubiană, asupra căreia se transmite efortul celor două femure, s-a contractat în sens transversal, devenind dintr-o placă largă o prismă triunghiulară, cu vîrful ventral și cu baza dorsală, pe laturile căreia se găsesc cavitățile cotiloide. Nu există gaură obturatoare. Ilionul are forma unei baghete orizontale foarte lungi, anterior (preacetabular), articulîndu-se cu apofizele transverse ale vertebrei sacrale unice. Poziția acesteia se prezintă foarte interesantă, fiind întotdeauna situată foarte anterior, înaintea centrului de greutate al corpului. Toată porțiunea postsacrală a coloanei vertebrale (regiunea codală) s-a transformat într-un os unic, coccisul. Cele două ilioane formează împreună cu placa ischiopubiană, situată mai posterior, și cu vertebra sacrală, situată anterior, un patrulater alungit, împărțit în două jumătăți de coccis, situat într-un plan ceva mai dorsal. Cînd membrele posterioare se întînd în salt, efortul lor este transmis vertebrei sacrale, situată — după cum am văzut — mai anterior decît centrul de greutate, corpul revenind apoi pe pămînt în poziția lui naturală.

La mormoloc, ilionul este la început foarte scurt și vertical, în loc să fie orizontal și lung, ca la adult. Cavitatea acetabulară este situată aproape la nivelul vertebrei a noua. În timpul metamorfozei, ilionul devine orizontal și se alungește, iar cavitatea cotiloidă este împinsă mult posterior față de vertebrele cărora le corespunde la mormoloc.

La stegocefali, centura pelviană era alcătuită dintr-o placă ventrală ischiopubiană și din ilioane situate laterodorsal și articulate cu vertebra sacrală.

Reptilele. Grupul de origine al tuturor reptilelor, atît al celor dispărute cît și al celor actuale, adică cotilosaurii, prezintă o centură pelviană foarte asemănătoare cu aceea a stegocefalilor, din care provin.

La reptilele actuale au intervenit însă o serie de modificări (fig. 191). Astfel, toate au o placă ischiopubiană bine osificată și diferențiată în ischion și pubis, separate prin gaura ischiopubiană, care este uneori foarte dezvoltată. În acest mod, reunirea dintre pubisuri și ischioane, adică simfiza ischiopubiană, este subdivizată într-o simfiză pubiană și

Scanned with OKEN Scanner

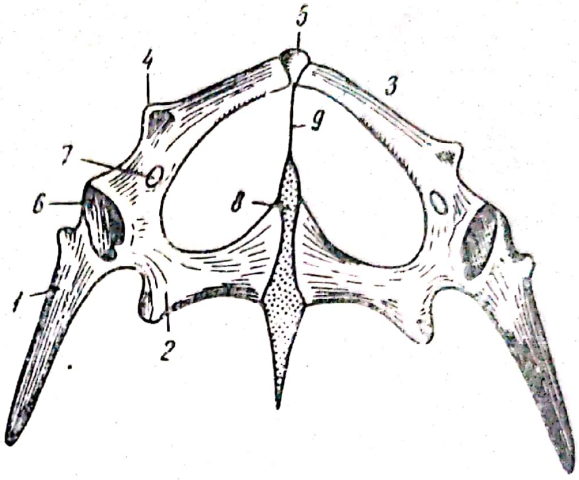

Fig. 191. Centura pelviană la saurieni văzută ventral — *Lacerta vivipara* (după Wiedersheim):
1 — ilion; 2 — ischion; 3 — pubis; 4 — prepubis; 5 — cartilajul epipubian calcifiat; 6 — cavitatea acetabulară; 7 — foramen obturat; 8 — simfiză; 9 — legătură fibroasă.

o simfiză ischiatică. Uneori, pe lîngă gaura ischiopubiană, se mai remarcă şi un foramen, destinat trecerii nervului obturator, situat, de obicei, în piesa pubiană, aşa cum aceasta are loc la şopîrle şi la sfenodon. La alte forme, din contra, acest foramen obturator se confundă cu gaura ischiopubiană ca, de exemplu, la chelonieni. În sfîrşit, gaura ischiopubiană este uneori separată în două printr-o bandă fibroasă sau cartilaginoasă, care reuneşte simfiza pubiană cu simfiza ischiatică. Piesele ventrale sînt legate de coloana vertebrală sacrală prin ilion, a cărui poziţie este laterodorsală. Uneori există şi un epipubis.

Dintre grupele de reptile astăzi existente, şerpii nu au de loc centură pelviană. Puţini dintre ei prezintă, uneori, în regiunea pelvisului, oase izolate ce pot fi socotite drept rudimente de centură. De asemenea, la saurienii de tip apod, centura este regresată. La chelonieni, centura pelviană este în legătură cu carapacea.

La crocodilieni, centura pelviană este destul de puternică. Pubisurile se îndreaptă abdominal, cu concursul ischioanelor. Ilionul are o formă deosebită. El este turtit lateral, purtînd în partea sa anterioară o apofiză preacetabulară. Ventral, ilionul formează două apofize, amîndouă articulîndu-se cu ischionul, care trimite o prelungire anterioară ce se interpune între ilion şi pubis. Acesta din urmă nu contribuie astfel la formarea cavităţii acetabulare (al cărei fund este perforat). Dorsal, ilionul se articulează cu două vertebre sacrale. Totuşi, vertebrele sacrale nu s-au sudat încă între ele, astfel încît nu există încă un sacrum (fig. 192).

Totuşi, un sacrum format prin sudarea vertebrelor sacrale propriu-zise, precum şi prin adăugarea unor vertebre vecine, lombare şi codale, aşa cum are loc la păsări, se formează la unele raptile fosile, fiind în legătură cu staţiunea bipedă. Formîndu-se aici o articulaţie sacroiliacă solidă, care oferă corpului un punct de sprijin rezistent, se realizează condiţiile indispensabile bipediei. Această staţiune mai este înlesnită şi prin faptul că centura pelviană este structurată foarte asemănător cu aceea a păsărilor, prezentînd un ilion cu o regiune preacetabulară tot

Scanned with OKEN Scanner

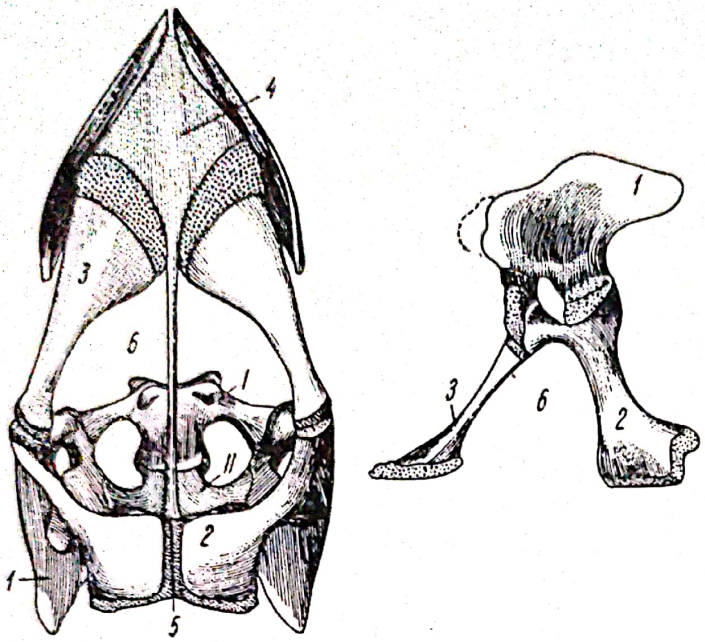

Fig. 192. Centura pelviană la crocodilieni văzută ventral şi lateral — *Alligator lucius* (după Wiedersheim):
1 — ilion; *2* — ischion; *3* — pubis; *4* — membrană fibroasă; *5* — simfiza oaselor ischion; *6* — foramen ischiopubian; *I—II* — vertebre sacrale.

atît de dezvoltată ca şi regiunea postacetabulară, un ischion prelungit înapoi (astfel încît constituie un braţ de pîrghie puternic pentru muşchii coapsei) şi un pubis în formă de baghetă subţire, paralel cu ischionul dar prezentînd în partea anterioară o puternică apofiză prepubiană. Ischioanele şi pubisurile nu formează simfiză. O astfel de centură pelviană poartă denumirea de centură de tip ornitic sau avian, fiind caracteristică dinosaurilor din grupul *Ornitischis*. Ea se opune centurii pelviene de la ceilalţi dinosaurieni din grupul *Saurischis*, precum şi celei de la toate celelalte reptile, denumită centura de tip reptilian (fig. 193).

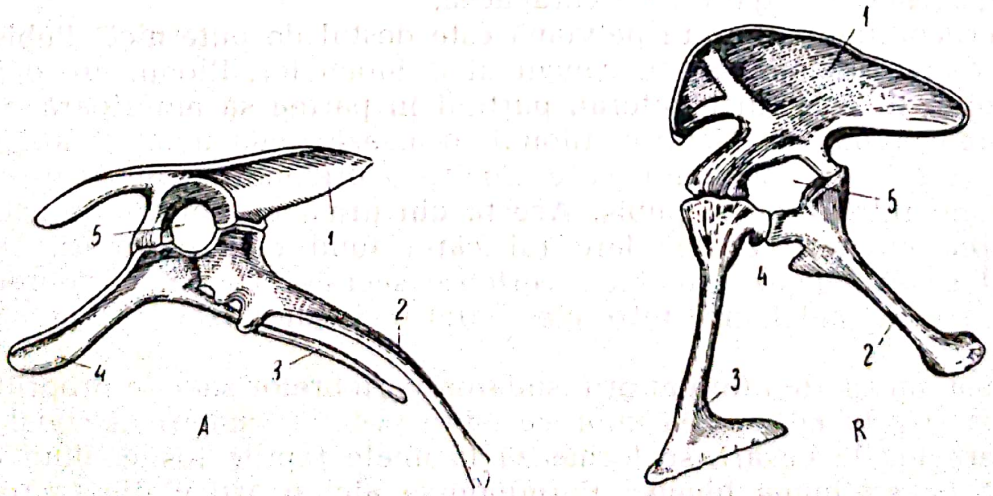

Fig. 193. Centura peliviană de tip avian (*A*) şi de tip reptilian (*R*) la dinosaurieni (după Ihle):
A, 1 — ilion; *2* — ischion; *3* — pubis; *4* — proces prepubis; *5* — cavitatea acetabulară perforată;
R, 1 — ilion; *2* — ischion; *3* — pubis; *4* — foramen pubioischiatic; *5* — cavitatea acetabulară perforată.

Scanned with OKEN Scanner

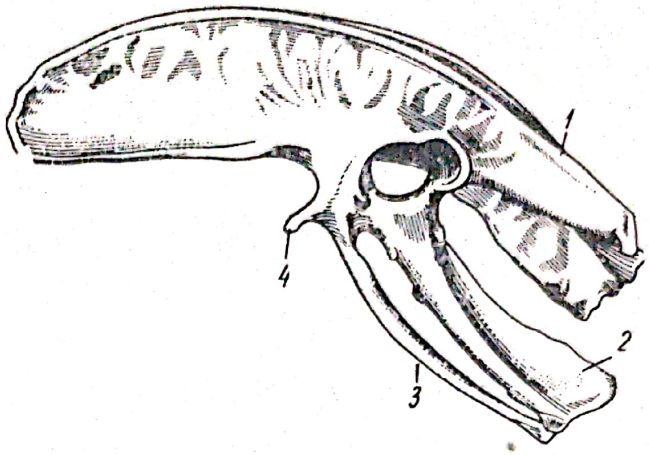

Fig. 194. Centura pelviană la păsări — *Apterix australis* (după W i e d e r s h e i m):
1 — ilion; *2* — ischion; *3* — pubis; *4* — spină iliacă.

Păsările. La păsări, centura pelviană prezintă dispoziţii legate de mersul biped, care este aici cu totul exclusiv, deoarece membrele anterioare, transformate în aripi, nu pot în nici un caz servi la susţinerea corpului în locomoţia terestră (fig. 194).

Ilionul se întinde foarte mult înainte, formîndu-se o parte preacetabulară nouă, comparabilă doar cu partea preacetabulară de la bazinul avian al dinosaurilor. El se întinde şi înapoi, dezvoltîndu-se mult şi partea sa postacetabulară. Acest ilion, puternic dezvoltat în sens anteroposterior, se sudează cu sinsacrumul, format din vertebre captate din regiunile vecine, pe lîngă vertebrele sacrale primare, în număr de două. Partea ilionului articulată cu coloana vertebrală este aproape orizontală şi formează împreună cu aceasta o boltă pelviană, destul de largă, la care sînt suspendate viscerele abdominale. Partea laterală a ilionului devine oblică.

Pubisul şi ischionul nu se mai îndreaptă în sens transversal ca la reptile, ci înapoi, paralel unul cu celălalt, şi fără a forma o simfiză cu simetricul respectiv (în afară de ratite, unde poate exista o simfiză pubiană şi o simfiză ischiatică).

Marea dezvoltare a porţiunii postacetabulare a ilionului, marea dezvoltare în direcţia posterioară a ischionului, îndreptarea înapoi a pubisului dau muşchilor posteriori şi coapsei, braţe de pîrghie puternice pentru ridicarea părţii anterioare a corpului. Se realizează deci aceleaşi condiţii pe care le-am văzut realizate la reptilele de tipul *Ornitischia*.

Mamiferele. Centura pelviană la mamifere derivă din centura teromorfelor anomodonte de tip mai evoluat, de care se apropie prin multe caractere: mărirea foramenului obturator (care înlocuieşte gaura ischiopubiană), lărgirea în sens cranial a părţii dorsale a ilionului, poziţia preacetabulară a sacrumului, puternica dezvoltare în sens codal a ischionului (fig. 195).

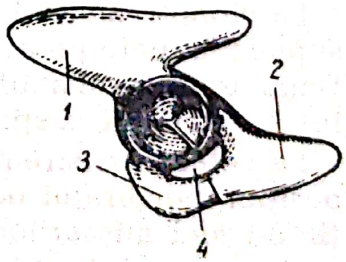

Fig. 195. Centura pelviană la theromorfe — *Diademodon* (după I h l e):
1 — ilion; *2* — ischion; *3* — pubis; *4* — orificiul obturat.

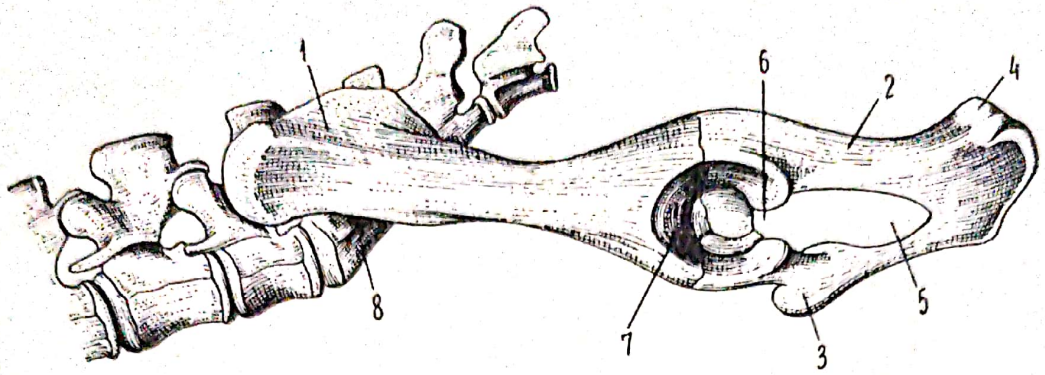

Fig. 196. Bazinul la euterieni — *Cervus* (după Vialleton):
1 — ilion; *2* — ischion; *3* — pubis; *4* — tuberozitate sciatică; *5* — gaura obturată; *6* — incizură; *7* — suprafața articulară a cavității acetabulare; *8* — sacrum.

Aceste caractere întîlnite la teromorfele mai recente, se accentuează la mamifere (fig. 196). Astfel, ilionul nu mai prezintă, de obicei, nici o porțiune postacetabulară, el fiind dezvoltat în sens dorsocranial în raport cu cavitatea acetabulară, adică preacetabular.

Regresarea porțiunii postacetabulare a ilionului trebuie să fie pusă în legătură cu regresarea cozii la mamifere față de ceea ce este ea la reptile, coada fiind acum, de obicei, lipsită de orice rol locomotor. Foramenul obturator devine foarte mare, cu excepția monotremelor.

Cu totul tipic pentru mamifere este faptul că la formarea cavității acetabulare ia parte un os nou, osul acetabular, care ar putea fi socotit omolog cu apofiza ischiatică a crocodilienilor și care se interpune între cavitatea articulară și pubis; astfel, acesta din urmă nu ia parte de loc sau ia parte prea puțin la formarea ei (fig. 197). În decursul embriogenezei însă osul acetabular concrește cu celelalte oase care, concrescînd apoi toate între ele, formează un singur os: osul coxal.

Dubla simfiză, ischiatică și pubiană, există la monotreme, marsupiale, unele ungulate, rozătoare, insectivore și carnivore. La unele insectivore și carnivore, și mai ales la primate, există numai simfiza pubiană, ischioanele neunindu-se între ele pe linia mediană.

La monotremele și marsupialele de ambele sexe se găsesc oasele marsupiale, situate pe arcada pubiană de o parte și de alta a liniei mediane. După toate probabilitățile, oasele marsupiale derivă din epipubis. Rolul lor este să susțină punga marsupială (fig. 198).

La cetacee și sirenieni, centura pelviană este regresată din cauza dispariției membrului posterior propriu-zis, rolul capital în progresie aparținînd aici mișcărilor laterale ale cozii.

Centura pelviană la om. La om, ca și la celelalte mamifere, cele trei oase ale centurii pelviene se sudează intim între ele, alcătuind o formație osoasă unică: osul coxal. Împreună cu sacrumul, cu care se sudează intim, cele două coxale formează bazinul (fig. 199).

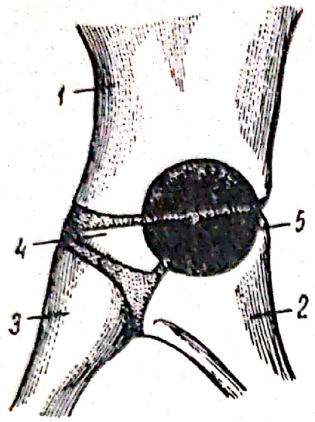

Fig. 197. Raportul osului acetabular cu celelalte oase ale bazinului (după Wiedersheim):
1 — ilion; *2* — ischion; *3* — pubis; *4* — osul acetabular; *5* — cavitatea acetabulară.

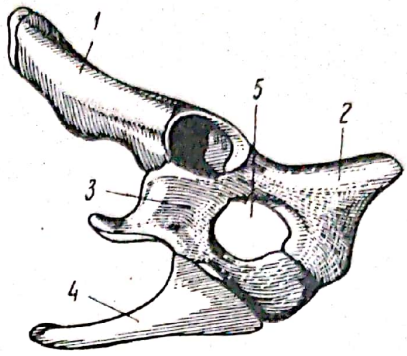

Fig. 198. Centura pelviană la monotreme — *Ornitorhyncus* (după Ihle):
1 — ilion; *2* — ischion; *3* — pubis; *4* — osul punqii; *5* — foramenul obturat.

Sudarea oaselor pelviene între ele, precum și articularea lor intimă asigură o mare soliditate legăturii dintre membrul inferior și scheletul axial, soliditate care este aici necesară, dat fiind rolul important al membrului inferior ca motor principal în fugă și mers, chiar la animalele patrupede.

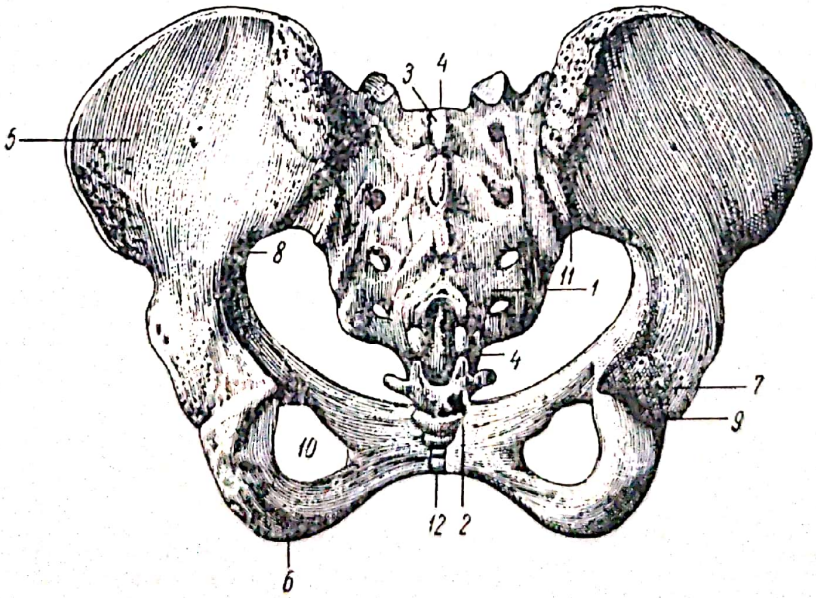

Fig. 199. Bazinul la om văzut dorsal (după Testut):
1 — sacrum; *2* — coccis; *3* — creastă sacrală; *4* — canal sacral; *5* — fosă iliacă externă; *6*— ischion; *7* — spină sciatică; *8* — marea incizură sciatică; *9* — mica incizură sciatică; *10* — gaura obturată sau ischio-pubiană; *11* — simfiza sacroiliacă; *12* — simfiza pubiană.

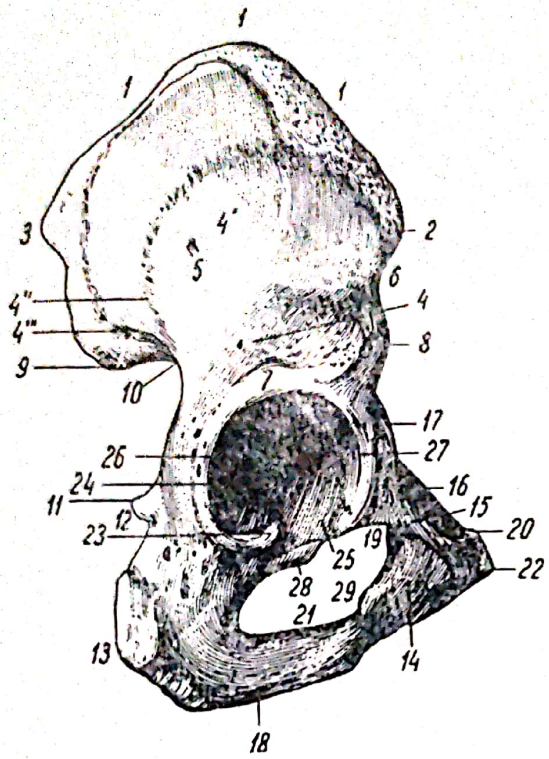

Fig. 200. Osul coxal la om (după Testut):

1 — marginea superioară sau creasta iliacă; *2* — spina iliacă anterosuperioară; *3* — spina iliacă posterosuperioară; *4* — jgheab supracotiloidian; *4'* — fosa iliacă externă cu *4''* — linia sa semicirculară anterioară; *4'''* — linia sa semicirculară posterioară; *5* — gaură nutritivă; *6* — scizura fără nume; *7* — sprînceana cotiloidă; *8* — spina iliacă anteroinferioară; *9* — spina iliacă posteroinferioară; *10* — marea incizură sciatică; *11* — spina sciatică; *12* — mica incizură sciatică; *13* — ischion; *14* — corpul pubisului; *15* — brațul orizontal al pubisului; *16* — creasta pectineală; *17* — eminența iliopectineală; *18* — brațul ischiopubian; *19* — jgheab subpubian pentru nervul și vasele obturatorii; *20* — spina pubiană; *21* — gaura obturatorie; *22* — unghiul pubisului; *23* — cavitatea cotiloidă cu *24* — fundul cavității; *25* — incizură ischiopubiană; *26* — incizură ilioischiatică; *27* — scizură iliopubiană; *28* — tuberculul ischiopubian extern; *29* — tuberculul ischiopubian intern.

Osul coxal este un os plat, voluminos, cu aspect neregulat (fig. 200). Forma lui este comparată de Poirier, în mod destul de just, cu aceea a unei elice. Într-adevăr, osul coxal pare a fi format din două piese în formă de evantai, reunite între ele prin vîrful lor, acolo unde se găsește cavitatea cotiloidă. Osul coxal este aici mai îngust, formîndu-se un adevărat istm. Aripa superioară a elicei, largă și plină, este reprezentată prin ilion. Aripa inferioară, mai mică și perforată de cavitatea obturată, este formată din două piese: pubisul, care circumscrie jumătatea anterioară a cavității, și ischionul, care circumscrie jumătatea sa posterioară.

Osul coxal prezintă o față externă și o față internă, precum și patru margini: superioară, inferioară, anterioară și posterioară.

Fața externă prezintă, sus, fosa iliacă externă, care este o slabă excavație a părții externe a ilionului, apoi cavitatea cotiloidă, puternic dezvoltată și aproape emisferică, situată pe istmul osului și, în sfîrșit, gaura obturată, mărginită înainte de pubis, iar înapoi de ischion. În partea sa anterioară, pubisul prezintă o simfiză cu pubisul osului coxal simetric, iar ischionul este puternic îngroșat, formînd tuberozitatea ischiatică.

Fața internă sau pelviană a osului coxal, concavă în ansamblul ei, este divizată în două părți, printr-o creastă proeminentă, oblică de sus în jos și dinapoi înainte: creasta iliopubiană sau linia nenumită. Partea osului situată deasupra acestei creste are forma unei adevărate fose: fosa iliacă internă, care aparține, după cum vom vedea, bazinului superior. Porțiunea situată dedesubt aparține micului bazin. În partea su-

perioară a fosei iliace există o suprafață rugoasă, fațeta auriculară, care se articulează cu fațeta similară a sacrumului. Partea inferioară a liniei nenumite prezintă o suprafață plană, care corespunde cu cavitatea cotiloidă, așezată pe partea externă a osului coxal, și cadrul osos ce înconjură gaura obturată.

Marginea superioară a osului coxal are forma literei S și poartă numele de creasta iliacă. Ea începe de la spina iliacă anterosuperioară și se continuă pînă la spina iliacă posterosuperioară.

Marginea inferioară formează suprafața simfizară a pubisului. Ea începe de la vîrful unghiului pubian și se continuă pînă la tuberozitatea ischiatică.

Marginea anterioară începe de la spina iliacă anterosuperioară și se continuă pînă la unghiul pubian. Ea prezintă spina iliacă anteroinferioară, separată de cea anterosuperioară printr-o eșancrură.

Marginea posterioară începe de la spina iliacă posterosuperioară și se continuă pînă la tuberozitatea ischiatică. Ea prezintă o spină iliacă posteroinferioară, iar mai jos, o spină ischiatică separată de precedenta printr-o știrbitură : marea eșancrură ischiatică.

Am văzut că cele două oase coxale, împreună cu sacrumul, alcătuiesc bazinul. La om, bazinul are forma unei mari pîlnii osoase, puternic evazate în partea sa superioară, înclinată înainte și în sus, dar mai îngustă — aproape cilindrică — în partea sa inferioară, îndreptată în jos și înapoi. Limita dintre aceste două părți ale pîlniei pelviene este bine indicată pe partea internă prin linia nenumită. Deasupra acestei linii este, așa cum am văzut, marele bazin, iar dedesubtul ei, micul bazin sau canalul pelvian.

Comparată cu centura pelviană a mamiferelor patrupede, centura pelviană umană, împreună cu sacrumul, are într-adevăr o dispoziție specială, corelată cu stațiunea verticală, dispoziție pe care nu o întîlnim la maimuțele antropoide (fig. 201). Într-adevăr, la om, osul iliac se lărgește, se evazează, astfel încît ia forma unei adevărate cuvete ce susține viscerele abdominale. La maimuțele antropomorfe, bazinul care nu suportă toată greutatea viscerelor, are oasele iliace mult mai înguste, aproape paralele cu sacrumul, apropiindu-se astfel mai mult de dispoziția bazinului de la mamiferele patrupede. La omul de Neanderthal, bazinul prezintă toate caracteristicile bazinului uman, fiind totuși proporțional puțin mai îngust decît la omul modern.

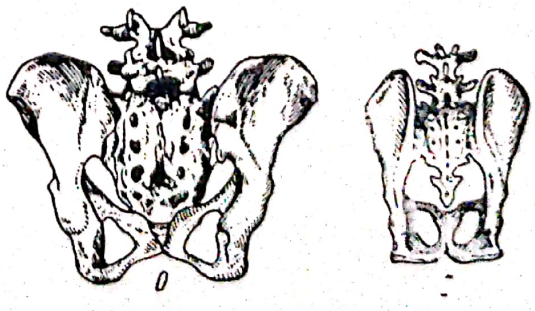

Fig. 201. Bazinul la om (O) și cimpanzeu (C) (după Nesturch).

Este interesant faptul că bazinul omului actual prezintă în fazele embrionare o conformaţie destul de asemănătoare cu aceea a patrupedelor. Modificarea sa şi modelarea formei specific umane începe abia atunci cînd intră în acţiune forţele de presiune şi de tracţiune ce se exercită asupra bazinului în urma realizării de către copil a staţiunii bipede şi a verticalităţii.

Bazinul prezintă importante variaţii sexuale. Destul de asemănător la cele două sexe pînă la epoca pubertăţii, el începe să capete caractere diferenţiale după realizarea maturităţii sexuale. La femeie, bazinul este aproape întotdeauna mai larg şi mai jos decît la bărbat, iar unghiul format la întîlnirea celor două pubisuri simetrice (simfiza pubiană) este mai mare la prima decît la al doilea. Deschiderea inferioară a micului bazin este întotdeauna mai largă la sexul feminin decît la sexul masculin.

Aceste diferenţe între bazinul celor două sexe au apărut în strînsă legătură cu funcţia de înmulţire, în special cu gestaţia. Ca o altă adaptare la gestaţie şi la naştere trebuie citată şi particularitatea pe care o prezintă simfiza pubiană, la femeie, de a se relaxa şi de a se dilata sub influenţa unor hormoni, uşurînd astfel evacuarea fetusului în momentul parturiţiei.

Scheletul distal sau liber al înotătoarelor perechi. La selacienii actuali este format dintr-un exoschelet şi un endoschelet.

Endoscheletul este alcătuit din trei piese bazale *(basalia, pro-meso* şi *metapterigium),* continuate distal de raze *(radialia).* Atît basalia cît şi radialia sînt cartilaginoase.

Exoscheletul este alcătuit din ceratotrichia de origine dermică. La holosteii actuali *(Amia, Lepidosteus),* endoscheletul este constituit numai din radialia, puţin numeroase, osoase, cu epifize cartilaginoase, articulate şi cu scheletul primar al centurii în mare parte cartilaginoase.

La teleosteeni, endoscheletul înotătoarelor pectorale este în esenţă asemănător cu acel al holosteilor. Trebuie însă să notăm deosebiri variate în privinţa numărului, formei, gradului de osificare şi de rudimentalitate aparentă a radialiilor. Aşa, de exemplu, la înotătoarea pectorală de la *Malapterurus electricus* (un silurid), numărul, mărimea şi structura radialiilor sînt aproape la fel cu acelea de la *Lepidosteus;* radialiile sînt, din contra, mai puţin numeroase şi mai scurte la înotătoarele pectorale ale ciprinidelor şi gadidelor; la acestea, avînd formă poligonală, radialiile pot fi luate drept piese bazale.

La toţi peştii osoşi, exoscheletul este constituit din lepidotrichia. Din punctul de vedere structural, scheletul înotătoarelor perechi propriu-zise diferă de la grup la grup. Trei tipuri pot fi însă socotite drept fundamentale. Ele sînt următoarele (fig. 202):

1) tipul uniseriat;
2) tipul biseriat;
3) tipul cu raze paralele.

Scanned with OKEN Scanner

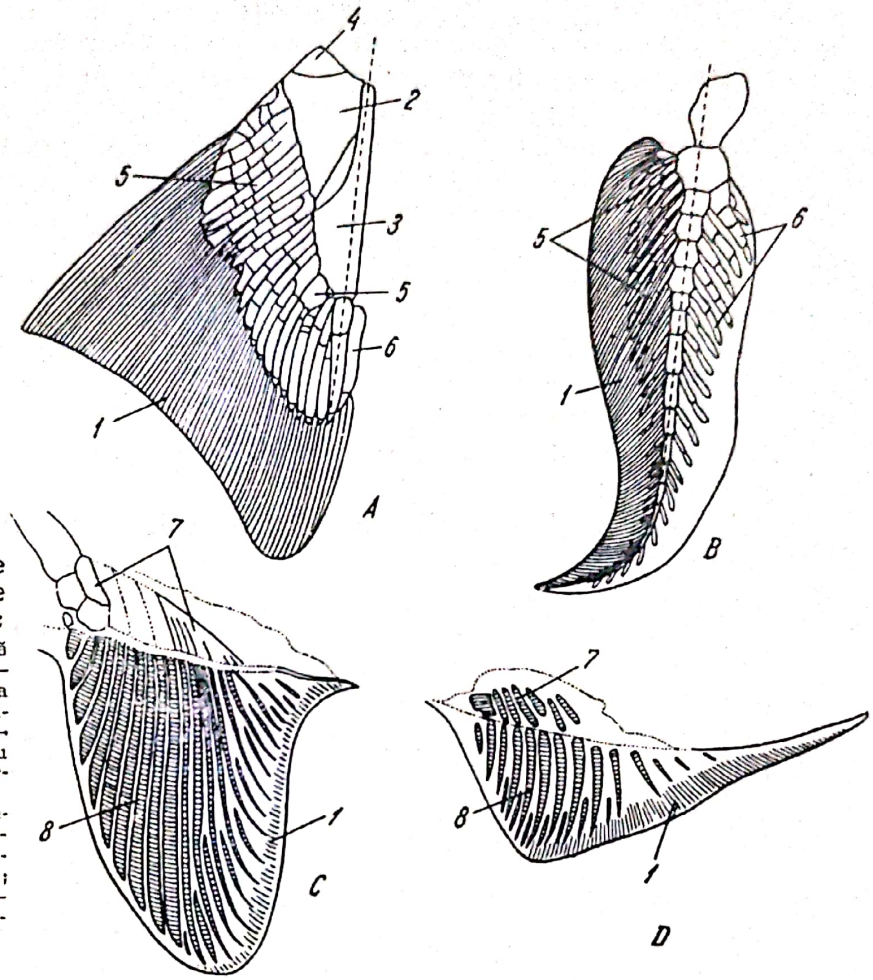

Fig. 202. Principalele tipuri de înotătoare (după Vialleton):
A — înotătoare uniseriată la *Heptanchus*; *B* — înotătoare biseriată la *Ceratodus*; *C* — înotătoare pectorală și *D* — înotătoare ventrală cu raze paralele la *Cladoselachus*;
1 — elastotrichia 2 — mezopterigiu; *3* — metapterigiu; *4* — propterigiu; *5* — raze preaxilare; *6* — raze postaxiale; *7* — piese bazale; *8* — raze cartilaginoase.

Tipul uniseriat se găsește astăzi mai ales la selacieni. El este caracterizat prin prezența unor piese bazale largi *(propterigium, mesopterigium, metapterigium)* ce se continuă prin raze alungite sau scurte, așezate în mai multe rînduri. Aceste raze formează ca un mozaic de piese mici, unde acele ce sînt așezate în același rînd sînt reunite prin țesut fibrocartilaginos, formînd sinartroze. Nu există cavitate articulară.

Dintre cele trei piese bazale, ultima, adică metapterigiumul, este cea mai dezvoltată. În continuarea sa se găsește o rază cartilaginoasă bisegmentată. Toate celelalte raze stau așezate pe o parte a metapterigiumului și a mesopterigiumului care este încă bine dezvoltat, în timp ce propterigiumul este mai redus și poartă mai puține raze. Axul principal al înotătoarei trece prin metapterigium și prin raza ce se găsește în continuarea sa, astfel încît toate razele sînt situate de aceeași parte a axului, fiind preaxiale. Membrul este astfel uniseriat. Totuși se observă, de obicei, pe cealaltă parte a razei axiale o rază postaxială unică, a cărei existență permite apropierea înotătoarei uniseriate de acea biseriată.

Tipul biseriat, foarte răspîndit printre peştii din paleozoic, se găseşte astăzi la *Ceratodus*. Aici înotătoarea este formată dintr-un ax principal, alcătuit din segmente puse cap la cap şi articulate prin sinartroză. Dintre aceste segmente numai primul nu poartă raze, în timp ce toate celelalte sînt prevăzute cu raze situate pe ambele părţi în două serii, formînd astfel rînduri preaxiale şi rînduri postaxiale. Gegenbaur, considerînd tipul biseriat drept forma cea mai primitivă de înotătoare, i-a dat denumirea de archipterigium.

Tipul cu razele paralele, denumit şi pleuropterigium este caracteristic mai ales selacianului paleozoic, *Cladoselachus*. Aici piesele bazale sînt aşezate în interiorul corpului, înotătoarea propriu-zisă fiind alcătuită ca şi la înotătoarele neperechi, din raze cartilaginoase paralele sau puţin divergente în sensul distal.

Înotătoarele peştilor actuali pot fi uşor legate de înotătoarele tip, descrise mai sus.

Astfel, selacienii actuali au înotătoarele perechi de tip uniseriat. Ele sînt formate dintr-un exoschelet şi un endoschelet.

Endoscheletul este alcătuit din trei piese bazale *(basalia)* pro- mezo- şi metapterigium, continuate distal de raze *(radialia)* formate din segmente. Atît bazalia cît şi radialia sînt cartilaginoase. Exoscheletul este alcătuit din cheratotrichia de origine dermică.

La *Polypterus*, dintre condrostei, găsim tot trei piese bazale, ca şi la selacieni, care, deşi poartă acelaşi nume (pro-, mezo- şi metapterigium), nu se poate spune că sînt omologe între ele. Mezopterigium este o piesă triunghiulară, constituită din cartilaj ; în mijlocul său se găseşte o piesă osoasă ovoidă. Distingem deci un mezopterigium cartilaginos şi un mezopterigium osos. Mezopterigiumul nu vine în contact cu centura scapulară, ca la selacieni. De o parte şi de alta a mezopterigiumului se găseşte cîte o piesă osoasă alungită, dintre care una este numită propterigium şi cealaltă metapterigium. Radialiile formează două şiruri. Unul proximal, format din baghete osoase lungi, altul distal, din mici piese cartilaginoase. Dincolo de radialii, înotătoarea este susţinută de lepidotrichia.

La holosteii actuali (Amia, Lepidosteus), endoscheletul este constituit numai din radialia, puţin numeroase, cu epifize cartilaginoase, articulate cu scheletul primar al centurii în mare parte cartilaginoasă.

La teleostei, endoscheletul înotătoarelor pectorale este în esenţă asemănător cu cel al holosteilor. Dar se vor nota deosebiri variate în privinţa numărului, formei, gradului de osificare şi de rudimentalitate aparentă a radialiilor. Aşa, de exemplu, la înotătoarea pectorală de la *Malapterurus electricus* (un silurid), numărul, mărimea şi structura radialiilor sînt aproape la fel ca acelea de la *Lepidosteus* ; radialiile sînt, din contra, mai puţin numeroase şi mai scurte la înotătoarele ciprinidelor şi gadidelor ; la acestea, avînd formă poligonală, radialiile pot fi luate drept piese bazale. La toţi peştii osoşi, exoscheletul este constituit din *lepidotrichia*.

Scanned with OKEN Scanner

În ceea ce privește înotătoarele pelviene, ele prezintă la selacieni, de cele mai multe ori, o reducere a pieselor bazale, nerămînînd aici decît o singură bazală, bazipterigium, omologat de cele mai multe ori cu metapterigiumul de la înotătoarele pectorale.

La condrostei, înotătoarea pelviană se leagă prin intermediul unui anumit număr de raze bazale de centura pelviană, omologate de unii cu un bazipterigium. Numărul acestor raze bazale se micșorează pînă la patru la crossopterigieni, pentru a se reduce complet la teleosteeni, unde razele înotătoarelor se fixează direct la centură, omologată iarăși de către unii autori cu bazipterigiumul.

În ceea ce privește forma lor, înotătoarele crossopterigienilor sînt formate dintr-un lob median și raze dermice în formă de franjuri, de unde vine și numele de înotătoare crossopterigiană. Dacă lobul median este scurt, atunci aspectul înotătoarei este uniseriat. Dacă din contra, este lung, atunci înotătoarea are aspectul biseriat.

Dintre dipnoi, *Ceratodus* prezintă înotătoare perechi biseriate tipice. La *Protopterus* însă se observă o reducere a archipterigiumului, în sensul că razele din înotătoare dispar, scheletul acesteia reducîndu-se la un lanț de segmente axiale, dînd un aspect filiform membrului întreg.

Din punctul de vedere al particularităților funcționale, trebuie accentuată lipsa de articulații mobile între piesele ce alcătuiesc înotătoarele. Ele sînt toate reunite între ele prin sinartroze. Diartroze nu există aici decît la nivelul articulației membrului propriu-zis cu centura. Iată de ce membrul formează la pești o lamă suplă, ce se poate ușor încovoia, dar niciodată îndoi articol cu articol, așa cum aceasta se întîmplă la tetrapode.

Scheletul distal al membrelor de la tetrapode (chiridium). Structura generală. Membrul propriu-zis al vertebratelor tetrapode este construit după o schemă unică, pe care o regăsim peste tot, atît în membrele formelor adaptate în mod secundar la viața acvatică cît și în aripile formelor zburătoare sau în membrul locomotor al animalelor terestre. Membrul tetrapod se compune din următoarele segmente (fig. 203) :

1) *stilopodul*, care corespunde cu brațul de la membrul anterior și cu coapsa de la membrul posterior. El este format dintr-un singur os, humerusul sau femurul, care se articulează cu centura respectivă ;

2) *zeugopodul*, reprezentînd antebrațul la membrul anterior și gamba la membrul posterior, este format din două oase paralele, situate unul

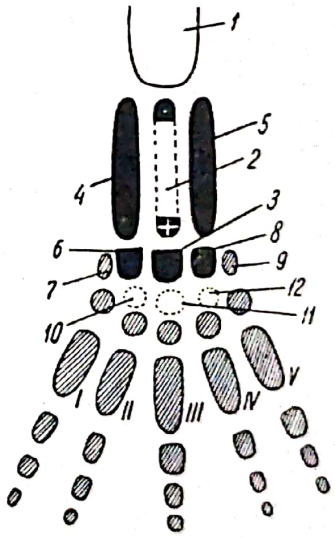

Fig. 203. Schema membrului tetrapod (după Vialleton):
1 — stilopod; *2* — intermediarul zeugopodului cu cele două extremități conservate; *3* — cartilaj intermediar; *4* — radius, tibia; *5* — cubitus, peroneu; *6* — radial, tibial; *7* — radial, tibial extern; *8* — cubital, peroneal; *9* — cubital, peroneal extern; *10* — central (radial, tibial); *11* — central (intermediar); *12* — central (cubital, peroneal); *I—V* — metapodiu.

pe partea cranială a segmentului sau mai bine-zis preaxială, radiusul sau tibia, iar altul, în partea codală sau, mai bine-zis, postaxială, cubitusul (ulna) sau peroneul (fibula);

3) *autopodul*, care corespunde cu mîna sau cu piciorul, fiind format el însuşi din trei părţi: o parte proximală, bazipodul, alcătuită din trei rînduri de oase scurte, denumite oase carpiene la mînă şi oase tarsiene la picior; o parte mijlocie, metapodul, din cinci oase metapodiale alungite în formă de baghetă, denumite metacarpiene la mînă şi metatarsiene la picior; în sfîrşit, o parte distală, acropodul, reprezentat prin cinci degete care continuă oasele metapodale, fiind subdivizate fiecare într-un număr variabil de falange (de regulă două sau trei).

Partea proximală a autopodului poate să fie considerată ca formată dintr-o serie de osişoare ce înconjură o piesă centrală, osul central poate fi dublu. Aceste osişoare sînt dispuse în două rînduri, unul proximal, altul distal. Cel proximal este format din trei oase, dintre care osul cranial poartă denumirea de radial sau respectiv, tibial, deoarece corespunde cu radiusul sau cu tibia, cel caudal poartă denumirea de cubital sau respectiv, peroneal, deoarece corespunde cu cubitusul sau cu peroneul. Între ele se găseşte osul intermediar care pare a proveni din zeugopod. Rîndul distal cuprinde cinci oase cunoscute sub numele de carpiene sau, respectiv, tarsiene: 1, 2, 3, 4, 5, începînd cu marginea cranială.

Oasele carpiene şi tarsiene pot să se prezinte în starea lor primitivă, aşa cum s-a arătat mai sus. Adeseori însă se observă fuzionarea unora dintre ele sau dispariţia altora.

Oasele bazipodului au căpătat o nomenclatură specială în anatomia umană, nomenclatură care este extinsă de unii autori la toate mamiferele şi chiar la alte vertebrate. Dăm în continuare tabelul cuprinzînd paralelizarea nomenclaturii generale cu aceea specială anatomiei umane.

Bazipodul

Membrul anterior *Nomenclatura specială*	*Nomenclatura generală*		*Membrul posterior* *Nomenclatura specială*
Piziform			
Scafoid	Radial	Tibial	
			Astragal
Semilunar	Intermediar	Intermediar	
Piramidal	Cubital	Peroneal	Calcaneu
Central (numai embrionar) (prezent la iepure)	Central (1+2)	Central (1+2)	Scafoid
Trapez	Carpian 1	Tarsian 1	Cuneiform 1
Trapezoid	Carpian 2	Tarsian 2	Cuneiform 2
Os mare	Carpian 3	Tarsian 3	Cuneiform 3
Os încîrligat	Carpian (4+5)	Tarsian (4+5)	Cuboid

Scanned with OKEN Scanner

Alături de aceste oase, pe care le-am putea denumi fundamentale sau canonice, mai există şi alte oase de o natură mai puţin bine precizată. Ele sînt privite fie drept simple oase sesamoide, adică dezvoltate într-un tendon în mod cu totul secundar, fie drept rudimente de degete. S-a admis astfel existenţa posibilă a două degete suplimentare la strămoşii vertebratelor tetrapode, situate unul la partea cranială a autopodului, înaintea degetului 1 de la mînă sau de la picior, adică un prepolex şi un prehallux, iar celălalt pe marginea codală, în urma degetului al cincilea. Osul pisiform, în special, este considerat drept un rest din acest din urmă deget.

Metapodul este format, în mod tipic, din cinci oase dispuse radial şi articulate cu bazipodul.

Acropodul este format, la majoritatea tetrapodelor actuale din cinci degete, de unde şi denumirea de membru pentadactil. Am văzut însă că la strămoşii acestora au existat cel puţin două degete supranumerare Tipic, fiecare deget este format din cîte trei falange, în afară de degetul mare, format numai din două. În unele cazuri însă, numărul lor se poate ridica la mai multe falange, aşa cum este cazul în fenomenul de polifalangie de la tetrapodele acvatice (ihtiosaurii şi plesiosaurii dintre reptile şi cetaceele dintre mamifere).

Dacă înotătoarele peştilor sînt membre absolut continue şi nearticulate în toată lungimea lor, din contra, membrele chiridiene prezintă articulaţii mobile între segmentele lor, care se pot astfel îndoi unul faţă de celălalt. Dintre toate aceste articulaţii cea mai constantă este articulaţia stilozeugopodală.

Dintre toate segmentele membrului, autopodul este acela care suferă cele mai multe modificări în legătură cu diferitele adaptări. Totuşi, şi oasele celorlalte segmente prezintă variaţii. Astfel, o dezvoltare mai mare a autopodului aduce cu sine o scurtare a stilopodului şi a zeugopodului. Aceasta se întîmplă atît la membre adaptate la locomoţie acvatică cît şi la membre adaptate la locomoţie terestră. De exemplu, în cazul polifalangiei paletelor înotătoare de la tetrapodele acvatice, zeugopodul şi stilopodul sînt foarte scurte. De asemenea la membrul anterior de la cal, humerusul este scurtat şi adăpostit sub tegumentul trunchiului, în timp ce metacrapul este atît de alungit, încît articulaţia radiocarpiană este luată greşit drept genunchi. La fel şi la membrul posterior de la păsări, unde femurul este scurt, în timp ce tarsometatarsianul este destul de lung.

O altă modificare structurală a zeugopodului se datorează contopirii oaselor componente. Astfel, sudarea cubitusului cu radiusul sau a peroneului cu tibia se întîmplă destul de frecvent, în special, la animalul bine adaptat la fugă. Uneori, peroneul poate dispărea complet.

Orientarea membrelor tetrapode. Trebuie să presupunem că membrul iniţial de la tetrapode era situat pe laturile corpului în întregime în plan orizontal, astfel încît membrul prezenta o faţă dorsală şi una ventrală şi o margine cranială, precum şi una caudală. Axa membrului

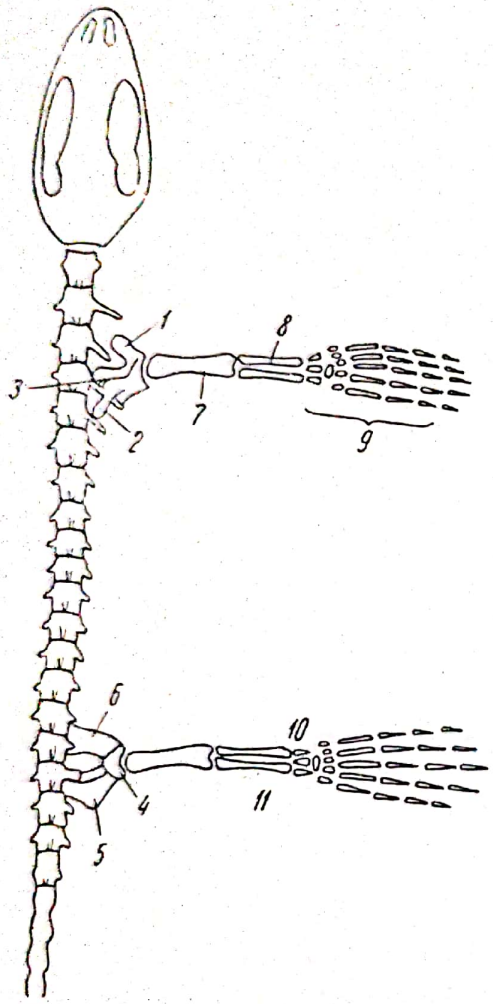

Fig. 204. Schema centurilor şi a membrelor la tipul tetrapod iniţial (după Vialleton):

1 — procoracoid; *2* — coracoid; *3* — scapular; *4* — ilion; *5* — ischion; *6* - pubis; *7* — stilopod; *8* — zeugopod; *9* — autopod; *10* — preaxial; *11* — postaxial.

trecea prin stilopod, apoi între cele două piese ale zeugopodului şi, în sfîrşit, prin metapod şi prin degetul mijlociu. Toate piesele situate cranial în raport cu această axă sînt socotite preaxiale, iar toate piesele situate caudal faţă de această axă — drept postaxiale. Se poate admite, de asemenea, că axa membrului a fost iniţial perpendiculară pe planul sagital al corpului (fig. 204).

Nu se cunosc astăzi membre orientate identic cu cele iniţiale. Cunoaştem în schimb trei categorii principale de membre, după orientarea lor, determinată, în general, de direcţia planului stilozeugopodal cu planul corpului. Planul stilozeugopodal este format de stilopodul şi de zeugopodul îndoit unul pe celălalt. După cum acest plan are o poziţie transversală, orizontală sau parasagitală, putem distinge membre transverse, orizontale şi parasagitale.

Membrele transverse sînt cele mai apropiate de tipul iniţial (fig. 205). Totul se petrece ca şi cum s-ar produce la acestea două îndoituri în sens invers : una între stilopod şi zeugopod, astfel încît stilopodul rămîne tot orizontal, zeugopodul devenind vertical, iar a doua între zeugopod şi autopod, astfel încît acesta din urmă, în totalitatea lui sau cel puţin în parte, devine orizontal. Prima îndoitură formează un unghi drept, situat în plan vertical, deschis înăuntru, spre corp, în timp ce a doua, tot în unghi drept, este deschisă în afară.

La acest membru, planul stilozeugopodal, în poziţia lui medie, este transversal în raport cu axa principală a corpului. De aici şi denumirea de membru transvers. Unghiul stilozeugopodal este în plan vertical. În astfel de membre, atît membrul anterior cît şi cel posterior prezintă aceeaşi orientare.

Scanned with OKEN Scanner

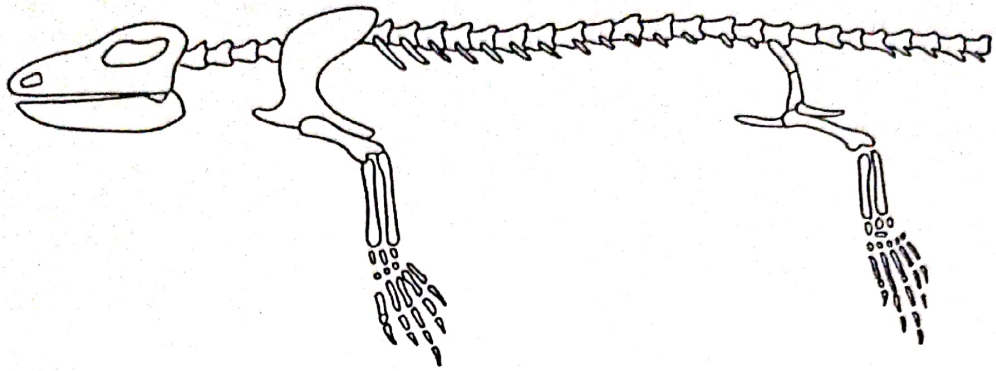

Fig. 205. Schema membrelor transverse la urodele (după Vialleton).

Din punct de vedere funcțional, aceste membre ridică corpul deasupra pămîntului prin toată lungimea zeugopodului, care, singur are o poziție verticală. Mișcările lor locomotoare, care sînt acelea ale stilopodului, se efectuează însă în plan orizontal, capătul distal al acestuia fiind protractat și retractat în mod alternativ.

Membrele transverse se întîlnesc la un număr mic de forme semitîrîtoare, așa cum sînt, de exemplu, urodelele terestre, unele reptile și stegocefalii.

Membrele orizontale nu mai au unghiul stilozeugopodal vertical ci orizontal, iar deschiderea este inversată la membrul anterior față de cel posterior.

La membrul anterior, stilopodul este tot orizontal, dar dirijat înapoi. Zeugopodul este îndoit pe stilopod, astfel încît unghiul stilozeugopodal, aproape orizontal, este totdeauna deschis înainte. Autopodul prelungește, de obicei, zeugopodul, pe care însă el se poate îndoi.

La membrul posterior, stilopodul este tot orizontal, dar nu mai este îndreptat înapoi, ci se poate mișca în plan orizontal, atît în sens cranial cît și în sens codal. Zeugopodul, și el orizontal, formează împreună cu precedentul un unghi stilozeugopodal orizontal, deschis înapoi. Autopodul nu mai prelungește zeugopodul ca la membrul anterior, ci formează cu el un unghi. La acest membru, mișcările principale sînt acelea ale stilopodului, care este protractat în mod alternativ și ale cărui mișcări sînt urmate în mod destul de pasiv de celelalte două segmente.

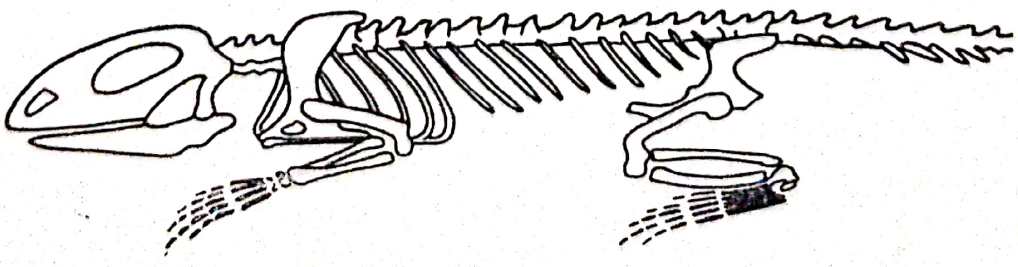

Fig. 206. Schema membrelor orizontale la saurieni (după Vialleton).

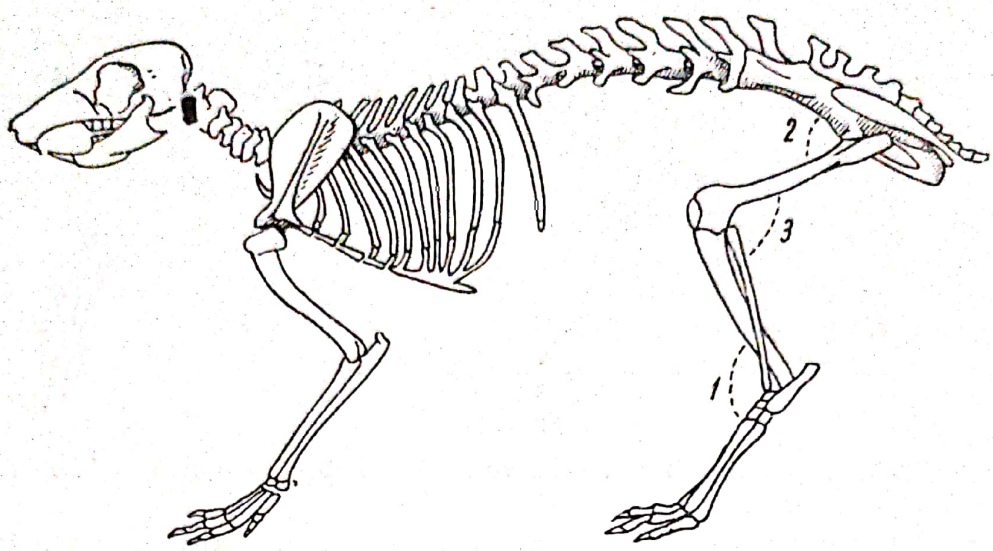

Fig. 207. Schema membrelor parasagitale (după Vialleton):
1 — unghi pedios; *2* — unghi zonostilopodic; *3* — unghi stilozeugopodic.

Membrele orizontale, denumite astfel din cauza planului lor stilozeugopodal orizontal, se întîlnesc, în special, la tetrapodele tîrîtoare și deci la reptile.

Membrele parasagitale sînt astfel dispuse încît planul mijlociu al segmentelor lor, bine indicat prin planul unghiului stilozeugopodal, este paralel cu planul sagital al corpului (fig. 207).

Sînt foarte numeroase tipurile de membre parasagitale; iată de ce nu vom putea rezuma caracteristicile lor așa cum am făcut-o pentru tipurile precedente. Ceea ce constituie însă o caracteristică comună tuturor acestor membre este faptul că principalele mișcări ale stilopodului se fac aici întotdeauna într-un plan parasagital.

Modul de aplicare a membrului pe pămînt. Aplicarea membrului pe pămînt se poate face în mod diferit.

La forma cea mai primitivă, o parte din regiunea bazipodului, precum și falangele se reazemă pe suprafața pămîntului. E tipul plantigrad pe care-l întîlnim la amfibieni, la reptile și la unele mamifere (primatele, dintre cele actuale, și condilartrele și creodontele, din cele fosile).

În alte cazuri, metapodul se ridică de pe suprafața pămîntului, membrele nerezemîndu-se decît pe degete. E tipul digitigrad, pe care-l întîlnim astăzi la păsări și la unele mamifere (carnivorele fisipede), iar dintre fosile la unii dinosaurieni.

În sfîrșit, membrele pot să nu atingă pămîntul decît prin vîrful degetelor, și anume prin ultima falangă. E tipul unguligrad, întîlnit, în special, la ungulate, dintre mamifere.

Diferitele adaptări ale membrului tetrapod. În afară de locomoția terestră, care este locomoția lor cea mai obișnuită, unele tetrapode prezintă adaptări la locomoția acvatică sau la locomoția aeriană.

Locomoția în mediul aerian — zborul — modifică mai mult sau mai puțin adînc membrul anterior, realizîndu-se în acest caz aripa. Ea poate

prezenta două tipuri principale: la păsări, aripa este constituită din membrul anterior, atît de profund modificat, încît rezultă un organ aproape nou, pe cînd la pterosaurii din mezozoic, precum și la chiropterele actuale putem spune că se „improvizează" o aripă din membrana patagială, susținută de membrul anterior, relativ puțin modificat.

Locomoția în mediul acvatic este legată de transformarea membrelor într-un instrument de înot. Se realizează, în acest caz, două tipuri principale: acela al înotătoarei perfecte, incapabilă să suporte animalul pe pămînt, întîlnită la ihtiosaurii din secundar și la cetaceele actuale, și acela al labei-înotătoare, putînd servi nu numai la înot, ci și la progresiune pe uscat, așa cum o găsim la unii chelonieni și la carnivorele pinipede.

Cu ocazia studiului membrelor tetrapode vom vedea mai pe larg în ce constau modificările aduse de adaptarea la un anumit gen de locomoție.

Membrele tetrapode în seria vertebratelor. Amfibieni. Urodelele au membrele lor, atît anterioare cît și cele posterioare, foarte apropiate de tipul fundamental. Aceasta nu împiedică o serie de fuzionări între unele piese ale tarsului sau ale carpului. Extremitatea anterioară nu are, de obicei, decît patru degete, sînt însă indicii că ea era prevăzută cu toate cele cinci, ca și cea posterioară. În ceea ce privește orientarea lor, ele sînt niște membre transverse tipice (fig. 208).

Anurele prezintă, de obicei, o adaptare tipică la locomoție prin salt, care a influențat puternic structura extremității posterioare.

Membrele anterioare sînt scurte, puternice și, de obicei, recurbate astfel încît cotul este orientat spre exterior, iar laba spre interior. În zeugopod, radiusul și cubitusul sînt fuzionate, iar în autopod intermediarul lipsește. Metapodul prezintă numai patru metacarpiene, degetele fiind și ele în număr de patru, formate din cîte două și din cîte trei falange. Există un prepolex bine dezvoltat.

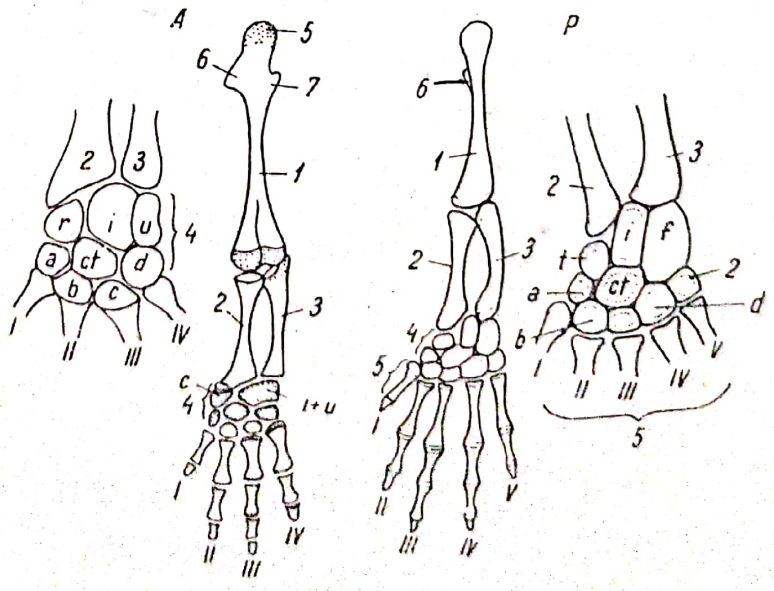

Fig. 208. Membrul anterior *(A)* și cel posterior *(P)* la urodele — *Salamandra maculosa* (după Bütschli):

A, 1 — humerus; *2* — radius; *3* — ulna; *4* — carpiene; *r* — radial; *i* — intermediar; *u* — ulnar; *ct* — central; *a—d* — carpienele distale; *P, 1* — femur; *2* — tibia; *3* — fibula; *4* — tarsiene; *5* — metatarsiene; *6* — trohanterul mic; *t* — tibial; *i* — intermediar; *f* — fibular; *ct* — central; *a—e* — tarsienele distale.

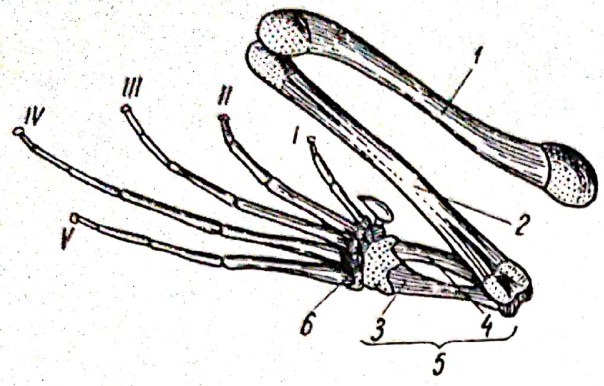

Fig. 209. Membrul posterior la anure — *Bombinator pochypus* (după I h l e):
1 — femur; *2* — osul crural (tibia și peroneul); *3* — fibular; *4* — tibial; *5* — partea proximală a segmentului *III*; *6* — tarsale distale.

Membrul posterior prezintă un femur foarte alungit (fig. 209). Tibia și peroneul au concrescut formînd un singur os crural. Rîndul proximal al tarsienelor este reprezentat numai prin două oase: tibialul și peronealul, alungite astfel încît formează o a treia pîrghie. Aceste două oase sînt concrescute între ele, distal și proximal. Rîndul distal al tarsienelor este reprezentat prin osișoare mici, legate de metatarsiene, în număr de cinci, ca și degetele. Acestea din urmă sînt foarte alungite și formate din 2—3 falange. Există și un prehallux destul de bine dezvoltat, care contribuie la lărgirea labei piciorului (fig. 210).

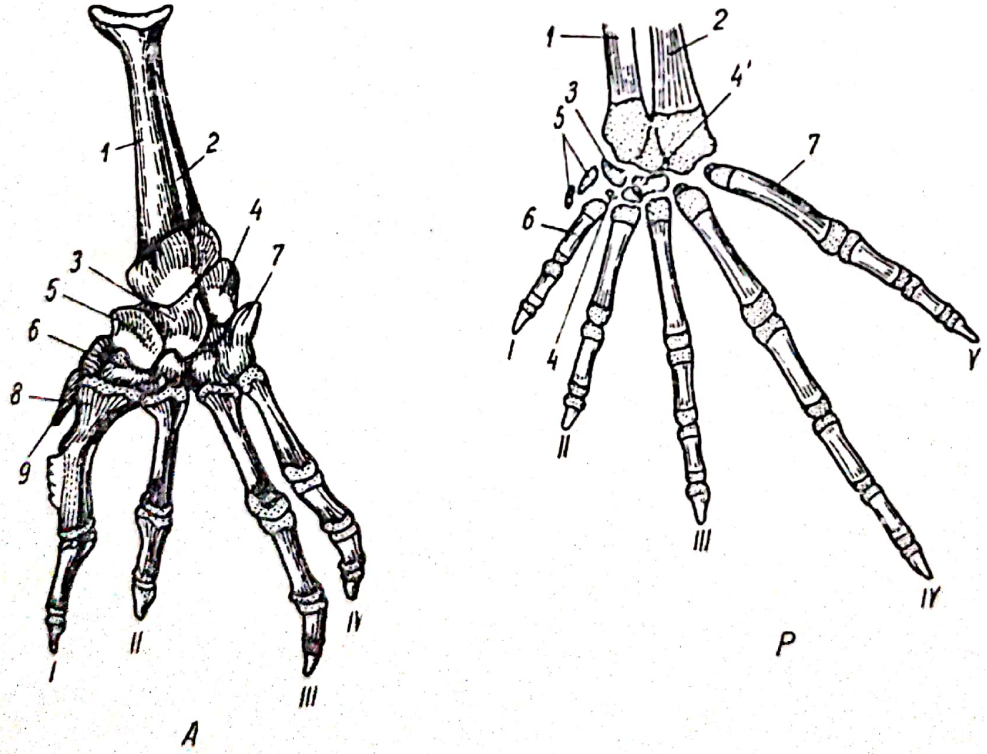

Fig. 210. Extremitatea membrului anterior (*A*) și a celui posterior (*P*) la anure — *Rana* (după I h l e):
A, *1* — radius; *2* — ulna; *3* — radial; *4* — ulnar; *5* — central; *6* — carpian *I*; *7* — carpiene *II—IV*; *8* — metacarpian *I*; *9* — praepollex; *I—IV* — degetele; *P*, *1* — tibial; *2* — fibular; *3* — central; *4* — tarsal *I*; *4'* — tarsal *II* și *III*; *5* — prachllux; *6* — metatarsian *I*; *7* — metatarsian *V*; *I—V* — degetele.

Scanned with OKEN Scanner

Structura membrelor la stegocefali este foarte primitivă şi se apropie într-o oarecare măsură de aceea a urodelelor terestre. Oasele sînt groase şi masive, ceea ce denotă existenţa musculaturii puternice.

Reptilele. Membrele reptilelor aparţin tipului orizontal. Ele se alătură la membrul stegocefalilor prin intermediul reptilelor celor mai primitive, cotilosaurii, ale căror extremităţi prezintă unele caractere asemănătoare cu acelea ale acestor batracieni fosili.

În decursul istoriei lor, reptilele au cucerit, ca şi mai tîrziu mamiferele, atît mediul marin (ihtiosaurii, plesiosaurii, mososaurii) cît şi pe cel aerian (pterosaurii), pe lîngă cel terestru. Iată de ce membrele reptilelor, dacă luăm în consideraţie şi grupele stinse, prezintă adaptări paralele cu acelea ale membrelor mamiferelor.

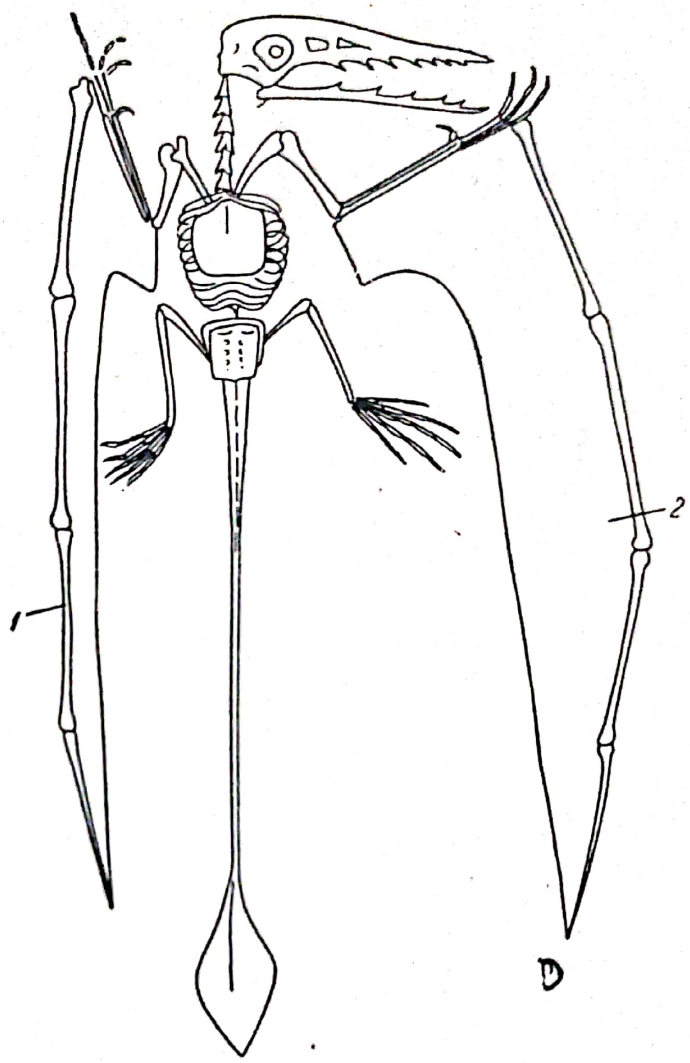

Fig. 211. *Rhamphorhynchus gemmingi* (după Abel):
1 — degetul V; *2* — membrană patagială.

Reptilele aeriene aveau o aripă formată, ca şi la chiropterele actuale, dintr-o membrană (membrană patagială) susţinută de membrul anterior şi, în special, de degetul al cincilea, enorm de dezvoltat. La acest tip, membrul anterior este puţin transformat, afară de degetul al cincilea. Carpul păstrează structura sa tipică din două rînduri de oscioare, ca şi metacarpul, ale cărui oase nu se sudează între ele (fig. 211).

La reptilele exclusiv acvatice, membrul primitiv terestru se modifică astfel încît se transformă într-o înotătoare, devenind o paletă suplă, nedivizată în segmente articulate. Primele două segmente osoase se scurtează, numărul falangelor se măreşte (hiperfalangie), uneori se măreşte şi numărul degetelor (hiperdactilie), realizîndu-se astfel lărgirea suprafeţei care bate apa (fig. 212).

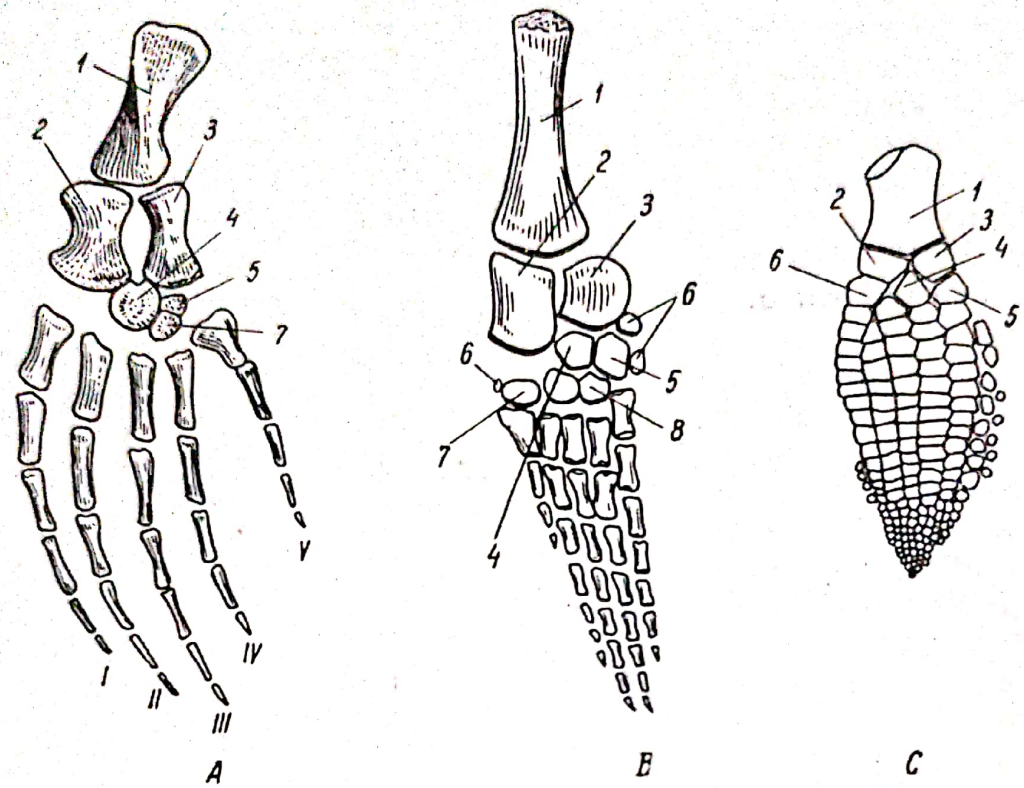

Fig. 212. Paletele înotătoare la reptilele marine (după Ihle):
A — mososaur; *B* — *pleisosaur*; *C* — ihtiosaur;
A, C, 1 — humerus; *2* — radius; *3* — ulna; *4* — intermediar; *5* — ulnar; *6* — radial; *7* — carpienele *IV*—*V*; *I*—*V* — degetele.
B, 1 — femur; *2* — tibia; *3* — fibula; *4* — intermediar; *5* — fibular; *6* — elemente accesorii; *7* — tarsal *I*; *8* — tarsal *III*.

Diartrozele dintre segmente dispar, singura articulație mobilă rămasă fiind aceea dintre membru și centură. O astfel de paletă este realizată la unele reptile fosile, așa cum sînt ihtiosaurii, plesiosaurii și mososaurii.

Dintre reptilele actuale, unii chelonieni prezintă și ei membre-palete, dar niciodată atît de perfect și atît de exclusiv adaptate la locomoția acvatică.

Dintre reptilele terestre actuale, ofidienii nu au de loc membre. La celelalte grupe, modificările cele mai sensibile se întîlnesc la autopod.

Chelonienii prezintă, în general, membre foarte apropiate de tipul schematic. Oasele stilopodului și zeugopodului sînt scurte și groase. Carpul prezintă, ca și la urodele, puține contopiri de oase. Prezența de oase sesamoide (1 sau 2) ar putea să se interpreteze drept un indiciu al existenței, pe timpuri, a unui al șaselea deget (fig. 213). Tarsul suferă însă, ca la toate reptilele, o modificare considerabilă a porțiunii sale proximale. Această modificare se traduce la chelonieni prin contopirea tarsienelor din rîndul întîi, adică a tibialului, cu peroneul și centralul. Și tarsienele din rîndul al doilea prezintă o tendință de sudare. Degetele sînt scurte la chelonienii terestri, dar la chelonienii marini ele au dimensiuni mari (fig. 214).

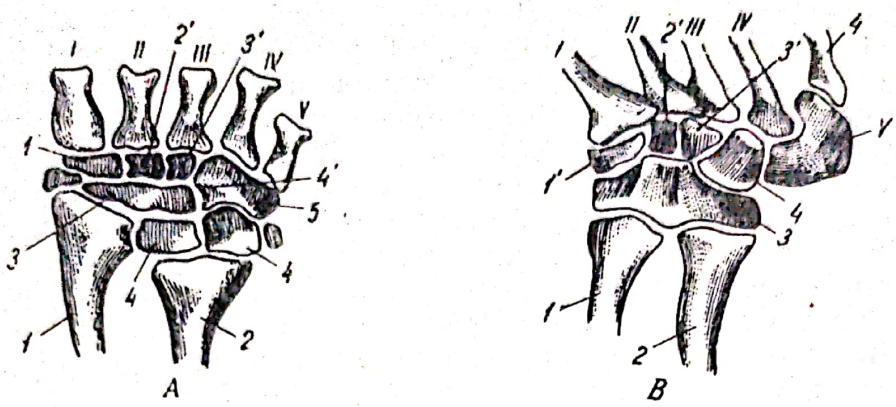

Fig. 213. Carpul *(A)* şi tarsul *(B)* la chelonieni — *Emys europea* (după Wiedersheim):

A, 1 — radius; *2* — ulna; *3* — radial+central; *4* — ulnar; *1'—5'* — carpienele distale; *I—V* — metacarpienele;
B, 1 — tibia; *2* — fibula; *3* — tibial;, central, fibular fuzionate; *4* — falangă a degetului V; *1'—4'* — tarsienele distale; *I—V* — metatarsienele.

Saurienii prezintă cîteva genuri lipsite de membre. Altele au membre fără degete. De obicei însă, membrele sînt aici normal dezvoltate şi apropiate de schema fundamentală. Ca şi la chelonieni, carpul nu prezintă de loc sau prezintă prea puţine contopiri de oase, dar la tars, oscioarele rîndului proximal se pot suda între ele.

Crocodilienii prezintă membrul anterior puţin mai puternic modificat decît la formele precedente, în ceea ce priveşte dispoziţia carpului.

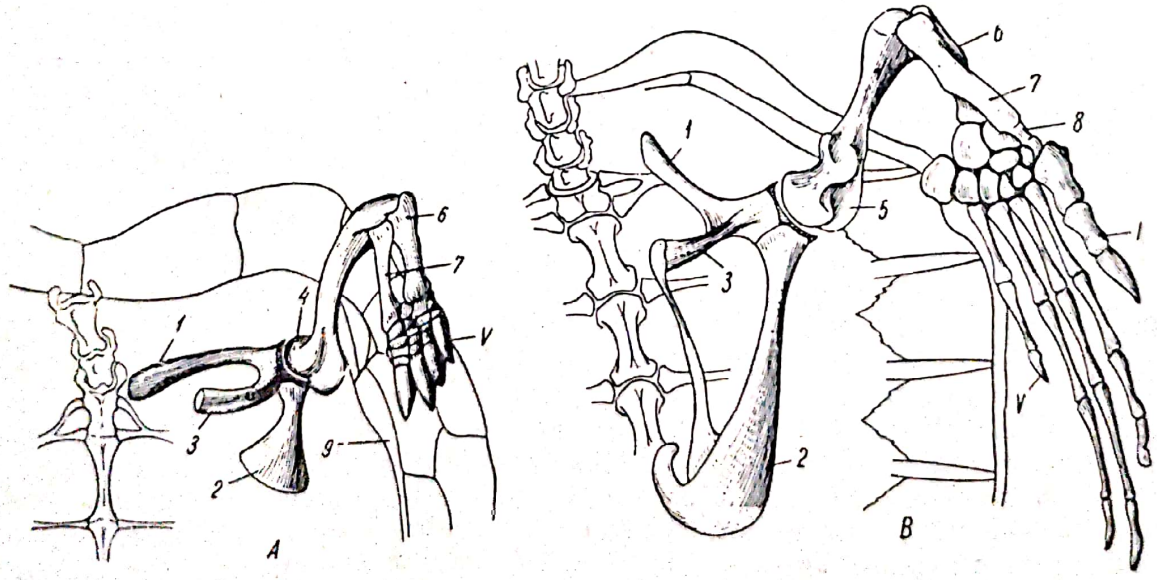

Fig. 214. Membrul anterior la un chelonian terestru — *Testudo greca (A)* şi la un chelonian acvatic — *Chelonia imbricata (B)* (după Vialleton):

1 — scapulum; *2* — coracoid; *3* — acromion; *4* — trohanter lateral; *5* — trohanter medial; *6* — cubitus; *7* — radius; *8* — ligament radiocarpian; *9* — secţiune prin carapace.

Într-adevăr, rîndul proximal al carpului prezintă două oase alungite: radialul şi cubitalul. Piesele din rîndul distal sînt mult mai mici decît acestea din urmă. Centralul este împins spre marginea radială, iar intermediarul lipseşte. Lîngă cubital există un sesamoid, interpretat drept urmă a unui al şaselea deget. Şi tarsul prezintă aici o dispoziţie specială. Primul rînd al oscioarelor tarsiene este compus din numai două oase, dar mult mai voluminoase, cunoscute unul sub numele de astragal (tibial+intermediar+central), iar celălalt — de calcaneu (peroneal). Acesta din urmă prezintă, pentru prima dată, o ieşitură situată pe partea posterioară: tuberculul calcaneului. Rîndul distal al tarsului este format din oscioare ce se sudează mai tîrziu, în mod parţial, între ele. Celelalte membre prezintă o structură obişnuită.

Dintre reptilele terestre trebuie să amintim dinosaurienii bipezi, cu adaptări interesante ale membrului posterior la bipedie şi pe teromorfele mai evoluate (anomodonte), care prezentau conformaţii asemănătoare din unele puncte de vedere cu acelea ale membrelor de la mamiferele primitive.

Păsările. Structura membrului anterior de la păsări este profund modificată în legătură cu adaptarea la zbor.

Am văzut că zborul a mai fost realizat şi de unele reptile din mezozoic (pterosaurii), de asemenea şi de chiropterele actuale. Acest zbor nu comportă însă modificări prea mari ale scheletului membrului, aripa fiind aici reprezentată printr-o simplă membrană susţinută de membre. La păsări însă se formează un organ special, unic în genul lui, reprezentînd cea mai bună modalitate cunoscută de locomoţie aeriană (fig. 215).

Stilopodul şi zeugopodul iau o dezvoltare foarte mare, cele două oase ale zeugopodului (cubitusul şi radiusul) fiind depărtate între ele, permiţînd astfel lărgirea aripii. Autopodul suferă, din contra, reduceri foarte sensibile. În timp ce la un embrion de nouă zile se găsesc încă şapte oase carpiene distincte, cu urme de dispoziţie în serie, apoi trei metacarpiene libere şi independente la extremitatea lor distală, la adult găsim numai două carpiene din rîndul proximal (intermedioradialul şi centrocubitalul). Rîndul distal de carpiene se sudează în întregime la partea proximală a metacarpienelor rămase ce se contopesc între ele la ambele capete. Sînt trei metacarpiene. Metacarpianul 2, confundat cu baza celorlalte două, poartă un deget format dintr-o singură falangă, degetul 2, greşit socotit drept degetul 1. Acest deget rămîne întotdeauna vizibil la exterior. Metacarpienele 3 şi 4 sînt în formă de baghete alungite şi paralele, sudate între ele atît la capătul proximal cît şi la cel distal, formînd un fel de cadru caracteristic păsărilor. Ele poartă fiecare cîte un deget, dintre care degetul 3 este compus din două falange. Amîndouă aceste degete sînt ascunse sub piele la carenate (fig. 216).

La ratite (acarenate), scheletul autopodului prezintă o tendinţă la regresare şi mai mare, din cauza lipsei zborului. Astfel, la *Dromaeus*,

Scanned with OKEN Scanner

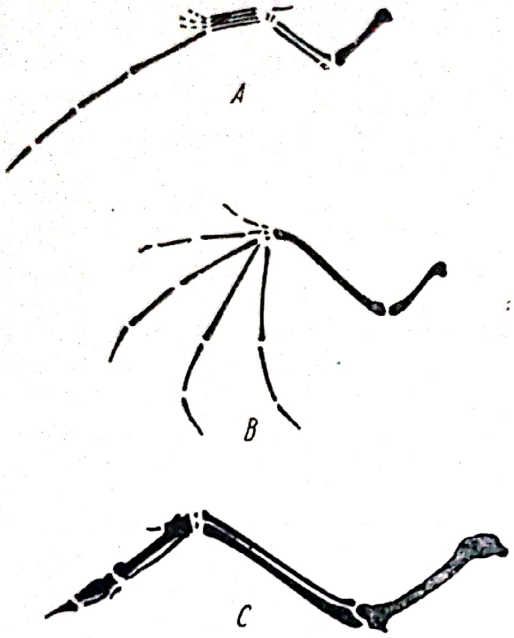

Fig. 215. Membrul anterior la tetrapodele zburătoare (după Boule şi Piveteau):
A — pterosaurieni; *B* — chiroptere; *C* — păsări.

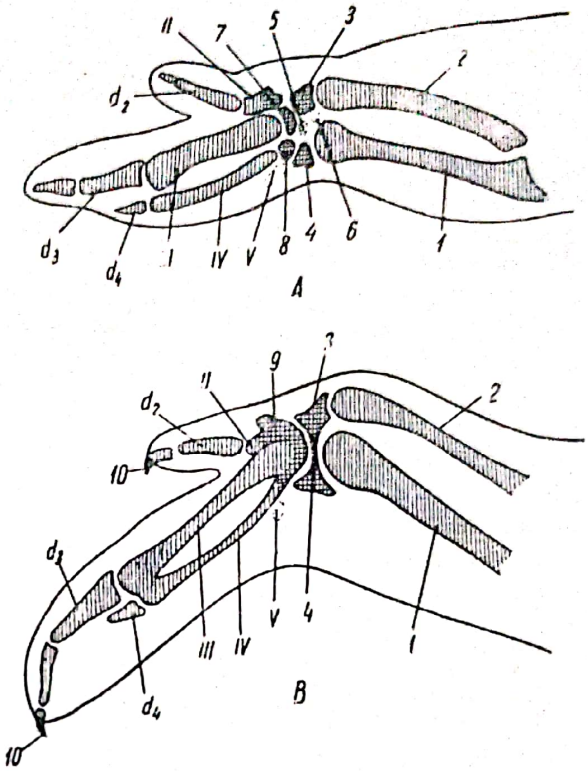

Fig. 216. Scheletul aripii la un embrion de nouă zile (*A*), de 14 zile (*B*) la carinate (după Vialleton):
1 — cubitus; *2* — radius; *3* — radial; *4* — cubital; *5* — central; *6* — intermediar; *7* — carpian *III*; *8* — carpian *IV*, *V*; *9* — carpienele *II*—*V*; *10* — gheare; *II*—*IV* — metacarpiene; d_2—d_4 — degete.

unde regresarea a ajuns la maximum, nu se găsesc carpiene distincte, iar dintre degete nu a rămas decît degetul 3, reprezentat prin metacarpianul respectiv şi prin două falange terminate printr-o gheară. Regresarea este ceva mai puţin accentuată la *Apteryx* şi *Casuarius*. La *Struthio*, din contra, autopodul seamănă cu acela al unui embrion de carenat, în vîrstă de circa 14 zile, prezentînd, în afară de intermediorадial şi de centrocubital, şi carpienele distale, sudate toate între ele, dar nesudate cu metacarpienele. Acestea din urmă sînt în număr de trei, libere şi nesudate între ele. Degetele sînt, ca şi la carenate, în număr de trei, formate fiecare din cîte una sau două falange şi prevăzute cu cîte o gheară. Aceste degete nu sînt însă vizibile exterior (fig. 217).

La archeornite (*Archaeopteryx*) aripa era, în linii mari, aceeaşi ca şi la neornite. Totuşi, diferenţele de detaliu arată că adaptarea la zbor a membrului anterior era mai puţin exclusivă. Aceste diferenţe privesc, în special, autopodul. Astfel, metacarpienele celor trei degete existente (2, 3, 4) sînt neunite între ele. Degetele 2 şi 4 sînt formate

Scanned with OKEN Scanner

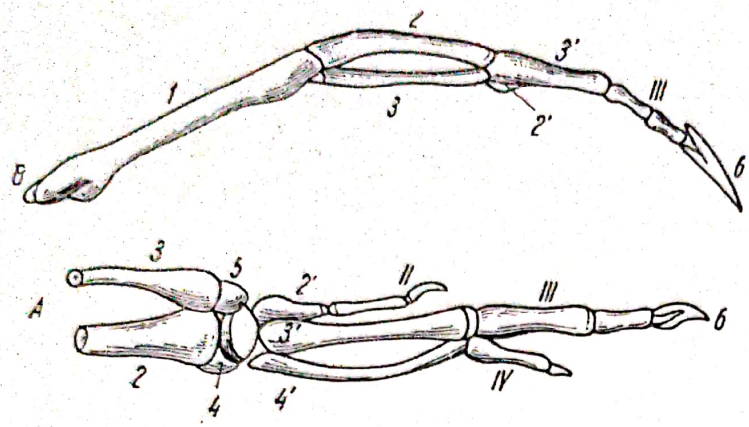

Fig. 217. Scheletul aripii la ratite (după Vialleton):
A — Struthio camelus; B — Dromaeus ater;
1 — humerus; 8 — cubitus; 3 — radius; 4 — cubital; 5 — radial; II—IV — degete; 2—4 — metacarpiene; 6 — gheară.

din cîte o falangă, iar degetul 3 — din două falange. Terminate toate prin gheare, ele sînt libere, adică necuprinse în interiorul aripii, putînd servi astfel şi la apucat (fig. 218).

Din cauza adaptării membrului anterior la zbor, susţinerea corpului cît şi locomoţia terestră revin exclusiv membrului posterior care se adaptează astfel la bipedie (fig. 219).

Membrul posterior cuprinde şi el trei segmente, dar care nu corespund în mod exact cu acelea ale membrului tipic, din cauza articulaţiei intratarsiene ce se formează aici. După cum vom vedea, segmentele acestea sînt reprezentate prin femur, tibiotars şi piciorul format din tarsometatars, precum şi din falangele ce se sprijină pe pămînt.

Femurul este, de obicei, mai scurt decît tibiotarsul. El este orientat în plan parasagital şi oblic, de sus în jos şi dinapoi înainte. Deoarece

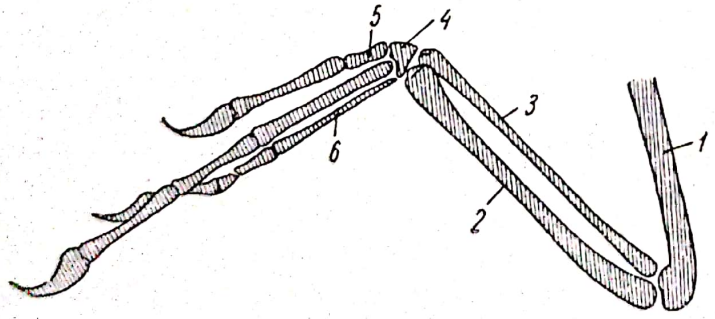

Fig. 218. Aripa la *Archaeoperyx* (după Vialleton):
1 — humerus; 2 — cubitus; 3 — radius; 4 — regiunea carpiană; 5 — metacarpian I; 6 — metacarpian III.

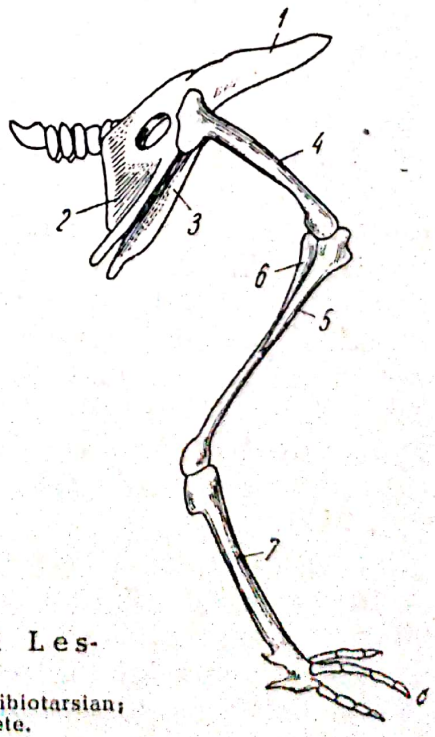

Fig. 219. Membrul posterior la păsări (după Lesbre):
1 — ilion; 2 — ischion; 3 — pubis; 4 — femur; 5 — tibiotarsian; 6 — peroneu; 7 — metatarsotarsian; 8 — degete.

articulația coxofemurală este așezată foarte sus, dat fiind, pe de altă parte, și scurtimea, precum și dispoziția oblică a femurului, acest os face corp cu trunchiul păsării și contribuie prea puțin la ridicarea acesteia deasupra pămîntului.

Segmentul al doilea este voluminos și alungit. El este format dintr-un tibiotars puternic și dintr-un peroneu mai mult sau mai puțin regresat avînd, de obicei, forma unei aschii mai puternic dezvoltate sus, dar neajungînd niciodată pînă la autopod. Tibiotarsianul provine din fuzionarea tibiei cu rîndul proximal al tarsienelor.

Segmentul al treilea este format dintr-un metatarsotarsian, sau tarsometatars provenit din fuzionarea metatarsienelor între ele, precum și cu rîndul distal al tarsienelor. Articulația între segmentul al doilea și segmentul ultim nu mai este deci o articulație tibiotarsiană, ci o articulație intratarsiană. Extremitatea inferioară a metatarsotarsianului (care este un os lung și destul de puternic, putînd depăși în lungime femurul) are trei prelungiri, care formează capetele de articulație pentru degete.

Majoritatea păsărilor au patru degete, dintre care trei sînt îndreptate înainte (degetele 2, 3 și 4) și unul înapoi (degetul 1). De obicei, degetul 1 are două falange; degetul 3 — patru falange; degetul 4 — cinci falange. La păsările agățătoare însă, 2 degete sînt îndreptate înainte (2 și 3) și două înapoi (1 și 4). Unele palmipede au toate patru degetele îndreptate înainte.

La ratite, casuarul are trei degete, iar struțul numai două.

Mamiferele. Ca și scheletul capului, și membrele mamiferelor primitive prezintă multe caractere comune cu acelea ale teromorfelor anomodonte. Chiar dacă acest fapt nu ar însemna numaidecît și o descendență directă din aceștia, el indică totuși cel puțin o evoluție paralelă între strămoșii mamiferelor și aceste reptile.

Marea majoritate a membrelor la mamifere sînt de tipul parasagital. Cum în acest caz membrele sînt aduse sub corp, acesta nu mai atîrnă între extremități, ci este purtat de membre. Totuși, se pot întîlni aici și membre de tip orizontal și transvers, aceasta în special, la mamiferele primitive.

Inițial, mamiferele sînt adaptate la locomoția terestră: mers și alergat. O parte dintre ele, de exemplu, condilatrele și creodontele dintre cele fosile, prototerienii și primatele dintre cele actuale, calcă pe toată laba, fiind astfel plantigrade. Restul sînt digitigrade, de exemplu, carnivorele sau unguligrade, de exemplu, ungulatele. Membrele pot suferi însă modificări în legătură cu alte adaptări legate tot de viața terestră, așa cum sînt adaptarea la sărit, la săpat pămîntul, la agățat, la apucat. Ele pot prezenta și adaptări legate de viața în mediul acvatic — adaptarea la înot — precum și la locomoția aeriană — adaptarea la zbor.

Membrele anterioare prezintă un humerus prevăzut cu un cap articular, care se articulează cu cavitatea glenoidă și este orientat fie medial, fie codal. Epifiza sa inferioară este prevăzută cu suprafețe arti-

culare pentru oasele zeugopodului. Lungimea sa este, de obicei, invers proporţională cu aceea a autopodului, fiind scurt la ungulate şi la mamiferele acvatice.

Oasele zeugopodului sînt cubitusul şi radiusul aşezate, de obicei, în poziţie de pronaţie fixă sau de semipronaţie, astfel încît podul palmei este aplicat pe sol. Numai la primate şi, în special, la om, membrele anterioare nu sînt fixate în pronaţie. Ele pot prezenta mişcări de supinaţie, adică de întoarcere a palmei cu podul în sus şi cu degetul mare în afară.

Cubitusul este prevăzut sus cu un olecran ce alcătuieşte cotul. De obicei, cubitusul este mai bine dezvoltat la extremitatea lui proximală, devenind mai puţin robust la extremitatea lui distală. Adeseori, el regresează mai mult sau mai puţin complet.

Autopodul prezintă un bazipod format la embrion din nouă-zece carpiene. La adult, numărul acesta se poate reduce.

Metacarpienele sînt lungi şi subţiri şi, de obicei, în număr de cinci, ca şi degetele (pentadactilie). Acest număr se poate însă reduce şi la numai un singur deget, deci la un singur metacarpian funcţional. Cînd degetul 1 este opozabil celorlalte degete, atunci autopodul anterior devine un organ apucător. Numărul tipic al falangelor este: 2, 3, 3, 3, 3. Ultima falangă prezintă fie o gheară (dispusă terminal), fie o unghie suprapusă pe ultima falangă, fie o copită ce îmbracă ultima falangă.

Membrul posterior prezintă un femur prevăzut cu un cap femural orientat medial, care se articulează cu cavitatea acetabulară, iar jos cu doi condili femurali, ce se articulează cu tibia. Ca şi humerusul, femurul prezintă o lungime invers proporţională faţă de autopod, fiind astfel scurt la ungulate, precum şi la formele adaptate la locomoţie acvatică (atunci cînd membrele posterioare sînt prezente la acestea din urmă).

Dintre oasele zeugopodului, tibia este aproape totdeauna un os puternic, în timp ce peroneul este mai mult sau mai puţin regresat, putînd dispărea complet. În tot cazul, articulaţia zeugopodului atît cu stilopodul cît şi cu autopodul se face aproape exclusiv numai prin intermediul tibiei, prin care se transmite astfel greutatea corporală la autopodul posterior. La articulaţia stilozeugopodală se găseşte un os sesamoid: rotula. Spre deosebire de membrul anterior, cel posterior nu prezintă niciodată mişcări de pronaţie şi de supinaţie, cele două oase zeugopodale fiind întotdeauna paralele.

Autopodul prezintă totdeauna un astragal (tibial + intermediar) şi un calcaneum (peroneal), pe lîngă care se pot găsi şi celelalte tarsiene, adică tarsienele distale, precum şi centralul. Astragalul este osul ce se articulează cu tibia. Metatarsienele sînt în număr de cinci, ca şi degetele, în cazul pentadactiliei. Numărul lor se poate însă reduce pînă la un singur metatarsian funcţional şi un singur deget (ungulate mezaxonice). Ca şi la membrul anterior, degetul 1 poate fi opozabil celorlalte patru, dînd laba prehensivă de la maimuţele antropomorfe. Numărul

Scanned with OKEN Scanner

falangelor este 2, 3, 3, 3, 3, ultima falangă purtînd gheară, unghie sau copită.

Diferite adaptări ale membrului la mamifere. 1) *Adaptarea la zbor* (fig. 220). În adaptarea la zbor realizată la chiroptere, membrul anterior nu suferă modificări prea adînci, deoarece nu este el acela ce se transformă în aripă. Într-adevăr, aici, ca şi la pterosaurii din mezozoic, aripa este reprezentată printr-o membrană patagială, întinsă între membrul anterior şi cel posterior şi susţinută de patru degete, alungite în formă de baghete. La acest tip, membrul anterior este puţin transformat, numai cele din urmă patru degete, precum şi metacarpienele respective alungindu-se enorm. Carpul îşi conservă structura sa tipică cu cele două rînduri de oscioare, iar metacarpienele păstrează forma şi dispoziţia lor obişnuită, rămînînd libere şi independente unele de altele la extremităţile lor. În ceea ce priveşte celelalte segmente, este de notat că zeugopodul se prezintă mai lung decît stilopodul.

2) *Adaptarea la înot* (fig. 221). În adaptarea la locomoţia acvatică se pot realiza două forme principale de membre: aceea de înotătoare

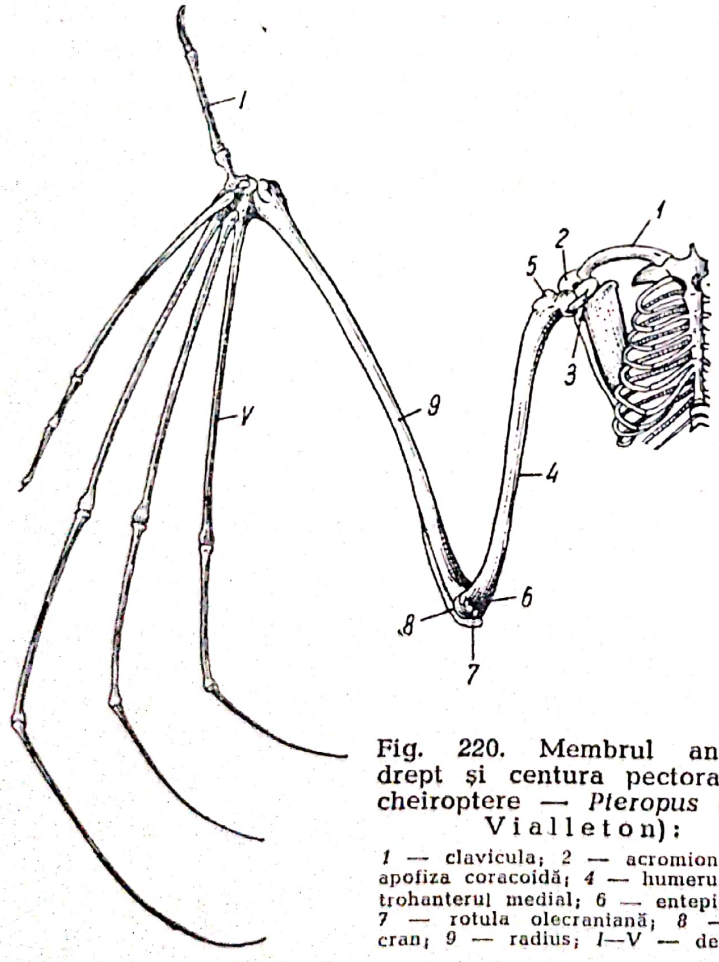

Fig. 220. Membrul anterior drept şi centura pectorală la cheiroptere — *Pteropus* (după Vialleton):

1 — clavicula; *2* — acromion; *3* — apofiza coracoidă; *4* — humerus; *5* — trohanterul medial; *6* — entepicondil; *7* — rotula olecraniană; *8* — olecran; *9* — radius; *I*—*V* — degetele.

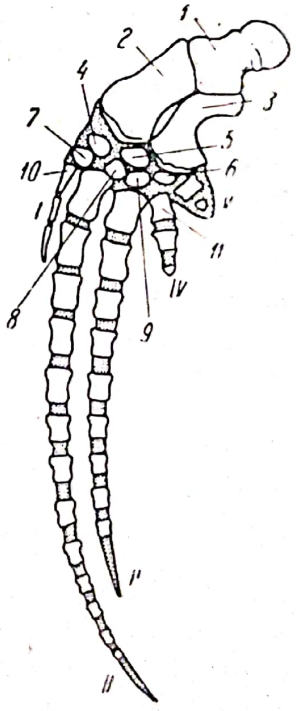

Fig. 221. Membrul la delfin (după Ihle):

1 — humerus; *2* — radius; *3* — ulna; *4* — radial; *5* — intermediar; *6* — ulnar; *7* — carpian *1*; *8* — carpienele 2—3; *9* — carpian *4*; — *10* — metacarpian *1*; *11* — metacarpian *4*; *I*—*V* — degetele.

incapabilă să mai suporte animalul pe sol şi acea de labă înotătoare care poate servi atît la înot cît şi la locomoţie terestră.

Acest din urmă caz este cel mai simplu sau, mai bine zis, cel mai apropiat de forma primitivă. Modificările care ating membrul constau într-o lărgire a metapodului şi a acropodului, ale cărui degete, lungi şi depărtate între ele, sînt reunite printr-o pieliţă comună, care transformă extremitatea membrului într-un fel de vîslă. Restul scheletului suferă puţine modificări. Stilopodul, zeugopodul şi chiar bazipodul îşi păstrează forma şi compoziţia lor obişnuită (doar primele două se scurtează), articulîndu-se între ele prin diartroze, în timp ce la tipurile cele mai modificate, metapodul şi acropodul nu mai prezintă decît sinartroze, aşa cum o vedem la sirenieni, precum şi la pinipede, unde membrele posterioare sînt îndreptate înapoi.

În primul caz, dimpotrivă, modificările suferite de membre sînt atît de adînci, încît ele capătă toate proprietăţile funcţionale ale unor adevărate înotătoare (*„pterygia"*), devenind palete suple şi neîmpărţite în segmente articulate, neprezentînd în tot cuprinsul lor decît o singură diartroză : aceea de la articulaţia dintre centura respectivă şi stilopod. Toate celelalte diartroze au dispărut, iar falangele sînt juxtapuse şi reunite între ele prin ţesut fibros. Stilopodul şi zeugopodul sînt extrem de scurte, luînd uneori aspectul oaselor bazipodului. Numărul falangelor creşte, fenomen cunoscut sub denumirea de hiperfalangie, ele putînd ajunge pînă la aproximativ 20. Uneori se observă şi fenomenul de hiperdactilie, care constă într-o înmulţire a numărului degetelor. Acest tip este întîlnit la cetacee, la care nu găsim, de obicei, decît membrul anterior.

3) *Adaptarea la locomoţie terestră.* Locomoţia terestră prezintă numeroase posibilităţi, începînd cu mersul obişnuit plantigrad (din care derivă locomoţia prin salt, mersul digitigrad şi cel unguligrad), locomoţia arboricolă şi cea bipedă, precum şi locomoţia hipogee, care implică o adaptare la săpat galerii.

Dintre toate acestea, modul de locomoţie cel mai primitiv este mersul plantigrad, care este în acelaşi timp şi pentadactil. Structura membrului rămîne în linii largi aceeaşi ca la tipul primitiv. Sprijinul labei pe pămînt nu se face aici în mod uniform prin toată suprafaţa plantară, ci la nivelul unor eminenţe (perinuţe elastice) dezvoltate în diferite puncte ale acestei suprafeţe, mai ales sub călcîi, sub articulaţia dintre metapod şi falange, precum şi la extremitatea distală a acropodului. Mersul plantigrad se poate combina adeseori cu adaptări secundare ale autopodului: săpatul, căţăratul, înotul. La om, mersul plantigrad se combină cu mersul biped şi atitudinea verticală, conferind o conformaţie specială a membrului posterior.

Adaptarea la săpat imprimă caracteristici speciale membrului anterior, care devine scurt, puternic şi lărgit la nivelul autopodului, şi pre-

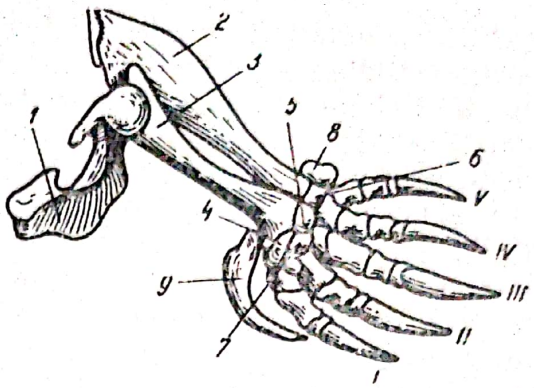

Fig. 222. Membrul anterior la cîrtiță (după Ihle):
1 — humerus; *2* — ulna; *3* — radius; *4* — radial; *5* — intermediar; *6* — ulnar; *7* — central; *8* — pisiform; *9* — os falciform; *I—V* — degetele.

văzut cu gheare bine dezvoltate. Întîlnim astfel de membru la *Talpa*, la *Chrisochloris*, la *Notorictes*.

La cîrtițe (*Talpa*) și, în general, la toate mamiferele săpătoare, humerusul scurt și larg este prevăzut cu creste puternice, amintind astfel forma humerusului de la tetrapodele primitive. Radiusul și cubitusul sînt și ele puternice și scurte (mai lungi însă decît humerusul). Autopodul este extrem de larg, ceea ce se datorează apariției unui sesamoid de formă semilunară : osul falciform. Dintre toate falangele, ultima este cea mai dezvoltată. Podul palmei este îndreptat codal (fig. 222).

În timp ce membrul anterior este astfel modificat, cel posterior prezintă o structură obișnuită, fiind numai puțin scurtat.

Adaptarea la cățărat se întîlnește mai ales la primate. Majoritatea lor se deplasează în copaci, din creangă în creangă, cu ajutorul labelor lor, devenite apucătoare, grație degetului mare opozabil. La acest tip, membrele anterioare devin foarte lungi, mai lungi chiar decît membrul posterior, animalele rămînînd adeseori atîrnate cu ajutorul lor de crengi.

În timp ce la marile antropomorfe, atît membrul anterior cît și cel posterior sînt apucătoare, la om, care derivă din strămoși cățărători, numai membrul anterior este apucător, membrul posterior neposedînd un deget mare opozabil. Membrul anterior la om s-a adaptat, în decursul evoluției sale, la procesul muncii. Este interesant de notat că la toate formele adaptate la arboricolism sau derivate din acestea, axa piciorului nu mai trece prin degetul 3 sau între degetele 3 și 4, ci între degetele 1 și 2.

Mersul digitigrad se întîlnește astăzi, în special, la unele carnivore, așa cum sînt, de exemplu, felidele sau canidele, care nu mai calcă pe toată laba, ci numai pe falangele lor, rămase dispuse orizontal, în timp ce oasele metapodale prezintă o dispoziție verticală. Aici membrul anterior rămîne încă pentadactil (degetul 1 fiind însă mai scurt decît celelalte degete), în timp ce membrul posterior nu este prevăzut decît cu patru degete, astfel încît la ambele membre axa principală trece printre degetele 3 și 4 (dispoziție paraxonică).

Mersul unguligrad este realizat la ungulatele [1] cele mai specializate, artiodactilele și perisodactilele, cu membrele perfect adaptate pentru fugă. Aici nu numai oasele metapodale au o dispoziție aproape verticală, dar și primele două falange, corpul nerezemîndu-se de pămînt decît prin ultima falangă.

Paralel cu realizarea unguligradiei, membrele suferă o serie de modificări ce privesc toate segmentele, dar, în special, autopodul, unde numărul degetelor se micșorează. Această micșorare a numărului degetelor se face astfel încît se realizează două tipuri distincte: tipul cu un număr pereche de degete sau tipul paricopitat (artiodactil) și tipul cu un număr nepereche de degete sau tipul imparicopitat (perisodactil).

La artiodactile realizarea unei extremități cu degete perechi pe seama membrului pentadactil are loc întîi prin atrofierea degetului 1, nerămînînd astfel decît patru degete (2, 3, 4, 5). Dintre acestea, degetele extreme (2 și 5) devin întîi mai puțin dezvoltate, ca și oasele metapodale respective. Ele se așază puțin în urma degetelor mediane, ajung să nu mai atingă pămîntul (ecvidee) și pot uneori să se atrofieze aproape complet (bovidee). În acest mod nu mai rămîn decît degetele 3 și 4 ale căror oase metapodale se sudează între ele, dînd osul canon, a cărui formare poate să fie bine urmărită atît în ontogenie cît și în filogenie. La paricopitate, axa membrului nu mai trece printr-un deget, ci între cele două degete mediane, care au astfel o poziție paraxonică, de unde și numele de *Paraxonia* care se dă uneori grupului întreg.

La perisodactile, din contra, axa membrului trece prin degetul median care are astfel o poziție mezaxonică, de unde și numele de *Mezaxonia*, care se dă grupului întreg. Din acest fapt rezultă că acest deget median poate deține rolul principal și rămîne el singur în acropod, așa cum aceasta se întîmplă la ecvideele actuale (fig. 223).

Este interesant de notat că ungulatele, care prezintă o reducere atît de accentuată a acropodului și a metapodului lor, au, de obicei, bazipodul format dintr-un număr destul de mare de carpiene sau de tarsiene. Evoluția acestui segment nu constă deci atît în reduceri masive de oase cît în schimbarea dispoziției lor. Astfel, noi știm că la formele primitive oscioarele bazipodului erau aranjate în serii suprapuse, formînd un bazipod de tip serial, așa cum acesta se observă la o serie de ungulate fosile sau actuale (condilartre, hiracoide, proboscidieni). La artiodactile și la perisodactile, această dispoziție primitivă este înlocuită printr-o dispoziție alternantă a bazipodului, realizată prin alunecarea înspre partea medială a oscioarelor din rîndul distal. Rezultatul este că oscioarele bazipodului din rîndul proximal nu mai sînt suprapuse pe cele din rîndul distal, ci alternează cu ele. În acest mod,

[1] De notat că marele grup al ungulatelor prezintă dispoziții foarte variate ale labelor, de la formele plantigrade pînă la cele digitigrade și unguligrade.

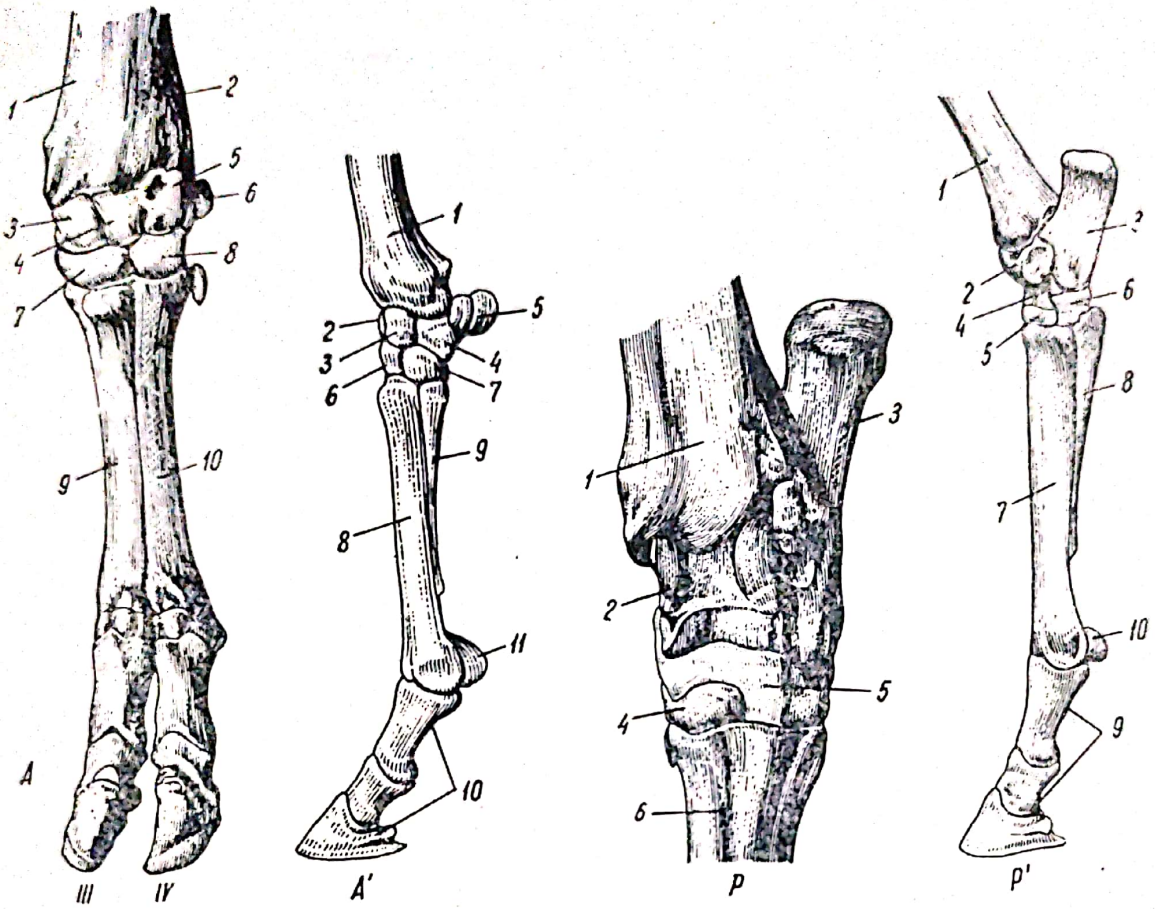

Fig. 223. Autopodul anterior și cel posterior la paricopitate (paraxonice) și imparicopitate (mezaxonice) (după Ellemberger-Baum):

A — autopodul anterior la paricopitate (bou);
1 — radius; *2* — cubitus; *3* — scafoid; *4* — semilunar; *5* — piramidal; *6* — pisiform; *7* — capitato-trapezoid; *8* — unciform; *9* — metacarpian *3*; *10* — metacarpian *4*;
P — tarsienele la paricopitate (bou);
1 — tibia; *2* — astragal; *3* — calcaneu; *4* — marele cuneiform; *5* — cuboscafoidul; *6* — metatarsienele *3*, *4*;
A' — autopodul anterior la imparicopitate (cal), vedere laterală;
1 — radius; *2* — scafoid; *3* — semilunar; *4* — piramidal; *5* — pisiform; *6* — capitat; *7* — unciform; *8* — metacarpian *3*; *9* — metacarpian *4*; *10* — degetul *3*; *11* — os sesamoid;
P' — autopodul posterior la imparicopitate (cal), vedere laterală;
1 — tibia; *2* — astragal; *3* — calcaneu; *4* — scafoid; *5* — cuneiformul mare; *6* — cuboid; *7* — metatarsian *3*; *8* — metatarsian *4*; *9* — degetul *3*; *10* — osul sesamoid.

un os bazipodal din rîndul distal nu se mai articulează cu un singur os din rîndul proximal, așa cum era la tipul precedent, ci cu două bazipodale din rîndul proximal. De aici și denumirea de „diplartre" dată de Cope ungulatelor ce prezintă această dispoziție. Vedem ușor că structura alternă a carpului sau a tarsului consolidează mai mult bazipodul, în comparație cu structura precedentă, mai puțin solidă (fig. 224).

S-a putut reconstitui cu o oarecare precizie evoluția membrului la strămoșii calului pornind de la membrul pentadactil al unor condilartre

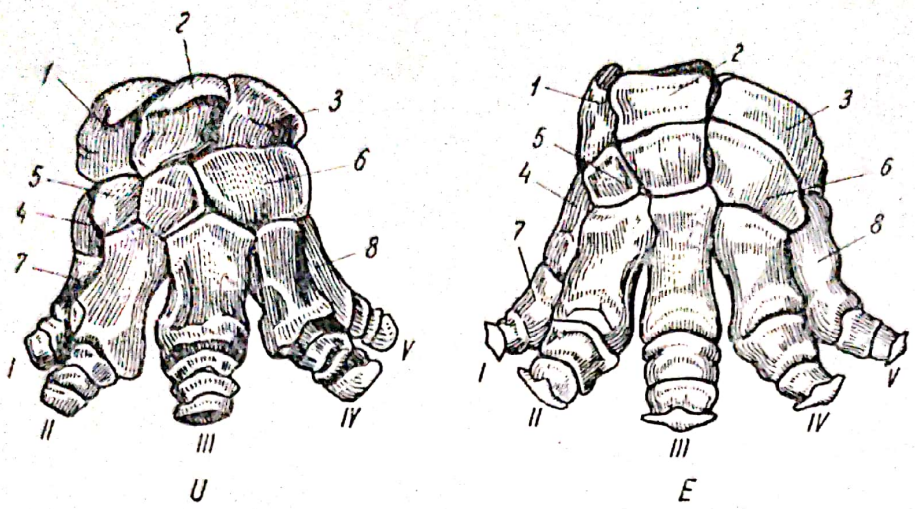

Fig. 224. Autopodul anterior cu carp altern de la *Unitatherium* (U) şi autopodul anterior cu carp seriat de la *Elephas* (E) (după Ihle):

U, *1* — radial; *2* — intermediar; *3* — ulnar; *4* — carpian *1*; *5* — carpian *2*; *6* — carpienele *4+5*; *7* — metacarpian *1*; *8* — metacarpian *5*; *I—V* — degetele.
E, *1* — radial; *2* — intermediar; *3* — ulnar; *4* — carpian *1*; *5* — carpian *2*; *6* — carpienele *4+5*; *7* — metacarpian *1*; *8* — metacarpian *5*; *I—V* — degetele.

eocenice *(Phenacodus)*. Asistăm întîi la atrofia degetelor 1 şi 5, apoi 2 şi 4, precum şi a metapodelor lor, nerămînînd decît degetul 3* (fig. 225).

Studiul membrelor la om. Membrul anterior, care la om devine *membrul superior* în urma realizării staţiunii verticale, este format din braţ (stilopod), antebraţ (zeugopod) şi mînă (autopod).

Braţul este format din humerus. Acesta este un os lung, care prezintă două epifize şi o diafiză (fig. 226).

Epifiza superioară a humerusului prezintă un cap de articulaţie, orientat medial, de formă emisferică aproape perfectă, ceea ce indică existenţa unor mişcări foarte variate la nivelul articulaţiei scapulohumerale: această articulaţie este de tipul artrodiilor. Ingustarea care se găseşte împrejurul capului humeral poartă numele de gît anatomic. Lateral faţă de capul humeral se găsesc două proeminenţe osoase, denumite trochiter (cea mai mare) şi trochin (cea mai mică). Între ele se găseşte şanţul bicipital, pentru tendonul bicepsului. Partea situată imediat sub aceste proeminenţe poartă numele de gît chirurgical.

Epifiza inferioară a humerusului este turtită în sens anteroposterior. Ea prezintă suprafeţe de articulaţie pentru radius şi cubitus, şi anume un condil pentru primul şi o trohlee pentru al doilea. Condilul înlesneşte radiusului mişcări circulare, în timp ce trohleea nu permite cubitusului

* **S-au putut reconstitui două serii: una europeană, reprezentată prin *Hiracotherium, Paleotherium, Anchitherium, Hipparion, Equus*, şi o serie americană mult mai importantă** pentru filogenia calului: *Eohippus, Orohippus, Epihippus, Mesohippus, Merihippus, Hippohippus* **etc.**

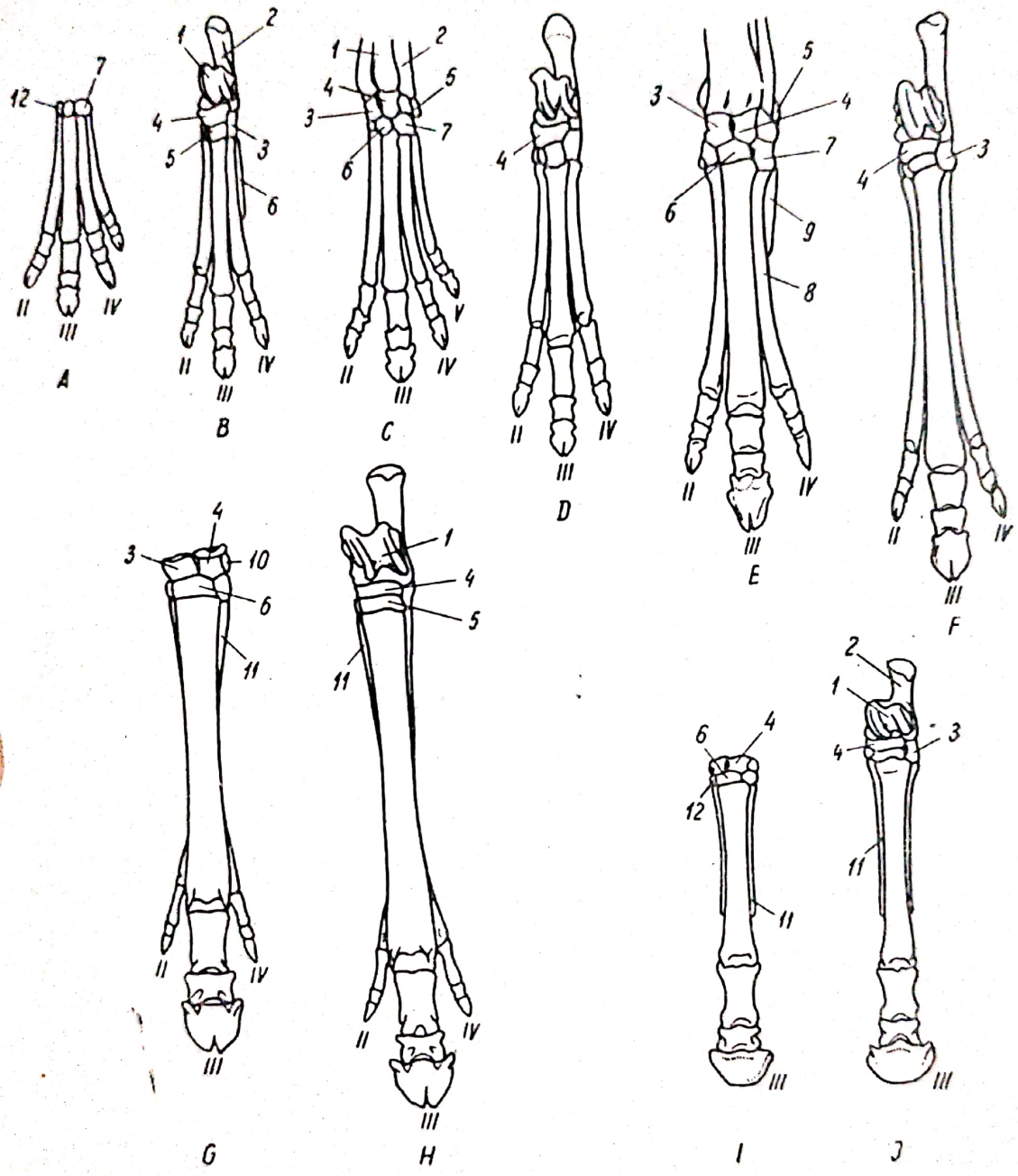

Fig. 225. Evoluția autopodului la ecvidee (după Ihle):

A, C, E, G, I, 1 — radius; *2* — ulna; *3* — radial; *4* — intermediar; *5* — pisiform; *6* — carpian 3; *7* — hamatum; *8* — metacarpian 4; *9* — metacarpian 5; *10* — ulnar; *11* — metacarpiene rudimentare; *I—IV* — degete;

B, D, F, H, J, 1 — astragal; *2* — calcaneu; *3* — cuboid; *4* — navicular; *5* — tarsal 3; *6* — metatarsal 5; *11* — metatarsiene rudimentare; *I—IV* — degete.

Scanned with OKEN Scanner

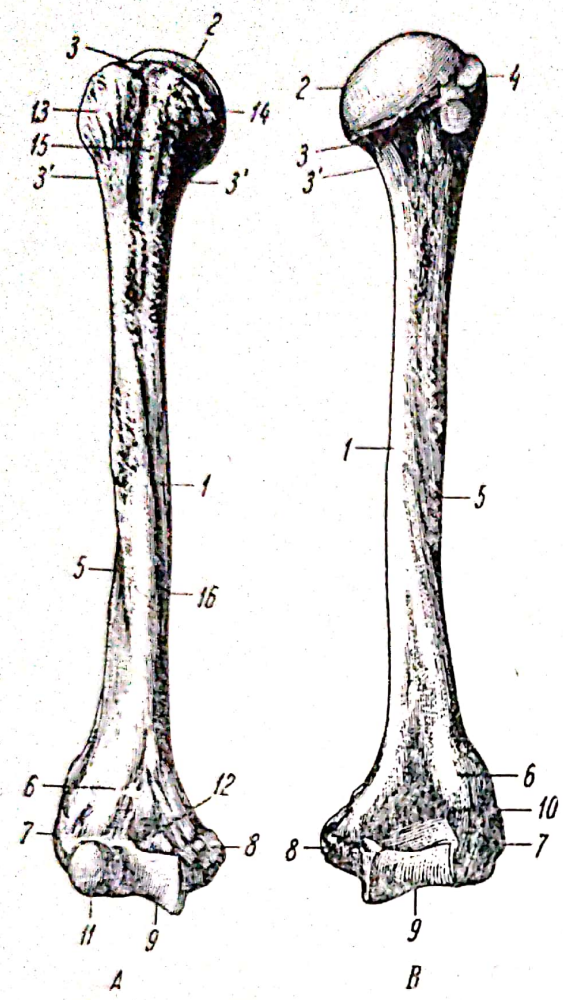

Fig. 226. Humerusul uman văzut pe partea anterioară (*A*) şi pe cea posterioară (*B*) (după Testut):

A, *1* — corp; *2* — cap; *3* — gîtul anatomic; *3'* — gîtul chirurgical; *5* — şanţul de torsiune; *6* — extremitatea inferioară; *7* — epicondil; *8* — epitrohlee; *9* — trohlee pentru cubitus; *11* — condil; *12* — cavitatea coronoidă; *13* — trohiter; *14* — trohin; *15* — şanţul bicipital pentru tendonul lung al bicepsului;

B, *1* — corp; *2* — cap; *3* — gît anatomic; *3'* — gît chirurgical; *4* — trohiterul cu faţetele lui; *5* — jgheabul de torsiune; *6* — extremitatea inferioară; *7* — epicondil; *8* — epitrohlee; *9* — trohlee pentru cubitus; *10* — cavitatea olecraniană.

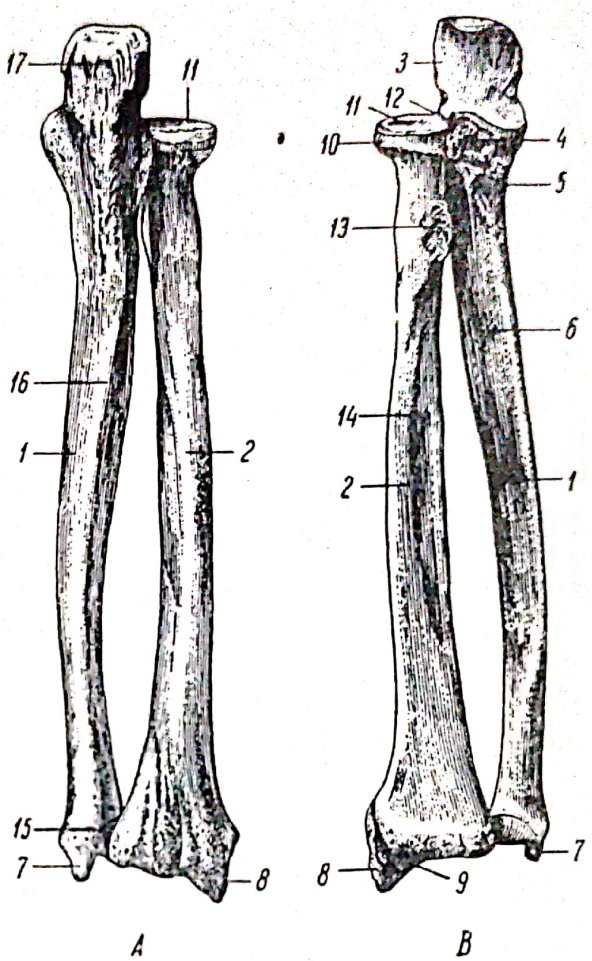

Fig. 227. Radiusul şi cubitusul la om văzute anterior şi posterior (după Testut):

A, *B*, *1* — cubitus; *2* — radius; *3* — marea cavitate sigmoidă a cubitusului; *4* — apofiza coronoidă; *5* — rugozitate pentru inserţia brahialului anterior; *6* — gaură nutritivă a cubitusului; *7* — apofiza stiloidă a cubitusului; *8* — apofiza stiloidă a radiusului; *9* — faţetă articulară; *10* — extremitatea superioară a radiusului cu faţeta sa laterală pentru mica cavitate sigmoidă a cubitusului; *11* — cupuşoara radiusului pentru condilul humerusului; *12* — articulaţia radiocubitală superioară; *13* — tuberozitatea bicipitală; *14* — gaura nutritivă a radiusului; *15* — capul cubitusului; *16* — marginea posterioară a cubitusului; *17* — olecranul.

decît mişcări de flexiune şi extensiune. La exteriorul trohleii se găseşte o epitrohlee, iar la exteriorul condilului — un epicondil. Deasupra suprafeţelor de articulaţie se găseşte anterior o cavitate coronoidă, iar posterior o cavitate olecraniană destul de largi şi puţin profunde. Prezenţa epitrohleii şi a epicondilului sînt foarte caracteristice pentru hu-

merusul uman. Apariția lor este în legătură cu dezvoltarea musculaturii de pronație și supinație.

Diafiza humerusului este aproape rectilinie, răsucită puțin în jurul axei sale (torsiune humerală). În porțiunea sa superioară ea prezintă o rugozitate în forma literei V, denumită rugozitatea deltoidă (căci aici se inserează deltoidul).

Antebrațul este format din cubitus și radius. Ambele aceste oase sînt lungi, constituite fiecare din cîte două epifize și o diafiză (fig. 227).

Cubitusul este mai lung decît radiusul și este situat medial față de acesta, dacă ținem mîna în poziție de supinație. El este mai bine dezvoltat în porțiunea sa superioară, dar se subțiază mult în porțiunea sa inferioară.

Epifiza superioară a cubitusului prezintă o scobitură adîncă: marea cavitate sigmoidă, care se articulează cu trochleea humerală. Această scobitură este mărginită de două apofize voluminoase: olecranul, situat posterior și terminat prin ciocul olecranian, care intră în cavitatea olecraniană a humerusului (la extensiune) și apofiza coronoidă, situată anterior și terminată printr-un cioc coronoid, care intră în cavitatea coronoidă (la flexiune). Pe partea externă se mai observă și o scobitură mai mică, mica cavitate sigmoidă, unde se articulează capul radiusului.

Epifiza inferioară este puțin dilatată, prezentînd două proeminențe: una externă și mai mult sau mai puțin sferică, denumită cap cubital, și una internă, conică, denumită apofiza stiloidă. Prin extremitatea lui inferioară cubitusul se articulează lateral cu radiusul.

Diafiza cubitusului are forma unei prisme triunghiulare și este puțin recurbată, prezentînd o ușoară concavitate anterioară. De-a lungul părții sale externe ea prezintă o creastă tăioasă, creasta interosoasă.

Radiusul este așezat lateral față de cubitus, în poziție de supinație. El este puțin mai scurt decît acesta, mai îngust sus, dar mai larg jos. Între el și cubitus rămîne un spațiu liber: spațiul interosos.

Epifiza superioară a radiusului are forma unei cupule destul de perfect circulară: cupula radială, care se articulează cu condilul humeral și a cărei formă ne arată că radiusul poate prezenta mișcări variate. Marginea medială a acestei cupule se articulează cu mica cavitate sigmoidă a cubitusului. Sub cupula radială osul este puțin mai îngust, formînd gîtul radiusului.

Epifiza inferioară este puternic lățită. Pe marginea sa externă ea prezintă apofiza stiloidă a radiusului, iar pe fața sa internă — o cavitate articulară pentru capul cubital: cavitatea sigmoidă a radiusului. Suprafața inferioară a acestei epifize prezintă două suprafețe articulare, una pentru semilunar, alta pentru scafoid.

Diafiza radiusului are forma unei prisme triunghiulare și prezintă, ca și cubitusul, o ușoară curbură cu concavitatea anterioară. De-a lungul părții sale interne se găsește o creastă tăioasă: creasta interosoasă a

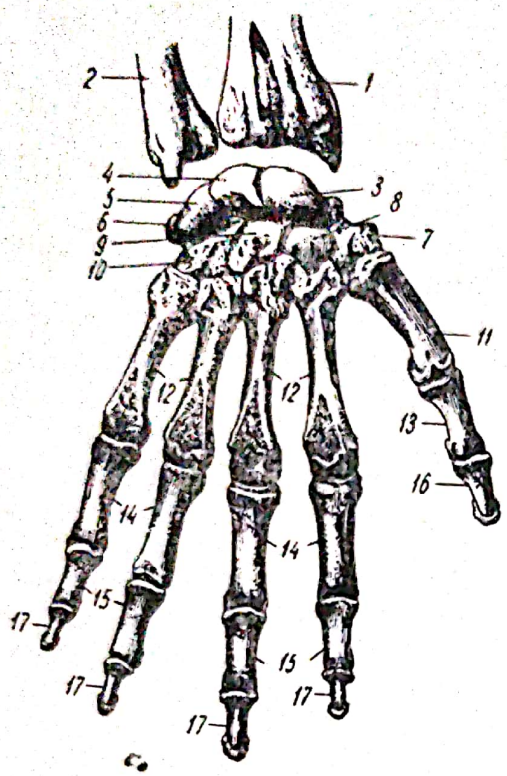

Fig. 228. Mîna la om (după Testut):

1 — radius; *2* — cubitus; *3* — scafoid; *4* — semilunar; *5* — piramidal; *6* — pisiform; *7* — trapez; *8* — trapezoid; *9* — osul mare; *10* — osul cu cîrlig; *11* — primul metacarpian; *12* — celelalte metacarpiene; *13* — prima falangă a degetului unu; *14* — primele falange ale celorlalte degete; *15* — falangele doi; *16* — a doua falangă a degetului unu; *17* — falangele trei ale celorlalte degete.

radiusului. Sus, lîngă epifiza superioară, se observă o suprafață rugoasă : rugozitatea bicepitală, pe care se inserează bicepsul.

Mîna (autopod) este formată din încheietură (bazipod), palmă (metapod) și degete (acropod) (fig. 228).

Încheietura este constituită din opt oase carpiene, așezate în două rînduri. Rîndul proximal este constituit din următoarele oase : scafoid (radial), semilunar (intermediar), piramidal (cubital) și un pisiform (os sesamoid supranumerar). Rîndul distal este constituit din : trapez (carpian 1), trapezoid (carpian 2), osul mare (carpian 3) și osul cu cîrlig (carpian 4+5).

Palma este constituită din cinci metacarpiene, dintre care metacarpianul 1 este cel mai scurt.

Degetele sînt în număr de cinci, formate fiecare din falange, cu următoarea formulă : 2, 3, 3, 3, 3. Prima falangă poartă denumirea de falangă bazală sau, simplu, falangă. Falanga a doua poartă numele de falanga mijlocie sau falangină, iar falanga ultimă poartă numele de falanga terminală sau falangetă.

Degetul 1 este opus celorlalte patru, ceea ce permite ca mîna la om să fie un organ apucător (de prehensiune).

Mîna poate să prezinte mișcări foarte variate, dintre care acelea de pronație și supinație sînt cu totul caracteristice omului. Aceste mișcări au drept efect să întoarcă palma cu podul în jos (mișcări de pronație) sau cu podul în sus (mișcări de supinație (fig. 229).

În supinație, cubitusul și radiusul se află dispuse paralel. În pronație, cubitusul rămîne pe loc, în timp ce radiusul se încrucișează deasupra lui, rotind mîna cu podul palmei în jos. Mișcările de pronație și de supinație pot fi realizate grație dispoziției speciale a oaselor zeugopodului, grație particularităților articulării lor cu humerusul, precum și cu oasele primului șir carpian. Ele permit radiusului să se rotească în jurul cubitusului (care rămîne fix), antrenînd cu el și mîna al cărei carp se articulează, în general, cu radiusul. Axa mișcării trece prin cubitus și prin extremitatea superioară a radiusului. Din aceasta rezultă că extremitatea superioară a acestuia se rotește în jurul cubitusului, trăgînd și mîna după ea. Această mișcare este executată de un grup special de mușchi (mușchi pronatori și supinatori) bine dezvoltați la om.

Scanned with OKEN Scanner

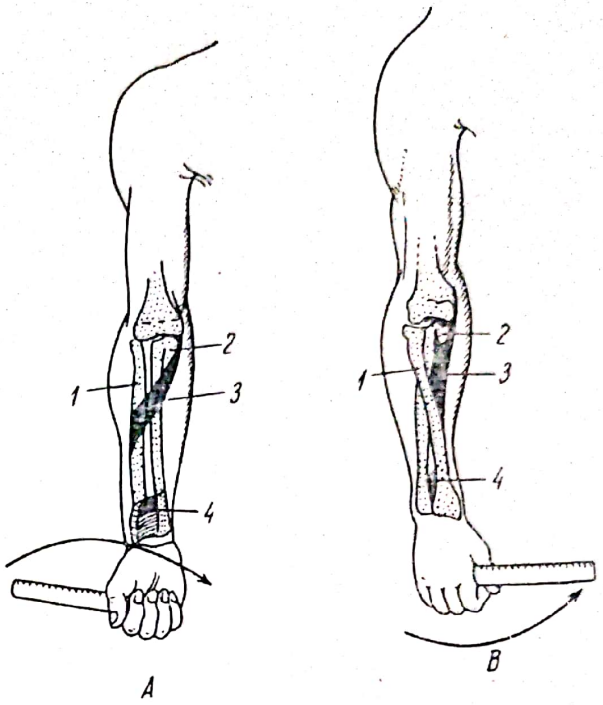

Fig. 229. Oasele brațului în pronație și supinație (după B e n n i n g h o f f):
A — supinație; *B* — pronație:
Poziția paralelă a radiusului (*1*) și a cubitusului (2) în supinație (*A*) și încrucișarea lor în pronație (*B*);
1 — radius; 2 — cubitus; 3 — mușchi pronator; *4* — mușchi pătrat pronator.

Realizarea mișcărilor de pronație și supinație prezintă o importanță deosebită pentru procesul muncii. Posibilitatea de a realiza aceste mișcări există sub formă incipientă la unele mamifere. Ea s-a perfecționat însă la primate, în raport cu viața lor arboricolă, în legătură cu dezvoltarea mișcărilor de apucare (prehensiune). La om, această posibilitate s-a accentuat la maximum, în decursul perfecționării procesului muncii, în raport cu executarea unor mișcări din ce în ce mai complicate.

Pe lîngă proprietatea de a prezenta mișcări de pronație și supinație, membrul superior uman mai prezintă proprietăți care au ajuns aici iarăși la un maximum de dezvoltare. Astfel, dacă și celelalte primate prezintă o mînă apucătoare, funcțiunea prehensoare a degetului mare se accentuează la maximum la om, aceasta în legătură cu apariția și perfecționarea necontenită a procesului muncii. În legătură cu aceasta, degetul mare devine aici proporțional mai lung decît la toate celelalte primate. De asemenea și articulația trapezului cu metacarpianul 1 (care corespunde degetului mare) devine mai mobilă, luînd o formă de șa, este seliformă. La nivelul acestei articulații se pot desfășura mișcări variate: aducere, abducere, opunere, precum și rotire.

Mai departe, la om degetul mare s-a deplasat mai mult spre fața palmară a mîinii, ieșind astfel din planul în care sînt situate celelalte degete. Concomitent cu aceasta a fost mărită și capacitatea sa de a se opune celorlalte degete. Paralel cu această deplasare se observă și o deplasare în aceeași direcție a oaselor carpiene corespunzătoare (trapezul și scafoidul), formîndu-se astfel în regiunea carpiană un adevărat tunel pe

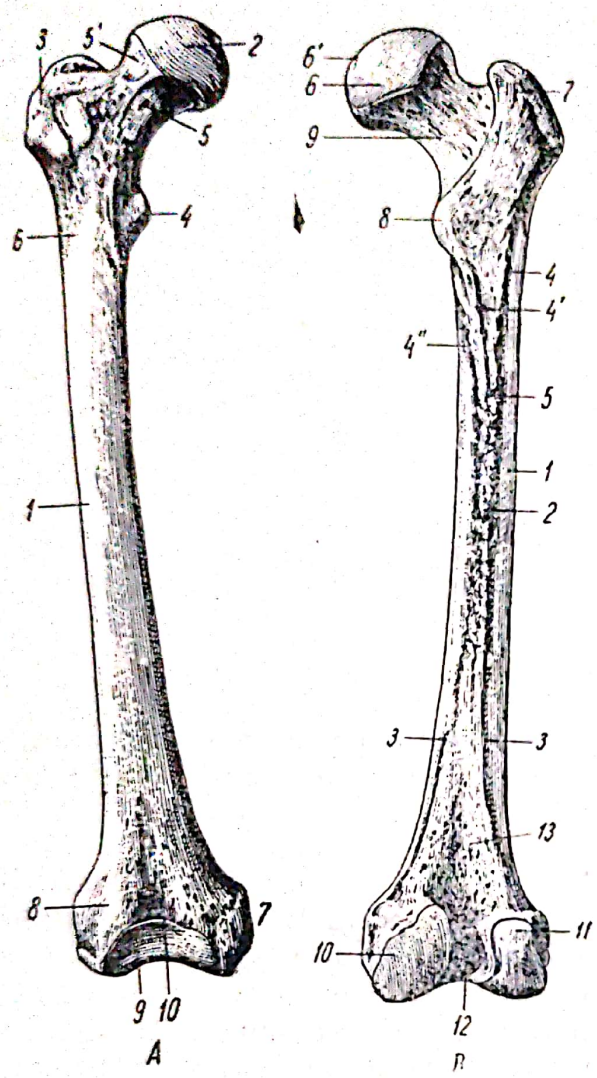

Fig. 230. Femurul uman văzut pe partea anterioară (*A*) şi cea posterioară (*P*) (după Testut):

A, *1* — corp; *2* — cap; *3* — marele trohanter; *4* — micul trohanter; *5* — gîtul anatomic cu *5'* — urmă rugoasă situată pe faţa anterioară; *6* — gîtul chirurgical; *7* — condil intern; *8* — condil extern; *9* — suprafaţă patelară; *10* — cavitate supratrohleară; *B*, *1* — corp; *2* — marginea posterioară sau linia aspră; *3*, *3'* — bifurcaţia sa inferioară; *4* — braţul extern superior al trifurcaţiei superioare a liniei superioare; *4'* — braţul mijlociu sau pectineal; *4''* — braţul intern al trifurcaţiei sau creasta vastului intern; *5* — gaură nutritivă; *6* — capul femurului cu *6'* — foseta pentru inserţia ligamentului rotund; *7* — marele trohanter; *8* — micul trohanter; *9* — gîtul anatomic; *10* — condilul intern; *11* — condilul extern; *12* — incizura intercondiliană; *13* — spaţiul popliteu.

unde trec tendoanele muşchilor situaţi de-a lungul antebraţului.

Şi celelalte articulaţii ale mîinii au devenit mai mobile. Astfel, articulaţia radiocarpiană (între radius şi scafoid şi semilunar) este de tip elipsoid, permiţînd mişcări variate, de flexiune şi extensiune, de aducere şi abducere, atît de necesare pentru desfăşurarea procesului complicat al muncii.

S-a modificat, de asemenea şi forma falangelor degetelor 2—5, ele devenind mai scurte şi drepte în comparaţie cu acelea ale maimuţelor. Aceasta favorizează desfăşurarea mişcărilor variate ale mîinii şi ale părţilor ei componente.

Toate aceste modificări ale scheletului s-au realizat în corelaţie cu transformările petrecute la nivelul sistemului muscular şi nervos, transformări în urma cărora mîna a devenit un organ perfect al muncii. Nu mai puţin adevărat este însă că remanierea structurii mîinii s-a petrecut în decursul evoluţiei omului în raport tocmai cu evoluţia procesului muncii, Engels a avut deci perfectă dreptate cînd a calificat mîna omului modern drept un organ, dar totodată şi un produs al muncii.

Membrul posterior devine la om *membrul inferior*, în urma realizării staţiunii verticale. El este format din trei segmente : coapsa care corespunde cu stilopodul, gamba cu zeugopodul şi piciorul — cu autopodul.

Stilopodul este format din femur, (fig. 230), îndreptat oblic, de sus în jos şi din afară înăuntru.

Scanned with OKEN Scanner

În acest mod, extremităţile inferioare ale celor două femure sînt mai apropiate între ele decît cele superioare.

Femurul este un os lung, care prezintă două epifize şi o diafiză.

Epifiza superioară a femurului prezintă un cap articular, reprezentînd o porţiune puţin mai mare decît o emisferă, îndreptat medial şi care se articulează la cavitatea acetabulară. Forma capului articular ne arată că femurul poate prezenta mişcări foarte variate, dar mai puţin variate decît humerusul (articulaţia lui este de tipul anartrozelor). Imediat sub capul articular femurul prezintă gîtul anatomic după care urmează două proeminenţe: marele trohanter şi micul trohanter. Aceste două proeminenţe sînt reunite între ele prin creasta interotrohanteriană posterioară.

Epifiza inferioară este lărgită în sens transversal. Ea prezintă în partea ei posterioară două proeminenţe laterale, condilii femurali, separaţi prin eşancrura intercondiliană. Ei se articulează cu tibia. În partea anterioară a acestei epifize se remarcă o suprafaţă netedă, uşor scobită, trohleea femurală, unde se articulează rotula.

Diafiza femurului are formă mai mult sau mai puţin cilindrică, prezentînd pe partea ei posterioară o creastă puternică, dispusă longitudinal: linia aspră a femurului. Această creastă are rolul unui contrafort puternic, care întăreşte coloana de susţinere a corpului formată de femur. În partea superioară a diafizei, linia aspră prezintă o trifurcare, bifurcîndu-se în partea ei inferioară.

Prezenţa liniei aspre dă secţiunii transversale a femurului un aspect piriform.

Diafiza femurului poate prezenta uneori o modificare morfologică interesantă, care consistă în aplatizarea ei în sens anteroposterior. Astfel de femure, întîlnite mai ales la populaţiile preistorice şi, în general, la populaţiile nomade, poartă denumirea de femure platimerice. Forma platimerică a femurului se realizează în legătură cu o mai mare dezvoltare a muşchiului cvadriceps crural.

Gamba este formată din două oase paralele: tibia şi peroneul. Primul este aşezat intern (medial) şi este voluminos, iar cel de-al doilea este subţire şi aşezat extern (lateral) (fig. 231).

Tibia are o direcţie aproape perfect verticală, aşa că face cu femurul (care este oblic) un unghi deschis spre partea externă. Fiind un os lung, ea prezintă două epifize şi o diafiză.

Epifiza superioară a tibiei prezintă două tuberozităţi laterale, tuberozitatea externă şi tuberozitatea internă, a căror suprafaţă superioară este ocupată de platourile tibiale care se articulează cu condilii femurali. Între cele două platouri se găsesc două excrescenţe mici şi ascuţite: spinele tibiale. Pe partea laterală a tuberozităţii externe, sub pla-

Scanned with OKEN Scanner

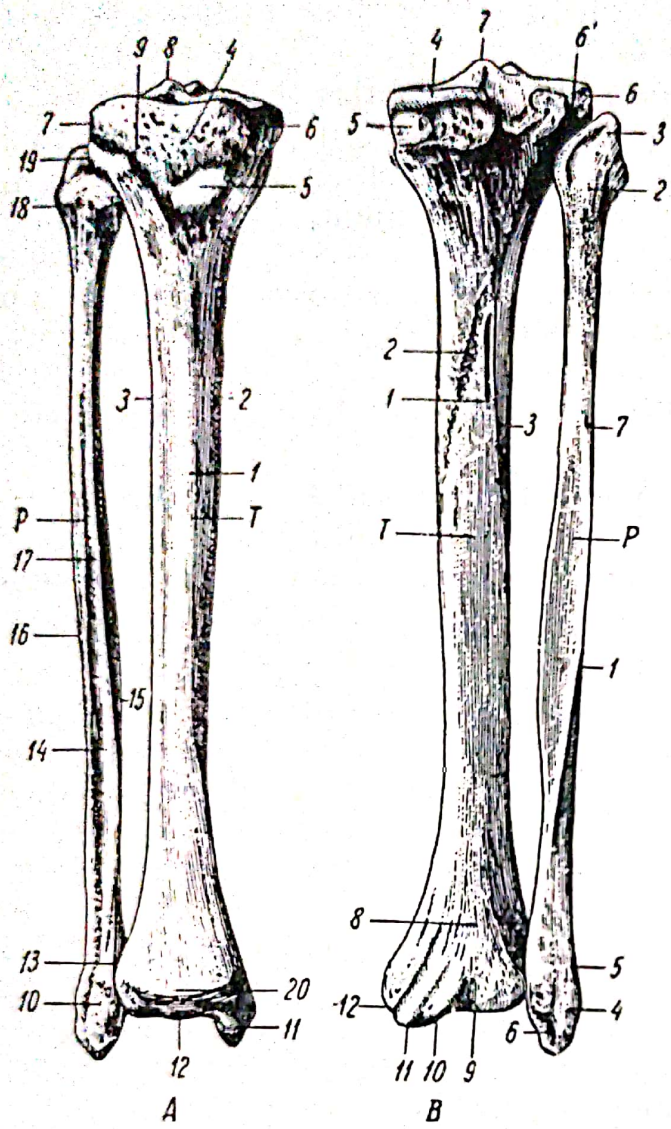

Fig. 231. Tibia şi peroneul uman, văzute pe partea anterioară (*A*) şi pe cea posterioară (*B*) (după Testut):

A, *1* — marginea anterioară sau creasta tibiei; *2* — marginea internă; *3* — marginea externă a tibiei; *4* — extremitatea superioară cu *5* — tuberozitatea anterioară; *6* — tuberozitatea internă; *7* — tuberozitatea externă; *8* — spina tibiei; *9* — tuberculul gambierului anterior; *10* — maleola fibulei; *11* — maleola internă; *12* — faţeta articulară pentru astragal; *13* — faţeta articulară peroneală inferioară; *14* — faţa externă a peroneului; *15* — marginea internă a acestuia; *16* — marginea externă; *17* — creasta pentru ligamentul intern; *18* — extremitatea superioară; *19* — faţeta articulară peroneală superioară; *20* — extremitatea inferioară a tibiei;

B — tibia (*T*), *1* — gaură nutritivă; *2* — linia oblică; *3* — creasta verticală pentru inserţia gambierului posterior şi a flexorului comun al degetelor; *4* — extremitatea superioară; *5* — tuberozitatea internă; *6* — tuberozitatea externă; *6'* — faţetă peroneală superioară; *7* — spina; *8* — extremitatea inferioară cu *9* — jgheab pentru flexorul propriu al degetului mare; *10* — jgheab pentru flexorul comun; *11* — jgheab pentru gambierul posterior; *12* — maleola internă.

Peroneu (*P*), *1* — marginea externă; *2* — extremiterea superioară cu *3* — apofiza stiloidă; *4* — maleola cu *5* — jgheab pentru peronierul lateral; *6* — foseta de inserţie a ligamentelor laterale externe ale gitului piciorului; *7* — gaura nutritivă.

toul respectiv, se găseşte o mică suprafaţă de articulaţie cu peroneul. Pe partea anterioară a epifizei superioare, imediat sub tuberozităţile laterale, se găseşte tuberozitatea anterioară a tibiei.

Epifiza inferioară este mai puţin voluminoasă. Ea poartă pe marginea internă o apofiză puternică, numită maleola internă. Marginea ei externă prezintă o scobitură pentru capătul inferior al peroneului. Suprafaţa ei inferioară este scobită şi se articulează cu astragalul.

Diafiza tibiei are forma unei prisme triunghiulare a cărei muchie anterioară constituie creasta tibială anterioară, ce se simte imediat sub piele şi care are forma uşor sinuoasă. Suprafaţa ei posterioară prezintă linia oblică.

Secţionată la nivelul găurii nutritive, tibia prezintă o secţiune transversală perfect triunghiulară. Există însă şi o altă formă de tibie: aplatizată puternic în sens lateral şi avînd astfel forma unei lame de sabie.

Scanned with OKEN Scanner

Aceasta este tibia platicnemică, întîlnită deseori la unele populaţii preistorice. Forma platicnemică a tibiei este determinată de o dezvoltare mai mare a muşchiului tibial posterior.

Peroneul este un os lung şi subţire, aşezat în afară şi puţin mai posterior decît tibia. Ca orice os lung, el prezintă două epifize şi o diafiză.

Epifiza sa superioară prezintă pe partea sa medială o faţetă articulară pentru tuberozitatea externă a tibiei, cu care se articulează, neajungînd pînă la femur. La exteriorul acestei faţete se vede o proeminenţă : apofiza stiloidă a peroneului.

Epifiza inferioară prezintă maleola externă, care poartă medial o faţetă de articulaţie cu partea laterală a astragalului.

Diafiza peroneului are forma unei prisme triunghiulare.

Piciorul (autopodul) este format din încheietura piciorului (bazipod), podul piciorului (metapod) şi degetele (acropod) (fig. 232).

Încheietura este formată din şapte oase tarsiene, dispuse în două rînduri în jurul osului central, reprezentat prin scafoid. Rîndul proximal este format din : astragal (tibial + intermediar) care se articulează cu zeugopodul, şi calcaneu (peroneal) ce constituie porţiunea posteroinferioară a tarsului.

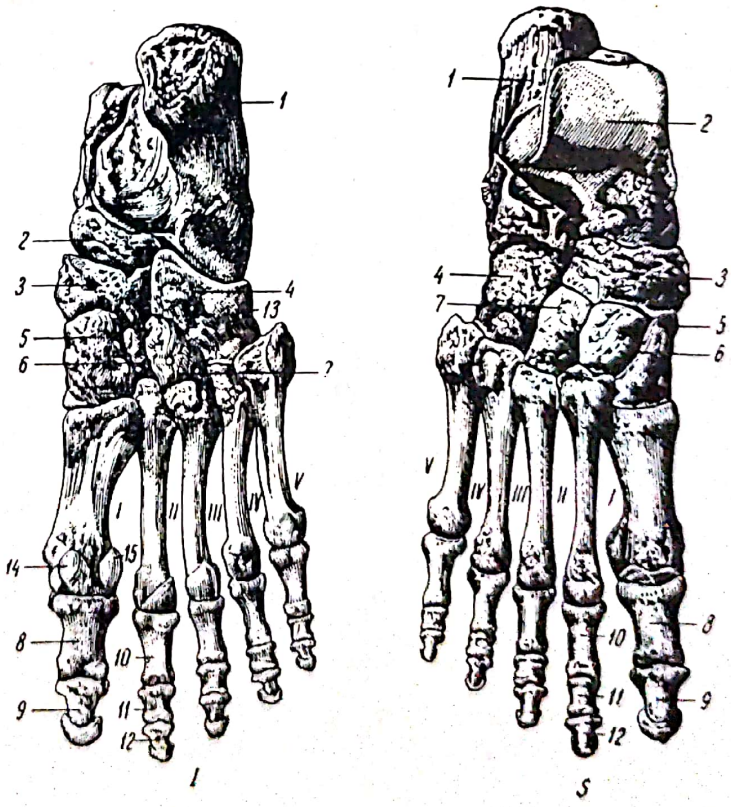

Fig. 232. Piciorul uman văzut pe partea superioară *(S)* şi pe cea inferioară *(I)* (după Testut):

S, 1 — calcaneu; *2* — astragal; *3* — scafoid; *4* — cuboid; *5* — primul cuneiform; *6, 7* — al doilea şi al treilea cuneiform; *I, II, III, IV, V* — cele cinci metatarsiene; *8, 9* — prima şi a doua falangă a degetului mare; *10, 11, 12* — prima, a doua şi a treia falangă a degetelor; *1, 1—12* — aceeaşi legendă ca la figura *S*; *13* — jgheab al cuboidului pentru lungul peroneal lateral; *14, 15* — oase sesamoide ale articulaţiei metatarsofalangiană a degetului mare.

Al doilea rînd de oase tarsiene este format din cuboid (tarsienele 4+5) şi din cele trei cuneiforme (tarsienele 1, 2, 3). Astragalul, care primeşte toată greutatea corporală de la tibie, o transmite în jos calcaneului şi anterior spre degete, prin scafoidul cu care se articulează şi prin cele trei cuneiforme, care se articulează cu acesta. La rîndul său, calcaneul transmite o parte din această greutate spre degetele 5 şi 4, prin intermediul cuboidului cu care se articulează, precum şi direct pe sol.

Podul piciorului este alcătuit din cele cinci metatarsiene. Metatarsienele 1, 2 şi 3 se articulează cu cuneiformele, în timp ce metatarsienele 4 şi 5, cu cuboidul.

Degetele sînt în număr de cinci, fiind formate din cîte trei falange, foarte scurte, iar degetul mare din două.

Degetul mare al piciorului nu mai este opozabil, la omul modern, afară de rare excepţii. La fetusul uman însă se observă că degetul mare ocupă poziţie mai laterală, apropiindu-se prin aceasta, mai mult de poziţia degetului mare de la maimuţele antropoide decît la adult.

Dar, degetele membrului inferior uman diferă de degetele membrului corespunzător al antropoidelor şi prin faptul că ele au suferit aici o scurtare apreciabilă (afară de degetul mare). Pierderea opozabilităţii degetului mare, ca şi această scurtare a falangelor sale sînt în legătură cu adaptarea omului la staţiunea verticală şi la bipedie, care au făcut ca membrul inferior să-şi piardă facultăţile apucătoare, devenind, în mod exclusiv, un organ de susţinere şi locomoţie (fig. 233).

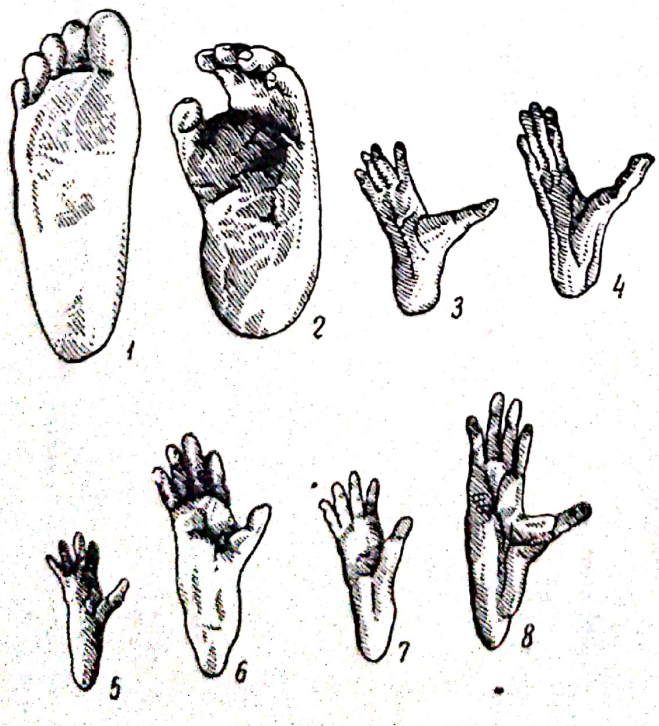

Fig. 233. Piciorul uman şi piciorul unor antropoide (după N e s t u r c h):
1 — Homo sapiens; 2 — Gorilla beringei; 3 — Symphalangus syndactylus; 4 — Hylobates leuciscus; 5 — Macacus sinicus; 6 — Papio Hamadryas; 7 — Lasiopyga callithbates leuciscus; 8 — Colobus abyssinicus.

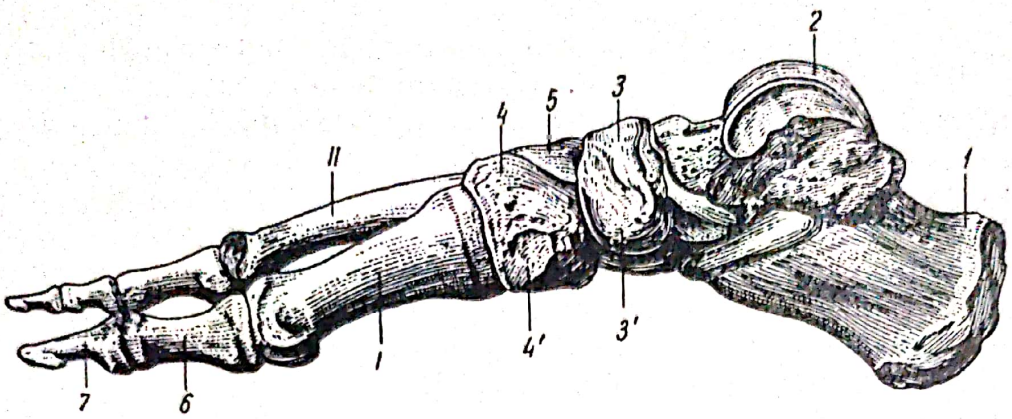

Fig. 234. Piciorul uman văzut din profil pe partea internă. Se remarcă bolta longitudinală (după Testut):

1 — calcaneu; *2* — astragal; *3* — scafoid cu *3'* — tuberculul pentru gambierul superior; *4* — primul cuneiform cu *4'* — faţeta sa de inserţie pentru gambierul anterior; *5* — al doilea cuneiform; *6* — prima falangă şi *7* — a doua falangă a degetului mare; *I* — primul metatarsian; *II* — al doilea metatarsian.

În ansamblul ei, laba piciorului uman îndeplineşte deci două funcţiuni : de susţinere a corpului în staţiune bipedă şi verticală şi de deplasare. În legătură cu aceasta, laba piciorului prezintă o structură boltită. I se pot distinge trei bolţi : una transversală şi două longitudinale (medială şi laterală). Bolta longitudinală medială este formată din următoarele oase : astragal, scafoid, cele trei cuneiforme, precum şi cele trei metatarsiene mediale (1, 2, 3). Ea are o înălţime mare şi îndeplineşte rolul unei bolţi resort. Bolta longitudinală laterală este formată din calcaneu, cuboid, precum şi cele două metatarsiene laterale (4 şi 5). Ea este mult mai joasă decît cea dintîi, neavînd decît circa 2 cm înălţime, îndeplinind rolul unei bolţi de susţinere (fig. 234).

Transmiterea greutăţii corporale se face după trei axe : înapoi spre calcaneu şi înainte, direcţie medială — prin oasele bolţii mediale, precum şi primele trei degete, iar în direcţie laterală — prin oasele bolţii laterale şi ultimele două degete.

Partea medială a labei, care corespunde cu bolta medială, se caracterizează prin elasticitatea şi mobilitatea ei. Partea laterală a labei, care corespunde cu bolta laterală, reprezintă un adevărat piedestal de susţinere a corpului uman. Aceasta face ca boltirea labei să confere piciorului uman un caracter de soliditate, dar şi de elasticitate.

Caracteristicile proprii ale labei umane, precum şi caracteristicile întregului membru inferior au fost realizate în primele etape ale procesului de hominizare, în decursul adaptării strămoşilor noştri la bipedie şi verticalitate, perfecţionîndu-se apoi necontenit. Realizarea acestuia

Scanned with OKEN Scanner

a constituit prima premiză pentru apariţia celorlalte transformări care diferenţiază genul uman faţă de restul lumii animale.

Într-adevăr, realizarea bipediei, eliberînd mîna de funcţia de susţinere şi locomoţie, îi permite să execute operaţii din ce în ce mai complicate, legate de procesul muncii, şi să exploreze mediul înconjurător (funcţiunea tactilă a mîinii). Aceste noi funcţiuni ale mîinii, care se perfecţionează necontenit, exercită o influenţă hotărîtoare asupra întregului organism şi, în primul rînd, asupra sistemului nervos central, ce evoluează în sensul formării creierului uman, care reprezintă treapta de organizare cea mai superioară a materiei.

Scanned with OKEN Scanner

Scanned with OKEN Scanner

SISTEMUL MUSCULAR

Capitolul de anatomie care se ocupă cu studiul sistemului muscular poartă uneori numele de miologie. Acest termen provine din cuvintele greceşti : *mys* = muşchi şi *logos* = discurs, vorbire. În accepţie modernă însă, miologia nu se ocupă numai de anatomia sistemului muscular, ci şi de modul de funcţionare a muşchilor, precum şi de patologia lor.

Muşchii, împreună cu scheletul, alcătuiesc aparatul locomotor, ei formînd partea activă a acestuia, acea parte care joacă rolul de forţe ce acţionează asupra scheletului. Ei reprezintă astfel factorii activi ai locomoţiei. Totodată, musculatura formează partea mobilă a diverselor viscere.

Musculatura poate realiza această funcţiune graţie unor proprietăţi anumite ale ţesuturilor musculare din care este constituită. Dintre acestea, cele mai importante sînt iritabilitatea, contractilitatea şi elasticitatea. Aceste proprietăţi nu sînt proprii numai ţesutului muscular, orice protoplasmă vie manifestîndu-le. Specific pentru fibra musculară este însă faptul că aceste proprietăţi generale ale materiei vii sînt aici amplificate la maximum, devenind dominante.

Muşchii sînt formaţi din ţesut muscular.

Structura ţesutului muscular şi a muşchilor. Distingem trei feluri de ţesut muscular : striat, nestriat sau neted şi cardiac. Unii autori disting numai două feluri de ţesut muscular : neted şi striat, în care intră şi cel cardiac.

Ţesutul muscular neted este constituit din fibre musculare netede (fig. 235). Fibrele sau celulele musculare netede sînt elemente alungite, cu fibrilaţia longitudinală. Sînt fusuri lungi de 50 pînă la 100 μ şi late de 4—6 μ ; unele fibre netede uterine în timpul sarcinii ajung pînă la 500 μ lungime. Corpul celulelor conţine : sarcoplasmă, fibrile contractile şi un nucleu central alungit. Fibrilele apar omogene, dar birefringente în toată întinderea lor.

Ţesutul muscular striat este constituit din fibre musculare striate (fig. 236). Fibrele striate sînt sinciţii multinucleate. Unele fibre ating 10—12 cm. Ele au însă, de obicei, o lungime de 4—5 cm. Lăţimea lor variază de la 40 la 130 μ. Fibrele sînt ascuţite sau rotunjite la capete.

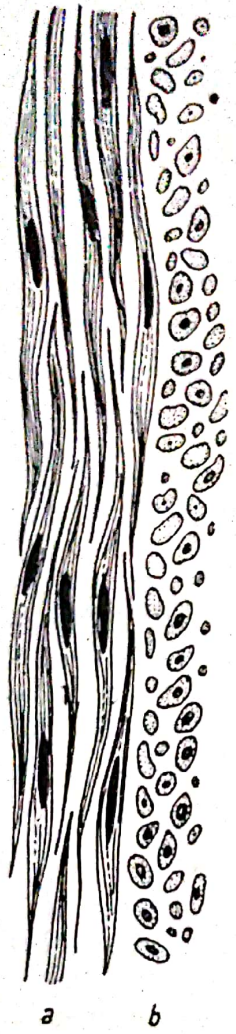

Fig. 235. Fascicul de fibre musculare netede (după Drăgoi):
a — fibre musculare netede secționate longitudinal; *b* — secțiune transversală.

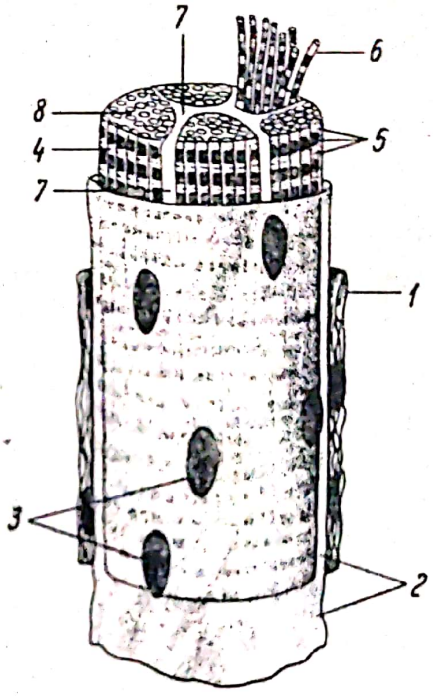

Fig. 236. Fibra musculară striată (după Drăgoi):
1 — perimisium cu nuclei; *2* — sarcolema; *3* — nucleii fibrei musculare; *4* — colonete Leydig constituite din miofibrile în care se disting; *5* — striațiile *J*, *Q*, *Z*; *6* — miofibrile izolate; *7* — septe de sarcoplasmă delimitînd în secțiune transversală cîmpurile lui Cohnheim (*8*).

O fibră conține: sarcoplasmă, fibrile contractile și nuclei. Ea este înconjurată de sarcolemă. Fibrilele sînt heterogene, formate dintr-o succesiune de părți alternativ întunecate și clare. La mamifere găsim aproximativ 30—40 nuclei într-un mm^3 de fibre. Alungiți, adesea în formă de bastonașe, ei sînt situați la periferie, sub sarcolemă (dar în centru la embrion).

Fibrele cardiace formează o vastă rețea ce constituie partea musculară a inimii (miocardul) (fig. 237). Rețeaua este alcătuită din fibre care reprezintă tot atîtea celule separate prin membrane groase, dispuse ca treptele unei scări (striații scalariforme). În fiecare fibră se găsesc 1, 2

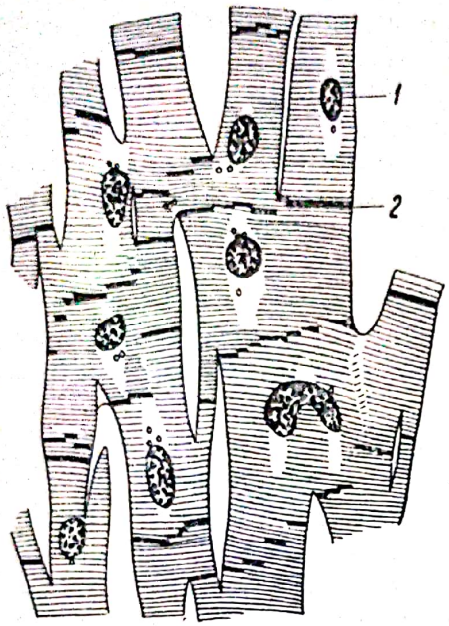

Fig. 237. Fibre musculare cardiace (după D r ă g o i):
1 — nucleu; *2* — striaţie scalariformă.

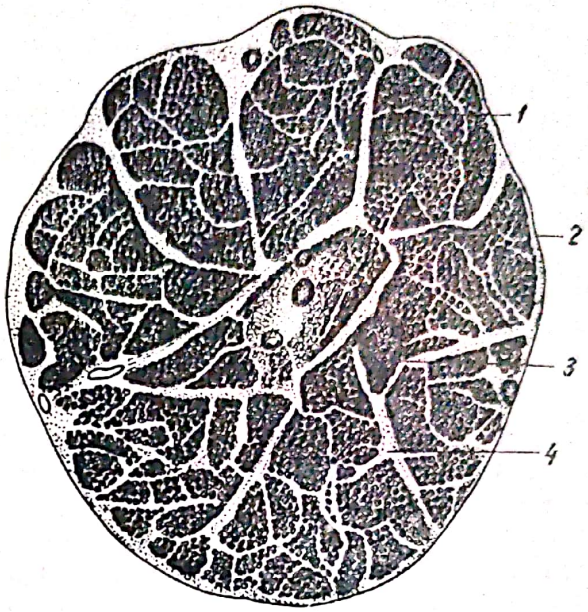

Fig. 238. Structura unui mușchi striat, secţiune transversală (după D r ă g o i):
1 — fasciculul muscular primar; *2* — perimisium extern; *3* — nerv; *4* — ţesut conjunctivo-elastic.

sau mai mulţi nuclei centrali sau periferici şi fibrile heterogene, formate din discuri clare şi întunecate. După cercetări făcute la microscopul electronic s-a dovedit că striaţiile scalariforme separă fibrele cardiace şi servesc ca loc de inserţie miofibrilelor.

Fiecare fibră musculară striată este înconjurată de o teacă subţire de ţesut conjunctiv ale cărei fibre argentafine şi elastice se sprijină pe sarcolemă şi formează o reţea ce uneşte şi solidarizează fibrele între ele. Teaca este denumită *endomisium*. Fibrele musculare învelite de teaca lor sînt dispuse paralel, alcătuind mănunchiuri sau fascicule de diferite mărimi (primare, secundare, terţiare etc.), înconjurate, la rîndul lor, de un ţesut conjunctiv mai bogat, *perimisium internum*. Totalitatea fasciculelor unui mușchi este înconjurată de o membrană conjunctivoelastică, *perimisium externum* (fig. 238).

Inserţiile musculare. Mușchii striaţi sînt prinşi pe oase, cartilaje, ligamente, piele sau pe alţi mușchi, fie direct, fie cu ajutorul unor formaţiuni numite tendoane sau aponevroze de inserţie.

Tendoanele şi *aponevrozele de inserţie* (care nu sînt altceva decît tendoane lăţite) sînt organe fibroase, albe-albăstrui sau galbene, strălucitoare ca sideful, ale căror fascicule de fibre se disting printr-un mers paralel, printr-o unire puternică, prin sărăcie în fibre elastice şi printr-o mică extensibilitate; din acest punct de vedere ele se opun fibrelor musculare.

Tendoanele sînt formate aproape exclusiv din fibre conjunctive numite *fibre tendinoase*. Cu alte cuvinte, fibrele tendinoase sînt fibre conjunctive groase, bogate în fibrile.

Fibrele tendinoase se unesc în fascicule tendinoase înconjurate de țesut conjunctiv lax, numit *peritenonium internum*. În constituția unui tendon poate intra un singur fascicul sau mai multe fascicule, fiecare fiind individualizat de peritenoniul său propriu. Întregul tendon este înconjurat de o teacă conjunctivă, denumită *peritenonium externum*.

Unirea tendoanelor cu oasele sau cu cartilajele se face în două feluri deosebite :

1) sau unirea este mijlocită, adică fasciculele tendinoase se fuzionează cu periostul sau pericondrul care, la rîndul lor, sînt intim unite cu piesa scheletică de dedesubt ;

2) sau unirea este nemijlocită, adică fasciculele tendinoase întîlnesc suprafața osoasă sau cartilaginoasă, sub un unghi obtuz sau drept și se fixează direct pe ridicăturile sau adînciturile pe care le prezintă, pentru că în aceste puncte nu există nici urmă de periost sau pericondru intermediar. Exemple : inserția tendonului lui Ahile, tendonului marelui pectoral, tendonului psoasului iliac.

Unirea tendoanelor cu părți fibroase — dermă din piele (ca în cazul mușchilor pieloși), sclerotică, aponevroze de contenție (fascii) — se face prin fuzionarea gradată a fasciculelor tendinoase cu fasciculele conjunctive.

Cei mai mulți mușchi au tendoane la un capăt sau la amîndouă. La mușchii lați și tendonul se lățește și poartă numele de aponevroză de inserție.

Exemple. Aponevrozele mușchilor oblic extern, oblic intern, transvers, marele dorsal.

Inserțiile mușchilor au o influență modelatoare asupra oaselor și cînd inserția este tendinoasă, localizată, se găsesc, de obicei, ridicături în dreptul ei.

Anexele mușchilor striați. Ca anexe ale mușchilor striați vom cita *aponevrozele de înveliș* sau *aponevrozele de contenție* numite și *fascii*, precum și *oasele sesamoide*.

Se numesc aponevroze de contenție sau fascii membranele fibroase ce învelesc mușchii și care au ca efect de a se opune deplasării lor laterale ori de cîte ori aceștia se contractă. Aceste aponevroze se întîlnesc la membre, la trunchi, la gît, la cap, în toate punctele unde un mușchi poate să se deplaseze cînd se contractă și, prin urmare, are nevoie să fie conținut. Ele sînt foarte dezvoltate în dreptul membrelor. Acolo au forma unor cilindre găunoase sau a unor manșoane, care învelesc în toată întinderea lor masele musculare grupate în jurul oaselor.

Fiecare aponevroză prezintă două fețe sau suprafețe : una externă și alta internă. Suprafața sau fața externă este în raport cu pielea care lunecă pe ea mulțumită țesutului celular subcutanat. Suprafața sau fața internă este în raport cu mușchii, care cîteodată se inseră în ea, dar

Scanned with OKEN Scanner

care de cele mai adeseori se unesc cu ea printr-un țesut conjunctiv lax. De pe această față profundă se desprind totdeauna o serie de prelungiri mai mult sau mai puțin rezistente, care se îndreaptă către axul membrului. Unele din ele se fixează pe os și, sub numele de pereți (septe) intermusculari, împart mușchii în grupe distincte; altele, sub numele de aponevroze profunde (aponevrozele de contenție sau de înveliș fiind aponevroze superficiale), formează mușchilor și pachetelor vasculo-nervoase învelișuri sau teci, ca teaca bicepsului, a vastului intern, teaca vaselor humerale, femurale.

În aponevrozele membrelor se termină fie parțial, fie în totalitate unii mușchi care, din această cauză, se numesc *mușchi tensori*. Cel mai cunoscut este *tensorul fasciei lata*, adică al aponevrozei de contenție din jurul mușchilor coapsei.

În grosimea unor tendoane (de exemplu, în tendonul cvadricepsului) se pot dezvolta oase numite sesamoide. Un astfel de os este rotula. Alteori, tendoanele se osifică și dau baghete osoase, ca în piciorul curcanului.

Principalele categorii morfologice și funcționale ale mușchilor. Din punctul de vedere al capătului de inserție se disting mai multe categorii de mușchi. Dacă capetele mușchiului sînt simple, aveam de-a face cu un mușchi simplu. Dacă un capăt de inserție al unui mușchi este dublu, îl denumim *biceps*. Dacă un capăt este trifurcat, zicem că avem de-a face cu un mușchi *triceps*, dacă e cvadrifurcat, *quadriceps*, dacă are mai multe capete de inserție de formă denticulată îl denumim *dințat* (fig. 240).

În ceea ce privește raporturile reciproce dintre fasciculele musculare și tendon, se disting o serie de varietăți, din care putem stabili două tipuri mai importante:

1. Fibrele musculare se află în prelungirea fibrelor tendinoase.

2. Tendonul nu mai este perfect terminal, ci fasciculele musculare se implîntă lateral pe el, formînd cu axul mare al mușchiului un anumit unghi. Aici se disting așa-numiții muschi semipeniformi, cînd fasciculele musculare se inseră pe o singură parte a tendonului, cealaltă rămînînd liberă, precum și mușchii *peniformi*, în care fasciculele musculare stau așezate oblic de o parte și de alta a tendonului lor, ca barbele unei pene pe rachis (fig. 239). Uneori, un mușchi peniform poate fi format din sudarea a doi mușchi semipeniformi. Dispoziția penată se întîlnește acolo unde contracția trebuie să fie puternică și durabilă, ceea ce indică că o astfel de dispoziție favorizează puterea și durata contracției. Din contra, așezarea paralelă a fibrelor față de axul



Fig. 239. Mușchi fuziformi *(A)*, unipenați *(B)* și bipenați *(C)* (după Ihle):
1 — tendon; *2* — tendoane late.

mare al mușchiului favorizează rapiditatea contracției, dar dă o contracție mai puțin durabilă și mai puțin puternică.

În ceea ce privește pîntecele mușchiului, acesta este, în general unic, fapt ce face ca majoritatea mușchilor să fie numiți *monogastrici*. În anumite cazuri se poate întîmpla ca pîntecele unui mușchi să fie separat printr-un tendon central, încît rezultă un mușchi cu două pîntece, devenind mușchi digastric (fig. 240). Mușchii digastrici provin, de obicei, din contopirea a doi mușchi monogastrici. Diferența de origine a celor două pîntece ale unui mușchi digastric este bine probată de inervația lor diferită ; de exemplu, mușchiul digastric (coborîtor al fălcii inferioare) prezintă un pîntece inervat de nervul V, iar celălalt pîntece, de nervul VII.

La aceasta trebuie să mai adăugăm și faptul că uneori pîntecele unui mușchi poate prezenta inscripții tendinoase de-a lungul lui. Astfel de mușchi se numesc mușchii *metamerizați*. La vertebratele inferioare metamerizarea musculaturii este foarte răspîndită, iar la protocordate ea este cu totul generală, fiecare mușchi fiind împărțit în miomere prin miocome. Pe măsură însă ce ne ridicăm în filogeneză, în seria vertebratelor, se observă o scădere în întinderea musculaturii metamerizate și o înlocuire a ei prin mușchi individualizați. Astfel, la om, dispoziția metamerică este întîlnită foarte rar.

După forma generală a mușchilor, aceștia se pot clasifica în mai multe categorii : *mușchi lungi* (mușchiul biceps), *mușchi scurți* (intercostali), *mușchi în formă de evantai* (temporalul), *mușchi plați* (diafragmă), *mușchi circulari* la care fibrele sînt dispuse în mod concentric în jurul unui orificiu, denumindu-se *sfincteri*, cînd sînt mușchi netezi, și *orbiculari*, cînd sînt mușchi striați (fig. 240).

După mișcarea pe care un mușchi o imprimă unui segment osos distingem mai multe categorii de mușchi : unii mușchi pot imprima o mișcare de flexiune a segmentului pe care se inseră ; aceștia se numesc *mușchi flexori*. Alți mușchi imprimă o extensie segmentului pe care-l mișcă : sînt *mușchii extensori*. Mușchii ce imprimă o mișcare de depărtare față de un anumit ax poartă denumirea de *mușchi abductori*. Mișcarea inversă, de apropiere față de un anumit ax al segmentului mișcat, este realizată de *mușchii aductori*. Mișcarea de rotire a unui segment este imprimată acestuia de *mușchii rotatori*. Mișcarea de coborîre a unui segment este imprimată de mușchii coborîtori, cea inversă, adică de ridicare, de mușchii ridicători. Închiderea unui orificiu se datorește mușchilor constrictori, cea de deschidere, mușchilor dilatatori. Mușchii flexori și extensori ai aceluiași segment, mușchii abductori și aductori, mușchii ridicători și coborîtori, dilatatori și constrictori execută mișcări contrare. Iată de ce spunem că ele constituie *sisteme antagoniste*.

Într-o mișcare oarecare, fie ea de flexiune, extensie, abducere, aducere sau rotire, nu ia parte numai o singură categorie de mușchi. La executarea unei mișcări, oricît de simplă ar fi ea, participă, în general,

Scanned with OKEN Scanner

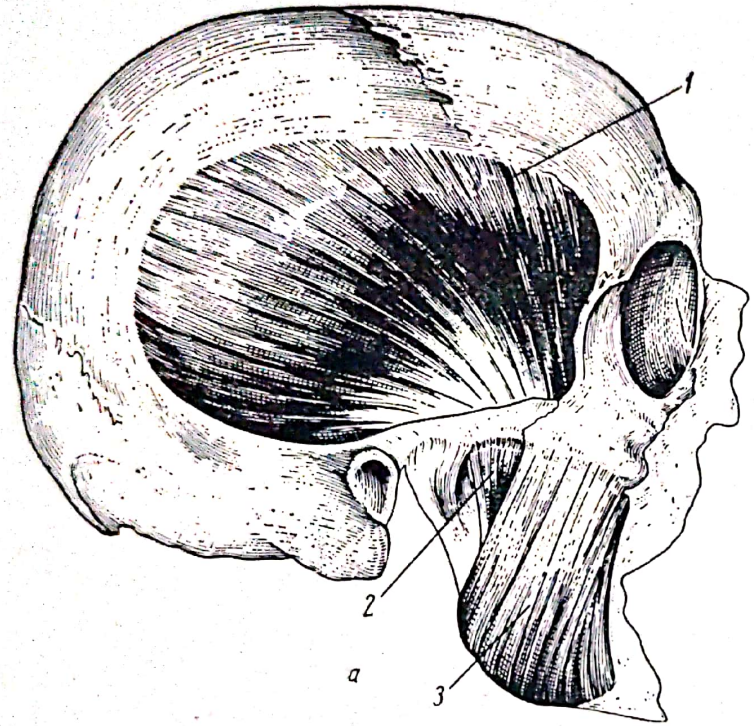

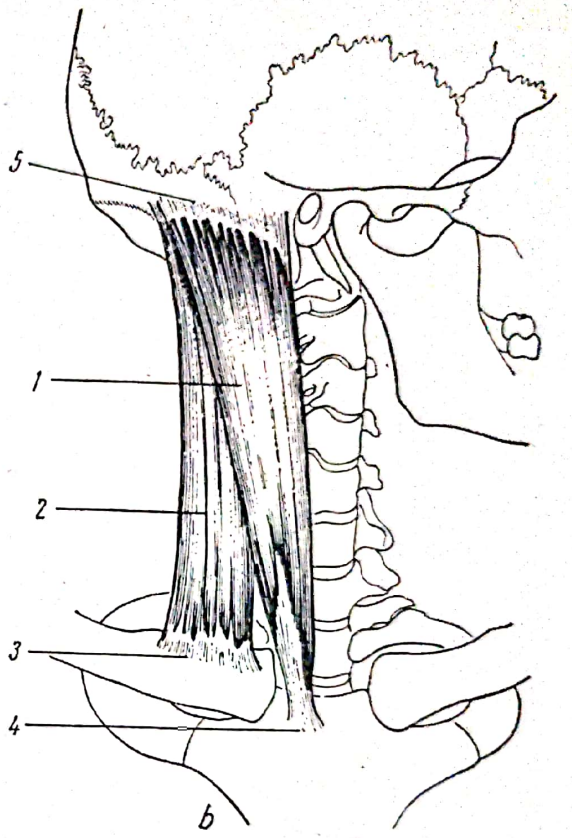

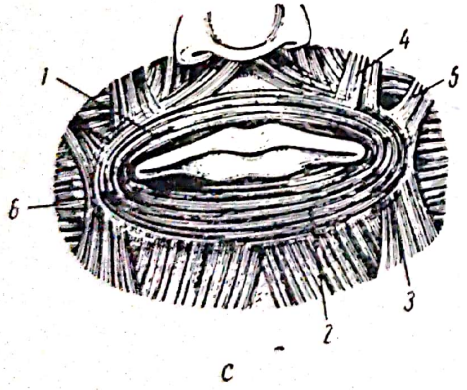

Fig. 240. Forma mușchilor (după T e s t u t și R o u v i è r e):

a — mușchi în formă de evantai (temporalul); *1* — mușchiul temporal; *2* — m. maseter (fasciculele mijlocii); *3* — m. maseter (fasciculele superficiale);
b — mușchi lung (sterno-cleido-mastoidianul); *1* — mușchiul sterno-cleido-mastoidian (porțiunea sternală); *2* — m. st. cl. mastoidian (porțiunea claviculară); *3* — capătul clavicular al mușchiului; *4* — capătul sternal; *5* — inserția superioară a mușchiului;
c — mușchi circular (mușchiul orbicular al buzelor); *1* — semiorbicularul superior; *2* — semiorbicularul inferior; *3* — canin; *4* — micul zigomatic; *5* — marele zigomatic; *6* — buccinatorul.

Scanned with OKEN Scanner

mai multe categorii de mușchi. Ei sînt : *agoniștii, antagoniștii, sinergiștii* și *fixatorii.*

Mușchiul agonist este principalul executant al unei mișcări anumite : de exemplu, mușchiul agonist al mișcării de abducere a degetului mare este abductorul degetului mare. În executarea acestei mișcări, în care rolul principal îl are abductorul degetului mare, ia parte însă și altă categorie de mușchi. Într-adevăr, dacă la mișcarea de abducere a degetului mare n-ar lua parte decît agonistul, atunci mișcarea ar fi foarte bruscă, aproape spasmodică, or mișcarea de abducere a degetului mare este o mișcare lină. Caracterul lin al mișcării de abducere este conferit de acțiunea mușchilor contrari, adică de mușchii ce execută mișcarea de aducere. Astfel, în mișcarea de abducere a degetului mare, *mușchiul antagonist* în această mișcare (în cazul de față aductorul) a participat cel puțin prin tonicitatea sa.

A treia categorie de mușchi ce intră în acțiune sînt mușchii *sinergiști.* Ei se contractă sinergic cu mușchiul agonist, prin contracția lor simultană, contribuind la diferențierea mișcării date, față de alte mișcări. Așa, în cazul mișcării de abducere a degetului mare, dacă ar fi intrat în acțiune numai mușchiul abductor și aductor al degetului mare, s-ar fi produs totodată o mișcare a întregii palme. În cazul de față, flexorul și extensorul cubital, prin contracția lor, împiedecă ca mișcarea să se reperc uteze asupra întregii palme, permițînd astfel ca mișcarea de abducere a degetului mare să se facă distinct de alte mișcări. În fine, pentru ca o mișcare dată să fie executată, mușchiul care contribuie la executarea sa trebuie să găsească o bază fixă de inserție. Osul pe care se inseră capătul fix al mușchiului agonist trebuie să fie și el fix. Dacă, de exemplu, osul pe care se inseră capătul fix al mușchiului abductor nu ar fi bine fixat pe loc, el nu ar mai oferi o bază fixă abductorului ce se află în contracție. Baza aceasta ar fi mobilă și ea. Mobilitatea bazei ar conferi un caracter dezordonat mișcării și ar împiedeca acțiunea ce trebuie să fie executată prin contracția agonistului. Aceasta însă nu are loc, pentru că osul pe care se inseră capătul fix al unui mușchi este totdeauna fixat atunci cînd se execută o mișcare dată, datorită acțiunii unei alte categorii de mușchi ce contribuie la aceasta și care poartă denumirea de *mușchi fixatori.*

Legile morfogenetice ale arhitecturii mușchilor. 1) *Legea lungimii fibrelor musculare.* Conform acestei legi există o oarecare proporționalitate între lungimea fibrelor și amplitudinea mișcării. Această lege este bine ilustrată de celebra experiență a rezecției calcaneului la iepure, executată de M a r e y. În acest scop, M a r e y, după ce a măsurat lungimea părții tendinoase și a părții musculare a mușchiului gastrocnemian la iepure, a scurtat apoi calcaneul, prin scoaterea unei porțiuni din el. Peste un timp, sacrificînd animalul și măsurînd din nou lungimea părții musculare și a celei tendinoase a gastrocnemianului, a constatat că, în urma micșorării calcaneului (deci a brațului de pîrghie al gastrocemianului), lungimea părții tendinoase a crescut, iar a fibrelor

musculare s-a scurtat. Iată deci că micşorării amplitudinii mişcării executate de o pîrghie îi corespunde o scurtare a părţii musculare. Această experienţă arată şi marea plasticitate a fibrelor musculare, acestea putîndu-se remania după nevoile funcţionale. Totodată, aceasta demonstrează şi strînsa corelaţie între dezvoltarea sistemului muscular şi a sistemului osos.

2) *Legea grosimii.* Grosimea muşchiului indicată prin secţiunea sa transversală este în raport direct cu efortul depus. Grosimea muşchiului nu este nici ea ceva static, ci poate varia în raport cu exerciţiul. O gimnastică raţională poate întări muşchii, făcîndu-i mai groşi, deci şi mai puternici.

3) *Legea direcţiei fibrelor.* Ea a fost enunţată fără însă ca să se stabilească şi generalitatea sa. După această lege, direcţia fibrelor unui muşchi e dreaptă în cazul unui muşchi scurt, devenind uşor spirală în cazul unui muşchi lung.

Pîrghiile aparatului locomotor. La vertebratele tetrapode muşchii şi oasele pe care se inserează formează sisteme de pîrghii (fig. 241).

Se ştie din mecanică că există trei categorii de pîrghîi: pîrghii de gradul I, de gradul II şi de gradul III. Pîrghiile de gradul I au punctul de sprijin situat la mijloc. Pîrghiile de gradul II au punctul de aplicare a rezistenţei situat la mijloc, iar pîrghiile de gradul III au punctul de aplicare a forţei la mijloc.

Amintim că formula de echilbru a pîrghiilor este $R \times br \cdot R \times br. F$. În sistemele de pîrghii din corpul tetrapodelor, muşchiul reprezintă forţa, punctul de inserţie reprezintă punctul de aplicare a forţei, iar rezistenţa este greutatea care trebuie să fie învinsă de muşchi, punctul său de aplicare coincizînd cu centrul de greutate a segmentului ce ridică greutatea.

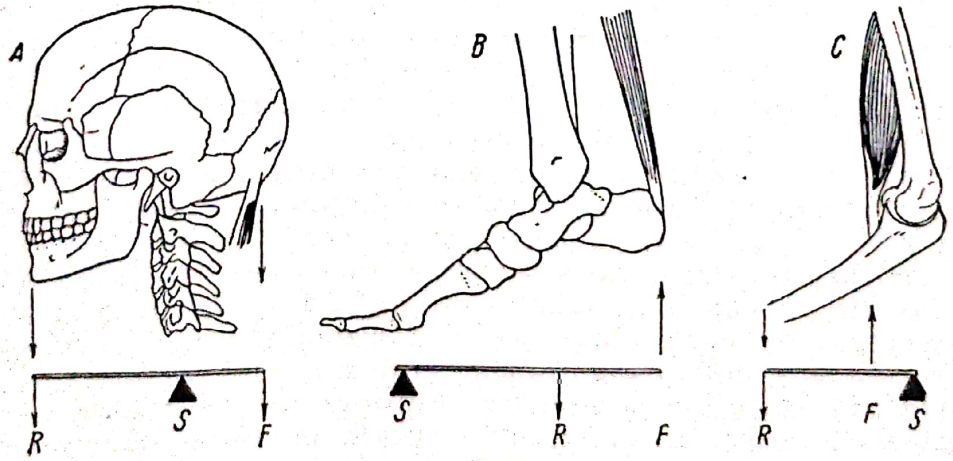

Fig. 241. Tipurile de pîrghii la om (după Testul):
A — pîrghie de gradul I; *B* — pîrghie de gradul II; *C* — pîrghie de gradul III; *R* — rezistenţă; *S* — sprijin; *F* — forţă.

O *pîrghie de gradul I* se găsește, de exemplu, la articulația dintre cap și coloana vertebrală. În acest caz, sprijinul se găsește la articulația dintre condilii occipitali și atlas. Rezistența este reprezentată prin greutatea capului care tinde să cadă înainte. Punctul de aplicare a rezistenței corespunde cu centrul de greutate al capului, forța este reprezentată prin mușchii cefei care se inseră sus pe occipital. Punctul de aplicare a forței corespunde cu locul de inserție a mușchilor pe occipital. Această pîrghie este o pîrghie de echilibru, pentru că punctul de sprijin se găsește la mijloc. La om, dat fiind planul orizontal al găurii occipitale, ca și poziția sa aproape centrală, dat fiind și faptul că rezistența nu este prea mare, datorită scurtării masivului facial, forța care trebuie să contrabalanseze rezistența este relativ mică și în orice caz nu trebuie să depășească cu mult valoarea rezistenței (aceasta conform formulei de echilibru a pîrghiilor). De aceea, la om, ca o consecință a reducerii feței și a poziției orizontale a găurii occipitale, s-a produs o micșorare a musculaturii cefei. La patrupede situația este alta. Într-adevăr, aici, datorită lungimii feței botului, care face ca brațul rezistenței să fie cu mult mai mare, cît și datorită poziției terminale și verticale a găurii occipitale, forța ce contrabalansează rezistența trebuie să fie mult mai mare. Cu alte cuvinte, musculatura cefei trebuie să fie mult mai puternică, iar suprafața ei de inserție, mult mai mare. Iată de ce, la patrupede, apare o creastă occipitală puternică care mărește suprafața de inserție musculară.

Un exemplu de *prîghie de gradul II* îl întîlnim la membrul inferior uman în momentul ridicării corpului pe vîrful degetelor. În acest caz, punctul de sprijin este punctul de contact între degete și sol. Rezistența este toată greutatea corpului. Punctul de aplicare a ei este articulația dintre tibia și astragal. Forța este reprezentată de mușchiul gastrocnemian, care se inseră prin tendonul lui Ahile pe calcaneu. Punctul de aplicare a forței corespunde cu acest loc de inserție. Dat fiind că brațul forței e mai mare decît brațul rezistenței, conform cu formula de echilibru a pîrghilor, nu este nevoie de o forță prea mare pentru contrabalansarea rezistenței, reprezentată prin greutatea corpului. De aceea această pîrghie se mai numește și pîrghia de forță, întrucît ea permite ridicarea de greutăți relativ mari cu o cheltuială de energie relativ mică. În schimb, viteza realizată este mică.

O *pîrghie de gradul III* este reprezentată prin antebrațul uman, ridicînd o greutate. Acțiunea de ridicare a antebrațului pe brat se datorește intrării în contracție a mușchiului biceps. În acest caz, sprijinul este la articulația dintre brat și antebrat. Rezistența este greutatea care trebuie să fie ridicată, iar punctul de aplicare a rezistenței, contactul dintre mînă și greutate. Forța este reprezentată prin biceps, iar aplicarea forței corespunde cu inserția bicepsului pe radius. Dacă luăm în considerație formula de echilibru a pîrghiilor, constatăm că pîrghia de gradul III necesită o mare desfășurare de forțe, deoarece brațul forței este foarte mic, în timp ce brațul rezistenței este foarte mare. Din acest punct de vedere, această pîrghie este deci neavantajoasă,

Scanned with OKEN Scanner

fapt care este însă larg compensat de rapiditatea mișcării realizate. Iată de ce astfel de pîrghii nu au fost eliminate de selecție.

După dispoziția punctului de sprijin și a suprafeței de aplicare a forței și a rezistenței, L e s h a f t distinge două categorii de mușchi: *mușchi puternici* și *mușchi îndemînatici* (abili) și *repezi*. Prin mușchi puternici, L e s h a f t înțelege acei mușchi care se fixează pe suprafețe mari ale pîrghiilor și departe de punctul de sprijin. Acești mușchi depun o sforțare mai mică și obosesc mai încet. Ei sînt mai numeroși decît mușchii de categoria a II-a. Un exemplu de astfel de mușchi îl constituie marele fesier. Prin mușchi îndemînatici și rapizi, L e s h a f t înțelege acei mușchi care se fixează pe suprafețe mici ale pîrghiilor, aproape de punctul de sprijin. Ei realizează mișcările cele mai rapide și îndemînatice, dar în schimb depun o sforțare mai mare, de aceea obosesc mai repede. Un exemplu de astfel de mușchi îl constituie deltoidul. La toate cele spuse trebuie să adăugăm că mușchii nu trebuie socotiți drept simple mecanisme, ci organe vii, a căror funcționare depinde de un complex de factori: vîrsta, alimentația, starea sistemului nervos, a antrenamentului, oboseala etc.

Originea embrionară a mușchilor. Fibrele netede își au originea în celulele mezenchimatoase. Numai musculatura irisului (sfincterul irisului și dilatatorul pupilei) și musculatura glandelor tegumentare apocrine (elemente mioepiteliale) iau naștere din ectoderm. Această musculatură este constituită la mamifere din fibre netede. La ochiul păsărilor, musculatura irisului poate fi formată și din fibre musculare striate.

Fibrele striate își au originea în: 1) miotoame care dau mușchii vieții de relație sau mușchii axiali, mușchii apendiculari și hipobranhiali; 2) lamele laterale din regiunea faringiană care dau mușchii viscerali (branhiometrici), în legătură cu scheletul visceral.

Studiul general al musculaturii la vertebrate. 1. *Mușchii axiali.* Expresia mușchi axiali se aplică la toți mușchii scheletului axial, atît dorsali cît și ventrali, precum și la mușchii anexați sistemului osos visceral, mușchi denumiți hipobranhiali. Ei sînt toți de origine somatică, deoarece derivă din miotoame. Miotomul își păstrează la capete o structură epitelială, adică nu suferă încă o diferențiere musculară și celulele care le constituie se multiplică activ prin cariochineză, mărindu-i mereu întinderea în sens dorsoventral. Creșterea capătului ventral este mai accentuată. Așa se face că miotomul ajunge pînă la urmă pe fața ventrală a corpului (fig. 242).

Primordiile musculare ale membrelor apar la selacieni din capătul ventral al miotomului, cînd acesta atinge nivelul de la care se dezvoltă membrele (creasta lui Wolff). Ele constituie mici muguri epiteliali, în general, în număr de doi pentru fiecare miotom; acești mușchi se izolează de timpuriu de miotom și trec în primordia membrului. La formarea mușchilor membrelor iau parte un număr variabil de miotoame. La selacieni acest număr variază de la 10 *(Mustelus)* la 26 *(Torpedo)*, nefiind mai mare de 5 la amniote (fig. 243).

Scanned with OKEN Scanner

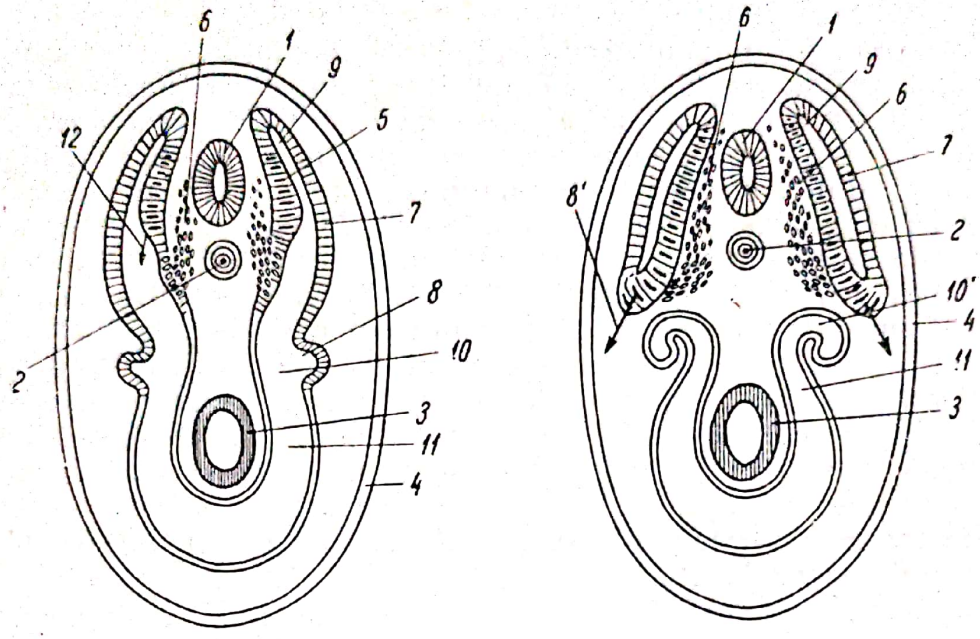

Fig. 242. Formarea musculaturii somatice la vertebrate, secțiuni transversale prin embrioni (după Ihle):

1 — măduva spinării; *2* — coardă; *3* — peretele intestinului; *4* — ectodermă; *5* — începutul formării fibrelor musculare (miotom); *6* — celulele sclerotomului; *7* — peretele lateral al somitei; *8* — pronefros; *8'* — direcția de creștere a miotomului; *9* — cavitatea somitei; *10* — cavitatea pronefrosului; *10'* — rinichi; *11* — cavitatea celomică; *12* — direcția de creștere a miotomului.

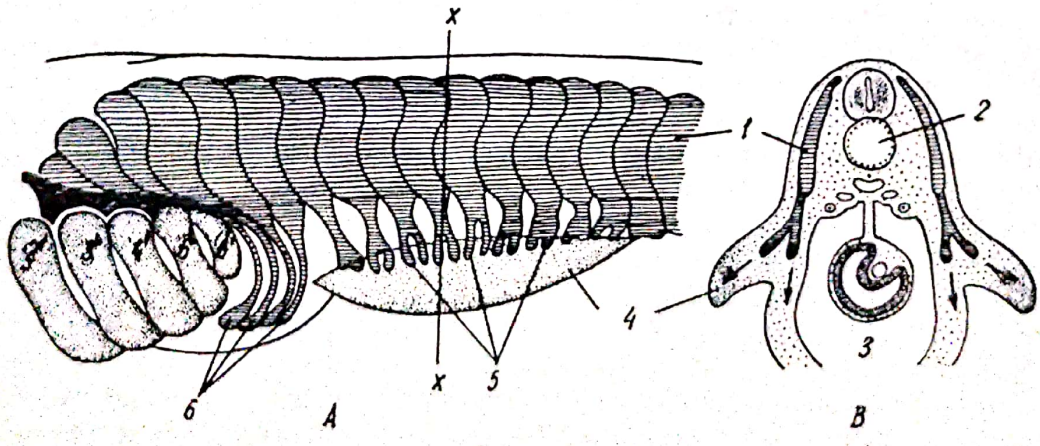

Fig. 243. Dezvoltarea musculaturii membrelor la vertebrate (după Neal și Rand):

A — vedere laterală; *B* — secțiune transversală în regiunea aripiorei pectorale la un embrion de selacian;

1 — miotom; *2* — coardă; *3* — coelom; *4* — cuta aripiorei; *5* — muguri miotomici; *6* — muguri musculari hipoglosali; *2'—6'* — arcurile viscerale.

La început, miotoamele sînt pur epiteliale. Ţesutul muscular începe să apară în miotomul selacienilor înainte ca el să se fi separat de piesa intermediară. Cînd se termină cu formarea fibrelor musculare, miotoamele se transformă în miomere. Cînd mioseptele persistă şi trec în organizaţia adultului, aşa cum aceasta se întîmplă la peşti, ciclostomi, urodele şi larvele anurelor, fibrele musculare au exact lungimea cuprinsă între două miosepte consecutive, pe care se inseră. Muşchiul pe care-l formează este atunci riguros metameric. Cînd mioseptele nu persistă sau cînd fibrele se nasc în stare de mioblaste difuze, fibrele provenite din fiecare metamer pot să se unească între ele, sudîndu-se la capete prin sarcolema lor, şi să formeze astfel muşchi mai lungi, rezlutaţi din fibre aşezate una după alta şi provenind din unul sau mai multe metamere.

Fiecare miomer îşi primeşte inervaţia de la perechea de nervi rahidiană corespunzătoare, muşchiul putînd fi considerat ca terminaţia unui nerv. Cînd mai mulţi muşchi se nasc dintr-un singur miomer, ei sînt inervaţi de aceeaşi rădăcină, şi invers, cînd un muşchi se naşte din confluenţa mai multor miomere, el este inervat de tot atîtea rădăcini nervoase cîte miomere au intrat în constituţia sa.

Mulţumită inervaţiei se poate, după deplasarea muşchilor, să se recunoască prima lor origine pe seama cutărui sau cutărui miomer. Un exemplu ni-l oferă diafragma care derivă din miotoame cervicale, după cum ne arată inervarea lui prin ramuri ale nervilor rahidieni cervicali 3, 4, 5 (ce formează nervii frenici) dar care se deplasează în embriogeneză mult mai posterior decît locul lor de formare.

Miotoamele se întind de la un capăt la altul al embrionului, adică în cap, trunchi şi coadă. La toate vertebratele, miotoamele 1, 2 şi 3 formează muşchii globului ocular (fig. 244). Fiecare din aceste trei miotoame se împarte în două jumătăţi, una dorsală şi alta ventrală, după o linie ce trece de-a lungul liniei laterale a cristalinului şi a veziculei auditive. Jumătatea dorsală a miotomului 3 nu mai dă naştere la un muşchi al globului ocular, ci la ţesut mezenchimatos. Miotoamele 4, 5, 6 dau naştere în întregime tot numai la mezenchim. Al şaptelea miotom persistă şi va da naştere la musculatură, ca şi toate miotoamele situate înapoia lui. Între muşchii ochiului, derivaţi din primele trei miotoame, şi primul miotom al trunchiului rămîne astfel un gol; acesta se găseşte în regunea otică.

Miotoamele 7—12 trimit muguri în planşeul faringelui pentru a forma musculatura hipobranhială, care se întinde de la centura scapulară la arcurile viscerale (fig. 244).

Dispoziţiile pe care le prezintă musculatura la diferitele vertebrate amintesc mai mult sau mai puţin fidel pe acelea ale miotoamelor din care derivă.

Scanned with OKEN Scanner

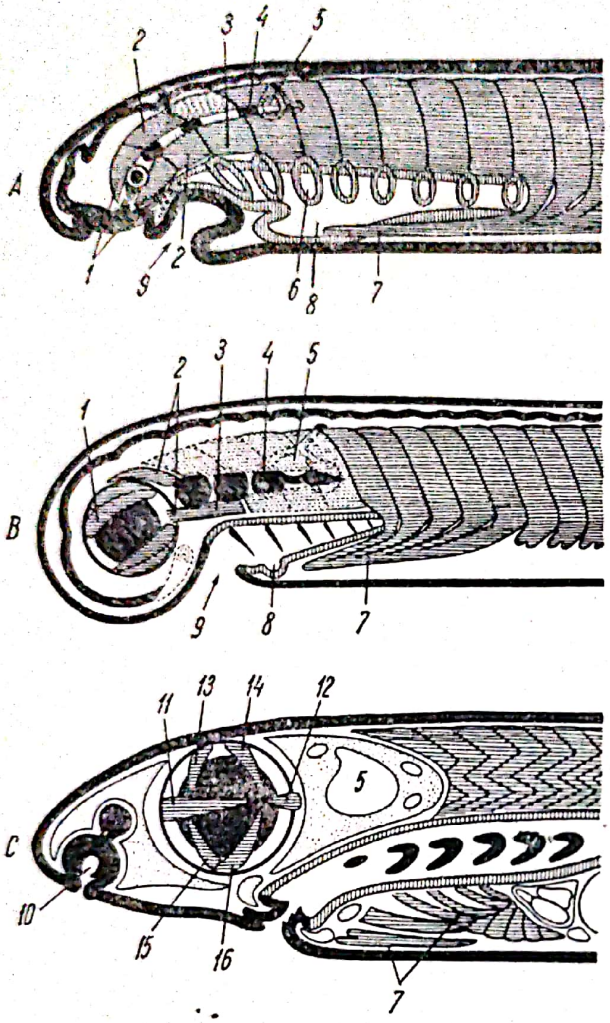

Fig. 244. Dezvoltarea musculaturii globului ocular la vertebrate (după N e a l şi R a n d):

A — Petromyzon; *B* — Squalus; *C* — Squalus adult; *1* — miotomul 1; *2* — miotomul 2; *3* — miotomul 3; *4* — ganglion facial; *5* — capsula otică; *6* — crăpătură branhială; *7* — muşchi hipobranhiali; *8* — tiroida; *9* — cavitatea bucală; *10* — groapă olfactivă; *11* — muşchiul dreptul intern; *12* — muşchiul dreptul extern; *13* — muşchiul oblicul superior; *14* — muşchiul dreptul superior; *15* — muşchiul oblicul inferior; *16* — muşchiul dreptul inferior.

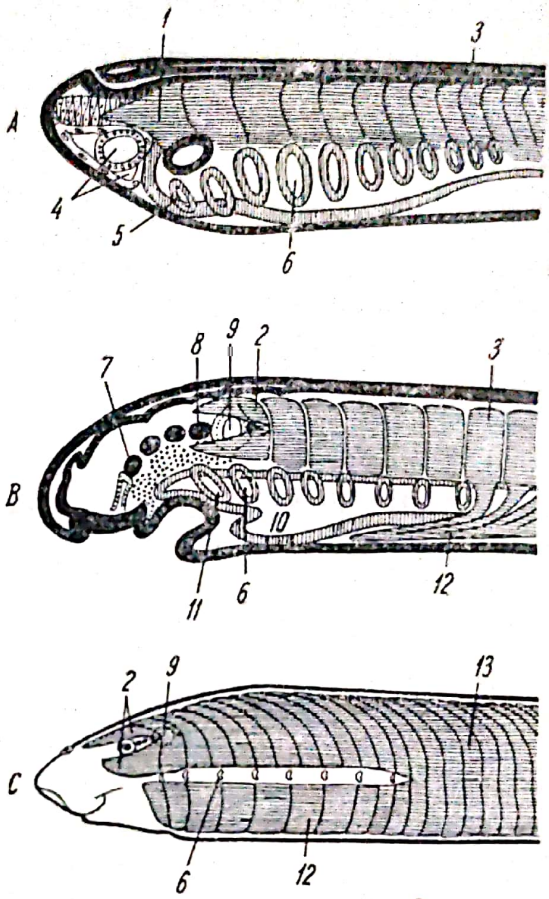

Fig. 245. Musculatura hipobranhială la vertebrate (după N e a l şi R a n d):

A — *Amphioxus*, embrion; *B* — ciclostom, embrion; *C* — ciclostom, adult; *1* — miotomul 1; *2* — miotomul 4; *3* — miotomul 10; *4* — cavitatea anterioară; *5* — endostil; *6* — crăpătură branhială; *7* — cristalin; *8* — ganglion facial; *9* — capsulă otică; *10* — tiroida; *11* — punga spiraculară; *12* — muşchi hipobranhial; *13* — muşchii laterali ai trunchiului.

Musculatura axială a vetebratelor se prezintă sub două forme principale:

Una care aminteşte destul de mult dispoziţia primitivă a miotoamelor şi este cea mai simplă. Ea caracterizează peştii şi se păstrează la unii amfibieni (urodele şi larve de anure). La toate aceste animale, fibrele nu se grupează în muşchi distincţi, ci rămîn dispuse în segmente metamerice. Excepţie fac muşchii din regiunea capului.

Alta, care este mult mai complicată, caracterizează anurele adulte şi amniotele. La aceste animale, fibrele musculare, în loc să-şi păstreze

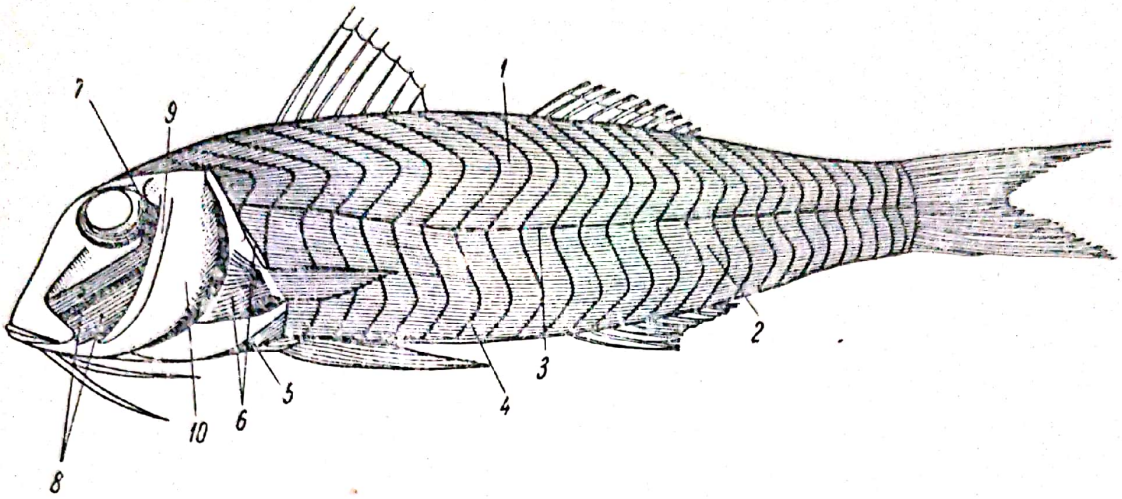

Fig. 246. Musculatura superficială la pești — *Mullus supermulatus* (după Ihle):
1 — musculatura epaxială; *2* — musculatura hypaxială; *3* — miosept orizontal; *4* — miocomma; *5* — mușchi hiobranhial; *6* — abductorul și aductorul înotătoarei; *7* — ridicătorul maxilei superioare; *8* — aductorul mandibulei; *9* — preopercul; *10* — opercul.

metameria primitivă, se grupează în diferite chipuri și se așază unele după altele, formînd mușchi individualizați derivați din mai multe metamere.

Această transformare a sistemului muscular al amniotelor este legată de trecera de la viața acvatică la viața terestră.

Musculatura axială de la Ichthyopside. Este constituită din mușchii laterali ai trunchiului sau mușchii parietali. Acești mușchi derivă direct din miotoame și păstrează totdeauna pecetea acestei origini, în dispoziția lor metamerică (fig. 246).

În adevăr, mușchii parietali la pești și la ciclostomi sînt formați din miomere despărțite prin miocome. Miomerele la ciclostomi sînt slab îndoite, prezentînd o schiță de unghi îndreptat cu vîrful înainte (ca la *Amphioxus*). La pești (fig. 246), miomerele sînt mai complicat îndoite, oferind forma literei M culcate, cu vîrful întors înainte. În general, îndoirea miomerelor este complicată în profunzimea mușchilor parietali, nu numai prin accentuarea îndoiturilor, dar și prin apariția unor îndoituri suplimentare, formîndu-se astfel numeroase conuri care, la miomerele vecine pătrund unele în altele. Aceasta face ca o secțiune transversală făcută prin musculatura parietală la pești să prezinte dispoziții în formă de cercuri concentrice (fig. 248).

Începînd de la Elasmobranhi, miomerele sînt împărțite în două jumătăți, una dorsală și alta ventrală, printr-un perete conjunctiv, mioseptumul sau septumul orizontal, care se inseră pe coloana vertebrală, pe de o parte, și pe piele, pe de altă parte, urmînd la nivelul ei linia laterală. Mioseptumul orizontal ne permite să împărțim mușchii laterali în laterodorsali sau *epaxiali* și lateroventrali sau *hipaxiali*, împărțire foarte importantă pentru că ea corespunde în același timp la o inervație spe-

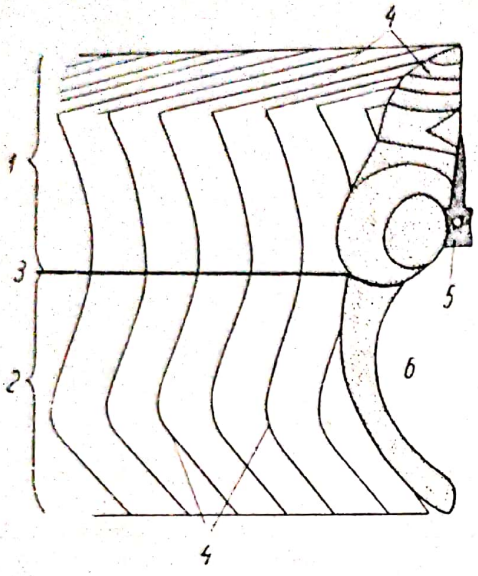

Fig. 247. Schema unor miomere la teleosteeni (după Ihle):
1 — musculatura epaxială; *2* — musculatura hipaxială; *3* — mioseptul orizontal; *4* — myocommata; *5* — vertebră; *6* — cavitatea corpului.

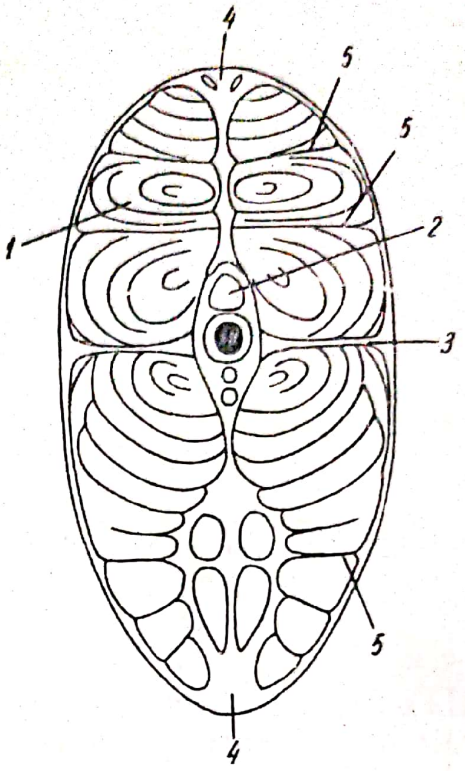

Fig. 248 Secțiune transversală prin corpul unui teleostean (după Vialleton):
1 — pătură concentrică de fibre aparținînd unei miomere; *2* — canal rahidian; *3* — miosept orizontal; *4* — miosept sagital; *5* — miosepte transverse.

cială, epaxialii fiind inervați de ramura dorsală, hipaxialii de ramura ventrală a nervului rahidian al segmentului corespunzător.

Mușchii laterodorsali prezintă dispoziția cea mai regulată: ei ocupă aproape exact jumătatea dorsală a animalului. Putem împărți mușchii lateroventrali în trei părți: una care se întinde de la coadă la înotătoarea anală, alta de la înotătoarea anală la centura pectorală și, în sfîrșit, ultima de la centura pectorală pînă la aparatul hiobranhial și mandibulă (mușchii hipobranhiali).

La selacienii primitivi (*Heptanchus*) mușchii hipobranhiali formează trei grupe de fascicule: 1) un grup lateral compus din tot atîtea fascicule cîte arcuri branhiale sînt și care se inseră, pe de o parte, pe cornul coracoid, și pe de altă parte, pe un arc branhial (mușchii coracobranhiali); 2) un fascicul mijlociu pentru hioid (mușchiul coracohioidian); 3) un fascicul medial pentru mandibulă (mușchiul coracomandibular).

Mușchii înotătorilor perechi sînt formați prin înmugurirea porțiunii ventrale a miotoamelor.

Musculatura peștilor se distinge de acea a amniotelor, prin aceea că ea nu acționează direct asupra scheletului. În afară de extremitățile

cranială și caudală și de cîteva puncte de sprijin luate pe schelet, ea se prinde aproape exclusiv pe mioseptele transversale care transmit acțiunea lor asupra scheletului. Acesta, departe de a acționa ca un scripete mișcat direct de mușchi reacționează mai degrabă ca un aparat elastic destinat să restabilească corpul în forma sa primitivă, după ce s-a îndepărtat de ea. Pe un sistem astfel dispus, mușchii produc aproape exclusiv mișcări de lateralitate.

Musculatura amfibienilor este mai întîi constituită ca și aceea a peștilor (fig. 249). Ea se modifică apoi în timpul metamorfozei, mai ales la anure, în raport cu viața și locomoția terestră.

Musculatura axială a amniotelor. Musculatura amniotelor poate fi derivată ușor din aceea a ihtiopsidelor, însă este puternic modificată în urma a doi factori principali : 1) marea dezvoltare a cavității visce-

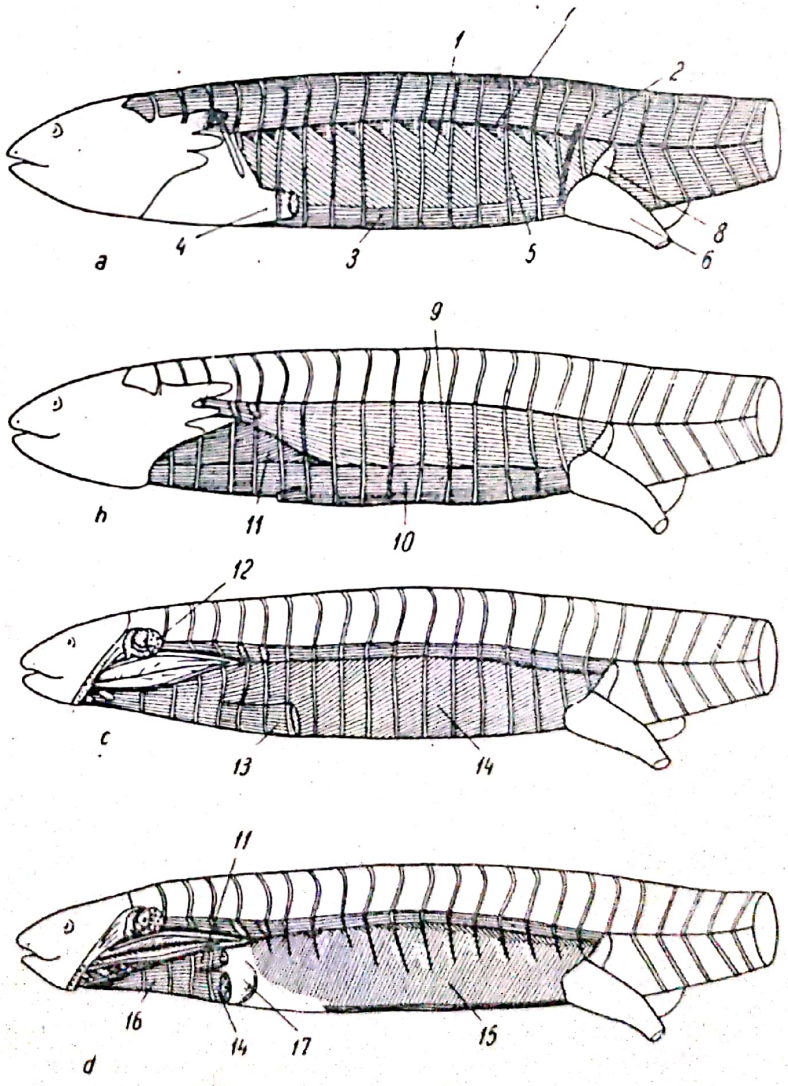

Fig. 249. Musculatura superficială a corpului la *Ambystoma* (puțin înainte de metamorfoză) (după I h l e):

1 — mușchiul oblicul extern superficial; *2* — mușchii dorsali ai trunchiului; *3* — dreptul superficial; *4* — membrul anterior; *5* — myocommata; *6* — membrul posterior; *7* — miosept orizontal; *8* — bazinul; *9* — oblicul extern profund; *10* — dreptul profund; *11* — oblicul intern; *12* — inserția oblicului extern profund; *13* — porțiune din oblicul intern; *14* — dreptul; *15* — transvers; *16* — mușchi branhiali (sternohioidian); *17* — pericard.

Scanned with OKEN Scanner

rale; 2) importanța crescîndă a musculaturii membrelor, datorită adaptării la viața și locomoția terestră (fig. 250).

Ea este formată ca și la pești din mușchi laterodorsali și laterodorsali, care însă nu mai sînt despărțiți printr-un septum orizontal. Lipsesc și mioseptele transversale.

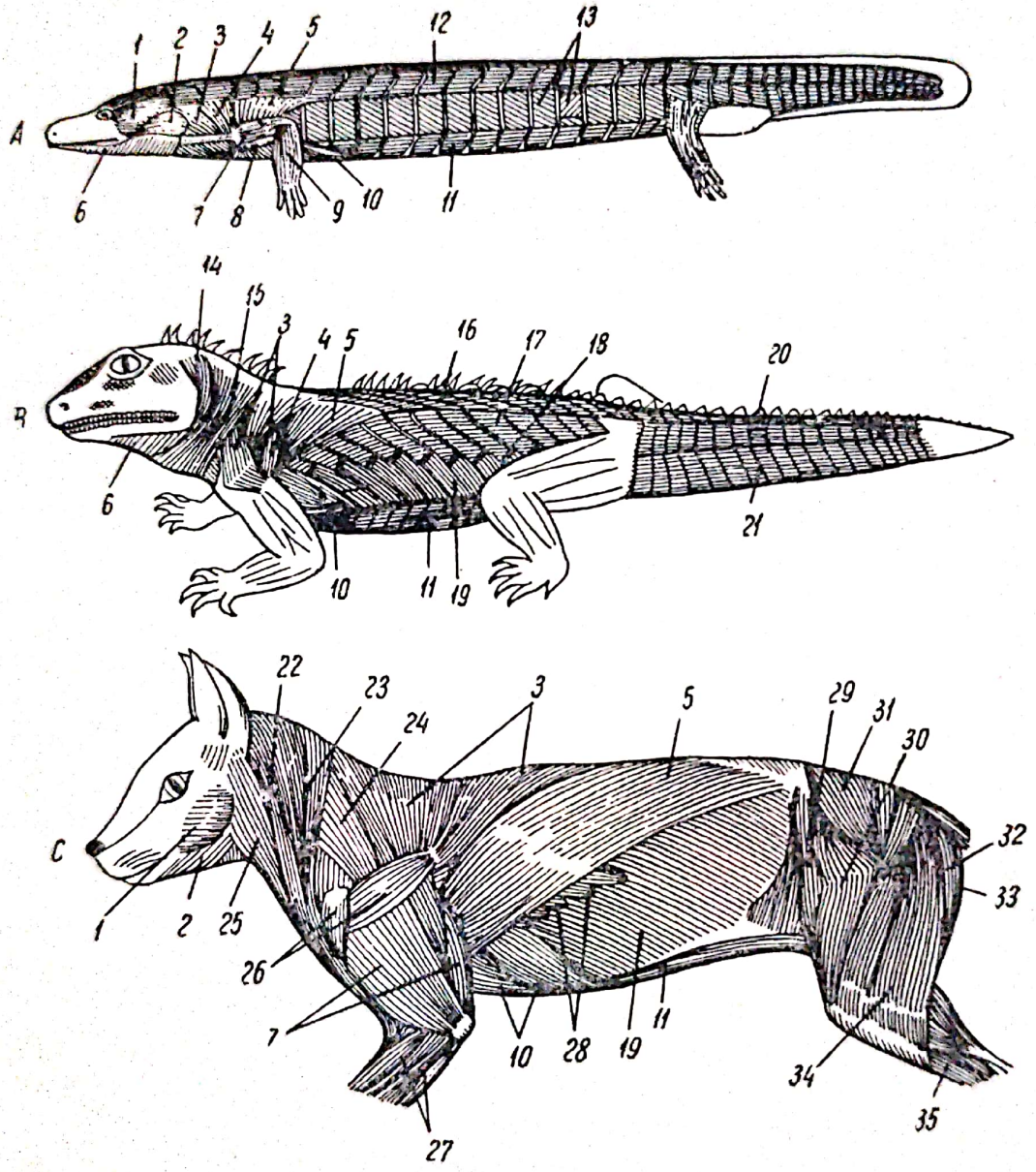

Fig. 250. Musculatura superficială a trunchiului la urodele (*A*), reptile (*B*), mamifere (*C*) (după Neal și Rand):

mușchii: *1* — maseter; *2* — digastric; *3* — trapez; *4* — dorsal scapular; *5* — latissimus; *6* — intermandibular; *7* — triceps; *8* — biceps; *9* — extensori; *10* — pectoral; *11* — drept superficial; *12* — epaxiali ai trunchiului; *13* — oblicul extern și intern; *14* — depresor al mandibulei; *15* — *sphincter colii*; *16* — longissimus; *17* — ileocostali; *18* — proces uncinat; *19* — oblicul extern; *20* — mușchi epaxiali; *21* — mușchi hypaxiali; *22* — cleidomastoid; *23* — cefalohumeral; *24* — ridicătorul claviculei; *25* — sternomastoid; *26* — deltoid; *27* — extensor al degetelor; *28* — marele dințat; *29* — croitor; *30* — tensor vaginae femoris; *31* — gluteul mare; *32* — semimembranos; *33* — semitendinos; *34* — bicepsul femoral; *35* — gastrocnemian.

Scanned with OKEN Scanner

Laterodorsalii se deosebesc de acei ai peștilor prin aceea că se inseră numai pe oase; fibrele lor devin interoosoase. Cele mai profunde se întind de la o vertebră la alta; altele, mai lungi sar una sau două vertebre, pentru a se insera pe o a treia; cele mai superficiale, în sfîrșit, formează fascicule foarte lungi care trec peste un număr variabil de vertebre înainte de a se insera pe una din ele. Din acești mușchi vom cita mușchii spinali propriu-ziși. Dintre mușchii lateroventrali vom cita mușchii intercostali, mușchii peretelui abdominal (oblicul extern, oblicul intern, transversul), drepții abdomenului.

Mușchii hipobranhiali sînt reprezentați prin mușchi care merg de la stern și centura scapulară la hioid și la mandibulă (sternohioidian, omohioidian, sternotiroidian și tireohioidian), precum și musculatura limbii inervată de nervul XII, (genioglosul, hioglosul etc.).

Musculatura axială a amniotelor se comportă din punct de vedere funcțional cu totul deosebit de acea a peștilor. Ea este formată din mușchi ce se inseră direct pe oase, care constituie tot atîtea pîrghii și nu simple aparate de reacție elastică ca la pești. În legătură cu marea dezvoltare a cavității viscerale, partea propriu-zis axială a musculaturii trunchiului este redusă la două benzi înguste, așezate în lungul marginilor dorsale și ventrale; mușchii spinali și drepții abdominali. Restul mușchilor formează pereții cavității viscerale. Acești mușchi axiali în loc să producă mișcări de lateralitate, produc mișcări de sus în jos sau dorsoventrale și invers. Modul lor de acțiune este deci cu totul diferit de acel al mușchilor corespunzători de la ihtiopside.

Mușchii membrelor iau la mamifere o dezvoltare considerabilă și întrec în volum mușchii proprii ai trunchiului pe care îi acoperă mai mult sau mai puțin.

Exemple. Marele pectoral, marele dorsal, marele dințat.

2. *Mușchii viscerali ai scheletului visceral (mai bine denumiți branhiomerici).* Pentru că termenul visceral este întrebuințat și pentru musculatura involuntară a diferitelor viscere, este mai bine să întrebuințăm cuvîntul branhiomeric pentru mușchii striați, de origine viscerală, ce intră în legătură cu scheletul visceral.

În general, formarea acestor mușchi are loc în același mod atît la vertebratele inferioare cît și la cele superioare. La embrionii vertebratelor inferioare, de exemplu, la selacieni, celomul se întinde de la un capăt la altul al regiunii faringiene și al trunchiului. În regiunea faringiană, ca un rezultat al evaginării pungilor faringiene, lamele laterale (hipomerele) se divid într-o serie de pungi. În fiecare perete (septum) dintre două pungi branhiale (mai tîrziu interbranhial) găsim o pungă hipomerică. Pereții ei se transformă în mezenchim, care va da naștere la mușchi branhimerici, precum și țesut conjunctiv și vase de sînge.

La mamifere și om nu găsim celom în pereții dintre pungile branhiale, și mușchii branhiomerici se formează din mase de celule mezenchimatoase care derivă însă tot din hipomere nediferențiate.

Scanned with OKEN Scanner

În primul perete, care corespunde arcului mandibular, se formează mușchi inervați de ramura mandibulară a nervului V (trigemen). În al doilea perete interbranhial, care corespunde arcului hial (hioidian), se formează mușchi inervați de nervul VII. În al treilea perete, care corespunde primului arc branhial se formează mușchii inervați de nervul glosofaringian (IX). În ceilalți pereți se formează mușchii inervați de nervul vag (X).

La pești, masa musculară principală a musculaturii branhiomerice este reprezentată prin constrictorul superficial. În partea anterioară a capului acesta se diferențiază dînd ridicătorul arcului palatopătrat, ridicătorul mandibulei (inervate ambele de nervul trigemen) și intermandibularul (inervat în partea sa anterioară de trigemen, iar în partea sa posterioară de facial). În regiunea branhială constrictorul superficial se diferențiază dînd mușchii hiomandibularului și ai operculului (inervate de nervul facial), precum și mușchii arcurilor branhiale (inervate de nervii glosofaringieni și vag). În regiunea postbranhială, constrictorul superficial formează mușchiul trapez care, la pești, se fixează prin cîteva fascicule pe arcuri branhiale, iar prin masa sa principală pe marginea anterioară a regiunii dorsale a centurii scapulare. Acest mușchi este inervat de un ram individualizat al nervului vag (X) (fig. 251).

La tetrapode, ridicătorul palatopătratului rămîne prezent numai la formele cu craniul de tip streptostilic, unde formează ridicătorul pterigoidului (șopîrle și șerpi) sau mușchiul orbitopătrat (la păsări).

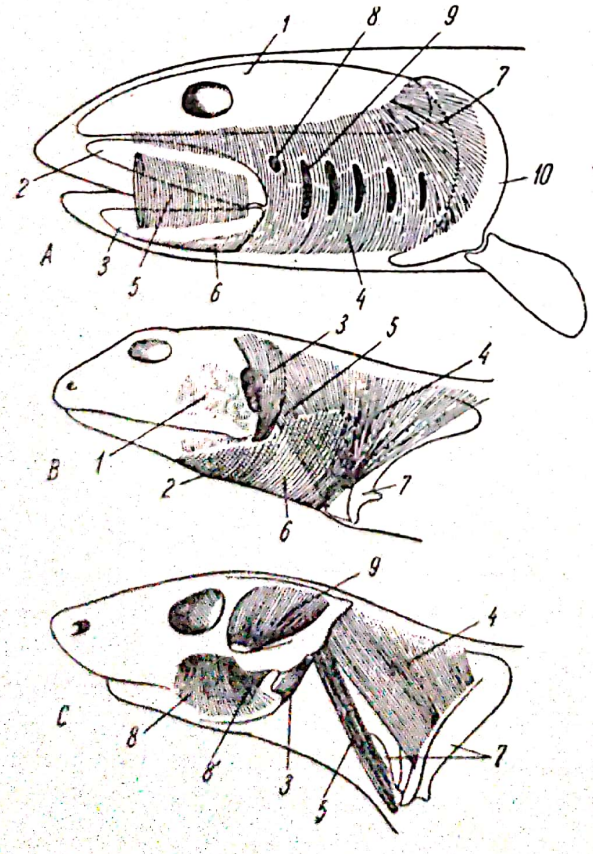

Fig. 251. Musculatura viscerală a scheletului visceral (musculatura branhiomerică) la pești (*A*), reptile (*B*) și mamifere (*C*) (după Portmann):

A, 1 — neurocraniu; *2* — palatopătrat; *3* — cartilajul lui Meckel; *4* — constrictor al zonei branhiale; *5* — aductorul mandibulei; *6* — mușchi intermandibular; *7* — grupul trapez; *8* — spiracul; *9* — crăpătură branhială; *10* — centura scapulară;

B, C, 1 — mușchiul temporal al reptilelor; *2* — pterigoidian; *3* — depresorul mandibulei (la *C* = parte a digastricului); *4* — teritoriul trapezului; *5* — sternocleidomastoidian; *6* — sfincterul superficial al gîtului; *7* — centura scapulară; *8, 8'* — porțiuni din maseter; *9* — mușchiul temporar.

Scanned with OKEN Scanner

La amfibieni, din ridicătorul palatopătratului se diferențiază un mușchi care la toți ceilalți, dispare, în raport cu realizarea unei legături din ce în ce mai strînse între craniul facial și cel neural. Mușchiul aductor (sau ridicător) al mandibulei cunoaște însă o dezvoltare și o diferențiere puternică la vertebratele tetrapode, unde el dă mușchiul temporal, maseterul și pterigoidul, care se va diferenția, la rîndul său, în pterigoidul intern și pterigoidul extern la mamifere.

Partea hioidiană a constrictorului superficial se extinde spre partea posterioară la reptile și păsări, formînd aici sfincterul superficial al gîtului (*colli*). La mamifere, el se dezvoltă mai ales spre partea anterioară, se împarte într-o pătură superficală (*platysma*) și una profundă (sfincterul propriu-zis). Platysma se diferențiază în mușchi individualizați în jurul diverselor orificii naturale (fanta palpebrală, nările, orificiul bucal, orificiul auditiv extern). Cum acești mușchi se inseră fie cu ambele capete, fie cu un singur capăt pe piele (mușchi pieloși și semipieloși), îi vom descrie la capitolul mușchilor tegumentari.

Regiunea constrictorului din dreptul primului arc branhial formează mușchii constrictori și ridicători a faringelui, iar părțile sale corespunzătoare la celelalte arcuri branhiale vor da mușchii laringelui.

În fine, trapezul se dezvoltă puternic la tetrapode și contractă legături cu neurocraniul. La mamifere, ramul pneumogastricului care-l inervează la celelalte vertebrate, împreună cu fibre motorii rahidiene, formează un nerv de sine stătător, nervul spinal sau accesoriul (XI). Fasciculele anterioare ale trapezului se individualizează într-un mușchi de sine stătător : sternocleidomastoidianul.

3. *Mușchii tegumentari (dermici, cutanați sau pieloși)*. Acest grup de mușchi superficiali, derivat prin delimitarea unor porțiuni din musculatura axială, apendiculară sau branhiomerică, este de mică importanță pînă la reptile. La șerpi, el deține o parte importantă în locomoție, în mișcările pielii de pe suprafața ventrală a corpului. La păsări mușchii patagiali din țesutul conjunctiv al aripilor, care iau parte la zbor, au derivat din mușchii pectorali. La mamifere, latul dorsal (*latissimus dorsi*) și pectoralul superficial (*pectoralis superficialis*), care corespunde pectoralului mare (*pectoralis maior*) din anatomia umană, au dat naștere la o pătură întinsă, ce poate să înconjure aproape complet toracele și abdomenul (*paniculus carnosus* sau marele cutaneus).

În regiunea cervicală a reptilelor, o pătură similară de mușchi înconjură gîtul cu un strat subțire de fibre transverse. Acest mușchi, *sphincter colli*, derivă din mușchii branhimerici. El persistă aproape în aceeași formă la păsări, dar la mamifere se împarte în două straturi, unul superficial *(platysma)* și altul profund *(sphincter colli)*. Platisma se întinde pe laturile feței, dînd mușchii faciali, mușchii pleoapelor și ai sprîncenelor, ai pavilionului urechii, ai nasului, ai buzelor, mușchiul frontal, occipital, între care se întinde aponevroza epicranială, mușchiul scăriței

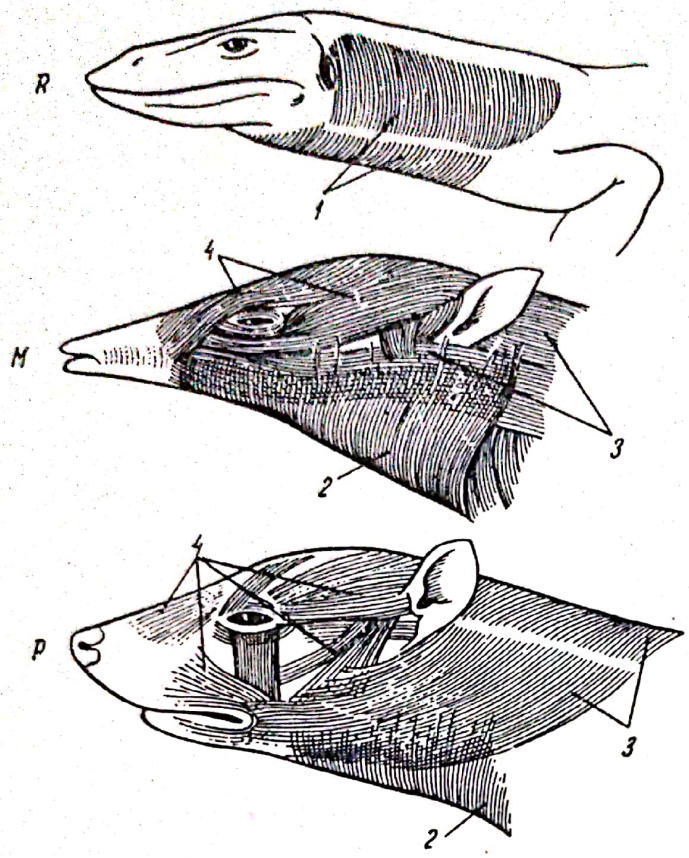

Fig. 252. Pătura superficială a musculaturii inervată de nervul facial la reptile *(R)*, monotreme *(M)* și placentare *(P)* (după Portmann):
1 — sphincter colli primitivus; 2 — sphincter colli superficialis; 3 — platysma; 4 — sphincter colli profundus.

(m. stapedius), mușchiul stilohioidian, al pîntecelui posterior al digastricului. Toți acești mușchi sînt inervați de nervul VII. Numai pîntecele posterior al digastricului este inervat în plus și de nervul IX (fig. 252).

Așa cum vom vedea, mușchii faciali capătă o diferențiere remarcabilă la om, unde produc diferite expresii legate de emoțiile umane.

Studiul special al musculaturii omului, pe regiuni. Musculatura corpului omenesc se împarte în mușchi scheletici, în cea mai mare parte de origine somatică, și mușchi viscerali (branhiomerici, proveniți din mezenchimul hipomerelor.

Musculatura somatică formează musculatura axială și a membrelor. În regiunea capului, din contra, mușchii somatici sînt foarte puțini la număr (mușchii globului ocular), cea mai mare parte a musculaturii cefalice fiind de origine branhiomerică.

Din punct de vedere topografic, musculatura umană poate fi împărțită în:

1) musculatura capului;
2) musculatura gîtului;
3) musculatura trunchiului;
4) musculatura membrelor.

1) *Musculatura capului.* Așa cum am văzut, în regiunea cefalică se disting două categorii de mușchi: mușchi somatici și mușchi viscerali (branhiomerici).

a. *Mușchii somatici ai capului.* Mușchii somatici ai capului sînt reprezentați prin mușchii globului ocular.

Dat fiind marea importanță a mișcărilor globului ocular în viața de relație a unui individ, diferențierea musculaturii globului ocular s-a realizat încă de la pești, ulterior nu a mai suferit mari transformări. Acești mușchi ai globului ocular în număr de șase sînt următorii: drep-

tul superior, dreptul inferior, dreptul intern, dreptul extern, marele oblic și micul oblic.

Dintre aceștia, dreptul superior, inferior, intern și micul oblic provin din miotomul I cefalic (preauricular) și sînt inervați de nervul oculomotor comun (perechea a III-a).

Marele oblic provine din miotomul II preauricular, fiind inervat de nervul patetic (perechea a IV-a), iar dreptul extern provine din miotomul III preauricular și e inervat de oculomotorul extern (perechea a VI-a).

b. *Mușchii capului de origine branhiomerică.* Mușchii de origine viscerală ai capului (branhiomerici) se împart în mușchi masticatori și mușchi pieloși.

a) *Mușchii masticatori.* În mișcările de masticație, falca de jos poate executa mișcări complexe de ridicare a mandibulei, de coborîre, de protracțiune și retracțiune, precum și mișcări de lateralitate a mandibulei. Musculatura masticatoare la om, în comparație cu cea a carnivorelor sau chiar a antropoidelor, este cu mult mai puțin dezvoltată. Aceasta în legătură cu pierderea funcțiunii prehensoare a fălcilor, pierdere ce s-a efectuat în urma realizării verticalității care a avut drept consecință eliberarea membrului anterior de funcțiunea de susținere.

Mușchii ridicători ai mandibulei sînt în număr de patru: mușchiul temporal, mușchiul maseter, mușchiul pterigoid intern și mușchiul pterigoid extern, toți fiind inervați de nervul trigemen.

Mușchiul temporal are inserția lui superioară pe linia temporală a parietalului, iar cea inferioară, în principal, pe apofiza coronoidă a mandibulei. Deci, la om mușchii temporali nu se mai ridică pînă pe linia sagitală, ca la antropoizi și carnivore și nu mai formează ca la unele din acestea o creastă sagitală. Dat fiind inserțiile sale, mușchiul temporal ridică mandibula (fig. 253).

Maseterul se inseră sus pe arcada zigomatică, iar jos pe unghiul inferoextern al mandibulei. El execută aceeași acțiune de ridicare a fălcii de jos (fig. 253).

Pterigoidul intern se inseră sus pe apofiza pterigoidă (aripa internă), iar jos, pe suprafața internă a unghiului mandibulei. Ridică mandibula, putînd să-i imprime slabe mișcări de lateralitate (fig. 254).

Pterigoidul extern se inseră sus pe apofiza pterigoidă (aripa externă), iar jos, la baza condilului mandibular. Cînd ambii pterigoizi externi se contractă simultan, realizează protracția mandibulei, iar cînd numai unul din ei se contractă, realizează o mișcare de lateralitate a fălcii de jos. Contractarea alternativă, cînd a unuia, cînd a celuilalt mușchi, are drept efect realizarea mișcării de deducție sau triturare, care caracterizează masticația rumegătoarelor (fig. 254).

Mușchii coborîtori ai mandibulei sînt: digastricul, milohioidianul și geniohioidianul, care vor fi studiați în cadrul musculaturii gîtului.

b) *Mușchii pieloși ai capului.* Mușchii pieloși ai capului au drept caracter comun, așa cum le indică și numele, prezența conexiunilor

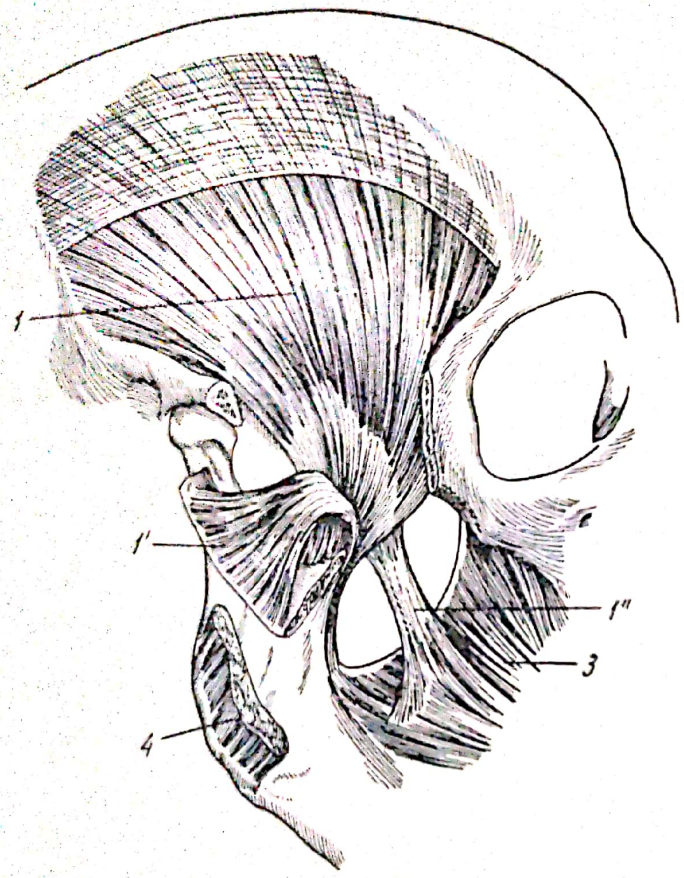

Fig. 253. Mușchii masticatori: temporalul și maseterul (după Testut):
1 — temporal; *1'* — fasciculul jugal; *1''* — expansiunea pentru buccinator; *3* — buccinator; *4* — maseter.

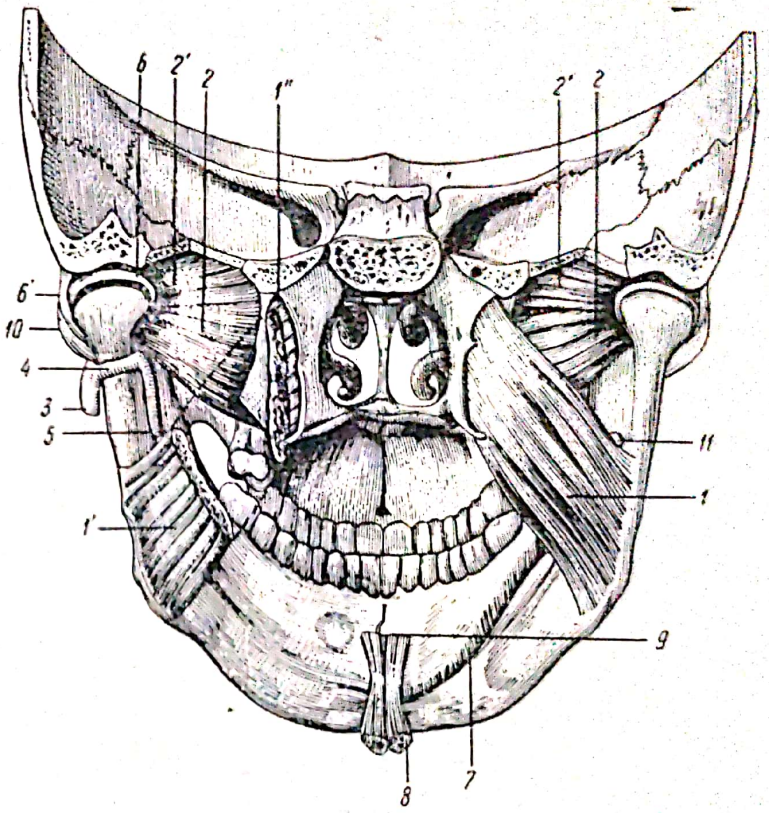

Fig. 254 Mușchii masticatori: pterigoizii (după Testut):
1 — mușchiul pterigoidian intern de pe partea dreaptă; *1'*, *1''* — porțiunea inferioară și porțiunea superioară a aceluiași mușchi tăiat pe stînga; *2* — fascicul inferior și *2'* — fascicul superior al mușchiului pterigoidian extern; *3* — carotida externă; *4* — artera maxilară internă; *5* — artera dentară inferioară; *6* — fibrocartilajul interarticular al articulației temporomaxilare; *6'* — ligamentul lateral extern al acestei articulații; *7* — mușchiul milohioidian; *8* — mușchiul geniohioidian; *9* — mușchiul genioglos; *10* — arcada zigomatică; *11* — spina lui Spyx.

Scanned with OKEN Scanner

intime cu pielea. Cea mai mare parte dintre ei se dispun în jurul orificiilor feţei : orificiile palpebrale, nările şi gura. Contracţia lor produce diferite grade de deschidere sau închidere a acestor orificii, dar o bună parte din muşchii pieloşi la om şi la primate prezintă şi o altă funcţiune importantă, aceea de exteriorizare a diverselor stări de conştiinţă şi de aceea aceşti muşchi sînt denumiţi *muşchi mimici.*

Din punct de vedere funcţional, muşchii mimici au fost împărţiţi după poziţia lor în patru grupe : muşchii pieloşi ai capului propriu-zişi, muşchii fantei palpebrale, muşchii nasului şi muşchii fantei bucale (fig. 255 şi 256).

Muşchii pieloşi ai capului propriu-zişi. Abstracţie făcînd de muşchii pavilionului urechii care la om sînt reduşi, dar dezvoltaţi la majoritatea patrupedelor ce mişcă acest pavilion, muşchii pieloşi ai capului sînt reprezentaţi în fond printr-un singur muşchi : muşchiul frontooccipital care prezintă două segmente : unul frontal şi unul occipital, reunite printr-o aponevroză, denumită *aponevroza epicraniană.* Segmentul occipital se inseră pe liniile occipitalului, iar cel frontal pe pielea de deasupra ochilor. El mişcă pielea de pe frunte, încreţind-o orizontal, mişcare pe care o facem la mirare. Prin faptul că acest muşchi mişcă pielea de deasupra sprîncenelor şi o ridică, el contribuie şi la deschiderea fantelor palpebrale.

Muşchii fantei palpebrale. Dintre aceşti muşchi, cel mai important este *orbicularul pleoapelor,* un muşchi cu fibre circulare, a căror contracţie asigură închiderea pleoapelor. Mai există şi *ridicători proprii* ai pleoapelor superioare (care le ridică pe acestea), ca şi *muşchiul sprîncenar,* situat în regiunea medială a sprîncenelor, a cărui contracţie exprimă durere sau mînie.

Muşchii nasului. În regiunea nasului găsim o serie de muşchi cu acţiune de a dilata nările sau, din contra, de a apropia aripile nasului. Dilatarea aripilor nasului se datoreşte muşchilor numiţi *dilatatori ai aripii* nasului. Muşchii ridicători ai aripilor nasului sînt doi : *ridicătorii proprii* ai aripilor nasului şi *ridicătorii comuni* ai aripii nasului şi ai buzei superioare.

Mirtiformul este considerat ca un semisfincter al nărilor.

Transversul nasului este un muşchi care acoperă spinarea nasului şi este capabil prin contracţia sa să realizeze încreţirea pielii de pe nas în mimica de dezgust.

Muşchii orificiului bucal. În jurul fantei bucale se găseşte *orbicularul buzelor* care asigură atît închiderea fantei bucale cît şi ţuguierea gurii. Restul muşchiilor din această regiune pot fi sistematizaţi în trei grupe : superioară, laterală şi inferioară.

Din grupa superioară face parte *ridicătorul comun al aripii nasului şi al buzei superioare* pe care l-am descris la muşchii nasului. Sub el, în regiunea fosei canine se găseşte *caninul* care la om este un muşchi în regresie. La carnivore, acest muşchi este mult mai dezvoltat şi permite acestora să-şi ridice buza arătînd colţii. Tot în acestă grupă, dar

Scanned with OKEN Scanner

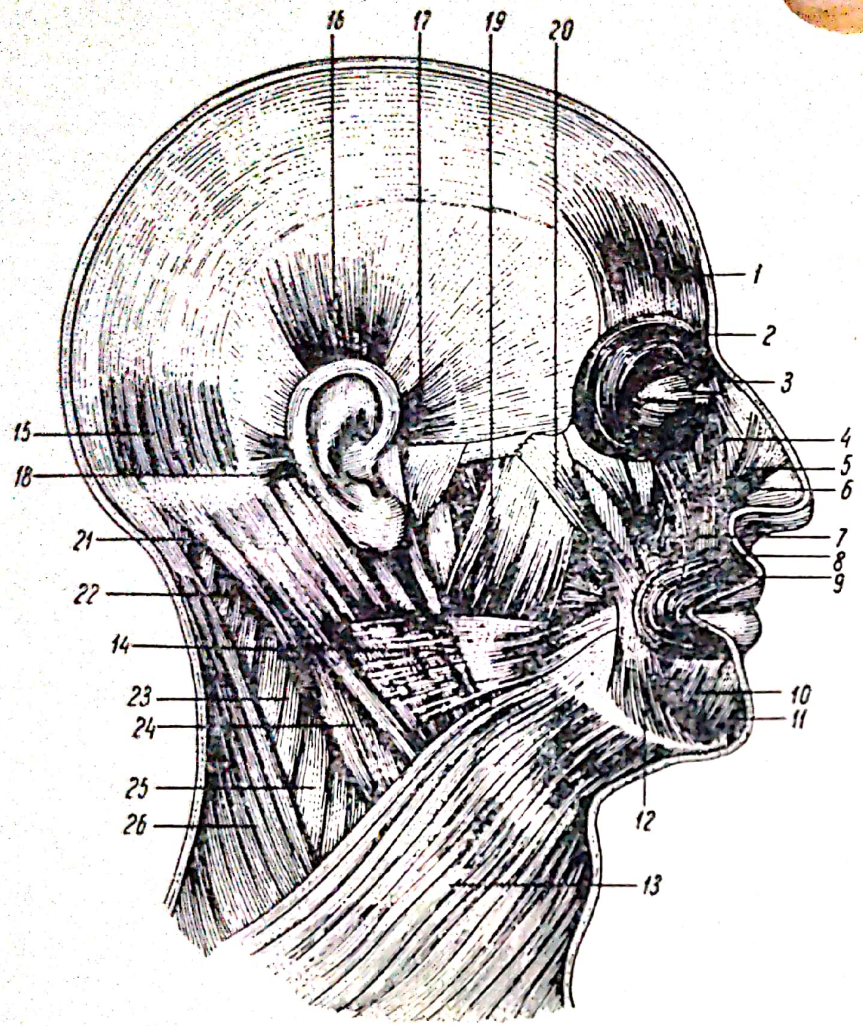

Fig. 255. Mușchii pieloși ai capului, pătura superficială (după Testut):

1 — mușchiul frontal; *2* — mușchiul orbicular al pleoapelor; *3* — piramidalul nasului; *4* — ridicătorul comun al aripilor nasului și al buzei superioare; *5* — transversul nasului; *6* — ridicătorul propriu al buzei superioare; *7* — canin; *8* — micul zigomatic; *9* — orbicularul buzelor; *10* — pătratul bărbiei; *11* — mușchiul mentonier; *12* — triunghiularul buzelor; *13* — pielosul gîtului; *14* — risorius al lui Santorini; *15* — mușchiul occipital; *16* — auricularul superior; *17* — auricularul anterior; *18* — auricularul posterior; *19* — maseterul; *20* — marele zigomatic; *21* — complexul; *22* — splenius; *23* — unghiularul omoplatului; *24* — sternocleidomastoidianul; *25* — scalenul posterior; *26* — trapezul.

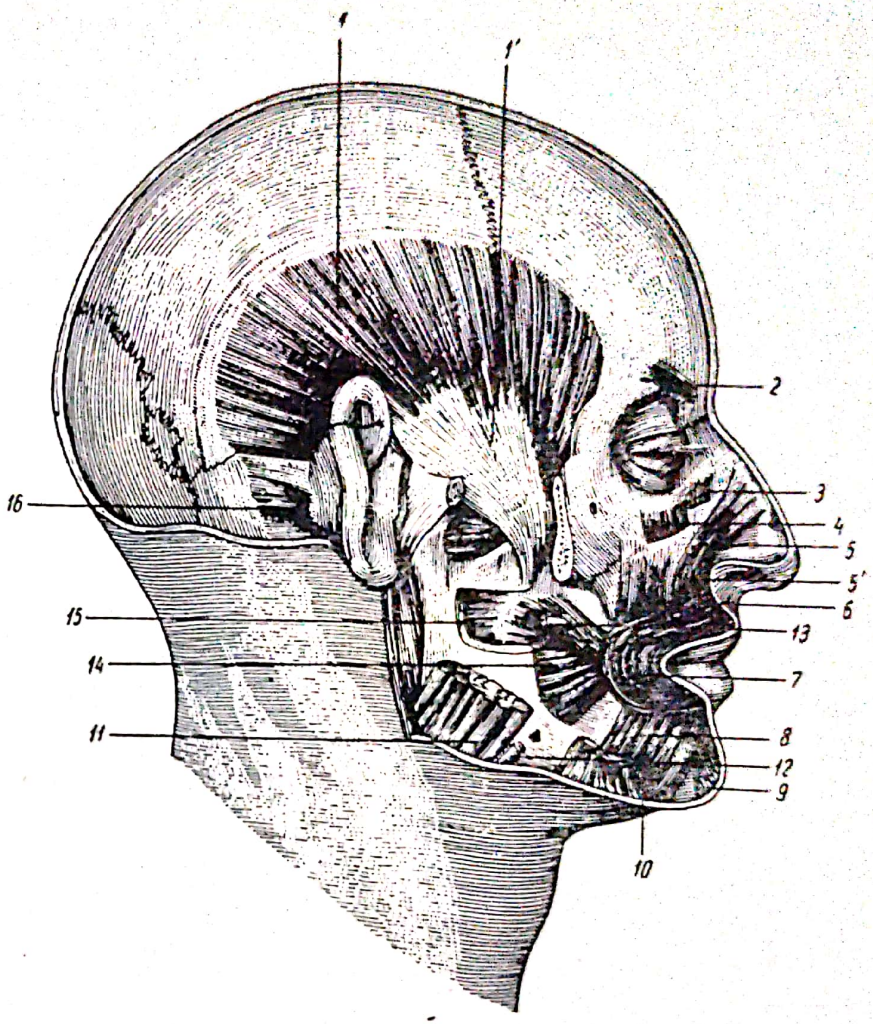

Fig. 256. Mușchii pieloși ai capului, pătura profundă (după Testut):

1 — temporalul cu *1'* — tendonul său inferior; *2* — mușchiul sprîncenii; *3* — ridicătorul comun al aripilor nasului și al buzei superioare; *4* — ridicătorul propriu al buzei superioare; *5* — transversul nasului; *5'* — mirtiformul; *6* — canin; *7* — orbicularul buzelor; *8* — pătratul bărbiei; *9* — mușchiul mentonier; *10* — triunghiularul buzelor; *11* — maseterul; *12* — artera facială; *13* — canalul lui Stenon; *14* — mușchiul buccinator; *15* — constrictorul superior al faringelui, separat de buccinator prin ligamentul pterigomaxilar sau aponevroza buccinatofaringiană; *16* — auricularul posterior.

Scanned with OKEN Scanner

cu o poziţie superolaterală, se găsesc cei doi mușchi *zigomatici*: *micul* și *marele zigomatic*, care ridică colţul gurii și totodată contribuie la lărgirea ei. Ei sînt mușchii propriu-ziși ai rîsului.

Grupa laterală este reprezentată prin doi mușchi: *risorius* și *bucci-natorul*, ultimul fiind cel mai important. El este puternic dezvoltat, inserîndu-se lateral pe falca de sus și de jos, iar medial în regiunea colţului gurii.

Acţiunea acestui mușchi este multiplă: contribuie la acţiunea sugerii, a suflatului (mușchiul trompetiștilor), mărește diametrul transversal al gurii.

Cel de-al doilea mușchi, *risorius*, este denumit astfel fiindcă se credea că el este mușchiul rîsului. Astăzi se știe că este numai mușchiul surîsului. Acest mușchi; așa cum au arătat-o cercetările lui E. Loth, este tipic omului, fiind absent la alte animale. Filogenetic el reprezintă un fascicul din triunghiularul buzelor.

Din grupa inferioară fac parte: *triunghiularul buzelor*, *pătratul buzelor* și *mentonierul*.

Triunghiularul buzelor se inseră jos în regiunea liniei oblice externe, iar sus în regiunea colţului buzei inferioare. Acţiunea sa este de a trage colţul buzelor în jos, în mimica de dezgust și tristeţe.

Pătratul buzelor se inseră jos, tot în regiunea liniei oblice externe, iar sus pe buza inferioară. El poate trage buza inferioară în jos și s-o răsfrîngă totodată în mimica de dezgust intens.

Mentonierul este slab dezvoltat.

2) *Musculatura gîtului*. Această musculatură este deosebit de importantă, ea asigurînd mișcările atît de complexe ale gîtului și capului (mișcările de flexie și extensie, înclinare laterală și rotire a capului (fig. 257, 258, 259).

Acești mușchi sînt repartizaţi, de obicei, în trei grupe:

a) musculatura laterală a gîtului;
b) musculatura osului hioid și
c) musculatura prevertebrală.

a) *Musculatura laterală a gîtului. Platisma* este un mușchi care se inseră pe pielea din regiunea claviculară și a acromionului și, mergînd apoi pe partea laterală a gîtului, ajunge pînă în colţul gurii. Acest mușchi, regresiv la om, contribuie la mișcarea feţei cînd exprimă tristeţe sau dezgust. La alte animale el se extinde ca un înveliș pe trunchi, unde permite mișcările pielii.

Mușchiul sternocleidomastoidian se inseră, pe de o parte, pe stern și pe claviculă, iar pe de altă parte, pe apofiza mastoidă și linia superioară a occipitalului. Filogenetic, el este un mușchi derivat din trapez, fiind inervat, ca și acesta, de nervul spinal (XI).

Dacă acest mușchi ia inserţia fixă jos și mobilă sus, atunci contracţia sa unilaterală provoacă rotirea capului de partea opusă, contracţia sa bilaterală determinînd înclinarea capului. Dacă, din contra, inserţia fixă este sus, atunci ridică cușca toracică, devenind mușchi inspirator.

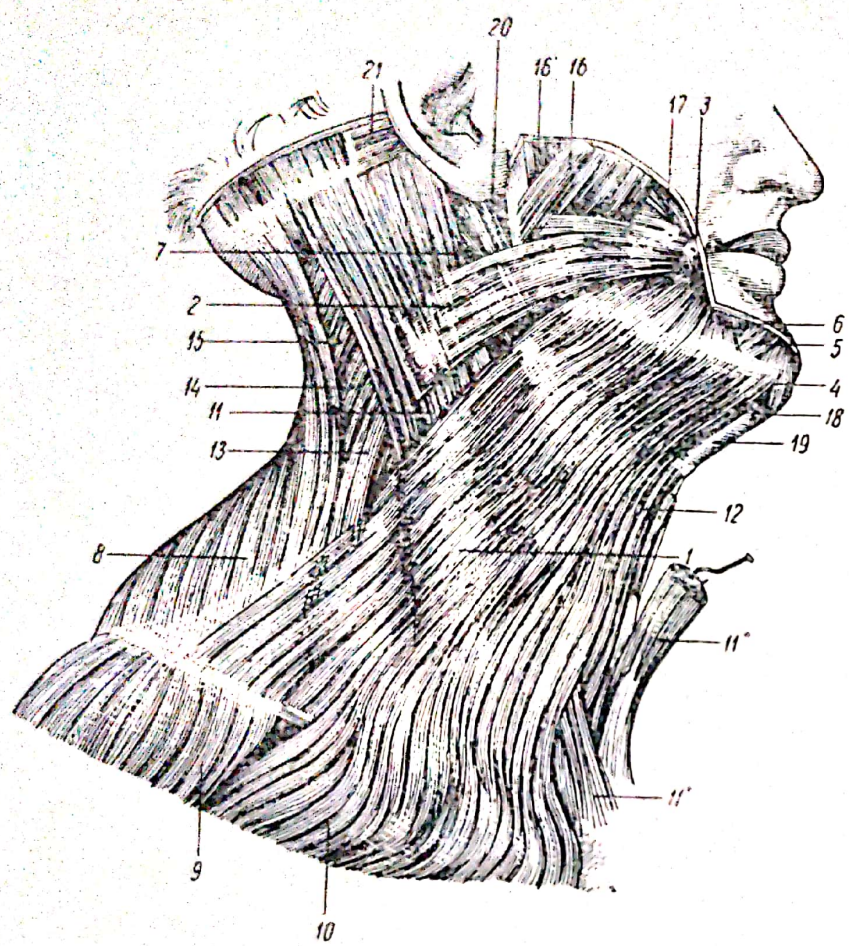

Fig. 257. Mușchii laterali ai gîtului: pătura superficială (după Testut):

1 — pielosul; *2* — risorius al lui Santorini; *3* — orbicularul buzelor; *4* — pielosul părții opuse; *5* — pătratul bărbiei; *6* — triunghiularul buzelor; *7* — pîntecul posterior al digastricului; *8* — trapezul; *9* — deltoidul; *10* — marele pectoral; *11* — sternocleidomastoidianul; *11'* — tendonul său sternal; *11''* — sternocleidomastoidianul părții opuse; *12* — sternocleidohioidianul; *13* — scalenul posterior; *14* — unghiularul omoplatului; *15* — splenius; *16, 16'* — maseterul; *17* — buccinatorul; *18* — pîntecul anterior al digastricului; *19* — milohioidianul; *20* — stilohioidianul; *21* — auricularul posterior.

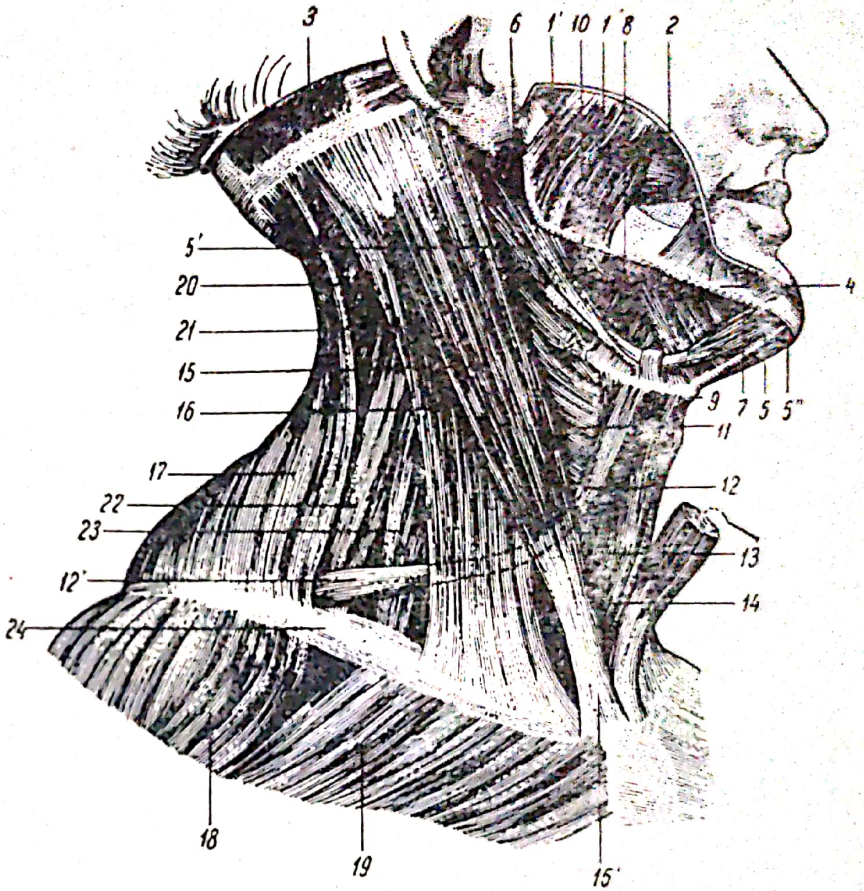

Fig. 258. Musculatura laterală a gîtului după ridicarea platismei (după Testut):

1, 1' — maseterul; *2* — buccinatorul; *3* — occipitalul; *4* — triunghiularul buzelor; *5* — pîntecul anterior al digastricului; *5'* — pîntecul său posterior; *5''* — digastricul părții opuse; *6* — stilohioidianul; *7* — milohioidianul; *8* — hipoglosul; *9* — osul hioid; *10* — constrictorul mijlociu al faringelui; *11* — constrictorul inferior al faringelui; *12* — pîntecul anterior și *12'* — pîntecul posterior al omohioidianului; *13* — sternotiroidianul; *14* — sternocleidohioidianul; *15* — capul sternal al sternocleidomastoidianului cu *15'* — inserția sa pe stern; *16* — capul clavicular al aceluiași mușchi; *17* — trapezul; *18* — deltoidul; *19* — marele pectoral; *20* — splenius; *21* — unghiularul omoplatului; *22* — scalenul posterior; *23* — scalenul anterior; *24* — clavicula.

Scanned with OKEN Scanner

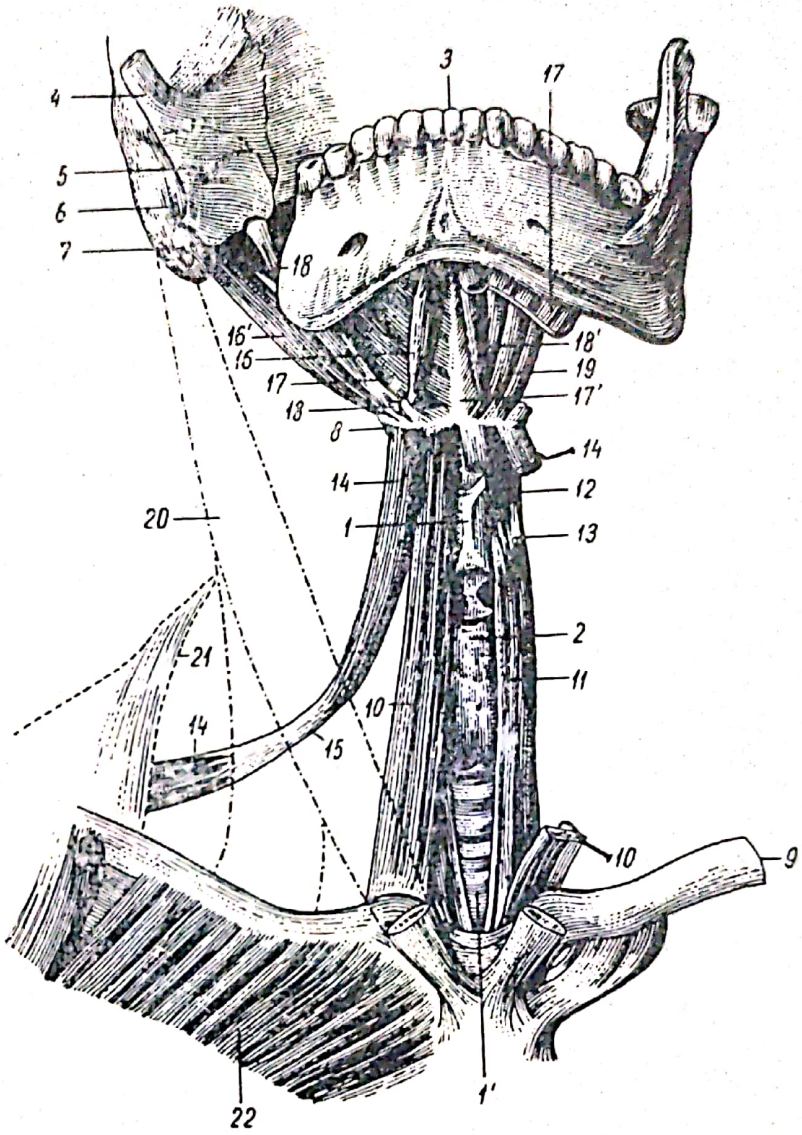

Fig. 259. Musculatura osului hioid (după T e s t u t) (De pe partea stîngă mușchii sternocleidohioidianului și omohioidianului au fost rezecați în partea lor mediană, pentru a lăsa să se vadă cei doi mușchi sternotiroidianul și tirohioidianul. Sternocleidomastoidianul și trapezul sînt reprezentați în puncte):

1 — cartilajul tiroid; *1'* — trahea; *2* — corpul tiroidei; *3* — maxilarul inferior; *4* — apofiza zigomatică; *5* — cavitatea glenoidă a temporalului; *6* — conductul auditiv extern; *7* — apofiza mastoidă; *8* — marele corn al osului hioid; *9* — clavicula; *10* — mușchiul sternocleidohioidian, rezecat la stînga pentru a lăsa să se vadă; *11* — mușchiul sternotiroidian; *12* — mușchiul tirohioidian; *13* — coarda ligamentoasă ce separă acești doi mușchi; *14* — mușchiul omohioidian; *15* — tendonul său intermediar; *16* — pînteculant; *16'* — și pîntecul posterior al digastricului; *17* — mușchiul milohioidian; *17'* — rafeul suprahioidian; *18* — mușchiul stilohioidian; *18'* — mușchiul geniohioidian; *19* — mușchiul hioglos; *20* — sternocleidomastoidianul; *21* — trapezul; *22* — marele pectoral.

Mușchii scaleni sînt în număr de trei: anterior, mediu și posterior. Sus, toți se inseră pe vertebrele cervicale, iar jos cei anteriori și medii pe prima pereche de coaste, iar cei posteriori pe a doua pereche de coaste.

Acțiunea: luînd inserția fixă sus, va ridica coastele, servind la respirație, iar în cazul cînd inserția fixă este jos, atunci la o contracție unilaterală înclină coloana de aceeași parte, iar la contracții bilaterale imprimă rigiditatea capului (cînd se poartă o greutate pe cap).

Dreptul lateral al capului este foarte scurt, mergînd de la craniu la atlas. Ca acțiune, înclină capul.

b) *Musculatura osului hioid.* Această musculatură este divizată în două grupe de cîte patru mușchi: *mușchii suprahioidieni* și *mușchii infrahioidieni* (fig. 259).

Mușchii suprahioidieni sînt: *digastricul, milohioidianul, geniohioidianul și stilohioidianul*; primii trei fiind în același timp și mușchi de coborîre ai mandibulei.

Milohioidianul formează planșeul cavității bucale, inserîndu-se sus pe mandibulă, iar jos pe osul hioid. El face parte din categoria mușchilor arcului oral, fiind astfel inervat de trigemen (V). Acest mușchi ridică hioidul, cînd ia inserție mobilă pe osul hioid, și coboară mandibula, cînd ia inserție mobilă pe aceasta din urmă: se integrează astfel și în grupa mușchilor coborîtori ai fălcii de jos.

Geniohioidianul se inseră sus pe mandibulă (apofiza geni inferioară), iar jos, pe osul hioid. Ca și precedentul, poate contribui la ridicarea hioidului, dar atunci cînd ia inserție mobilă pe mandibulă contribuie la coborîrea acesteia.

Digastricul este, așa cum îl indică și numele, un mușchi format din două pîntece. El se inseră sus și anterior pe mandibulă (pe marginea inferointerioară a acesteia, de o parte și de alta a simfizei), medial se inseră pe osul hioid, iar sus și posterior pe apofiza mastoidă. Potrivit cu originea diferită a celor două pîntece ale sale, cel anterior este inervat de trigemen (V), iar cel posterior, de facial și glosofaringian (VII și IX). Acțiunea sa este ca și a precedenților: contribuie la ridicarea osului hioid și la coborîrea mandibulei.

Stilohioidianul se inseră sus și posterior pe apofiza stiloidă și jos și anterior pe osul hioid. Acțiunea sa este aceea de a trage în sus și puțin înapoi osul hioid.

Mușchii infrahioidieni sînt: *sternocelidohioidianul, omohioidianul, sternotiroidianul și tirohioidianul.*

Sternocleidohioidianul se inseră sus pe osul hioid, iar jos, pe stern și claviculă. Inervat de hipoglos (XII), acțiunea sa este de a trage în jos osul hioid.

Omohioidianul se inseră sus pe hioid, iar jos și lateral pe omoplat (fiind inervat de hipoglos); trage în jos și puțin înapoi osul hioid.

Sternotiroidianul se inseră jos pe stern, iar sus pe cartilajul tiroid. Acțiunea sa se exercită asupra acestuia din urmă, pe care-l trage în jos, antrenînd în această mișcare și osul hioid.

Tirohioidianul se inseră în sus pe osul hioid, iar jos pe cartilajul tiroid. Contracția sa permite ridicarea cartilajului tiroid (cînd inserția fixă e pe hioid) sau coborîrea hioidului (cînd inserția fixă este, din contra, luată pe cartilajul tiroid).

c. *Mușchii prevertebrali ai gîtului.* Așa cum le indică și numele, mușchii prevertebrali sînt direct aplicați pe fața anterioară a coloanei vertebrale. Ei sînt în număr de trei: *marele drept anterior, micul drept anterior* și *lungul gîtului* (fig. 260).

Marele drept anterior se întinde între occipital și vertebrele cervicale, avînd acțiune de înclinare anterioară a capului sau de rotire atunci cînd se contractă unilateral.

Scanned with OKEN Scanner

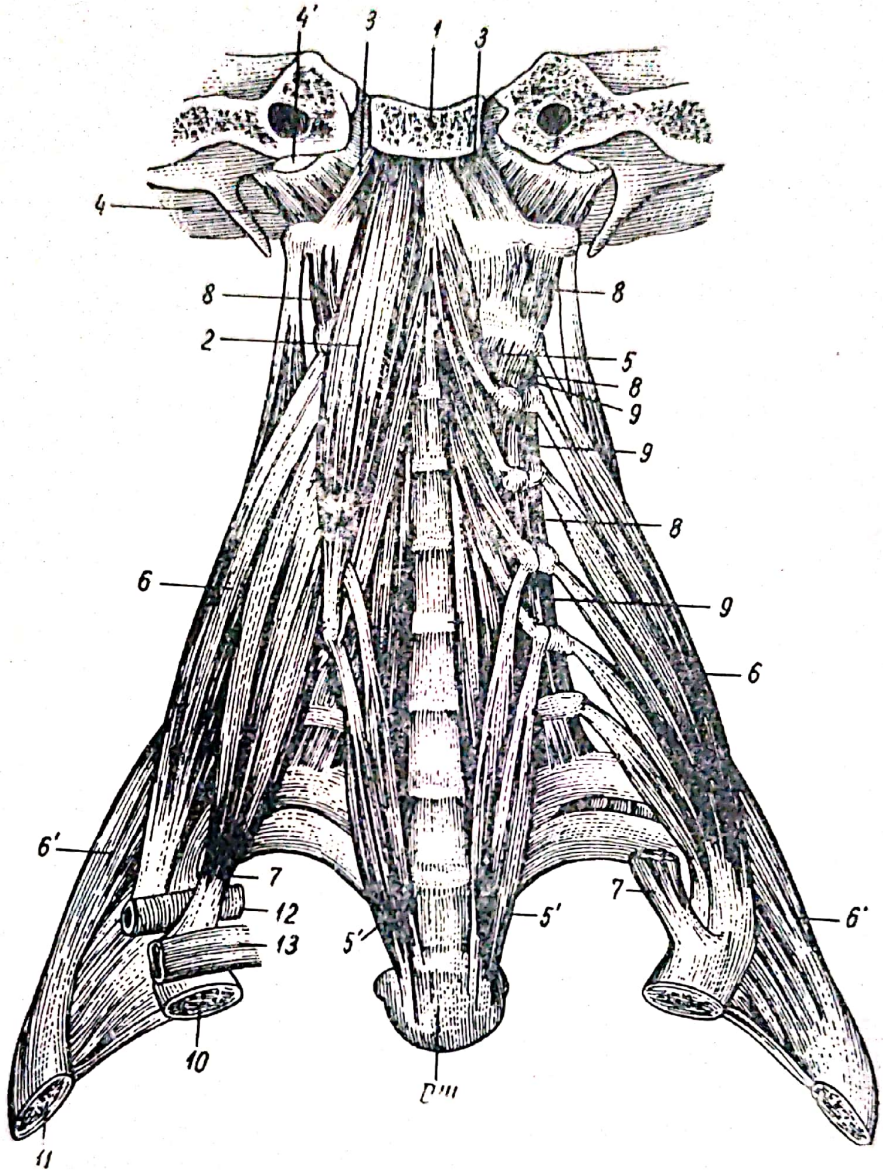

Fig. 260. Mușchii scaleni și prevertebrali (după T e s t u t):

1 — apofiza bazilară a occipitalului; *2* — marele drept anterior al capului; *3* — micul drept anterior al capului; *4* — dreptul lateral; *4'* — orificiul deșirat posterior; *5* — fasciculele superioare ale lungului gîtului; *5'* — fasciculele inferioare ale aceluiași mușchi; *6* — scalenul posterior cu *6'* — inserția sa pe coasta a doua; *7* — scalenul anterior; *8* — mușchii transversi anteriori; *9* — intertransverșii posteriori; *10, 11* — prima și a doua coastă. *12* — artera subclaviculară; *13* — vena subclaviculară; *D—III*, a treia vertebră dorsală.

Micul drept anterior se inseră pe occipital și atlas. Este, de asemenea, un flexor al capului, putînd imprima și mișcări de lateralitate, atunci cînd se contractă unilateral.

Lungul gîtului prezintă trei porțiuni ce se întind fie între vertebrele cervicale superioare și cele inferioare, fie între vertebrele cervicale și cele dorsale. Acțiunea este aceeași ca a precedentului.

Scanned with OKEN Scanner

În regiunea dorsală a gîtului se găsesc încă o serie de mușchi, dar aceștia vor fi studiați în cadrul musculaturii spatelui.

3. **Musculatura trunchiului.** a. *Musculatura spatelui.*

Musculatura spatelui se întinde sus, începînd din regiunea occipitală, iar jos, pînă în regiunea pelviană. Lateral, ea merge spre centura scapulară și humerus. Majoritatea acestor mușchi sînt de origine somatică, doar trapezul, unul din mușchii acestei regiuni, este un mușchi de origine viscerală (branhiomerică) (figura 261).

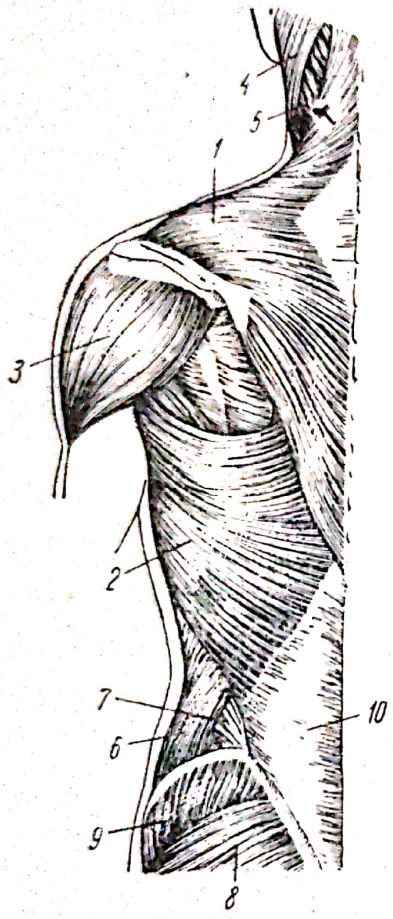

Fig. 261. Mușchii superficiali ai spatelui (după Gray):
1 — trapez; *2* — marele dorsal; *3* — deltoid; *4* — sternocleidomastoidianul; *5* — spleniusul capului; *6* — marele oblic al abdomenului; *7* — micul oblic al abdomenului; *8* — marele fesier; *9* — fesierul mijlociu; *10* — fascia lombară.

O parte din această musculatură a încetat să mai fie o musculatură proprie numai trunchiului. Contractînd legături cu centura scapulară și chiar cu humerusul, ea a devenit, în parte, o musculatură care mișcă membrele anterioare. Dat fiind acest fapt, s-a produs o oarecare deplasare a unor dintre ei față de poziția inițială, ceea ce îngreuiază o sistematizare prea bună a lor. Totuși, vom distinge aici patru grupe de mușchi :

1) Grupa mușchilor superficiali.
2) Grupa mușchilor nucali.
3) Grupa mușchilor jgheaburilor vertebrale.
4) Grupa mușchilor scurți ai coloanei vertebrale.

1) *Grupa mușchilor superficiali.* Grupa mușchilor superficiali ai spatelui este etajată în mai multe planuri. Se pot distinge aici trei planuri :

— un plan superficial ;
— un plan mijlociu ;
— un plan profund.

În primul plan sînt situați *trapezul* și *largul dorsal.*

Trapezul, numit astfel după forma sa trapezoidală, se înseră sus pe occipital, medial pe coloana vertebrală, lateral pe centura scapulară. Fasciculele sale nu merg toate în același sens. Iată din ce cauză și acțiunile acestui mușchi pot fi diferite, după cum intră în contracție un anumit fascicul. Astfel, dacă inserția sa mobile e luată pe occipital, acțiunea lui va fi de a da capul pe spate. Deci e antagonist mușchi-

lor prevertebrali. Dacă inserţia mobilă e luată pe omoplat, atunci trage omoplatul spre linia mediană. Dacă inserţia fixă e luată pe occipital şi inserţia mobilă, în jos, pe coloana vertebrală şi pe omoplat, atunci acţiunea sa va fi aceea de ridicare a trunchiului în sus (în căţărat).

Largul dorsal se inseră medial pe coloana vertebrală, iar jos, pe creasta iliacă. Lateral se inseră pe humerus. Dacă inserţia mobilă e pe humerus, largul dorsal realizează apropierea humerusului de corp. E deci aductor al braţului. El poate, de asemenea, imprima braţului o mişcare de aducere spre spate. Dacă inserţia pe humerus e fixă, iar corpul se află suspendat prin braţe, atunci acţiunea lui este sinergică cu a trapezului, şi anume aceea de ridicare a corpului în sus (în căţărare).

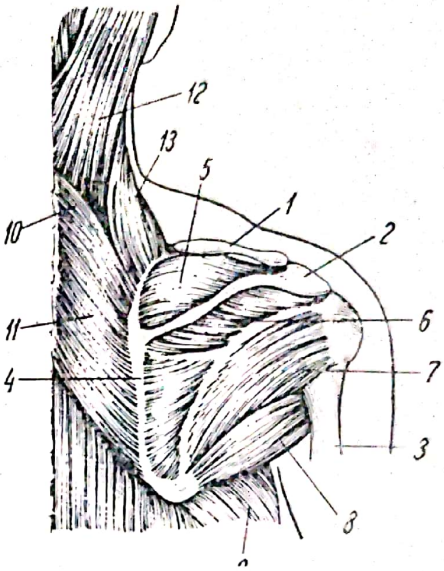

Fig. 262. Planul mijlociu al musculaturii superficiale a spatelui: romboizii şi angularul (după Gray):

1 — clavicula; *2* — acromion; *3* — humerus; *4* — marginea vertebrală a omoplatului; *5* — muşchiul supraspinos; *6* — muşchiul subspinos; *7* — micul rotund; *8* — marele rotund; *9* — marele dinţat; *10* — romboideul mic; *11* — romboideul mare; *12* — spleniusul capului; *13* — ridicătorul omoplatului (angularul).

Planul mijlociu al muşchilor superficiali îl formează *romboizii şi ridicătorii unghiului omoplatului*. Îi putem vedea dacă îndepărtăm trapezul şi largul dorsal (fig. 262).

Romboizii se inseră medial pe coloana vertebrală, iar lateral pe marginea spinală a omoplatului. Fasciculele lor merg de sus în jos şi din partea medială în partea laterală. Unii disting aici două fascicule: *micul* şi *marele romboidal*. Acţiunea lor este de a trage omoplatul înapoi şi uşor în sus.

Ridicătorul unghiului omoplatului este un muşchi ce se inseră, pe de o parte, pe unghiul superior al omoplatului, iar pe de altă parte, pe vertebrele cervicale. Acţiunea sa este de a ridica în sus unghiul omoplatului.

Planul profund al musculaturii superficiale a spatelui îl formează *micii dinţaţi* (micul dinţat posteroinferior şi micul dinţat posterosuperior) care se găsesc sub romboizi (fig. 263).

Micul dinţat posteroinferior se inseră jos pe coloana vertebrală, iar sus, prin patru digitaţii, pe ultimele coaste. Fasciculele sale merg de jos în sus şi din partea medială spre partea laterală. Dat fiind această inserţie, acţiunea sa va fi tragerea în jos şi în afară a ultimelor coaste. Din punctul de vedere funcţional, acest muşchi este astfel un muşchi ce contribuie la expiraţie.

Micul dinţat posterosuperior se inseră pe coloana vertebrală, iar lateral, prin patru digitaţii, pe coastele superioare. Fasciculele sale merg de sus în jos şi din partea medială spre cea laterală. Acţiunea este aceea

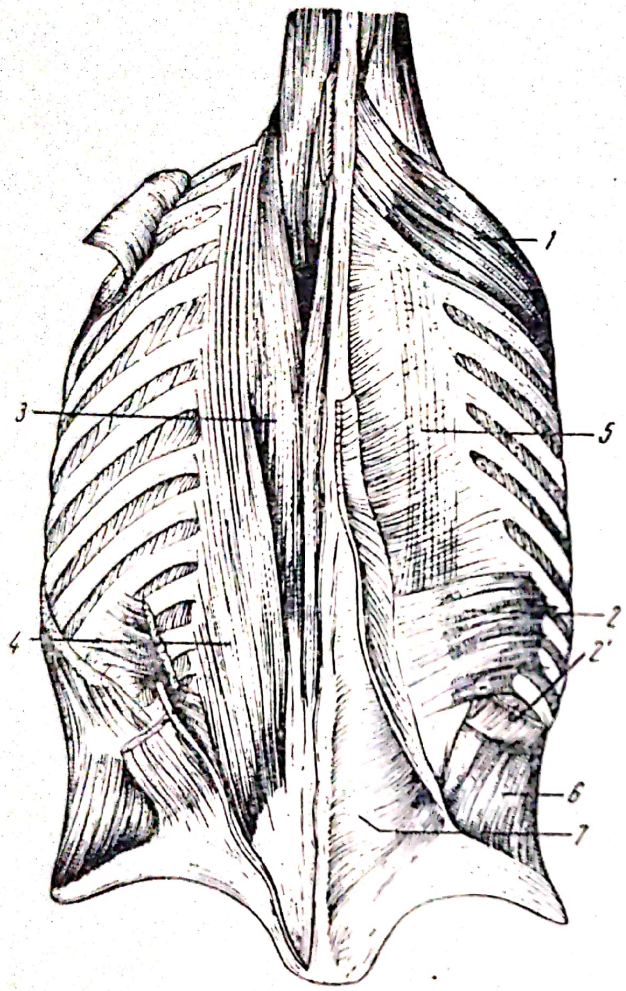

Fig. 263. Planul profund al musculaturii superficiale a spatelui: mușchii mici dințați (după Rouvière):

1 — mușchiul micul dințat posterior și superior; *2* — micul dințat posterior și inferior; *2'* — grupul oblic; *3* — lungul dorsal; *4* — sacrolombar; *5* — triunghiularul lui Grynfellt; *6* — micul oblic; *7* — aponevroza lombară.

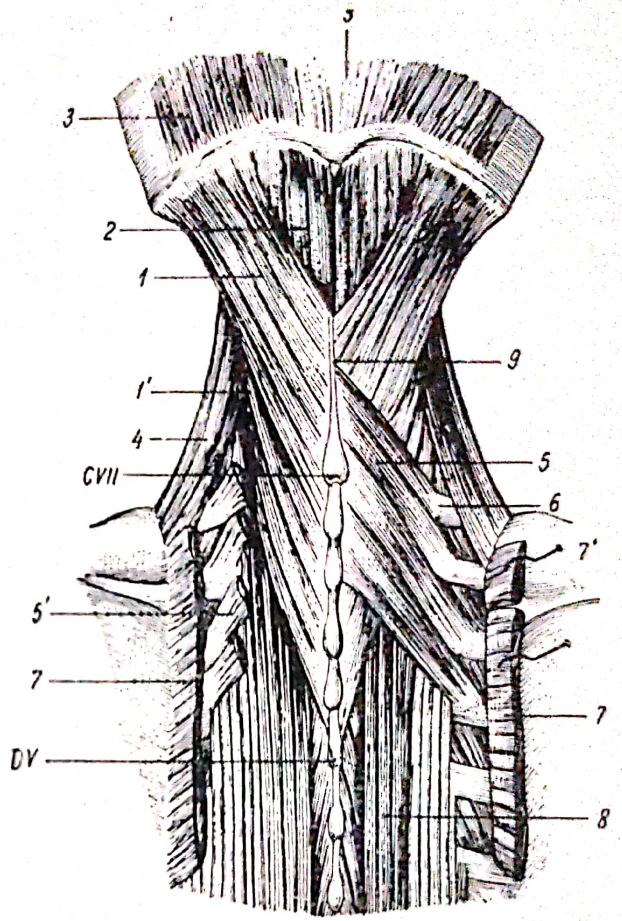

Fig. 264. Mușchii nucali: pătura superficială (după Testut):

1 — mușchiul splenius al capului; *1'* — spleniusul gîtului; *2* — marele complex; *3* — mușchiul occipital; *3'* — prelungirea posterioară a aponevrozei epicraniene; *4* — unghiularul omoplatului; *5—5'* — micul dințat posterior și superior; *6* — prima coastă; *7—7'* — micul și marele romboideu ridicat în afară; *8* — lungul dorsal; *9* — ligamentul cervical posterior; *C—VII* — a șaptea vertebră cervicală; *D—V* — a cincea vertebră dorsală.

Scanned with OKEN Scanner

de ridicare a coastelor. Dat fiind acţiunea sa, acest mușchi este un mușchi ce contribuie la inspiraţie.

2) *Grupa mușchilor nucali sau ai cefei.* În această categorie de mușchi, situaţi în partea posterioară a gîtului, intră următorii mușchi: *splenius, marele* și *micul complex, marele* și *micul drept posterior al capului, transversul gîtului, marele* și *micul oblic al capului* (fig. 264 și 265).

Atît mușchiul *splenius* cît și *marele* și *micul complex* se inseră sus în regiunea posterioară a craniului, iar jos, pe coloana vertebrală. Dat fiind aceste inserţii, ei exercită acţiunea de extindere sau de răsturnare a capului pe spate, cînd mușchii de același nume se contractă simultan. Cînd se contractă un singur mușchi din aceeași pereche, produce o rotire a capului sau o înclinare laterală a sa. Prin acţiunea lor de extindere, ei sînt deci antagoniști mușchilor prevertebrali, precum și ai sternocleidomastoidianului și sinergiștii trapezului.

Transversul gîtului situat între vertebrele cervicale și dorsale este un extensor al coloanei vertebrale. Cînd se contractă unilateral, produce o înclinare laterală a acesteia.

Restul mușchilor din această grupă sînt mușchi scurţi: doi *drepţi posteriori* și doi *oblici* care merg, în general, de la craniu la primele vertebre cervicale. Acţiunea lor va fi tot de extindere și răsturnare a capului, precum și de rotire și înclinare laterală a sa, atunci cînd se contractă unilateral.

3) *Mușchii jgheaburilor vertebrale.* Înţelegem prin jgheaburi vertebrale șanţurile care sînt formate între apofizele spinoase și maximul de convexitate a coastelor. Mușchii fiecărui jgheab sînt în număr de patru: *iliocostalul, lungul dorsal, supraspinalul* și *transversospinalul* (figura 266).

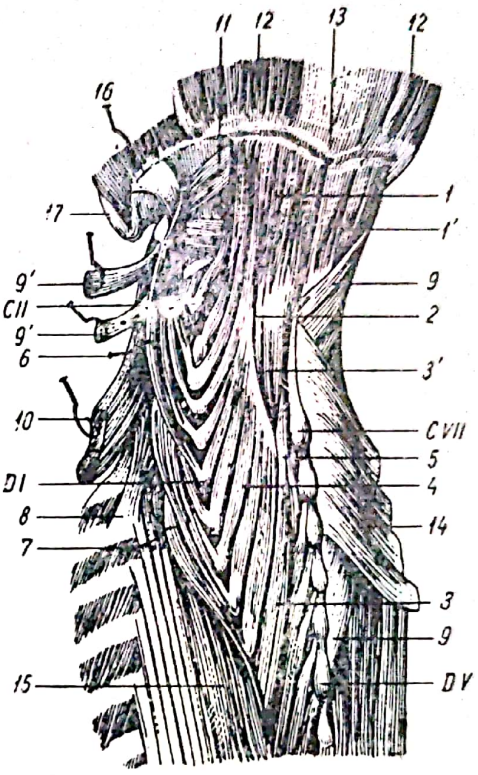

Fig. 265. Mușchii nucali: pătura profundă (după Testut):
1 — marele complex al părţii stîngi; *1'* — marele complex al părţii drepte; *2* — inserţia aponevrotică a sa; *3, 3'* — fascia digastrică de-a lungul liniei mediane; *4* — fasciculele de inserţie ale complexului; *5* — tendonul intermediar al fasciculului digastric; *6* — micul complex ridicat în afară; *7* — transversul gîtului răsfrînt în afară; *8* — fascia scalenului posterior, inserată pe coasta a doua; *9* — splenius; *9'* — fasciculele mușchiului splenius inserate pe atlas și pe axis; *10* — unghiul omoplatului; *11* — micul oblic; *12* — mușchiul occipital; *13* — protuberanţa occipitală externă; *14* — micul dinţat posterior și superior; *15* — lungul dorsal; *16* — sternocleidomastoidian, răsfrînt în sus; *17* — apofiza mastoidă; *CII* — a doua vertebră cervicală (apofiza transversă); *CVII* — a șaptea vertebră cervicală (apofiza spinoasă); *DI* — prima vertebră dorsală (apofiza transversă); *DV* — a cincea vertebră dorsală (apofiza spinoasă).

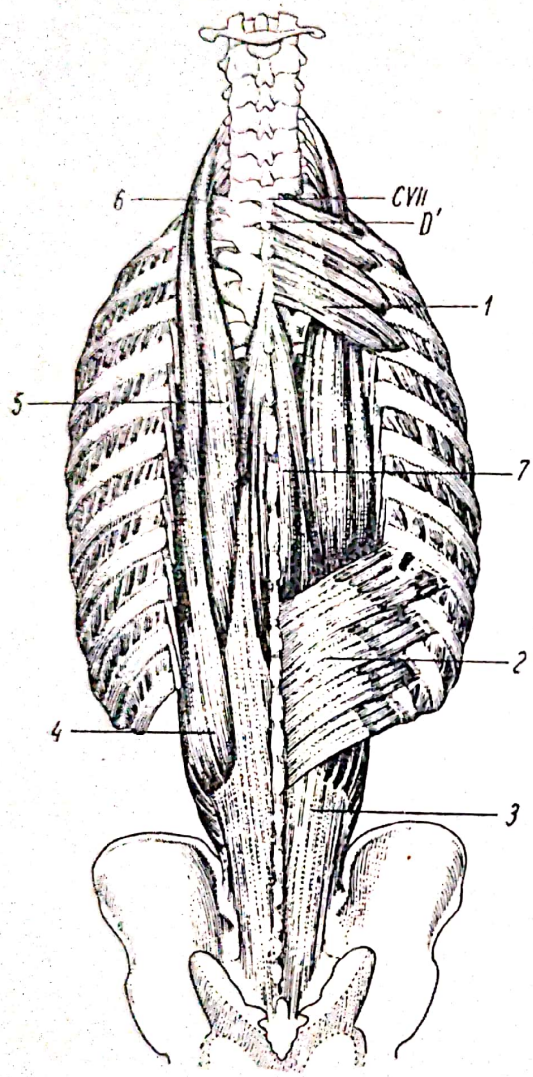

Fig. 266. Mușchii jgheabului vertebral (după Testut):
1 — *CVII* — a șaptea vertebră cervicală; *D'* — prima dorsală; *1* — micul dințat posterior și superior; *2* — micul dințat posterior și inferior; *3* — masa comună sau sacrolombară; *4* — iliocostalul; *5* — lungul dorsal; *6* — iliocostalul cervical; *7* — epispinal dorsal.

Primii trei mușchi formează o grupă bine individualizată, socotiți chiar ca formînd un același mușchi: *sacrospinalul*. În adevăr, la partea lor inferioară acești mușchi confluează și formează o masă comună musculară ce poartă numele de *masă comună a sacrospinalului*. Abia ceva mai sus, cam la nivelul începutului regiunii lombare, cele trei fascicule încep să se separe.

Masa comună a sacrospinalului se inseră jos pe creasta iliacă, pe sacrum și pe ultimele vertebre lombare. În regiunea superioară, această masă comună se împarte în trei fascicule așezate unul lîngă altul. Cel mai extern este *iliocostalul*, cel mijlociu, *lungul dorsal*, iar cel intern, *supraspinalul*.

Inserțiile superioare ale acestor trei fascicule sînt complicate. În linii generale, ele sînt pe coaste, pe vertebrele dorsale și cervicale (atît pe apofizele spinoase ale acestora cît și pe apofizele transverse).

Datorită acestei inserții, acțiunea lor este de a întinde spatele, ei fiind astfel mușchi extensori ai spatelui. Antagoniștii lor sînt sus, scalenii și lungul gîtului, iar jos, în regiunea dorsolombară, mușchii abdominali. În afară de această acțiune, acești mușchi contrabalansează prin tonicitatea lor greutatea viscerelor. Ei sînt deci mușchii stațiunii verticale, fiind astfel puternic dezvoltați la om.

Transversul spinal, situat sub cei precedenți, se întinde de la sacrum la vertebra a doua cervicală și cuprinde fascicule ce merg de la apofiza transversă a unei vertebre la apofiza spinoasă a unei alte vertebre situată mai sus, peste cîteva vertebre de la prima. Mai puternic dezvoltat în regiunea lombară și cervicală, acest mușchi este format din fascicule ce pot fi grupate în trei grupe. Ele sînt, mergînd de la

Scanned with OKEN Scanner

suprafață spre profunzime; *semispinoșii, multifizii* și *rotatorii*. Acțiunea lor principală este aceea de rotire a corpului.

4) *Mușchii scurți ai coloanei vertebrale.* În această categorie intră mușchii *intertransversali, interspinoși* și *spinoși* (fig. 267).

Mușchii intertransversali leagă apofizele transverse ale diferitelor vertebre, înclinînd coloana vertebrală de aceeași parte.

Mușchii interspinoși sînt dispuși între apofizele spinoase a două vertebre vecine și sînt extensori ai coloanei vertebrale.

Mușchii spinoși se prind pe apofizele spinoase ale vertebrelor de la diverse nivele și sînt, de asemenea, extensori ai coloanei vertebrale.

În această categorie intră și *mușchii coccisului*, rudimentari și nefuncționali la om, dar activi la mamiferele care au coadă.

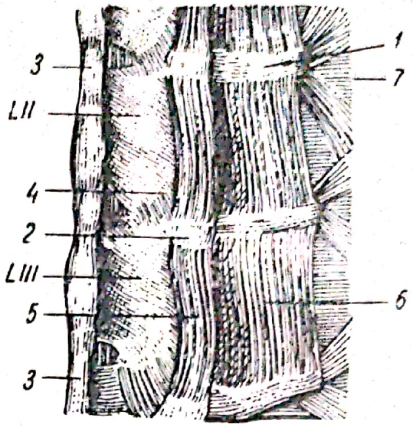

Fig. 267. Mușchii scurți ai coloanei vertebrale: mușchii intertransversali (după T e s t u t): *LII, LIII* — a doua și a treia lombară; *1* — apofiza costiformă; *2* — tuberculii mamilari; *3* — ligamente supraspinoase; *4* — ligamentele apofizelor articulare; *5* — mușchiul intertransversal intern; *6* — mușchiul intratransversal extern; *7* — aponevroza mijlocie a transversului abdominal.

a. *Musculatura toracelui.* În musculatura pe care o putem denumi musculatura cuștii toracice întîlnim două categorii de mușchi: o categorie de mușchi mai superficiali, care au contractat legături cu membrele superioare, contribuind astfel la mișcările acestora; o a doua categorie, situată mai profund, care nu au contractat legături cu membrele superioare și deci pot fi socotiți ca mușchi proprii ai cuștii toracice.

În prima categorie intră: *marele pectoral, micul pectoral* și *marele dințat* (fig. 268 și 269).

În a doua categorie intră: *mușchii intercostali externi, mușchii intercostali interni* și *supracostalii*. La ei putem adăuga și *triunghiularul sternului* (fig. 270).

Marele pectoral formează partea moale a pieptului. El prezintă următoarele inserții; medial, se inseră pe stern, coaste și claviculă, iar distal, pe humerus. Inserția pe coaste a marelui pectoral este apreciabil ridicată și redusă la om (pînă pe coastele 5—7 maximum), în comparație cu celelalte primate, unde această inserție se poate coborî pînă la coastele 8, 9, 10.

Cînd inserția fixă a pectoralului este pe stern, coaste și claviculă, cea mobilă fiind pe humerus, atunci contracția sa coboară brațul (aductorul membrului superior), dacă acesta se găsea ridicat, sau aduce humerusul înainte, în timp ce spatele se bombează, dacă brațele se aflau întinse în jos.

Dacă, din contra, marele pectoral își ia inserția fixă pe humerus, atunci el ridică trunchiul, în mișcarea sa de cățărare, dacă brațele sînt ridicte în sus și prinse de o bară sau creangă. Dacă brațele sînt lăsate în jos, el va ridica ușor coastele.



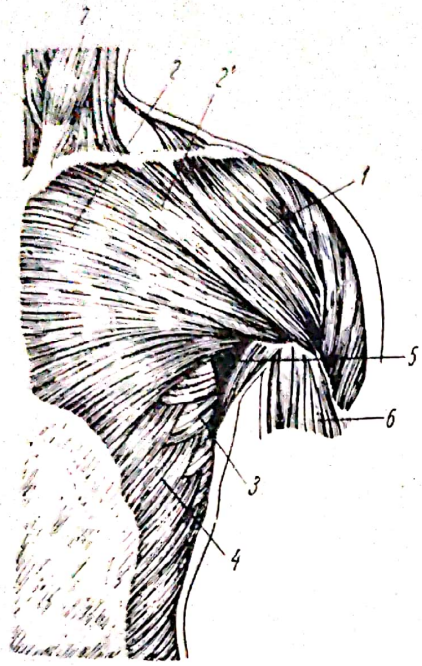

Fig. 268. Musculatura anterioară a toracelui (după Gray):

1 — deltoid; *2* — pectoral mare, porţiunea sternală; *2'* — pectoral mare, porţiunea claviculară; *3* — marele dinţat; *4* — marele oblic al abdomenului; *5* — marele dorsal; *6* — bicepsul brahial; *7* — sternocleidomastoidian.

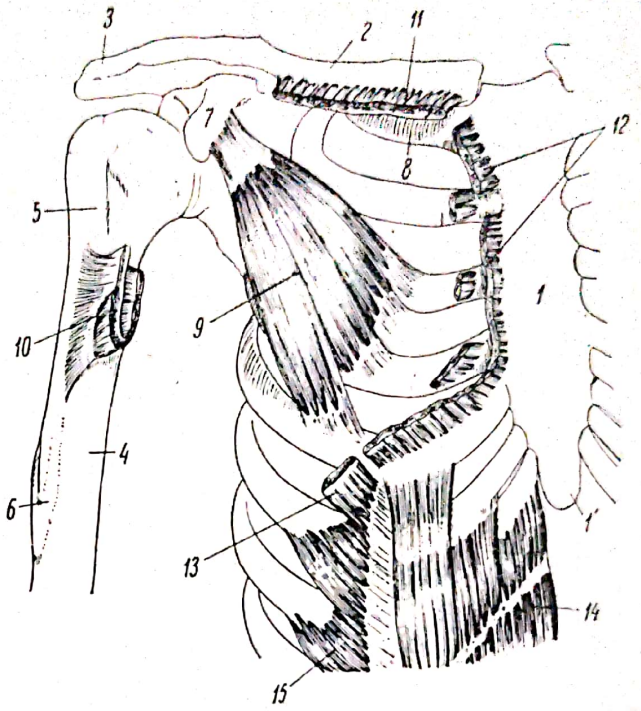

Fig. 269. Micul pectoral văzut după scoaterea marelui pectoral (după Testut):

1 — stern; *1'* — apendicele xifoid; *2* — clavicula; *3* — acromion; *4* — humerus; *5* — şanţul bicipital; *6* — V-ul deltoidian; *7* — apofiza coracoidă; *8* — prima coastă; *9* — micul pectoral; *10* — tendonul marelui pectoral; *11* — porţiunea pectorală a marelui pectoral; *12* — porţiunea sternală a marelui pectoral; *13* — porţiunea abdominală a marelui pectoral; *14* — dreptul abdominal; *15* — marele oblic al abdomenului.

Micul pectoral se găseşte sub marele pectoral. Medial, el se inseră pe coaste, iar lateral, pe omoplat (apofiza coracoidă a omoplatului). Dacă micul pectoral ia inserţia fixă pe coaste, mişcă uşor omoplatul. Dacă, din contra, ia inserţie mobilă pe coaste, ridică coastele (în inspiraţie).

Marele dinţat. Acest muşchi poartă acest nume pentru că inserţiile sale pe coaste au formă de fascicule digitale sau dinţate. Medial, el se inseră pe nouă coaste, iar lateral, pe omoplat.

Dacă marele dinţat ia inserţie fixă pe coaste, el mişcă omoplatul, fixîndu-l Dacă inserţia fixă e luată pe omoplat, atunci contracţia sa ridică coastele, contribuind la inspiraţie.

Muşchii intercostali externi sau muşchi ce merg de la o coastă la alta, avînd o dispoziţie metamerică. Inclinarea fibrelor intercostalilor externi este de sus în jos şi dinapoi înainte.

Muşchii intercostali interni, aşezaţi într-o pătură mai profundă, merg iarăşi de la o coastă la alta, dar fibrele merg invers decît la muşchii intercostali externi, şi anume înclinarea lor este de sus în jos şi dinainte înapoi.

Scanned with OKEN Scanner

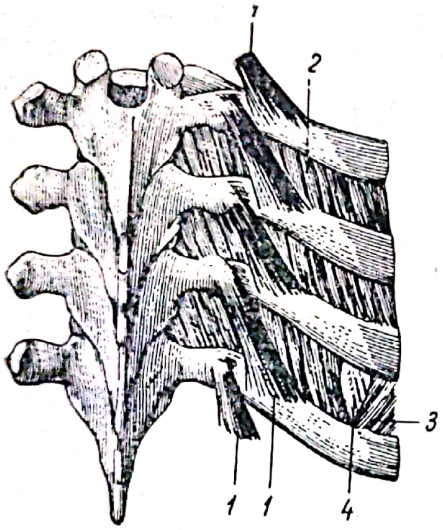

Fig. 270. Mușchii regiunii costale; mușchii intercostali interni, externi și supracostali (după Testut):

1 — mușchii supracostali; *2* — mușchii intercostali interni; *3* — mușchii intercostali externi; *4* — pleura văzută printr-o deschidere practicată în intercostalul extern.

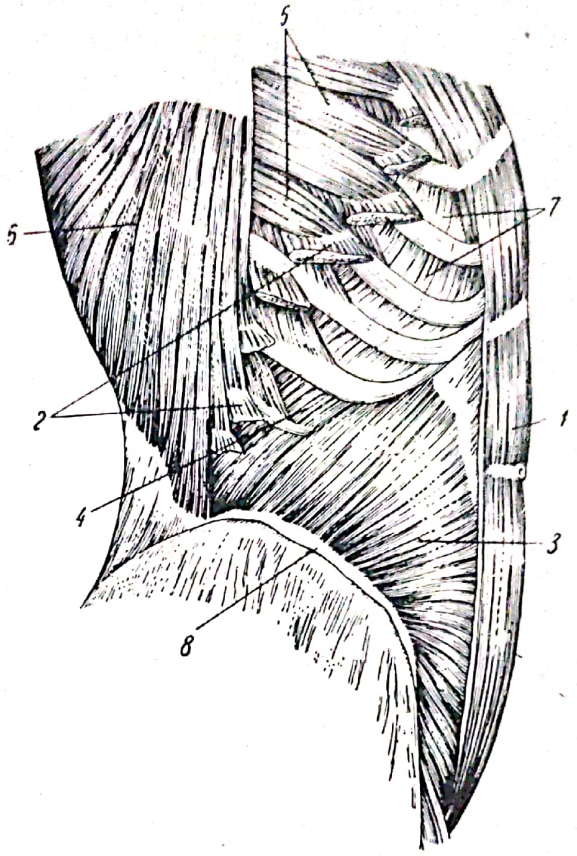

Fig. 271. Mușchii presei abdominale (din Gray):

1 — marele drept al abdomenului; *2* — digitațiile mușchiului marele oblic al abdomenului; *3* — micul oblic al abdomenului; *4* — intercostal intern al spațiului al 10-lea; *5* — digitațiile marelui dințat; *6* — marele dorsal; *7* — mușchi intercostali externi; *8* — creastă iliacă.

Ambii intercostali joacă rol în mișcarea coastelor, fiind astfel și ei mușchi ai respirației. Există însă controverse, și anume care dintre ei sînt inspiratori și care expiratori.

Mușchii supracostali ar trebui să fie denumiți, în realitate, cu termenul de *transverscostali*, căci merg de la o apofiză transversă la coasta inferioară. Și ei sînt socotiți drept mușchi respiratori.

Triunghiularul sternului se găsește pe partea internă a sternului și se întinde de la stern la coaste.

b. *Mușchii regiunii abdominale*. În această categorie se disting două grupe mari:

1) Mușchii presei abdominale.
2) Mușchii posteriori profunzi sau prevertebrali.

1) *Mușchii presei abdominale* (fig. 271). Pe linia mediană a regiunii abdominale se întinde un perete conjunctiv longitudinal care poartă

denumirea de *linia albă*. Ea desparte pereţii abdominali în două jumătăţi simetrice şi constituie o linie de inserţie importantă.

De o parte şi de alta a liniei albe se găseşte un muşchi pereche, în formă de panglică, care merge aproximativ de la coasta a V-a pînă la pubis. Acest muşchi poartă denumirea de *dreptul abdominal* şi prezintă un caracter de primitivitate : de-a lungul lui se găsesc trei inscripţii tendinoase, urme ale unei vechi metamerii. Acesta este însă mai scurt la om decît la celelalte primate şi prezintă mai puţine inscripţii tendinoase. Chiar şi la antropoide el se ridică mai sus şi prezintă mai multe inscripţii tendinoase.

Dacă dreptul abdominal îşi ia inserţia fixă jos pe pubis, va încovoia tot trunchiul înainte. Cînd ia inserţia fixă pe coaste şi mobilă pe pubis, atunci ridică uşor bazinul şi-l îndoaie uşor pe trunchi. De asemenea, atunci cînd el se contractă puternic, fără a îndoi trunchiul, presează asupra conţinutului cavităţii abdominale şi contribuie la micţiune, defecaţie, vomitare şi parturiţie (naştere).

Lateral, faţă de dreptul abdominal, sînt situaţi atît *oblicul extern* cît şi *oblicul intern*.

Oblicul extern se inseră sus pe coaste, prin digitaţii variabile ca număr. Ele se pot ridica la perechea a patra de coaste, neajungînd însă, de cele mai multe ori, decît pînă la perechea a cincia, în timp ce la celelalte primate, aceste inserţii se ridică, de obicei, mai sus. Jos, oblicul extern se inseră pe creasta iliacă. Continuîndu-se apoi medial printr-o aponevroză mare, el se inseră pe linia albă, acoperind prin aceasta marele abdominal. La inserţia sa laterală (costală), oblicul abdominal extern formează digitaţii ce alternează cu fasciculele denticulate ale marelui dinţat. Direcţia fibrelor marelui oblic sau a oblicului extern este aceeaşi cu a fibrelor muşchilor intercostali externi (de sus în jos şi de dinapoi înainte). De aici şi părerea că oblicul extern ar fi o continuare a inercostalilor externi în regiunea abdominală. Din punct de vedere filogenetic este interesant de spus că, la unele primate, inserţiile sale se întind pînă la perechea a doua de coaste.

Oblicul intern sau *micul oblic* se găseşte sub oblicul extern. El se inseră jos pe creasta iliacă, sus pe coaste (coasta a 10-a, a 11-a, a 12-a), iar medial printr-o aponevroză foarte mare pe linia albă şi pubis. Dorsal, el se inseră pe vertebre. Oblicitatea fibrelor sale merge invers faţă de fibrele oblicului extern, la fel ca intercostalul intern, adică de sus în jos şi dinainte înapoi.

Acţiunea oblicilor interni şi externi. Contracţia simultană a lor determină o flexiune înainte a trunchiului ca şi dreptul abdominal. Dacă se contractă numai oblicul extern dintr-o parte, atunci produce o înclinare laterală a trunchiului. Dacă are loc o contracţie a oblicului extern dintr-o parte, concomitent cu contracţia oblicului intern de pe partea opusă, atunci are loc rotirea trunchiului de partea opusă oblicului extern contractat. O contracţie puternică a oblicilor determină o comprimare a viscerelor şi deci evacuarea conţinutului lor.

Scanned with OKEN Scanner

Transversul abdominal se găsește sub oblici. El se inseră medial printr-o aponevroză pe linia albă, iar lateral, pe coaste, pe creasta iliacă și pe vertebrele lombare. Ei sînt mușchi care, contractîndu-se, țin abdomenul drept.

Piramidalii abdomenului se află situați la partea inferioară a abdomenului. Se inseră pe pubis și linia albă. Ei sînt mușchi regresivi, nefuncționali la om, fiind în schimb puternic dezvoltați la marsupiale, în raport cu prezența oaselor suprapubiene și a pungii marsupiale.

2) *Mușchii regiunii posterioare (prevertebrali).* Acești mușchi sînt în număr de trei : *pătratul lombar, iliopsoasul* și *micul psoas* (fig. 272).

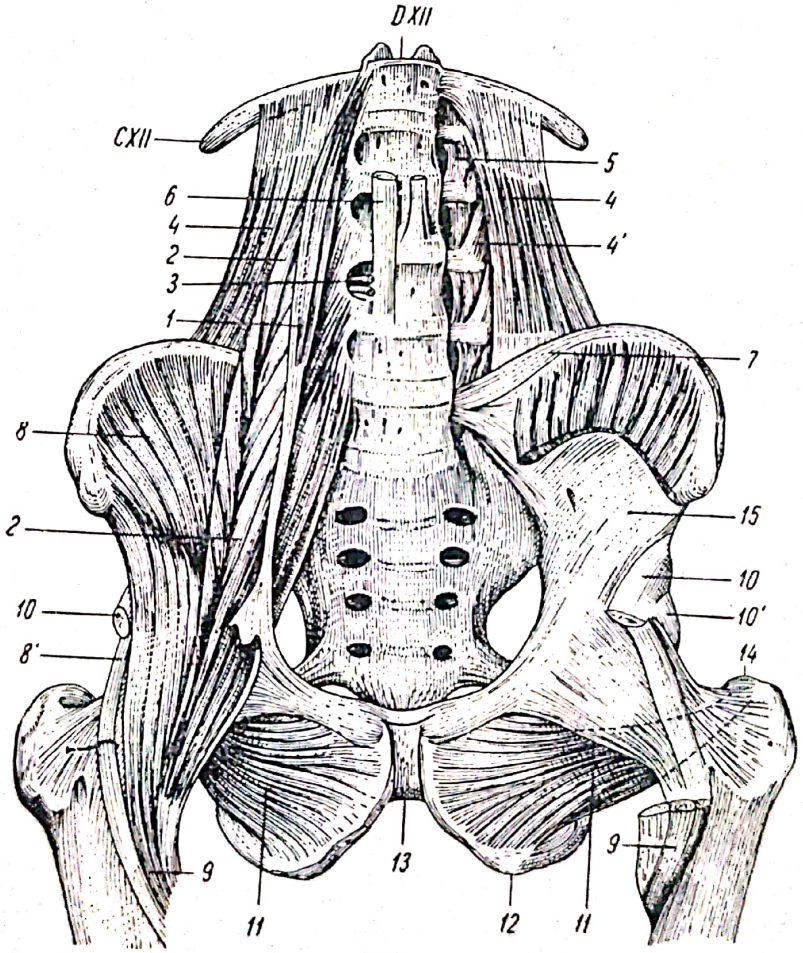

Fig. 272. Musculatura prevertebrală a abdomenului : iliopsoasul, pătratul lombar și micul psoas :

1 — micul psoas; *2* — marele psoas; *3* — arcadele psoasului și vasele lombare; *4, 4'* — pătratul lombei; *5* — intertransversalul lombar; *6* — pilierul drept al diafragmei; *7* — ligamentul iliolombar; *8* — mușchiul iliac; *8'* — fascia sa extrapelviană; *9* — inserția psoasului iliac pe femur; *10* — tendonul direct al dreptului anterior al coapsei cu *10'* — tendonul său răsfrînt ; *11* — obturatorul extern; *12* — ischion; *13* — simfiza pubiană; *14* — marele trohanter; *15* — fosa iliacă internă; *CXII* — a douăsprezecea coastă; *DXII* — a douăsprezecea vertebră dorsală.

Scanned with OKEN Scanner

Pătratul lombar este un mușchi care merge de la perechea a XII-a de coaste și vertebrele lombare pînă la creasta iliacă. Din punctul de vedere funcțional el poate fi socotit drept un mușchi expirator, căci coboară coasta a XII-a. Totodată, permite îndoirea înainte a abdomenului.

Iliopsoasul sau *marele psoas* este format din două porțiuni distincte, dar reunite jos într-o masă comună. Acestea sînt: un fascicul *iliac* ce merge de la ilion spre micul trohanter, în timp ce al doilea fascicul, numit *psoasul propriu-zis*, merge de la vertebrele lombare tot spre micul trohanter. Ambele fascicule se contopesc aproape de acesta din urmă, dînd masa comună. Acțiunea acestui mușchi este aceea de a îndoi trunchiul, dacă inserția fixă este jos, pe femur. Dacă inserția fixă este însă sus, atunci el îndoaie femurul. În plus, combinîndu-și acțiunea cu mușchii abdominali și cu extensorii spatelui, iliopsoasul contribuie la realizarea poziției verticale.

Micul psoas este la om un mușchi rudimentar.

DIAFRAGMA

Diafragma este un mușchi neted, așezat la limita dintre cavitatea toracică și cavitatea abdominală; tipic tuturor mamiferelor. La celelalte vertebrate, locul său e ocupat de un simplu septum conjunctiv.

Diafragma este un mușchi mai mult sau mai puțin circular și boltit, prezentînd forma unei cupole. El prezintă în interiorul său un tendon central, numit *centrul tendinos al diafragmei*. La periferia sa, se fixează pe marginile inferioare ale cavității toracice. Posterior, spre coloana vertebrală, diafragma prezintă trei perechi de picioare sau tendoane denumite *picioarele diafragmei*, cu ajutorul cărora se fixează de regiunea lombară a coloanei vertebrale. Diafragma este traversată de esofag, aortă, de vena cavă inferioară, de nervul pneumogastric, marele și micul splanhnic, precum și de trunchiul simpatic.

Din punctul de vedere funcțional, diafragma este mușchiul principal al respirației, deoarece coborîrea sa (bombarea în jos) are drept efect mărirea diametrului vertical al cutii toracice, permițînd inspirația. Ridicarea sa (boltirea sa în sus) contribuie, din contra, la expirație, micșorînd diametrul vertical. Inițial, în ontogeneză, diafragma se formează mult mai anterior, și anume din miotomul cervical. Acest lucru e exprimat și de faptul că ea nu este inervată de nervi corespunzători poziției sale topografice la adult, adică de nervi rahidieni toracici, ci de un nerv din regiunea cervicală, și anume *nervul frenic*. O dată cu deplasarea mai spre posterior a inimii (paralel cu delimitarea gîtului), diafragma se coboară în ontogeneză, iar nervul frenic se alungește, continuînd să inerveze diafragma astfel deplasată.

4. **Musculatura membrelor.** *a. Membrul superior.* Am văzut, studiind musculatura spatelui și a trunchiului, că numeroși mușchi aparținînd

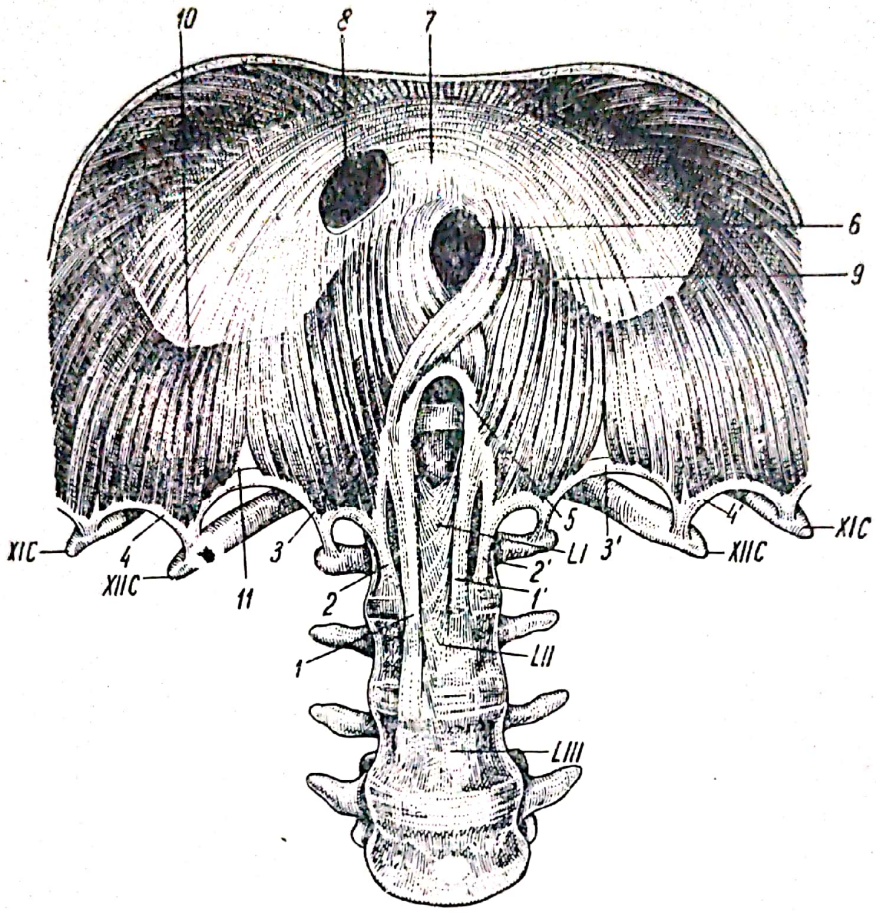

Fig. 273. Diafragma (după T e s t u t):
1, 1' — primii pilieri sau pilierii principali; *2, 2'* — cei de-ai doilea pilieri şi arcadele psoasului; *3, 3'* — cei de-ai treilea pilieri şi arcadele pătratului lombelor; *4, 4'* — arcadele intercostale; *5* — orificiu fibros aortic; *6* — orificiu muşchiular esofagian; *7* — centru frenic; *8* — orificiul venei cave inferioare; *9* — inelul esofagian; *10* — fibre costale.

acestora se fixează pe oasele centurii (în special, omoplatul) şi chiar pe humerus, contribuind la mişcarea acestora. Unii din aceştia aparţin în propriu musculaturii trunchiului, a spatelui sau a gîtului, care şi-au extins inserţia pînă la scheletul membrului superior. Aceştia se numesc muşchi *truncofugali* (romboizii, muşchiul ridicător al unghiului omoplatului, dinţatul anterior, omohioidianul, trapezul). Alţi muşchi, din contra, şi-au extins inserţia spre trunchi (largul dorsal, pectoralii). Ei se numesc *truncopetali*. Atît muşchii truncofugali cît şi cei truncopetali au fost analizaţi mai înainte, atît din punctul de vedere morfologic cît şi funcţional. În cele ce urmează ne vom ocupa de muşchii proprii membrului superior. Ei pot fi grupaţi în *muşchii centurii scapulare* sau ai umărului, *muşchii braţului*, *muşchii antebraţului* şi *muşchii mîinii*. Ei derivă din mugurii formaţi de partea ventrală a miotoamelor şi sînt inervaţi de *nervii plexusului brahial* (fig. 274, 275 şi 276).

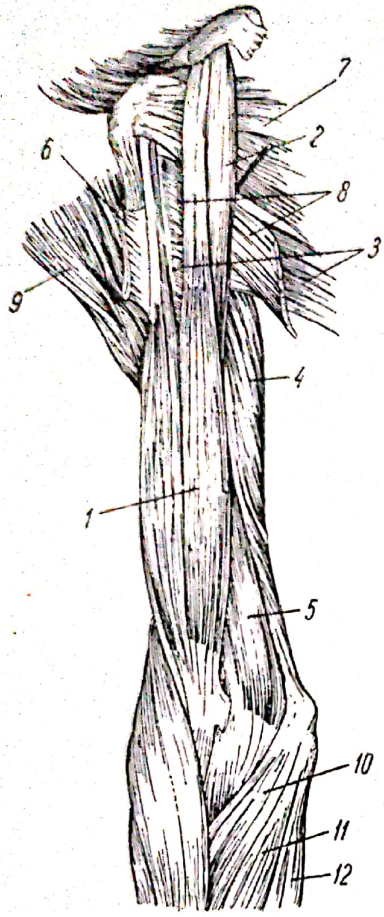

Fig. 274. Mușchii brațului — fața anterioară (după Testut):

1 — biceps; *2* — coracobrahial; *3* — marele rotund; *4* — tricepsul brahial; *5* — brahialul anterior; *6* — tendonul marelui pectoral; *7* — subscapular; *8* — tendonul marelui dorsal; *9* — deltoid; *10* — rotundul pronator; *11* — marele palmar; *12* — cubitalul anterior.

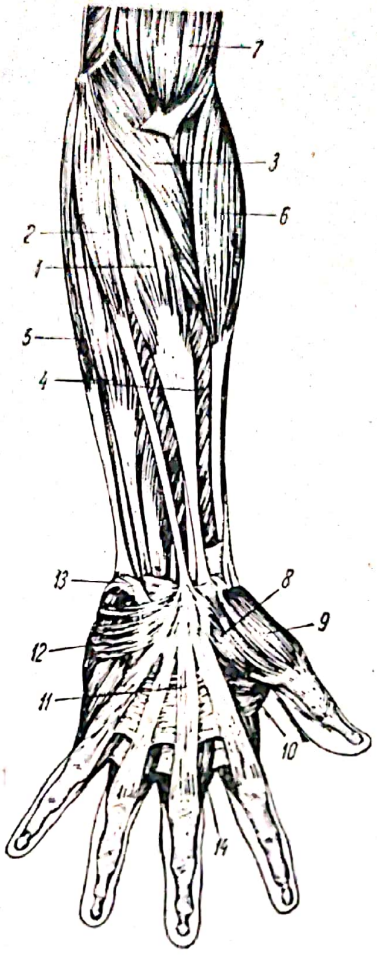

Fig. 275. Mușchii antebrațului — fața ventrală (după Gray):

1 — marele palmar; *2* — micul palmar; *3* — rotundul pronator; *4* — flexorul comun superficial al degetelor; *5* — cubitalul anterior; *6* — brahioradialul; *7* — bicepsul brahial; *8* — scurtul flexor al degetului mare; *9* — scurtul abductor al degetului mare; *10* — aductor al policelui; *11* — aponevroza palmară mijlocie; *12* — palmar cutanat; *13* — osul pisiform; *14* — al 2-lea lumbrical.

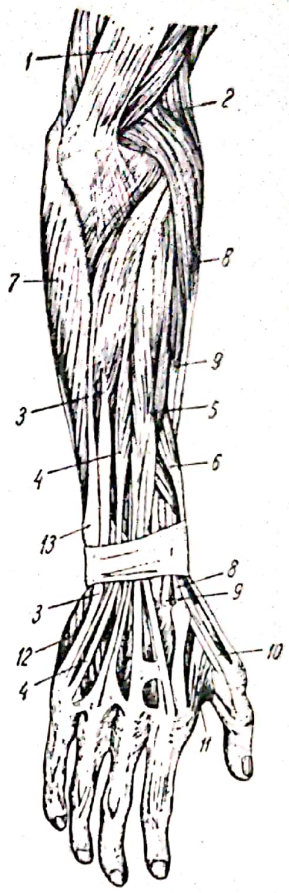

Fig. 276. Mușchii antebrațului — fața dorsală (după Gray):

1 — triceps; *2* — brahioradial; *3* — cubitalul posterior; *4* — extensorul degetului mic; *5* — extensorul comun al degetelor; *6* — lungul abductor al degetului mare; *7* — cubitalul anterior; *8* — primul radial extern; *9* — al doilea radial extern; *10* — lungul extensor al degetului mare; *11* — primul interosos dorsal; *12* — abductorul degetului mic; *13* — epifiza distală a osului cubitus.

1) *Mușchii umărului (ai centurii scapulare).* Corespunzător formei articulației scapulohumerale și mișcărilor multiple ce pot fi realizate la nivelul acesteia, mușchii din această grupă se inseră distal pe toate părțile porțiunii superioare a humerusului. Inserția lor proximală se situează, în general, pe omoplat, în special la nivelul celor trei fose ale sale.

Acești mușchi sînt următorii :

Deltoidul, de formă triunghiulară, este cel mai superficial și cel mai voluminos din mușchii acestei grupe. El formează moalele umărului. Inserîndu-se sus pe claviculă și pe omoplat (spina omoplatului și acromion), printr-o inserție extinsă, deltoidul se fixează distal pe humerus (rugozitatea deltoidiană în formă de V a acestuia). Spre deosebire de majoritatea celorlalte mamifere (inclusiv lemurienii și maimuțele inferioare), unde el este reprezentat prin trei mușchi distincți, deltoidul la om formează o masă unică, în care pot fi deosebite doar trei fascicule. Acțiunea sa se exercită asupra humerusului, producînd ridicarea și abducerea brațului.

În fosa supraspinoasă se situează mușchiul *supraspinos* care se inseră, pe de o parte, în această fosă, iar pe de altă parte, pe humerus. Ca și deltoidul (cu care e sinergic), supraspinosul execută mișcarea de ridicare în sus a humerusului, precum și o ușoară rotire a sa. El este antagonist pectoralului și marelui dorsal.

În fosa infraspinoasă se situează *infrasinosul* care și el se inseră pe omoplat și humerus. Acțiunea sa este de a imprima o mișcare de rotație la exterior a humerusului, contribuind astfel și la realizarea supinației. Aceeași acțiune o are și un alt mușchi ce prezintă în linii largi aceleași inserții — *micul rotund* (socotit de unii autori drept o parte diferențiată a infraspinosului).

În fosa subscapulară se găsește *mușchiul infrascapular*. Și el se inseră pe omoplat și humerus, imprimînd o rotație înăuntru a humerusului. Ca atare se poate spune că el contribuie la pronație.

La aceștia trebuie adăugat și *marele rotund* care se inseră tot pe omplat și humerus, socotit de unii autori ca o parte desprinsă din marele dorsal și avînd aceeași acțiune ca acesta.

2) *Mușchii brațului*. Mușchii brațului imprimă diverse mișcări segmentului următor, adică antebrațului, în special de flexiune și extensiune. Topografic ei pot fi grupați într-o grupă anterioară și una posterioară. Dat fiind particularitățile unghiului stilozeugopodal de la membrul superior, grupa anterioară reprezintă mușchii flexori ai antebrațului, în timp ce grupa posterioară constituie mușchii extensori ai acestuia.

a) *Mușchii regiunii anterioare* (flexorii) sînt : *bicepsul* și *brahialul anterior*, la care se mai adaugă și *coracobrahialul*.

Bicepsul se inseră sus prin două tendoane, din care unul se prinde în regiunea apofizei coracoide, iar celălalt la baza cavității glenoide a omoplatului. În partea inferioară, cele două ramuri se contopesc într-un corp unic care se continuă printr-un tendon ce se fixează pe rugozitatea bicepitală a radiusului.

Acțiunea principală a bicepsului este de a îndoi antebrațul pe braț. Dat fiind însă faptul că el se inseră sus pe omoplat, trecînd astfel și peste articulația scapulohumerală, bicepsul poate să determine, în unele cazuri, și ridicarea brațului.

Brahialul anterior, situat într-un plan mai profund, se inseră pe humerus şi jos pe cubitus. Prezintă o acţiune sinergică cu precedentul.

b) *Muşchii extensori ai antebraţului* sînt : *tricepsul* şi *anconeul*. *Tricepsul brahial* prezintă trei porţiuni perfect distincte la originea superioară, care se reunesc însă mai jos, inserîndu-se printr-un singur tendon pe cubitus (olecran). Din cele trei tendoane superioare, unul se fixează pe centura scapulară, celelalte două pe humerus. Acţiunea sa principală este de a extinde antebraţul în prelungirea braţului. Graţie fasciculului său care se prinde pe omoplat, tricepsul poate realiza şi o apropiere a membrului superior de trunchi (aductor).

Anconeul este un muşchi mic, de formă triunghiulară, care se inseră pe partea inferioară a humerusului, precum şi pe sfertul superior al cubitusului. El este un extensor al antebraţului, ca şi tricepsul.

Pe lîngă aceste două categorii de muşchi, pe partea anterioară a braţului, sub biceps, se găseşte un muşchi străin din punctul de vedere funcţional faţă de restul musculaturii braţului : *coracobrahialul*. Inserîndu-se sus pe apofiza coracoidă a omoplatului, iar jos pe humerus, el are drept funcţiune nu să mişte antebraţul, ci să ridice în sus şi înainte braţul (dacă inserţia mobilă este luată pe humerus) sau să coboare umărul (dacă inserţia mobilă e luată pe omoplat).

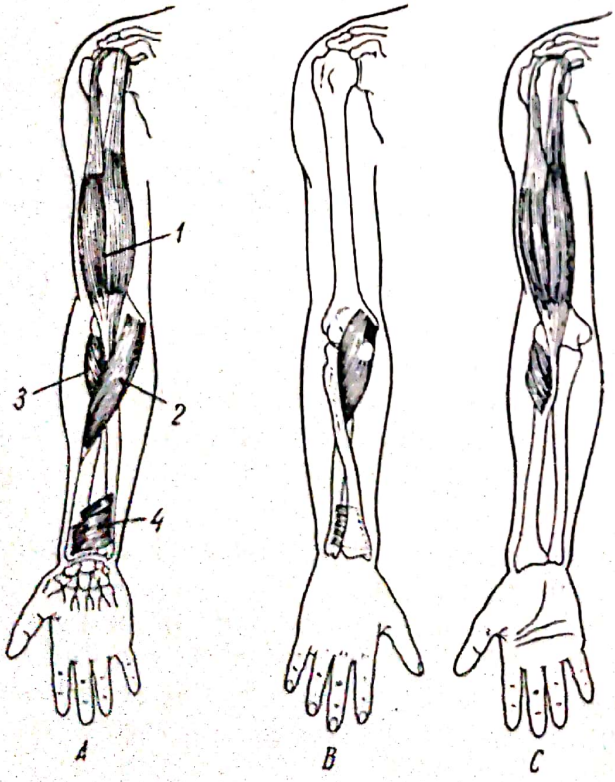

Fig. 277. Mişcările de pronaţie şi supinaţie (după Leach):
A, *C* — supinaţie; *B* — pronaţie;
1 — biceps brahial; *2* — pronator teres; *3* — supinator; *4* — pătratul pronator.

3) *Muşchii antebraţului*. Muşchii care se găsesc de-a lungul antebraţului sînt foarte numeroşi şi pot executa mişcări extrem de variate. Din punct de vedere funcţional putem deosebi următoarele categorii : muşchi pronatori şi supinatori (fig. 277), muşchi flexori şi extensori ai palmei, muşchi flexori şi extensori ai degetelor.

Din punct de vedere topografic, ei se împart în două grupe : muşchii anteriori (pronatorii şi flexorii) şi muşchii posteriori (supinatorii şi extensorii). Îi vom studia însă pe grupe funcţionale.

a) *Muşchii pronatori şi supinatori* sînt reprezentaţi prin : rotundul pronator, pătratul pronator, lungul supinator (sau radiobrahial) şi scurtul supinator. Aşa cum le indică şi numele, aceşti muşchi realizează mişcă-

rile de pronaţie şi supinaţie. Ne amintim că în pronaţie mîna este adusă într-o poziţie în care degetul mare se situează medial, în timp ce în supinaţie acesta ia poziţia laterală. Dezvoltarea deosebită a acestei musculaturi constituie o caracteristică a omului, legată de procesul muncii.

Muşchiul rotund pronator se fixează sus pe epitrohlea humerusului şi pe apofiza coronoidă a cubitusului, iar ceva mai jos pe radius, avînd o poziţie oblică în momentul supinaţiei. Aşa cum îi indică şi numele, acest muşchi aduce mîna în poziţie de pronaţie, determinînd rotirea radiusului dinafară înăuntru. Dacă însă mîna e fixată în supinaţie, atunci el devine un flexor al antebraţului.

Muşchiul *pătratul pronator* este situat la capătul distal al antebraţului, prezentînd fibre aproape transversale, care merg de la capătul inferior al radiusului la capătul inferior al cubitusului. Ca şi precedentul, el contribuie la realizarea pronaţiei.

Muşchiul radiobrahial sau *lungul supinator* se fixează sus pe humerus, iar jos la baza apofizei stiloide a radiusului. Mişcarea realizată prin contracţia sa este mai complexă. Atunci cînd mîna e în pronaţie, contracţia lui determină supinaţia şi, invers, dacă mîna e în supinaţie, contracţia lui determină pronaţia.

b) *Muşchii flexori şi extensori ai palmei.* Muşchii flexori ai palmei se găsesc de-a lungul părţii anterioare a antebraţului, iar cei extensori de partea posterioară a sa.

În categoria flexorilor intră trei muşchi : flexorul radial, flexorul cubital şi flexorul lung palmar.

Extensorii sînt următorii : doi extensori radiali, un extensor cubital.

c) *Muşchii flexori şi extensori ai degetelor* situaţi, de asemenea, de-a lungul antebraţului, sînt următorii : un flexor superficial comun pentru toate degetele, un flexor profund comun pentru toate degetele, un lung flexor propriu al degetului mare.

Flexorii comuni, atît cei profunzi cît şi cei superficiali, ajungînd în regiunea palmei se cvadrifurcă, dînd patru tendoane care merg la degete, fixîndu-se pe falangele a II-a şi a III-a, ceea ce înseamnă că aceşti muşchi nu îndoaie decît falanga a II-a şi a III-a de la fiecare deget, dar nu pe prima. De asemenea, flexorul propriu al degetului mare se inseră şi el pe ultima falangă, pe care o flexează.

Extensorii degetelor sînt mai diferenţiaţi decît flexorii. Printre ei distingem : extensorul comun al tuturor degetelor, doi extensori proprii numai pentru degetul mare, un extensor propriu pentru degetul al II-lea (index), un extensor propriu pentru degetul mic.

4) *Muşchii mîinii.* Am văzut că mişcările de extensiune ale degetelor sînt, în general, asigurate de muşchii situaţi de-a lungul antebraţului. Flexorii însă nu flexează decît falangele a II-a şi a III-a. Muşchii care asigură mişcarea de flexiune a falangei I se găsesc în regiunea palmară.

În afară de aceştia mai există şi alţi muşchi care asigură mişcările complexe. Astfel, pe lîngă mişcarea de flexiune şi extensiune, degetele

Scanned with OKEN Scanner

efectuează şi mişcări de aducere şi abducere precum şi de opunere a degetului mare, mişcări ce sînt realizate tot de muşchi situaţi în regiunea palmei.

Din punct de vedere topografic, muşchii palmei sînt grupaţi în trei grupe: o grupă situată în dreptul degetului mare, denumită *grupa muşchilor eminenţei tenare*, o altă grupă în dreptul degetului mic, denumită *grupa hipotenară*, şi o a treia grupă, cea *intermediară* sau *mijlocie*.

a) *În regiunea tenară* se găsesc muşchi destinaţi degetului mare. Ei sînt: muşchiul flexor al degetului mare, muşchiul aductor al degetului mare, muşchiul abductor al degetului mare, muşchiul opozant al degetului mare.

b) *În regiunea hipotenară* sînt muşchi destinaţi degetului mic, muşchiul flexor al degetului mic, muşchiul aductor al degetului mic, muşchiul opozant al degetului mic.

c) *În regiunea intermediară sînt următorii muşchi:* muşchii lumbricoizi şi muşchii interosoşi de două tipuri: dorsali şi ventrali.

Muşchii lumbricoizi cît şi interosoşii condiţionează flexiunea falangelor I şi pot totodată extinde falangele a II-a şi a III-a. Pe lîngă aceasta, interosoşii dorsali sînt abductori ai degetelor, iar cei ventrali, aductori ai degetelor.

Constatăm deci că, în raport cu marea mobilitate a membrului superior uman, în general, şi cu deosebita complexitate a mişcărilor palmei şi ale degetelor, în special, elaborată în procesul muncii, musculatura acestui membru prezintă o foarte mare diferenţiere. Aşa cum a spus Engels, mîna nu este numai organul muncii, ci şi produsul ei.

b. *Musculatura membrului inferior*. Această musculatură este adaptată la realizarea mersului biped şi a staţiunii verticale.

Ca şi pentru musculatura membrului superior, o vom împărţi din punct de vedere topografic în patru grupe mari: muşchii bazinului, muşchii coapsei, muşchii gambei, muşchii labei piciorului.

1) *Muşchii bazinului*. În legătură cu realizarea unor articulaţii fixe între sacrum şi oasele coxale, musculatura centurii pelviene este mult mai puţin dezvoltată decît aceea a centurii scapulare. În schimb, în regiunea bazinului găsim numeroşi muşchi capabili să realizeze mişcările articulaţiei coxofemurale. Ei sînt următorii: muşchii fesieri, muşchii obturatori, gemenii pelvieni şi pătratul pelvian. Dintre aceştia, cei mai importanţi sînt fesierii (fig. 278 şi 279).

Muşchii fesieri sînt la om extrem de dezvoltaţi şi sînt în număr de trei: *marele fesier, fesierul mijlociu* şi *micul fesier*.

Marele fesier este cel mai superficial. El se inseră sus pe osul iliac şi pe sacrum, iar jos — pe marele trohanter.

Acţiunea sa principală este aceea de extensiune a femurului în prelungirea trunchiului (cînd inserţia mobilă e pe femur) şi de redresare a bazinului (cînd inserţia fixă e pe femur). Ca atare el joacă un rol de importanţă primordială în statica trunchiului în timpul locomoţiei şi staţiunii verticale, în mers în teren accidentat. Datorită acestui fapt,

Scanned with OKEN Scanner

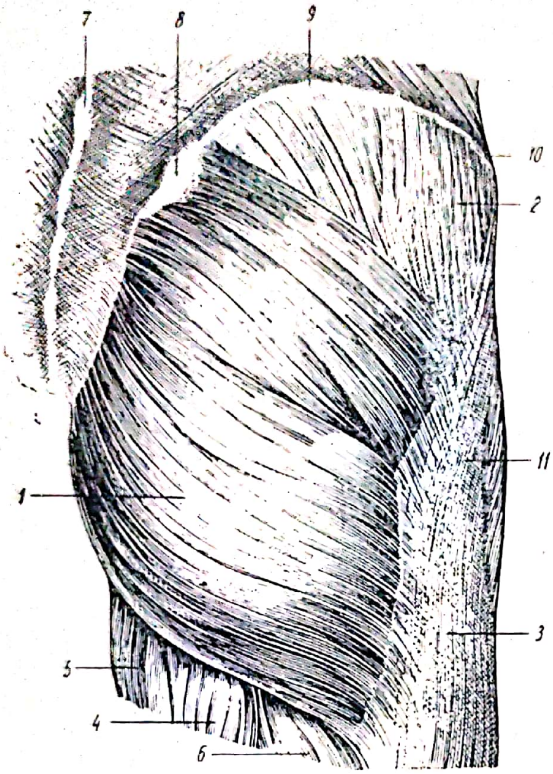

Fig. 278. Mușchii bazinului, marele fesier (după Testut):

1 — marele fesier; *2* — aponevroza tensorului fasciei lata; *3* — tensorul fasciei late; *4* — semitendinosul; *5* — marele aductor; *6* — bicepsul crural; *7* — sacrum; *8* — spina iliacă posterosuperioară; *9* — creasta iliacă; *10* — spina iliacă anterosuperioară; *11* — marele trohanter.

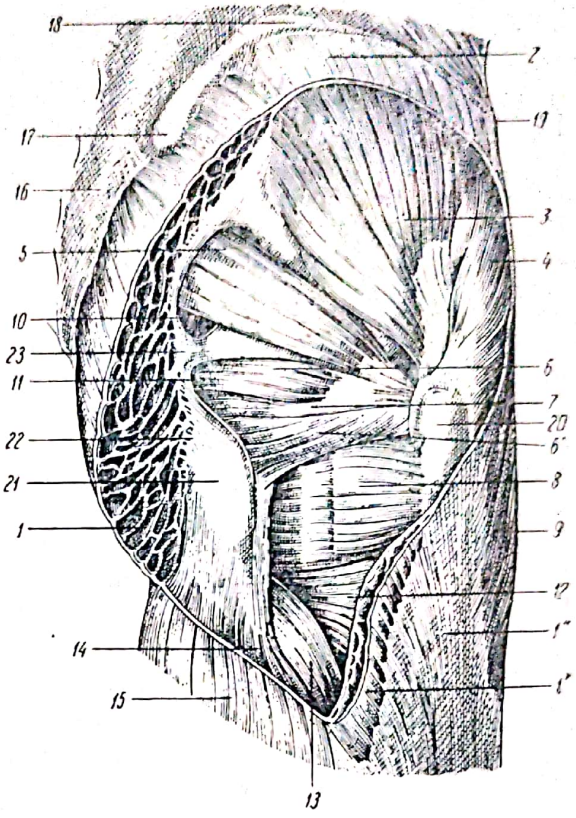

Fig. 279. Mușchii bazinului: pătura profundă văzută după rezecția marelui fesier (după Testut):

1 — secțiunea marelui fesier; *1'* — inserția marelui fesier pe aponevroza femurală; *1''* — aponevroza femurală; *2* — aponevroza fesieră superficială; *3* — fesierul mijlociu; *4* — micul fesier; *5* — piramidalul bazinului; *6* — gemenul superior; *6* — gemenul inferior; *7* — obturatorul intern; *8* — pătratul crural; *9* — tensorul fasciei lata; *10* — marea incizură ischiatică; *11* — mica incizură ischiatică; *12* — marele aductor; *13* — bicepsul crural; *14* — semitendinosul; *15* — semimembranosul; *16* — sacrum; *17* — spina iliacă posterosuperioară; *18* — creasta iliacă; *19* — spina iliacă anterosuperioară; *20* — marele trohanter; *21* — ischion; *22* — marele ligament sacrosciatic; *23* — micul ligament sacrosciatic.

marele fesier atinge gradul maxim de dezvoltare la om, aceasta în așa măsură încît Buffon socotea fesele drept o caracteristică tipic umană.

Fesierul mijlociu se găsește sub marele fesier și se inseră sus pe bazin, iar jos, tot în regiunea marelui trohanter. Din punctul de vedere al acțiunii sale, el este un abductor puternic al coapsei contribuind totodată și la rotirea sa înăuntru.

Micul fesier, situat sub fesierul mijlociu, are în mare aceleași inserții și acțiuni ca acesta din urmă.

Scanned with OKEN Scanner

Restul mușchilor bazinului, adică *gemenii pelvieni* (gemenul pelvian superior și gemenul pelvian inferior), *obturatorii* (obturatorul intern și obturatorul extern), *pătratul pelvian* merg, în general, de la osul coxal la femur și au toți aceeași acțiune de rotire în afară a coapsei.

2) *Mușchii coapsei.* Acești mușchi mișcă fie însăși coapsa, fie gamba. Din punct de vedere topografic se disting patru grupe de mușchi: anteriori, interni sau mediali, externi sau laterali și posteriori.

a) *Grupa anterioară* cuprinde următorii mușchi: *cvadricepsul crural* și *croitorul* (fig. 280).

Cvadricepsul crural, după cum îl indică și numele, prezintă sus patru tendoane de inserție ce corespund cu patru fascicule: *dreptul anterior, vastul intern, vastul extern* și *vastul mediu (cruralul).* Dintre aceștia, dreptul anterior se inseră sus pe bazin, iar celelalte trei, sus pe femur. Jos, ei confluează toți într-un singur tendon (în interiorul căruia se diferențiază rotula), tendon ce se prinde apoi pe tuberozitatea anterioară a tibiei. Prin faptul că dreptul anterior trece peste două articulații (este deci biarticular), acest mușchi poate executa mișcări atît la nivelul articulației coxofemurale cît și la nivelul genunchiului.

Mișcările de la nivelul genunchiului sînt de extensiune a zeugopodului. Subliniem că la membrul inferior extensorul zeugopodului este situat pe partea anterioară, invers decît la membrul superior, aceasta în legătură cu deschiderea inversă a unghiului stilozeugopodal la membrul inferior. Mișcările la nivelul șoldului sînt cele de îndoire a coapsei pe bazin (grație acțiunii dreptului anterior).

Croitorul este mușchiul cel mai lung din corpul omenesc. El merge în diagonală peste coapsă, inserîndu-se sus pe bazin (pe creasta iliacă superioară), iar jos, pe tibia. Este deci și el biarticular. În consecință, este atît un flexor al coapsei cît și un flexor al gambei. De asemenea, croitorul rotește în afară coapsa, în timp ce călcîiele vin spre interior, poziție obișnuită croitorilor, de unde și denumirea sa.

b) *Grupa internă* sau *medială* cuprinde următorii mușchi: *mușchii aductori, mușchiul pectinat* și *mușchiul drept intern.*

Muschii aductori sînt în număr de trei. Ei se împrăștie ca un evantai de la ramura ischiopubiană la linia aspră a femurului. După ordinea lor de suprapunere, ei se numesc: primul aductor, al doilea aductor (sau micul aductor) și al treilea aductor. Principala lor acțiune este dată de însuși numele lor: sînt aductori ai coapsei.

Pectinatul este tot un aductor al coapsei ca și *dreptul intern.*

c) *Grupa externă* sau *laterală* este reprezentată prin *tensorul fasciei lata.*

d) *Grupa posterioară* cuprinde mușchii flexori ai gambei: bicepsul crural, semimembranosul și semitendinosul. Deoarece se prezintă ca mușchi biarticulari, ei sînt în același timp și extensori ai coapsei pe bazin (fig. 281).

Scanned with OKEN Scanner

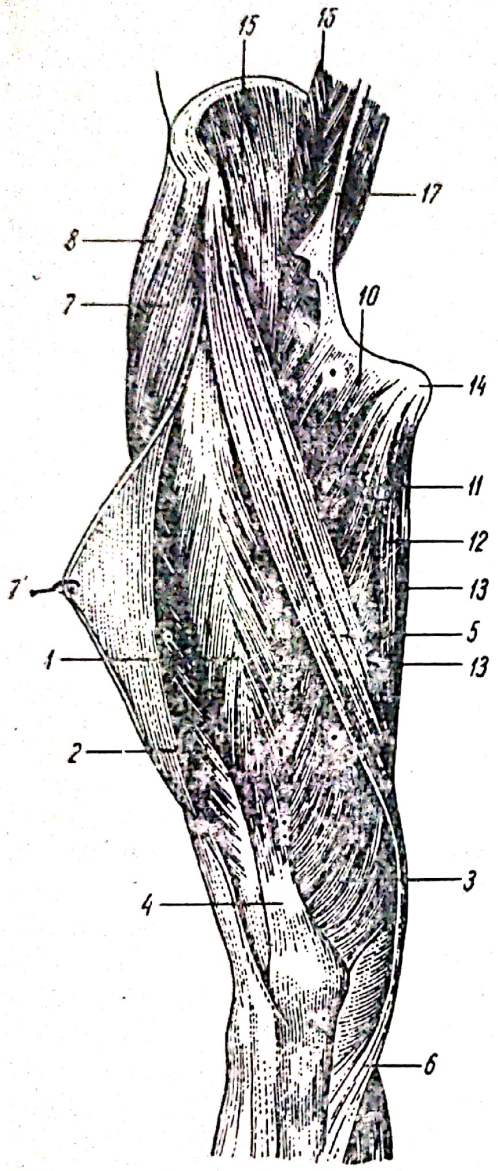

Fig. 280. Mușchii coapsei: fața anterioară (după Testut):

1 — dreptul anterior; *2* — vastul extern; *3* — vastul intern; *4* — tendonul inferior al cvadricepsului femural; *5* — croitorul; *6* — tendonul inferior al croitorului; *7* — tensorul fasciei lata; *7'* — fascia lata, răsfrîntă în afară; *8* — fesierul mijlociu; *10* — pectineul; *11* — aductorul mijlociu; *12* — dreptul intern; *13* — marele aductor sau al treilea aductor; *14* — simfiza pubiană; *15* — mușchiul iliac; *16* — marele psoas; *17* — tendonul micului psoas.

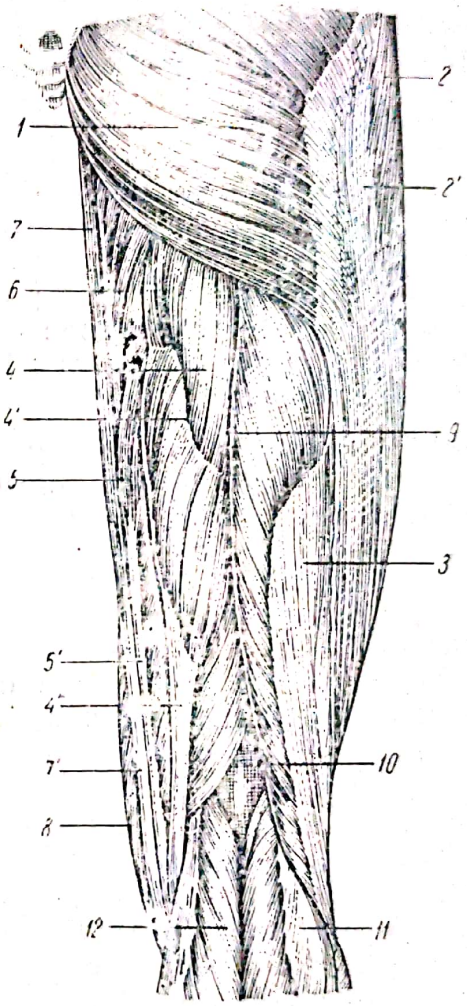

Fig. 281. Mușchii coapsei: fața posterioară (după Testut):

1 — marele fesier; *2*, *2'* — tensorul fasciei lata; *3* — bicepsul crural; *4* — semitendinosul cu *4'* — o inserție tendinoasă; *4''* — tendonul său; *5* — semimembranosul și *5'* — tendonul său; *6* — marele aductor; *7* — dreptul intern cu *7'* — tendonul său; *8* — croitorul; *9* — interlinie separînd bicepsul de semitendinos; *10* — spațiu popliteu; *11* — gemenul extern; *12* — gemenul intern.

Bicepsul crural se inseră sus prin două capete: unul pe bazin și altul pe femur, inserția inferioară fiind pe peroneu. *Semimembranosul* și *semitendinosul* se inseră sus pe ischion, iar jos pe tibia. Acești trei mușchi acționează ca flexori ai genunchiului, atunci cînd gamba se află întinsă în prelungirea coapsei. Ei sînt astfel sinergiști. În cazul însă cînd genunchiul este îndoit, bicepsul crural rotește genunchiul, în timp ce semimembranosul îl rotește înăuntru. În această situație, cei doi mușchi din urmă devin antagoniștii primului. În ceea ce privește bicepsul crural, este interesant de notat că acest mușchi este mult mai scurt la om în comparație cu patrupedele, unde inserția sa inferioară se coboară mult în jos, ceea ce îi conferă mai multă putere. În condițiile stațiunii verticale însă, flexiunea gambei nu necesită desfășurarea unei forțe mari; iată de ce bicepsul crural și ceilalți doi flexori prezintă la om o dezvoltare mediocră.

3) *Mușchii gambei.* Din punct de vedere topografic, mușchii gambei sînt grupați în trei grupe: *anterioară, posterioară* și *externă* sau *laterală.* Din punct de vedere funcțional, ei sînt extensori și flexori ai labei și extensori și flexori ai degetelor. În comparație cu membrul superior, lipsesc aici mușchii pronatori și supinatori ai labei.

a) *Grupa anterioară* cuprinde următorii mușchi: tibialul anterior (care este extensor al tălpii), extensorul comun al degetelor, extensorul propriu al degetului mare, peronierul anterior (flexor, abductor și rotator în afară al labei).

b) *Grupa externă* este reprezentată prin mușchii peronieri: lungul peronier (extensor, aductor și rotator în afară al labei), scurtul peronier (aductor și rotator în afară al labei). Dat fiind acțiunea menționată, ambii mușchi imprimă o ușoară mișcare de pronație a labei piciorului.

c) *Grupa posterioară* cuprinde două pături: o pătură superficială, reprezentată prin tricepsul crural și mușchiul plantar, și una profundă, reprezentată prin: popliteu (flexor și rotator înăuntru al gambei), tibialul posterior (flexor al tălpii), flexorul comun al degetelor, flexorul propriu degetului mare.

Tricepsul crural alcătuiește moletul gambei. El este format în realitate din doi mușchi: *gastrocnemianul* (care, la rîndul său, prezintă două fascicule denumite, din cauza aceasta, *mușchiul gemen)* și *mușchiul solear.* Atît mușchiul gemen cît și solearul se continuă într-un tendon unic: tendonul lui Ahile, prin care se inseră pe calcaneu. Acest mușchi este un flexor al tălpii și permite ridicarea pe vîrfuri, fiind unul din mușchii ce servesc la mers, sărit, alergat. El joacă totodată un rol important în realizarea stațiunii verticale (împreună cu cvadricepsul crural și cu marele fesier) (fig. 282).

Mușchiul plantar este un mușchi situat între gastrocnemian și solear. Porțiunea sa musculară este foarte scurtă și îngustă, fiind redusă la partea posterioară a regiunii proximale a tibiei. Tendonul său, filiform, este extrem de lung, ajungînd pînă la calcaneu, pe care uneori se inseră (dacă nu se contopește cu tendonul lui Ahile).

Scanned with OKEN Scanner

Istoria acestui mușchi este interesantă. La om, el este regresiv, dar la alte mamifere, inclusiv lemurienii și maimuțele inferioare, el fuzionează cu aponevroza plantară, inserindu-se prin intermediu acesteia pe falange, jucînd rolul de flexor al acestora (fiind omolog cu flexorul superficial al degetelor de la membrul superior).

4) *Mușchii labei piciorului.* În afară de mușchii regiunii dorsale a piciorului (scurtul extensor al degetelor), ceilalți mușchi ai labei se dispun în aceleași grupe ca și mușchii palmei. Astfel, în regiunea medială a tălpii (care corespunde eminenței tenare) întîlnim grupa mușchilor degetului mare. În regiunea laterală a acesteia (corespunzînd eminenței hipotenare) se dispune grupa mușchilor degetului mic. În fine, regiunea mijlocie a tălpii adăpostește, pe lîngă scurtul flexor plantar (omologul flexorului superficial comun al degetelor de la membrul superior, dar redus aici numai la partea sa autopodală), mușchii lumbricoizi ai piciorului, precum și interosoșii dorsali și plantari ai acestuia.

Mușchii grupei mediale sau ai *degetului mare* sînt : aductorul, scurtul flexor și abductorul. Opozantul lipsește în piciorul uman (fiind însă prezent la toate celelalte primate). Reducerea acestui mușchi la om este corelată cu pierderea opozabilității degetului mare, care prezintă o poziție paralelă cu acea a celorlalte degete, fiind înconjurat împreună cu acestea de un ligament transversal metatarsian comun (amintim că la celelalte primate, acest ligament nu include decît celelalte patru degete). Aductorul degetului mare prezintă la om, ca și la celelalte primate, două fascicule distincte : fasciculul oblic (posterior) și fasciculul transvers (anterior). Acesta din urmă este însă rudimentar, putînd chiar lipsi în unele cazuri (fig. 283).

Mușchii grupei laterale sau ai degetului mic sînt : abductorul, scurtul flexor și opozantul.

Mușchii grupei mijlocii sau intermediare au rolul de a fixa primele două falange a patru degete (scurtul flexor plantar), de a flexa prima falangă, extinzînd totodată ultimele două (lumbricoizii și interosoșii), de a aduce ultimele trei degete la

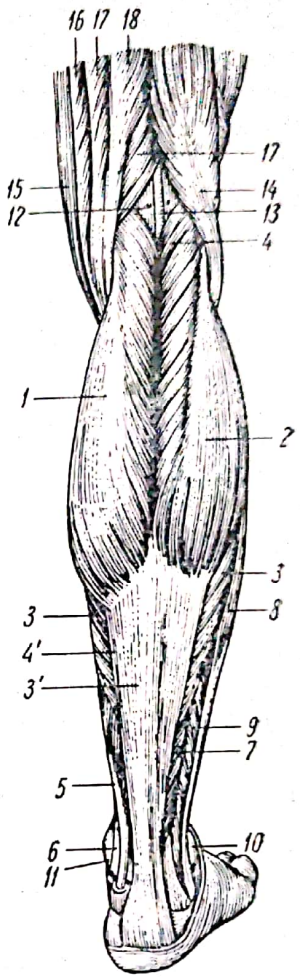

Fig. 282. Mușchii gambei văzuți pe fața posterioară (după Testut):

1 — gemenul extern; *2* — gemen intern; *3* — solearul; *3'* — tendonul inferior al celor doi mușchi gemeni fuzionînd mai jos cu tendonul solearului pentru a forma tendonul lui Achile; *4, 4'* — plantarul subțire; *5* — lungul flexor al degetelor; *6* — gambierul posterior; *7* — lungul flexor al degetului mare; *8* — lungul peronier lateral; *9* — scurtul peronier lateral; *10* — maleola externă; *11* — maleola internă; *12* — spațiul popliteu; *13* — artera poplitee; *14* — biceps crural; *15* — croitorul; *16* — dreptul intern; *17* — semimembranosul; *18* — semitendinosul.

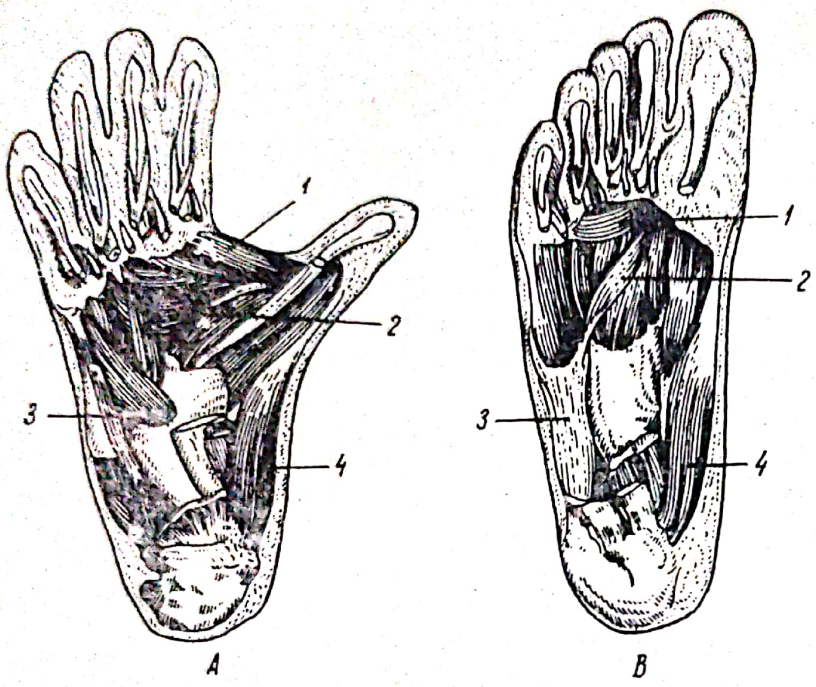

Fig. 283. Mușchii regiunii plantare la gorilă *(A)* și la om *(B)* (după Nesturh):

1 și *2* — capetele transvers și oblic ale mușchilor aductori ai degetului mare; *3* și *4* — mușchii aductori ai degetului mic și degetului mare.

degetul 2 (interosoșii plantari), de a abduce degetele 3 și patru de degetul 2 (interosoșii dorsali).

În fine, în legătură cu musculatura labei, trebuie amintit încă o dată că aponevroza plantară de la om și de la primatele superioare constituie, în realitate, o parte izolată a mușchiului plantar, parte ce a pierdut porțiunea sa musculară, transformîndu-se într-o formațiune ligamentară.

Scanned with OKEN Scanner

SISTEMUL NERVOS

Studiul evoluției structurii sistemului nervos face parte dintr-un capitol mare al biologiei animale : *neurologia*. Acest termen provine din două cuvinte grecești : *neuron* = nerv și *logos* = vorbire, discurs. Astăzi prin neurologie se înțelege studiul complex și multilateral al sistemului nervos atît din punct de vedere anatomic, fiziologic cît și patologic.

Rolul sistemului nervos în viața animalelor este de o importanță primordială, el fiind cel care stabilește legătura între părțile corpului, coordonează activitatea lor și determină caracterul de întreg al fiecărui organism. În același timp, stabilește legătura organismului cu mediul înconjurător, asigurînd unitatea organism-mediu.

Aceste funcțiuni ale sistemului nervos sînt realizate datorită proprietăților sistemului nervos, acestea fiind :

1) Excitabilitatea extrem de accentuată.
2) Proprietatea de a propaga excitațiile.
3) Proprietatea de a stimula, prin impulsuri transmise, activitatea efectorilor (celule glandulare și fibre musculare).
4) Proprietatea formării de engrame, adică proprietatea carionilor de a păstra modificarea produsă de o excitație și de a o reactualiza, proprie memoriei.

Acțiunea de coordonare a întregii activități a organismului apare cu atît mai adîncă, cu cît structura sistemului nervos este mai evoluată. Din acest punct de vedere, sistemul nervos central al omului, rezultat în decursul unei evoluții istorice lungi, reprezintă forma cea mai complicată de organizare a materiei vii. Grație acestei complicări, sistemul nervos central uman și, în special, encefalul său reprezintă acea formă a materiei vii, prin care *materia se cunoaște pe ea însăși*. Encefalul uman, grație complexității sale, a devenit organul conștiinței umane.

Știm că constituirea particularităților umane ale encefalului a fost realizată în procesul muncii în comun, cînd el a evoluat paralel cu evoluția procesului muncii, o dată cu mîna și cu graiul articulat. Totodată trebuie accentuat că evoluția sistemului nervos merge întotdeauna paralel cu evoluția organismului întreg, în raport cu modul de trai al acestuia.

O parte importantă din sistemul nervos central, cea afectată sensibilității, se dezvoltă într-o strînsă corelație cu dezvoltarea organelor de simț, împreună cu care formează o unitate. În concepția pavlovistă, fiecare organ de simț, împreună cu centrii nervoși cu care e legat, constituie o unitate morfofuncțională: *analizorul*. Aceasta prezintă astfel un segment periferic sau receptor (organul de simț), un segment de conducere (nervul sau tractusul nervos împreună cu centrii intermediari), precum și un segment central, situat în encefal, la mamifere în scoarța cerebrală.

De asemenea și părțile sistemului nervos destinate enervării efectorilor se dezvoltă în strînsă corelație cu dezvoltarea acestora din urmă. În acest mod, o dezvoltare mai puternică a musculaturii în legătură cu un tip de locomoție activă a speciei respective se răsfrînge și asupra centrilor nervoși, afectați fie direct motricității, fie controlului și coordonării mișcărilor.

Pentru ușurința studiului, sistemul nervos se împarte în: *sistemul nervos al vieții de relație* și în *sistemul nervos al vieții vegetative*, denumit, în mod impropriu, și *sistem nervos autonom*. În realitate, sectorul vegetativ al sistemului nervos nu este de loc autonom. Atît din punctul de vedere al dezvoltării sale cît și din punctul de vedere al structurii și al modului său de funcționare, el este strîns legat de sistemul vieții de relație.

Sistemul nervos este format din țesut nervos.

STRUCTURA ȚESUTULUI NERVOS

Țesutul nervos este format din două feluri de celule: neuroni și celule nevroglice.

Celulele nervoase (neuronii). Neuronii prezintă un corp celular și, de obicei, două feluri de prelungiri: axonul (cilindrul-ax sau neuritul) și dendrita (prelungirea protoplasmatică) (fig. 284).

Corpul celulei nervoase, denumit și pericarion, poate avea diferite forme. Ca orice individualizare celulară, acesta posedă o citoplasmă, un nucleu și o membrană.

În citoplasma celulelor nervoase embrionare (neuroblatelor) există și un centrosom. Acesta dispare însă la celulele diferențiate, ele fiind, în general, incapabile de diviziune. Unii autori însă admit posibilitatea de diviziune a unor neuroni diferențiați (*Rampar, Florentin* ș.a.).

În citoplasmă se găsesc diferiți constituenți citoplasmatici, dintre care unii au fost considerați ca fiind specific neuronilor, pînă la cercetările făcute cu ajutorul microscopului electronic. Aceștia sînt corpii lui Nissl și neurofibrilele (fig. 285).

Scanned with OKEN Scanner

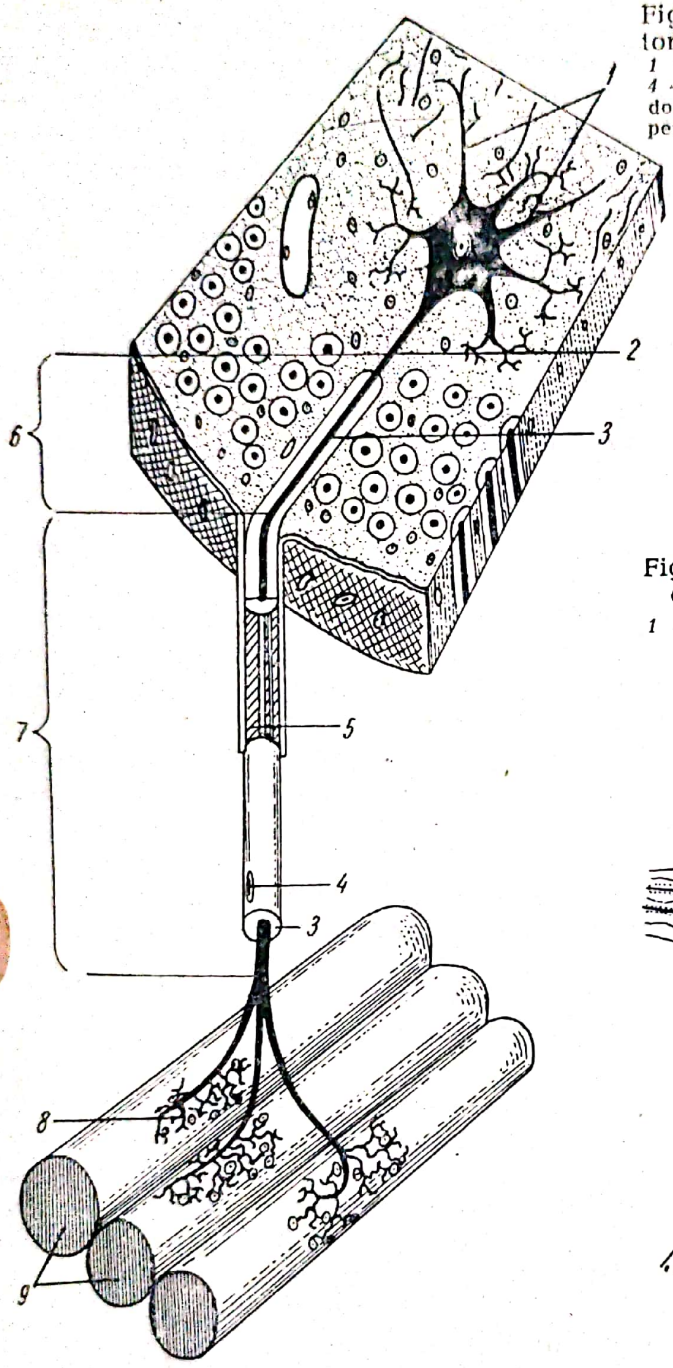

Fig. 284. Schema unui neuros motor periferic (rupă Stöhr şi colab.): *1* — dendrite; *2* — neurit; *3* — mielină; *4* — nucleul celulei Schwana; *5* — teaca endoneurală; *6* — fibra ecntrală *7* — fibra periferică; *8* — placă motoare; *9* — fibre musculare.

Fig. 285. Schema structurală a pericarionului (după Lhermitte): *1* — reţea fibrilară; *2* — neurofibrile; *3* — nucleol; *4* — nucleu; *5* — axon.

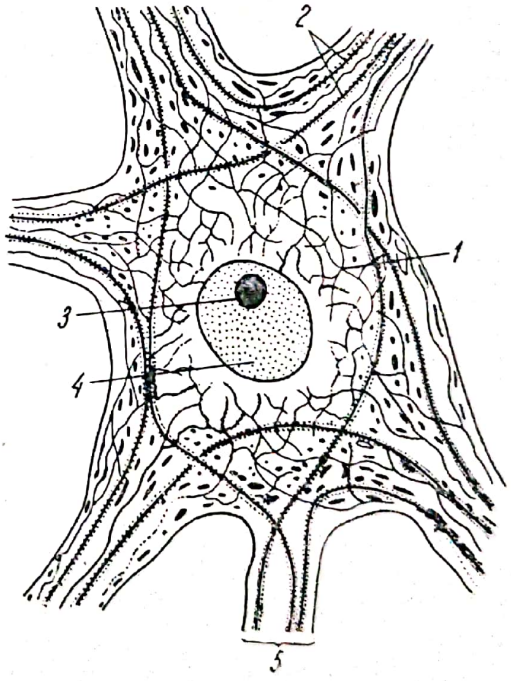

Dintre constituenţii citoplasmatici comuni tuturor celulelor citäm condrinomul şi aparatul lui Golgi, reprezentat prin dictiosomi.

Corpii tigroizi sînt nişte granulaţii intens colorabile cu coloranţi bazici, între care şi albastrul de metilen. Ei se găsesc împrăştiaţi în întregul corp al celulei nervoase şi în dendrite; lipsesc însă în conul de origine ale axonului.

Aceşti constituenţi reprezintă ergatoplasma neuronilor, constituent care este prezent şi în alte numeroase tipuri de celule. Aspectul lor este, în general, în raport cu starea funcţională a celulei. Astfel s-a constatat că la celulele nervoase obosite, numărul granulaţiilor lui Nissl se micşorează, putînd chiar dispărea. De asemenea, el se micşorează şi în celulele bătrîne (cromatoliză).

Neurofibrilele formează în interiorul celulei nervoase o reţea foarte complicată, ca o pîslă. Ele se continuă atît în prelungirile protoplasmatice cît şi în axon. După unii autori, neurofibrilele s-ar continua de la o celulă la alta fără întrerupere *(Apathy* şi *Bethe).* Cercetările realizate, în ultima vreme, cu ajutorul microscopului electronic au dovedit însă contrariul. După aceeaşi teorie neurofibrilară (părăsită azi de majoritatea autorilor), neurofibrilele ar reprezenta elementul structural şi funcţional principal al sistemului nervos (pericarionul nefiind decît elementul trofic al acestuia).

Formaţiuni asemănătoare cu neurofibrilele au mai fost descrise şi în alte tipuri de celule, sub denumirea de tonofibrile.

Anumite fapte de observaţie arată că diametrul neurofibrilelor poate suferi modificări în raport cu anumite stări funcţionale.

Corpul celular mai poate conţine şi pigmenţi ce variază după loc şi vîrstă. Astfel, unele cercetări par a arăta că, de obicei, celulele nervoase bătrîne conţin mai mult pigment. Pe de altă parte, în anumite părţi ale sistemului nervos, neuronii conţin în mod obişnuit cantităţi mari de substanţă pigmentară, aşa cum sînt: *locus coeruleus, locus niger,* din mezencefal.

Axonul sau *cilindrul ax* se prezintă sub forma unui filament a cărui terminaţie se ramifică arborescent (telodendron). Pe parcursul său, axonul trimite cîte o prelungire perpendiculară pe ax, numită prelungire colaterală. În jurul axonului se pot diferenţia o serie de teci. În cazul cel mai complicat, axonul prezintă două teci: *teaca lui Schwann* şi *teaca cu mielină.*

Teaca cu mielină este formată dintr-o substanţă lipidică albă, strălucitoare, numită mielină, care se dispune în jurul axonului sub forma unor manşoane. Astfel ea prezintă din loc în loc întreruperi numite strangulaţiile lui Ranvier, la nivelul cărora pornesc colateralele. În interiorul acestei teci se observă nişte incizuri sub formă de pîlnie, denumite incizurile lui *Schmidt-Lanterman.* Axonii prevăzuţi cu o teacă de mielină se numesc fibre mielinice. Cel lipsiţi de această teacă se numesc fibre amielinice sau fibrele lui Remak.

Teaca lui Schwann se află la exteriorul tecii cu mielină. Ca şi această teacă, ea se întrerupe la nivelul strangulaţiilor lui Ranvier; este formată din celule individualizate sub formă de manşoane, puse cap la cap, fără să constituie în totalitatea lor un sinciţiu de natură nevroglică.

Axonii celulelor tinere nu prezintă nici o teacă, acestea apărînd abia mai tîrziu la o bună parte din ei. Totuşi trebuie menţionat că axonii

ce formează nervul olfactiv, precum și axonii postganglionari ai nervilor simpatici rămîn totdeauna nemielinizați, ceea ce dă nervului respectiv o culoare cenușie.

Dendritele, de obicei, nu au înveliș. În multe cazuri însă prelungirea protoplasmatică poate căpăta aspect axoniform și în acest caz capătă și un înveliș asemănător cu acel al axonului. Așa sînt, de exemplu, dendritele lungi ale celulelor din ganglionii spinali, denumite, din această cauză, prelungiri protoplasmatice axoniforme.

Din punct de vedere funcțional, neuronul, ca orice celulă, prezintă o polaritate. La neuroni acești poli sînt: *polul receptor*, reprezentat prin dendrite sau prin însuși corpul celular, și *polul transmițător*, reprezentat prin axon.

Influxul nervos intră totdeauna în interiorul unei celule prin dendrite sau prin suprafața corpului neuronului și iese din interiorul celulei totdeauna prin axon. Acest sens unic de circulație a influxului nervos — *celulipet prin dendrite* și *celulifug prin axon* constituie *legea de polarizare dinamică a neuronului*. În conformitate cu legea de polarizare dinamică, întreg sistemul nervos e format din catene de neuroni ce se pun în legătură unii cu alții prin prelungiri de nume contrar.

Legătura dintre neuroni poartă denumirea de *sinapsă*. Această noțiune a fost introdusă de *Sherrington*, care privea sinapsa ca o membrană semipermeabilă ce ar dirija sensul influxului nervos conform legii polarizării dinamice. Din punct de vedere histologic, această membrană nu a putut fi pusă însă în evidență. În ultima vreme se admite însă că transmiterea influxului nervos prin sinapse se produce cu ajutorul unui „mediator chimic" (acetilcolina). Metabolismul acetilcolinei la nivelul sinapselor ar fi în strînsă conexiune cu modificările electrice ce se produc în timpul activității nervoase.

Conform cu teoria neurofibrilară (*Bethe*, *Apathy*) expusă mai sus, la nivelul sinapsei ar fi o continuitate materială, realizată prin intermediul neurofibrilelor, neuronii formînd un vast sincițiu în întregul organism. Conform cu teoria clasică neuronală (*His*, *Forel* și mai ales *Ramon y Cajal*, sprijinită azi și de cercetările de microscopie electronică), legătura dintre neuroni la nivelul sinapsei are loc numai printr-un simplu contact (contiguitate), ei rămînînd astfel unități independente.

Din punct de vedere funcțional se disting mai multe tipuri de neuroni: *neuroni receptori* sau *estezioneuri* care recepționează excitațiile; *neuroni efectori* sau *dinamoneuri* ce transmit excitațiile la organele efectoare (mușchi, glande), *neuroni de asociație* sau *zygoneuri*, interpuși între primele două categorii, și neuroni de *integrare nervoasă*. În raport cu aceasta și conexiunile sînt de trei mari categorii: conexiuni ale neuronilor cu receptorii periferici și interni sau conexiuni astezioneure; conexiuni ale neuronilor cu organele efectoare sau conexiuni dinamoneure, conexiuni ale neuronilor cu organele efectoare sau conexiuni dinamoneure și conexiuni ale neuronilor între ei sau interneuronale.

Scanned with OKEN Scanner

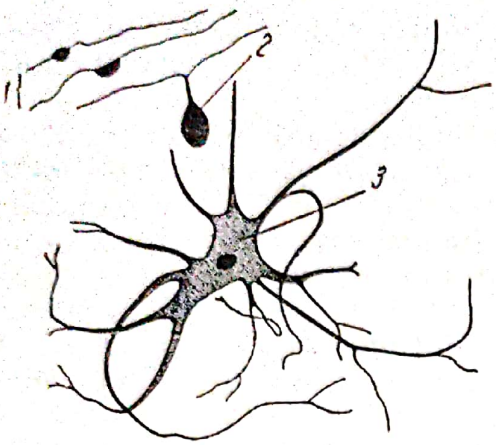

Fig. 286. Principalele forme de celule nervoase (după Stöhr și colab.): *1* — celule bipolare; *2* — celulă nervoasă pseudounipolară; *3* — celulă multipolară.

Din punct de vedere morfologic se disting iarăși mai multe tipuri de neuroni. După numărul prelungirilor care pornesc din corpul celular avem următoarele tipuri; *neuroni unipolari, bipolari, pseudounipolari* și *multipolari* (fig. 286). Aceste denumiri se referă însă numai la aspectul morfologic al neuronului, întrucît din punct de vedere funcțional toate aceste varietăți de neuroni prezintă doi poli, așa cum am văzut mai sus; un pol receptor, reprezentat prin dendrite sau însuși corpul celular, și un pol transmițător, reprezentat prin axon.

Neuronii unipolari nu prezintă decît axonul, polul receptiv fiind difuz, în sensul că excitațiile sînt recepționate de întreaga suprafață a neuronului. Acest tip de neuron se întîlnește la unele nevertebrate.

Neuronii bipolari prezintă un axon și o dendrită, de obicei, axoniformă, care pornesc din extremitățile opuse ale celulei. Ei sînt senzitivi și se găsesc în ganglionii spinali și cranieni.

Neuronii pseudounipolari (sau cu o prelungire bifurcată în formă de T) provin din precedenții, în urma concrețterii pe o scurtă distanță, în cursul dezvoltării embrionare, a celor două prelungiri.

Neuronii multipolari prezintă un axon și numeroase dendrite ce pornesc arborescent din diferite puncte ale corpului celular. Este tipul de neuron cel mai des întîlnit în axul cerebrospinal, ei fiind fie de tip efector, fie asociativ.

După forma și dimensiunile corpului celular se disting iarăși mai multe varietăți de neuroni: *neuronii granulari*, cu pericarion sferic sau ovoid de talie mică. Îi întîlnim în scoarța cerebrală; *neuroni piramidali*, cu corpul de formă piramidală, cu axonul pornind din baza piramidei și cu dendritele emergînd din vîrfurile sale. Îi găsim, de asemenea, în scoarța cerebrală; *neuroni în formă de amforă*, cu prelungirile protoplasmatice pornind din același punct. Asemenea celule sînt celulele lui Purkinje din cerebel; *neuroni stelați* ce prezintă corpul sub forma unei stele din vîrfurile căreia pornesc dendritele ramificate arborescent de la bază. Axonul, de o lungime mult mai mare decît dendri-

tele, se ramifică terminal prin telodendron. Mai întîlnim și neuroni care prezintă axoni scurți și bogat ramificați.

Celulele gliale sau nevroglice. Celulele nevroglice joacă în sistemul nervos rolul țesului conjunctiv din celelate părți ale organismului. La un loc ele formează *nevroglia.* Celulele nevroglice prezintă prelungiri. Distingem patru varietăți de nevroglii; *nevroglia de tip epitelial,* formată din celule ce înconjură canalul central al măduvei sau căptușește ventriculii creierului; *nevroglia de tip protoplasmatic,* din substanța cenușie a creierului și măduvei; *nevroglia de tip fibros* din substanța albă a creierului și măduvei; *oligodendroglia* care se găsește atît în substanța cenușie cît și în substanța albă.

Celulele nevroglice au aceeași origine ectoblastică ca și neuronii. Pe lîngă ele se mai găsesc în sistemul nervos și alte elemente de origine mesoblastică care constituie *microglia.*

Rolul elementelor gliale este cel de susținere, de protejare și de hrănire a celulelor nervoase. Dacă examinăm raporturile dintre elementele nevrogliei și cele nervoase și capilarele sanguine, constatăm, că între acestea din urmă și neuroni, nevroglia formează adevărate bariere, așanumitele bariere *hematonervoase.* De asemenea, nevroglia joacă un rol în cicatrizarea centrilor nervoși, prezentînd și un important rol în fenomenele degenerative ale celulelor nervoase, microglia fagocitînd pe cele bolnave sau bătrîne (neuronofagie).

Centrii nervoși cuprind două categorii de materie nervoasă: substanța cenușie și substanța albă. Substanța cenușie este formată din corpul diverselor celule nervoase la care se adaugă și fibre nervoase. Substanța albă este formată din axoni mielinizați. În amîndouă intră și elemente gliale.

Nervii cerebrospinali sînt formați dintr-un mănunchi de axoni sau de prelungiri protoplasmatice axoniforme.

Nervii sînt formați din fibre nervoase. Aceste fibre sînt separate și, în același timp, unite între ele prin țesut conjunctiv. Țesutul conjunctiv formează în jurul fiecărei fibre nervoase o teacă subțire, *teaca endoneurală.* Ea constă din fibre de reticulină și celule turtite, endoteliforme. Un număr oarecare de fibre și tecile lor sînt unite într-un fascicol de ordinul I, prin largi coroane de țesut conjunctiv care, pe lîngă fibre conjunctive, conține și fibre elastice, și vase de sînge. Totalitatea țesutului conjunctiv care se găsește printre fibrele nervoase dintr-un fascicul de ordinul I se numește *endoneurium.* Mai multe fascicule de ordinul I formează un fascicul de ordinul II, înconjurat de pături concentrice (lamele) de țesut conjunctiv, ale cărui pachet de fibre merg în direcția longitudinală a nervului. Aceste pături concentrice sînt denumite *lamele perineurale* și totalitatea lor formează *perineuriumul* fiecărui fascicul de fibre nervoase de ordinul II. Mai multe fascicule de ordinul II sînt reunite între ele și totalitatea

Scanned with OKEN Scanner

lor (deci nervul) este învelită la exterior de țesut conjunctiv, care conține vase sanguine, și țesut adipos. Acest țesut dintre fasciculele de ordinul II și din jurul nervului formează *epineuriumul*. În nervii mai mari, pachetele de țesut conjunctiv ale epineuriumului sînt solide și tari, țesutul adipos este bogat și vasele sînt numeroase.

FILOGENEZA ȚESUTULUI NERVOS

În filogeneza sa, țesutul nervos a trecut prin mai multe etape fundamentale :

1) *Etapa iritabilității* în care nu există încă celule nervoase diferențiate (neuroni). Tot corpul e iritabil și răspunde la excitațiile mediului extern. Această etapă este aceea a protozoarelor.

2) *Etapa celor doi neuroni fundamentali (senzitiv* și *motor).*

În această etapă se disting doi neuroni : unul senzitiv, intercalat printre celulele epidermei, și unul motor, situat aproape de baza celulelor mioepiteliale, deci mai adînc în epidermă. Această etapă este realizată la coelenterate și poate la spongieri. Într-adevăr, în 1952, *Tuzet, Parans* și *Ceccaty* au pus în evidență, pentru prima oară, neuroni în ectomezenchimul spongierilor, care sînt de două feluri : bipolari și multipolari. Autorii citați nu precizează însă dacă diferențierea morfologică a acestor două categorii de neuroni corespunde și cu o diferențiere funcțională, adică dacă sîntem în prezența unor neuroni senzitivi și motori.

3) *Etapa neuronilor de asociație* în care, pe lîngă un neuron, senzitiv intra- sau subtegumentar și un neuron motor (de obicei, intraganglionar), apare și un neuron de asociație tot intraganglionar. Această dispoziție este realizată la toate necrodatele. afară de celenterate și spongieri și la toate cordatele. Dintre acestea, vertebratele prezintă neuronii senzitivi concentrați, de obicei, în ganglioni, cei motori și de asociație situîndu-se în creier și în măduva spinării.

4) *Etapa neuronilor diferențiați în raport cu efectuarea unei activități superioare, integratoare,* este caracterizată prin prezența a patru tipuri de neuroni : neuroni senzitivi subtegumentari (sau intraganglionari), neuroni motori intraganglionari (sau intraaxiali), neuroni de asociație intraganglionari (sau intraxiali), precum și neuroni situați în ganglionii cerebroizi sau encefal, care centralizează în ei solidaritatea funcțională a întregii ființe. Acești neuroni stăpînesc tot organismul.

Fenomenul de migrație filogenetică a neuronilor senzitivi cutanați către centri și de concentrare a neuronilor în general. Neuronii senzitivi bipolari sînt intraepidermici la celenterate și viermi. Ei prezintă o dendrită care vine în contact cu mediul extern și un neurit ce se pune

în contact cu un neuron motor (celenterate) sau cu un neuron de asociaţie (viermi).

La artropode şi moluşte, corpul neuronilor senzitivi părăseşte epiderma şi se înfundă în dermă. Dendrita lor se alungeşte şi se ramifică printre celulele epidermice. Neuritul se comportă ca şi la viermi.

La vertebrate, celulele senzitive se îndepărtează şi mai mult de epidermă. Ele se concentrează în ganglioni cranieni şi spinali dispuşi de o parte şi de alta a creierului şi măduvei spinării. Neuritele lor pătrund în creier şi în măduva spinării şi se pun în contact cu neuronii de asociaţie sau direct cu neuronii efectori. Numai mucoasa olfactivă face excepţie: celulele sale senzitive rămîn intraepiteliale ca şi la celenterate şi viermi.

În filogeneză însă se observă nu numai migrarea în profunzime a neuronilor senzitivi, ci şi o concentrare a tuturor neuronilor în general. Astfel, neuronii care la celenterate erau împrăştiaţi în tot corpul, se concentrează, la viermi şi artopode de exemplu, într-un lanţ ganglionar, iar la vertebrate în axul cerebrospinal şi în ganglionii spinali şi cranieni. Această concentrare a neuronilor în procesul de filogeneză se repetă şi în embriogeneză. De fapt, toate celulele nervoase sînt de origine ectoblastică şi concentrarea lor se manifestă chiar în epoca embrionară, cînd apare placa neurală. Placa se transformă în şanţ şi acesta într-un tub, avînd de o parte şi de alta creste ganglionare. Din creste se vor diferenţia ganglionii rahidieni (spinali) şi cranieni, iar prin emigrarea unor celule din aceştia şi concentrarea lor în anumite puncte se vor forma ganglionii parasimpaticului şi ortosimpaticului de toate categoriile, precum şi celule cromafine din măduva suprarenalei şi din paraganglioni. Este interesant însă de subliniat că o parte din celulele simpaticului emigerază spre periferie, împrăştiindu-se în vecinătatea viscerelor şi în pereţii acestora pentru a forma ganglionii intra- şi juxta viscerali. Prin aceşti ganglioni o parte din celulele nervoase devin din nou împrăştiate în tot corpul.

PĂRŢILE SISTEMULUI NERVOS LA VERTEBRATE

Sistemul nervos al vetebratelor cuprinde două părţi: un *sistem al vieţii de relaţie* şi un *sistem nervos al vieţii vegetative*. Primul se numeşte *sistem nervos cerebrospinal*, în timp ce cel de-al doilea se numeşte *sistem nervos vegetativ* sau *simpatic* sau neurovegetativ. Acesta din urmă mai este denumit, în mod impropriu, şi *sistem nervos autonom*. În realitate, sistemul nervos vegetativ nu este de loc autonom. Atît din punct de vedere al dezvoltării sale cît şi din punct de vedere al structurii şi al modului de funcţionare, el este strîns legat de sistemul cerebrospinal. Luate împreună, ambele sisteme formează la

Scanned with OKEN Scanner

un loc un *sistem nervos central*, reprezentat prin axul cerebrospinal (neurax) şi un *sistem nervos periferic*. Primul este format din encefal şi măduvă ; cel de-al doilea din ganglioni şi nervi.

DEZVOLTAREA EMBRIONARĂ A SISTEMULUI NERVOS CENTRAL LA VERTEBRATE

Sistemul nervos central ia naştere foarte de timpuriu sub forma unei plăci (*placă neurală*) ce se diferenţiază ca o îngroşare a ectoblastului deasupra prelungirii cefalice (fig. 287). Placa se transformă în jgheab şi apoi în tub, prin închiderea buzelor jgheabului, care progresează de la mijloc atît anterior cît şi posterior. Din această cauză, cîtăva vreme tubul nervos va comunica cu exteriorul, atît înainte cît şi înapoi, prin cei doi neuropori : cel anterior şi cel posterior. La închiderea celui anterior se formează lama terminală. Cum placa neurală este mai lată înainte decît în rest, rezultă că şi tubul nervos va fi mai dilatat înainte şi mai subţire înapoi. Din partea umflată va rezulta creierul, din cea subţire măduva spinării.

Cînd jgheabul nervos este aproape să se închidă, din zona unde marginile sale se continuă încă cu ectoblastul, se desprind, la dreapta şi la stînga, grupuri de celule care constituie *creasta ganglionară* sau

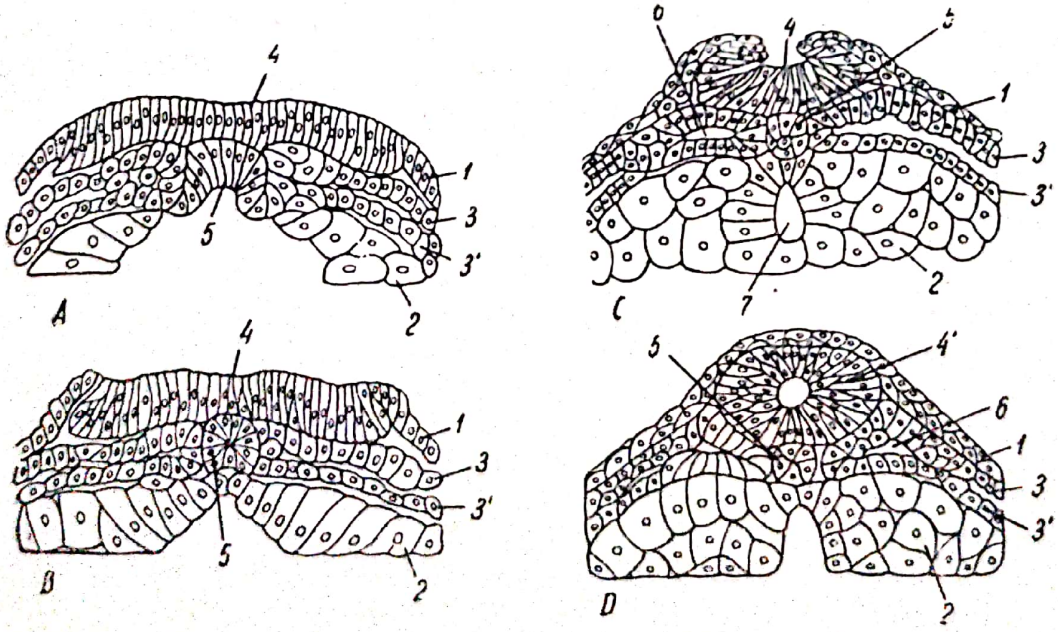

Fig. 287. Embriogeneza sistemului nervos (după Manuilova):
A—D — diferite stadii de dezvoltare;
1 — ectoderm; *2* — endoderm; *3* — mezoderm-foiţă parietală; *3'* — mezoderm-foiţa viscerală; *4* — materialul sistemului nervos; *4'* — tubul nervos; *5* — coarda; *6* — cavitatea somitei; *7* — intestin.

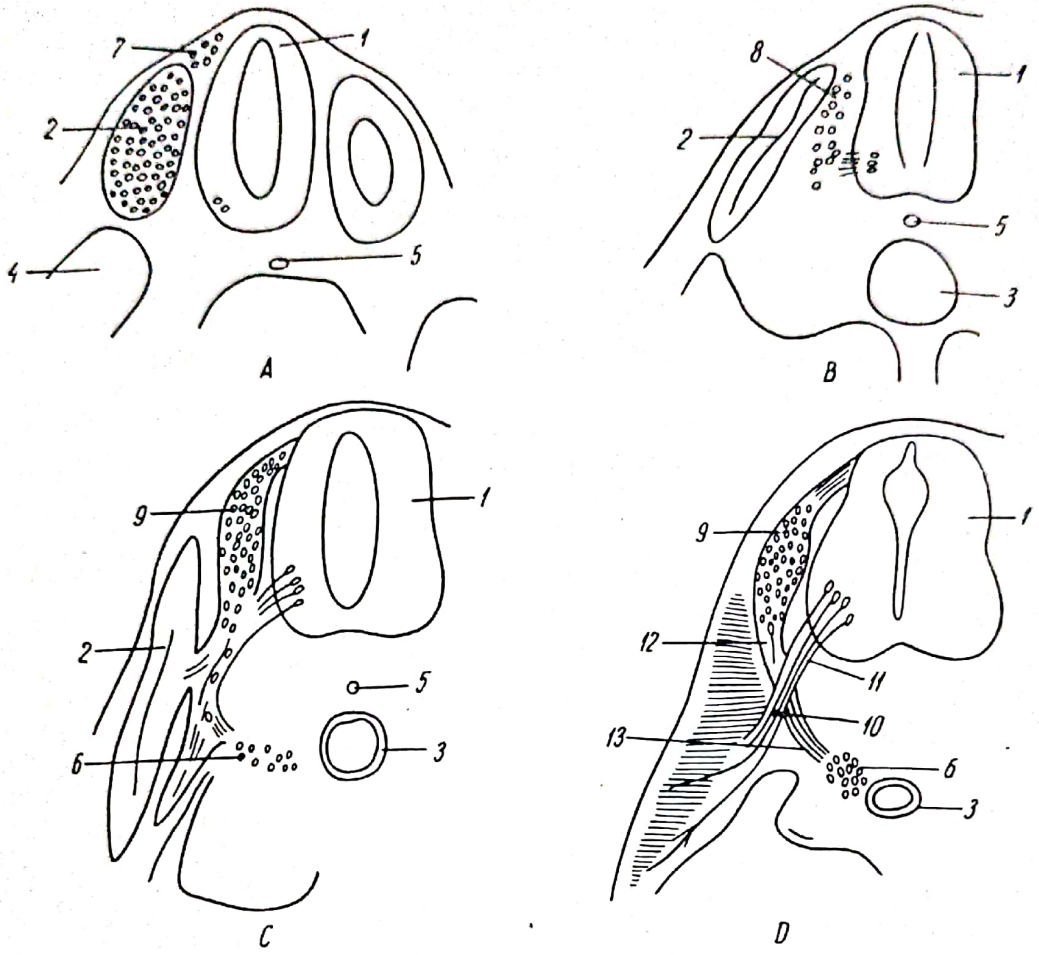

Fig. 288. Embriogeneza sistemului nervos (după Dubreuil):
Patru figuri (*A, B, C, D*) arătînd migrația celulelor simpatice din schițele ganglionilor spinali;
1 — neurax; *2* — miotom; *3* — aorta; *4* — celom; *5* — notocord; *6* — ganglion simpatic; *7* — schița crestei ganglionare; *8* — creasta ganglionară; *9* — ganglion spinal; *10* — nerv mixt; *11* — rădăcina anterioară; *12* — rădăcina posterioară; *13* — ram comunicat.

neurală. Cînd tubul se închide și se izolează de ectoblast, această creastă se separă atît de ectoblast ctî și de tub. Celulele sale constituie, de fiecare parte a tubului, *benzile ganglionare*. Prin fragmentarea lor, aceste benzi vor da naștere ganglionilor cranieni și rahidieni, iar celule nervoase migrate din aceștia vor da naștere la ganglionii sistemului simpatic (fig. 288).

Tubul neural prezintă un canal central, căptușit cu un epiteliu unistratificat. Pereții dorsali și ventrali rămîn reduși la acest epiteliu și formează *acoperișul* (bolta sau placa acoperitoare, *lamina dorsale*) și *planșeul* (placa bazală sau *lamina ventrale*). Pereții laterali (*lamina laterale*) din contra, se îngroașă. În ei se formează țesut nervos. Prin apariția pe fața lor internă a unui șanț longitudinal denumit *șanțul limitat (sulcus limitans)*, ele se împart într-o placă sau *lamă funda-*

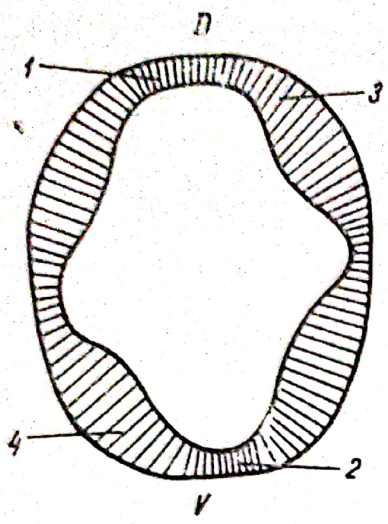

Fig. 289. Zonele morfofuncționale ale neuraxului (după Dubreuil):
1 — lama dorsală; *2* — lama bazală; *3* — lama alară; *4* — lama fundamentală.

mentală (lamina fundamentale), situată ventral, și o placă sau *lamă alară (lamina alare)*, situată dorsal. În lama fundamentală se vor diferenția neuroni motori; în lama alară se vor diferenția neuroni de asociație pe calea senzitivă. Cele două lame sînt separate printr-o piesă intermediară în care se vor diferenția neuroni neurovegetativi (fig. 289).

Cele patru lame, două laterale, lama ventrală și cea dorsală nu participă în proporții egale la formarea diferitelor părți ale creierului; lama bazală se oprește în dreptul mezencefalului, iar lamele fundamentale o depășesc numai în parte. Astfel prozencefalul (diencefalul și telencefalul) *este aproape exclusiv format din lamele alare și din lama dorsală.*

Cînd neuronii își vor forma fibre, acestea se vor dispune la periferia lamelor laterale și vor constitui substanța albă. În măduva spinării, lamele fundamentale vor da coloanele sau coarnele ventrale, lamele alare vor forma coloanele sau coarnele dorsale, iar piesa intermediară, coloanele sau coarnele intermediare.

La început, creierul este format dintr-o singură veziculă care se continuă cu măduva spinării. Prin gîtuire această veziculă dă naștere la două vezicule: *arhencefalul* și *deuterencefalul* (fig. 290). Arhencefalul se transformă în *prozencefal*. Acesta, prin gîtuire, dă naștere la două vezicule: *telencefalul* (creierul terminal sau creierul mare) și *diencefalul* (creierul intermediar). Deuterencefalul, prin gîtuire, dă două vezicule: *menzencefalul* (creierul mijlociu) și *rombencefalul*, care va

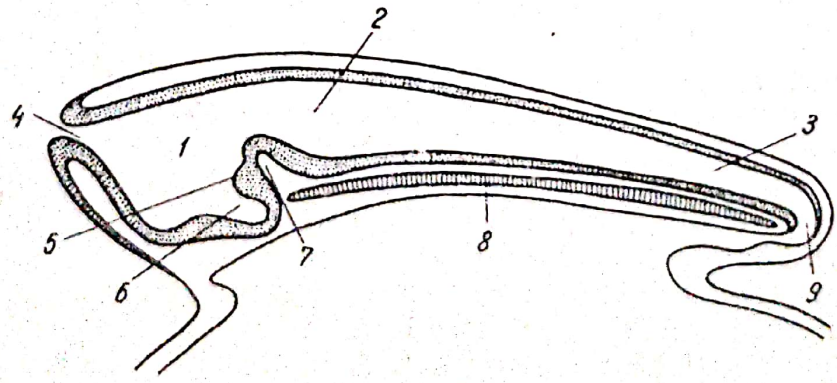

Fig. 290. Dezvoltarea embrionară a veziculei cerebrale (după Ihle):
1 — arhencefal; *2* — deuterencefal; *3* — măduva spinării; *4* — neuropor; *5* — tuberculul posterior; *6* — infundibulul; *7* — plica ventrală; *8* — coarda; *9* — canal neuroenteral.

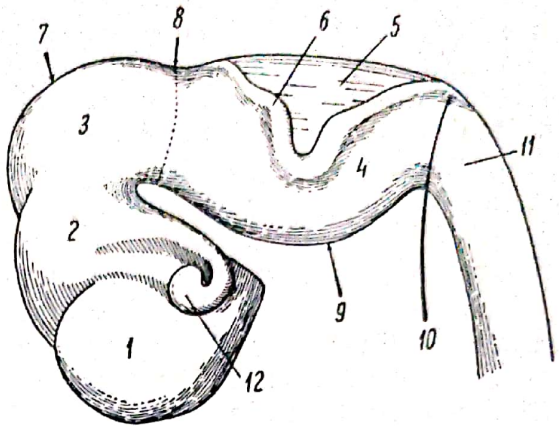

Fig. 291. Schemă reprezentînd dezvoltarea veziculelor cerebrale și formarea curburilor (după Corning):
1 — telencefal; *2* — diencefal; *3* — mezencefal; *4* — rombencefal; *5* — acoperișul mielencefalului; *6* — schița cerebelului; *7* — vîrful îndoiturii; *8* — istmul rombencefalului; *9* — vîrful punții; *10* — culmea occipitală; *11* — capătul măduvei; *12* — vezicula ochiului primar.

forma, tot prin gîtuire, două vezicule: *metencefalul* și *mielencefalul* (măduva prelungită, bulbul rahidian) (fig. 291).

De la început, primele trei vezicule cerebrale formează un unghi cu ultimele două și măduva spinării. Se formează astfel prima curbură cerebrală. Ea corespunde cu vîrful notocordului, și marchează astfel limita dintre porțiunea precordală și cea cordală a encefalului. Ceva mai tîrziu apar alte două, astfel încît encefalul prezintă în total trei curburi. Prima, orientată cu concavitatea ventral, se numește *curbura apicală* (sau a vertexului). A doua orientată cu concavitatea dorsal, apare la nivelul metencefalului și este denumită *curbura pontică*. Cea de-a treia se formează la nivelul mielencefalului, este orientată cu concavitatea ventral și se numește *curbura nucală*. Aceste curburi se schițează la toate vertebratele, dar se dezvoltă, rămînînd prezente și la adult, abia începînd de la reptile (fig. 291).

Porțiunea precordală a sistemului nervos este formată, după cum am mai spus, aproape exclusiv din lamele alare și lama dorsală. Din contra, mezencefalul, metencefalul și mielencefalul sînt formate, ca și în măduva spinării, din lama ventrală, lama dorsală, lamele fundamentale, lamele alare și piesele intermediare. În unele regiuni din encefal, lama dorsală rămîne toată viața subțire, redusă la un singur rînd de celule. Lama ventrală nu rămîne niciodată la periferie, ea fiind despărțită de suprafața exterioară a axului cerebrospinal prin țesut nervos pornit din lamele fundamentale.

Epiteliul care căptușește canalul central al tubului neural este format din celule nevroglice. Din înmulțirea acestor celule rezută celulele nevroglice de diferite categorii ale sistemului nervos.

Canalul central din creier se lărgește și formează ventriculele encefalice.

Paralel cu formarea acestor cinci vezicule cerebrale are loc și formarea organelor de simț, a căror evoluție se desfășoară sub semnul unei interdependențe reciproce cu evoluția encefalului. Astfel, pe păr-

ţile laterale ale prozencefalului, înainte de separarea telencefalului de diencefal, apar două evaginaţii laterale, care sînt *veziculele optice*. Fiecare din ele se diferenţiază în curînd într-un pedicul şi într-o cupă opitcă ce va da naştere la retină.

În imediata vecinătate a capătului anterior al neuraxului se formează două îngroşări ectoblastice simetrice, denumite *placode olfactive*. În urma invaginării lor se vor forma *fosele olfactive*, epiteliul cărora va da naştere la epiteliul olfactiv.

În regiunea rombencefalului, ectoblastul va da naştere la *placodele auditive*, din a căror invaginaţie se vor forma veziculele auditive. Ulterior, evoluţia veziculelor cerebrale se va desfăşura în strînsă interdependenţă cu evoluţia foselor olfactive, cu evoluţia retinei, precum şi cu evoluţia veziculelor auditive (otice).

Diferenţierile structurale ale veziculelor cerebrale la vertebrate. Telencefalul este la început reprezentat printr-o veziculă nepereche, avînd în centrul său un ventricul, de asemenea, nepereche. Este *telencefalul primitiv*. În decursul evoluţiei embrionare acesta formează două evaginaţii laterale care cresc puternic, dînd de cele mai multe ori emisferele cerebrale. Acestea cuprind în interiorul lor fiecare cîte un ventricul (ventriculele I şi II) (fig. 292).

Partea nepereche a telenecefalului creşte, din contra, foarte puţin, prezentîndu-se în cele din urmă ca o simplă continuare a diencefalului. Golul din interiorul său reprezintă, de asemenea, o continuare a ventriculului III din diencefal. Delimitarea dintre porţiunea telencefalică şi cea diencefalică a ventriculului III este realizată de vălul transvers. Telencefalul primitiv prezintă o evaginaţie în partea sa mediodorsală (anterioară faţă de vălul transvers), denumită parafiza.

În decursul evoluţiei lor embrionare, evaginaţiile laterale ale telencefalului primitiv pot urma două căi diferite, formînd astfel cele două tipuri de telencefal : cel *inversat* şi cel *eversat*.

În formarea *telencefalului inversat*, evaginarea emisferelor cerebrale este însoţită de creşterea în direcţia medială (internă) a părţilor dorsale şi ventrale ale acestora. În decursul acestei creşteri, părţile dorsale ale celor două evaginaţii perechi se întîlnesc pe linia mediană, se izbesc una de alta, îndoindu-se în direcţia ventrală. Un proces analog se petrece şi cu părţile ventrale ale celor două evaginaţii emisferice, care se îndoaie în sus. În acest mod se formează peretele median al fiecărei emisfere, alcătuit dintr-o parte dorsomediană şi din una ventromediană. Fiecare evaginaţie emisferică se prezintă astfel ca o formaţiune cavitară, golul intern reprezentînd tocmai unul din cele două ventricule laterale (ventriculele I şi II) ale telencefalului.

În acest telencefal inversat se pot recunoaşte patru regiuni fundamentale. Pe partea dorsală se întinde mantaua sau *palium*, împărţită într-o porţiune externă (laterală) *paleopalium* şi o porţiune internă

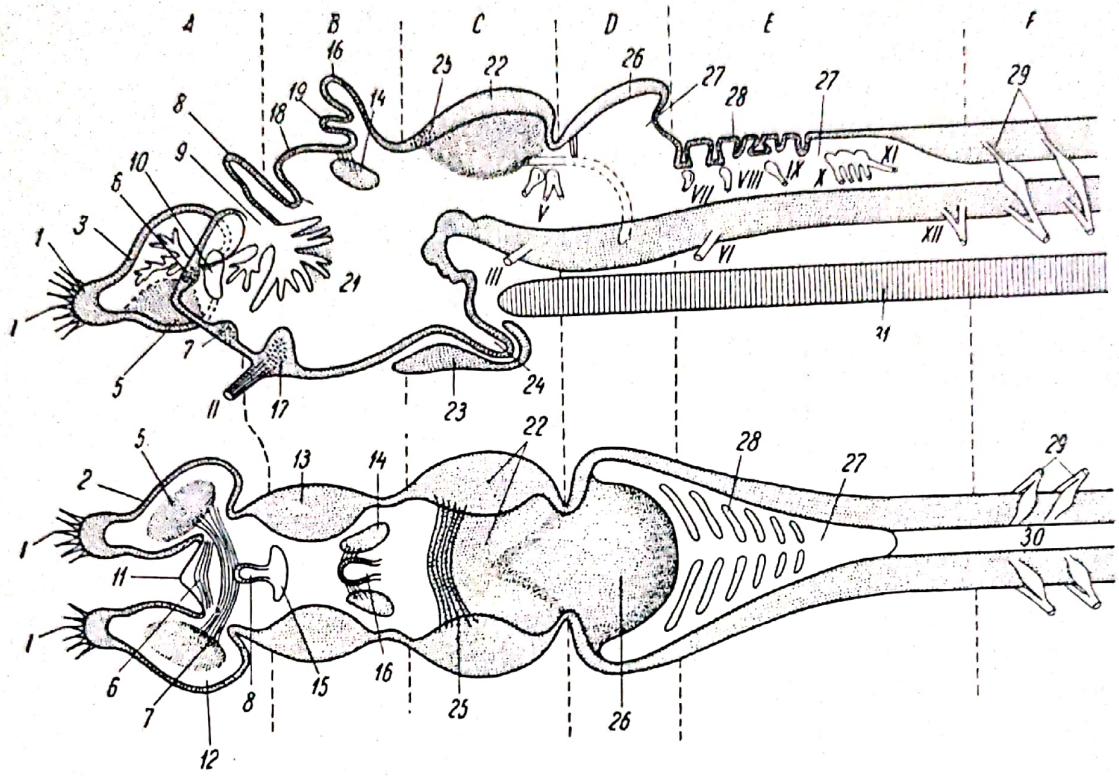

Fig. 292. Structura generală (schematică) a encefalului la vertebrate (după Ihle):
sus: secțiune sagitală; jos: secțiune orizontală:
A — telencefal; *B* — diencefal; *C* — mezencefal; *E* — metencefal; *F* — mielencefal; *1* — bulb olfactiv; *2* — hemisferă; *3* — palium; *5* — ganglioni bazali; *6* — comisura paleală anterioară; *7* — comisura anterioară; *8* — parafiza; *9* — plex coroid; *10* — orificiu Monro; *11* — lama terminală; *12* — hemisfera stîngă; *13* — talamus; *14* — nucleu habenular; *16* — vellum transversum; *16* — epifiza; *17* — chiasma; *18* — sacul dorsal; *19* — organul parietal; *21* — ventriculul III; *22* — lobii optici; *23* — hipofiza; *24* — infundibulul; *25* — comisura posterioară; *26* — cerebelul; *27* — ventriculul IV; *28* — pînza coroidiană; *29* — nervii spinali; *30* — canalul central; *31* — coarda.

(medială) *archipalium*. Din cauza menirii sale viitoare, *archipalium* mai este numit și „primordiul hipocampului". În evoluția filogenetică a telencefalului, pe lîngă aceste două formațiuni paleale, va apărea o a treia: *neopalium*. Baza telencefalului se împarte, de asemenea, într-o regiune internă (medială), *septumul*, și o regiune externă (laterală) *striatumul*. Un șanț septopaleal, vizibil pe fața medială a fiecărei emisfere, separă uneori regiunea bazală de cea paleală. Deasupra striatului există o proeminență intraventriculară de țesut nervos, care se numește *epistriatum* și care aparține de fapt *paliumului*. La partea anterioară (rostală) a fiecărei emisfere cerebrale se dezvoltă crescînd spre placoda olfactivă, lobul olfactiv (în sens larg). El este format adeseori din trei porțiuni: o parte bazală situată în imediata vecinătate a fiecărei emisfere, *denumită lob olfactiv în sens restrîns*, ce se continuă cu o bandeletă — *tractusul olfactiv* — care se termină printr-o dilatare — *bulbul* olfactiv. Aici se termină fibrele nervului olfactiv (mai exact fibrele olfactive), venite de la mucoasa olfactivă.

Cele două jumătăţi ale telencefalului sînt unite prin comisuri. În principiu există două comisuri :

a) *Comisura anterioară*, situată, în general, ventral, care unește formaţiunile rinencefalice, părţile paleopaleale și părţile epistriatele (cu alte cuvinte unește un paleopallium cu celălalt și un epistriatum cu celălalt).

b) *Comisura palliumului* (comissura pallii) care unește un archipallium cu celălalt.

Creierul anterior al tuturor amniotelor este structurat după acest tip, precum și acela al ciclostomilor, selacienilor, dipnoilor și amfibienilor. Creierul mare al ganoizilor, al teleosteenilor și a polipteridelor prezintă însă alte caracteristici, fiind denumit, spre deosebire de primul, *telencefal eversat*.

Telencefalul eversat este constituit dintr-o masă nervoasă, compactă uneori dublă (și simetrică), acoperită de o pînză corodiană lată, care se prinde de ea pe lături și adesea chiar pe partea sa lateroventrală. Această pînză coroidiană, care continuă pe cea a diencefalului, formînd împreună cu ea pînza *coroidiană anterioară*, nu reprezintă altceva decît lama dorsală a tubului nervos, întinsă și subţiată, acoperită de pia-mater corespunzătoare. Ea n-are nimic de-a face cu palliumul.

Anatomiștii sînt de acord pentru a interpreta un astfel de telencefal ca rezultatul unei „eversiuni" a pereţilor dorsali, care, în decursul creșterilor, în loc să se îndoaie spre linia mediană, s-au îndoit, din contra, în afară, antrenînd și lama dorsală. Această eversiune este însoţită de o îngroșare foarte mare a masei nervoase în direcţia verticală ; în acest fel spaţiul dintre masa nervoasă și pînza coroidiană este foarte redus. El nu este împărţit în două ventricule.

Formaţiunea bulbară olfactivă există și în telencefalul de acest tip. Cîteodată, ca la *Anguilla*, bulbul olfactiv este lipit de restul masei telencefalice ; alteori (siluride, cyprinide), bulbul olfactiv se leagă de telencefal printr-un tractus îngust și foarte alungit. La toţi teleosteenii însă bulbul olfactiv este o formaţiune compactă, din cauza eversiunii totale a telencefalului.

Neurologii sînt de acord pentru a localiza în telencefalul eversat părţile septale și striatale, aceste părţi fiind dealtminteri acoperite de un epistriatum foarte mărit. Cît despre pallium, el ocupă părţile laterale ale masei nervoase care, după *Kappers*, reprezintă numai paleopaliumul, partea mediodorsală sau archipaliumul lipsind. *Holmgren*, din contra, consideră că eversiunea este completă și că părţile cele mai laterale corespund archipaliumului.

Diencefalul, cuprinzînd în interiorul său ventriculul III, prezintă următoarele părţi :

Partea dorsală ce alcătuiește plafonul ventriculului III, formează *epitalamusul*, care are o structură complexă. Astfel, pe linia sa mediană

se diferenţiază două evaginaţii situate una după alta. Evaginaţia anterioară este organul parietal sau parapineal. Cea posterioară este epifiza sau organul pineal. Ele pot da naştere la vertebratele inferioare la organe de simţ (ochi nepereche — fie pineal, fie parietal). Majoritatea plafonului însă rămîne redusă numai la epiteliul ventricular (lama dorsală) care este acoperit de pia-mater şi formează împreună cu aceasta pînza coroidiană a ventriculului III. De obicei, *pînza coroidiană* prezintă digitaţii complicate şi intens vascularizate, *denumite plexuri coroidiene*. De o parte şi de alta a pînzei coroidiene, în imediata vecinătate a pereţilor laterali ai diencefalului, plafonul prezintă totuşi o structură nervoasă, formînd *ganglionii habenulari*, uniţi prin comisura habenulară (sau superioară).

Pereţii laterali ai diencefalului se îngroaşă mai mult sau mai puţin, formînd la partea anterioară *talamusul* sau păturile optice, iar la partea posterioară, *metatalamusul* (corpii genunchiaţi).

Podeaua diencefalului formează *hipotalamusul*. Partea anterioară a acestuia prezintă o evaginaţie în formă de pîlnie, numită infundibul, la capătul căruia se află prinsă partea nervoasă a hipofizei (neurohipofiza sau lobul posterior). În decursul evoluţiei embrionare o evaginaţie dorsală a stomodeumului, punga lui Rathke, se extinde pînă la neurohipofiză de care se alipeşte. Desprinzîndu-se apoi de stomodeum, capătul pungii lui Rathka, strîns alipit de neurohipofiză, formează adenohipofiza sau lobul anterior al hipofizei. La partea posterioară a infundibulului la peşti se diferenţiază sacul vascular, neîntîlnit la nici un alt grup de vertebrate. Mai posterior se diferenţiază nucleii mamilari, putînd uneori proemina sub formă de tuberculi (în special, la mamifere).

Mezencefalul prezintă în interiorul său un spaţiu ventricular care rămîne mai mult sau mai puţin larg la vertebratele inferioare (ventriculul mezencefalic). La mamifere el se îngustează (din cauza îngroşării pereţilor), reducîndu-se la un simplu canal (apeductul lui Sylvius). Partea dorsolaterală a mezencefalului formează acoperişul optic (*tectum opticum*), în timp ce partea ventrală dă naştere la calota mezencefalului (*tegmentum*).

La partea anterioară a acoperişului optic se dezvoltă importanţi nuclei legaţi de calea vizuală, în timp ce la partea posterioară se dezvoltă nuclei legaţi de calea auditivă (partea posterioară a torusurilor semicirculare).

Tactumul optic se prezintă diferenţiat la majoritatea vertebratelor în doi tuberculi (bigemeni), în timp ce la mamifere şi la unele reptile el se află diferenţiat în patru tuberculi (cvadrigemeni). În tegmentum se diferenţiază o serie de nuclei importanţi, printre care şi nucleii primelor două perechi ai nervilor oculomotori. Tot aici se află şi sub-

Scanned with OKEN Scanner

stanţa reticulară a mezencefalului. La mamifere, partea ventral a tegmentumului este ocupată de pedunculii cerebrali.

Metencefalul este diferenţiat din regiunea anterioară şi dorsală a rombencefalului. El este reprezentat la marea majoritate a vertebratelor numai prin creieraş. La mamifere, acestuia i se adaugă şi puntea lui Varoli, a cărei apariţie este corelativă cu apariţia emisferelor cerebeloase. În axul mezencefalului se extinde etajul superior al ventriculului IV al cărui plafon este reprezentat aici prin creieraş.

Mielencefalul sau bulbul sau măduva prelungită. În interiorul mielencefalului se află etajul inferior a ventriculului IV. Plafonul acestuia este redus la epiteliul ventricular (lama dorsală) alipit de meninge şi formează o pînză coroidiană. Această pînză coroidiană a ventriculului IV prezintă şi ea cute complicate, cunoscute sub denumirea de plexuri coroidiene. Pereţii laterali şi ventrali sînt însă formaţi dintr-o masă nervoasă mai mult sau mai puţin dezvoltată.

SCURTĂ PRIVIRE ASUPRA SISTEMULUI NERVOS LA NEVERTEBRATE

Celenteratele au celule senzitive şi motoare situate în epidermă. Sistemul nervos este difuz la hidră şi polipii coralieri. La hidromeduze şi şcifomeduze el se concentrează însă în inele nervoase. La ctenofori există cordoane nervoase în lungul şirurilor de piepteni, o reţea nervoasă peribucală, precum şi o reţea cutanee difuză.

La o parte din *turbelariatele acele* sistemul nervos este difuz (reţea nervoasă). La alte *turbelariate acele* şi la *restul turbelariatelor*, precum şi la *trematode*, la *cestode*, la *nematode*, la *rotiferi*, la *nemertieni*, există celule senzitive în epidermă, dar celulele motoare şi de asociaţie se află aşezate în ganglionii cerebroizi şi de-a lungul cordoanelor longitudinale posterioare ce pleacă de la aceştia (unite din loc în loc prin comisuri).

Anelidele (polichete, oligochete, hirudinee) au iarăşi celule senzitive în epidermă. Celulele motoare şi de asociaţie sînt situate în ganglionii cerebroizi supraesofagieni şi ganglionii lanţului nervos ventral. Pe lîngă comisura periesofagiană, există comisuri şi conective între ganglionii lanţului ventral, formînd un sistem nervos scalariform tipic. Ganglionii cerebroizi sînt constituiţi din proto — deuto — şi tritocerebrum.

Artropodele (crustacei, arahnide, protraheate, miriapode şi insecte) prezintă celule senzitive migrate sub epidermă. Celulele motoare şi de asociaţie se află în ganglionii cerebroizi, subesofagieni, toracici şi ab-

Scanned with OKEN Scanner

dominali. La unele artropode, ganglionii ventrali se pot contopi între ei, cel subesofagian fiind format întotdeauna din contopirea a trei perechi de ganglioni ce corespund segmentelor mandibular, maxilar și labial al capului. Ganglionii cerebroizi sînt formați din proto- deuto- și tritocerebrum. Există comisuri periesofagiene.

Moluștele prezintă și ele celule senzitive migrate sub epidermă. Celulele motoare și de asociație se află în ganglionii dispersați în diferite părți ale corpului ganglioni cerebroizi, pedioși, pleurali sau paleali, parietali și viscerali), uniți prin conective lungi. Amintim că la formele mai evoluate, toți ganglionii se concentrează în apropierea esofagului.

La toate nevertebratele, ganglionii nervoși, constituiți din celule concentrate la periferie și din fibre așezate la centru, sînt înveliți de o teacă, ce poate fi comparată cu meningele. Această teacă a fost studiată la Bombyx mori de G. Th. Dornescu și I. Steopoe. Ea este formată la exterior dintr-o lamă conjunctivă (lama neurală), iar la interior, dintr-un epiteliu (perineurium), și suferă mari modificări în timpul metamorfozei.

Pe lîngă acest sistem al vieții de relație, majoritatea nevertebratelor prezintă și un sistem al vieții vegetative.

CONSIDERAȚII GENERALE ASUPRA ORIGINII FILOGENETICE A SISTEMULUI NERVOS CENTRAL LA CORDATE

Sistemul nervos central al corodatelor reprezintă un organ nou, în comparație cu acela al nevertebratelor. În sprijinul acestei ipoteze pledează atît dezvoltarea sa embriogenetică, cît și structura sa generală.

În adevăr, dacă la unele nevertebrate se poate observa formarea sistemului nervos, plecînd de la o îngroșare ectodermică, de *tipul plăcii neurale*, aceasta nu se dezvoltă însă niciodată într-un canal neural, așa cum este neuraxul primitiv de la vertebrate. De asemenea și dispoziția elementelor nervoase este diferită la primele în comparație cu acestea din urmă, la care celulele nervoase se află întotdeauna inițial dispuse în partea centrală a organului, în timp ce fibrele se află la periferie.

Particularitățile dezvoltării embrionare ale sistemului nervos central de la cordate, precum și unele date de anatomie comparată, dau indicații asupra modului cum s-a format acesta în decursul filogenezei. Ele au permis savantului I. Smalchausen să schițeze următoarea ipoteză :

Scanned with OKEN Scanner

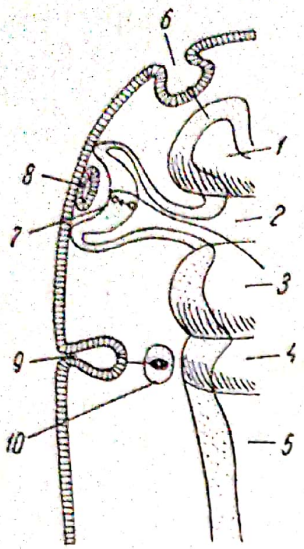

Fig. 293. Dezvoltarea organelor de simţ cefalice şi a veziculelor cerebrale (după P o r t m a n n):

1 — telencefalul; *2* — diencefalul; *3* — mezencefalul; *4* — metencefalul; *5* — mielencefalul; *6* — fosă olfactivă; *7* — cupă optică; *8* — cristalin; *9* — schiţa labirintului; *10* — ganglionul nervului acustic.

Strămoşii cordatelor prezentau, probabil, un cordon dorsal de celule senzitive intraepiteliale (asemănător cu placa neurală), care s-a invaginat mai întîi sub forma unui jgheab. Acesta închizîndu-se apoi a dat un canal, comunicînd la început cu exteriorul prin cîte un orificiu anterior şi unul posterior, comparabile cu neuroporii. Graţie acestor orificii, apa marină putea circula prin acest organ, din partea anterioară spre partea posterioară. Acest fapt a determinat o creştere mai intensă a părţii anterioare a tubului, care a devenit veziculară, apa circulantă fiind aici mai bogată în oxigen.

Totodată, părţile periferice ale plăcii senzitive dorsale s-au individualizat formînd, la partea anterioară, *fosetele olfactive*, iar lateral, *crestele ganglionare* din care se vor forma ulterior ganglionii nervoşi (spinali, ai nervilor cranieni şi ai sistemului simpatic), iar, în legătură cu ele, şi *organele liniei laterale*, precum şi *veziculele auditive* (fig. 293). Tubul nervos însuşi a conservat multă vreme rolul senzitiv (mai ales de organ fotosensibil), dar mai tîrziu această funcţiune s-a concentrat în două evaginaţii laterale ale *veziculei cerebrale*, care s-au dezvoltat în organe ale văzului, adînc specializate, dînd retina. Restul tubului a pierdut în mod progresiv funcţiunea de organ de simţ, transformîndu-se într-un organ nervos central, ce leagă toate organele de simţ formate în preajmă sau din placa neurală iniţială (fig. 294). Acest organ central avea totodată rolul să elaboreze răspunsuri coordonate la excitaţiile primite. Beneficiind de condiţii mai bune de hrană şi oxigenare decît vechiul sistem nervos, noul organ s-a dezvoltat progresiv, în timp ce primul şi-a pierdut treptat importanţa iniţială, regresînd pînă la dispariţie.

I. S m a l c h a u s e n sprijină ipoteza expusă mai sus cu date de ordin comparativ, nu numai cu cele de ordin embriologic.

Astfel, la cordatele inferioare, unele organe de simţ se află încă incluse în tubul nervos. La larve de *Ascidii*, otocistul şi ocelul se dezvoltă în pereţii porţiunii anterioare, veziculare, a tubului nervos. La *Amfioxus* întreaga veziculă cerebrală este fotosensibilă, dat fiind că conţine în pereţii ei ocelii lui Hesse. Foseta olfactivă la Amfioxus se dezvoltă în legătură cu neuroporul anterior (fig. 295).

La vertebrate, retina se dezvoltă întotdeauna pe seama pereţilor înşişi ai creierului, organul olfactiv se dezvoltă pe seama unor placode, situate în imediata vecinătate a părţii anterioare a neuraxului embrionar, iar veziculele auditive şi organele liniei laterale, ca şi ganglionii

Scanned with OKEN Scanner

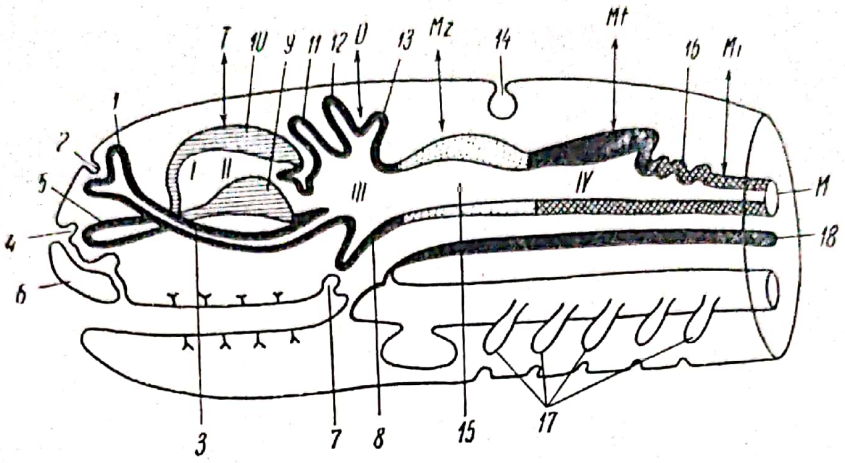

Fig. 294. Schema unei secțiuni sagitale prin regiunea cefalică a unui embrion, reprezentînd dispoziția encefalului în raport cu diversele organe învecinate (după S t e m p e l l):

I—IV — ventricule; *T* — telencefal; *D* — diencefal; *Mz.* — mezencefal; *Mt.* — metencefal; *Mi.* — mielencefal; *M* — măduva; *1* — globul ocular; *2* — cristalin; *3* — nervul optic; *4* — fosa olfactivă; *5* — lob olfactiv; *6* — organul lui Jacobson; *7* — punga lui Rathke; *8* — infundibul; *9* — corpii striați; *10* — palium; *11* — parafiza; *12* — organ parietal; *13* — epifiza; *14* — vezicula auditivă; *15* — apeductul lui Sylvius; *16* — plexus coroid; *17* — pungi entobranhiale; *18* — coarda dorsală.

spinali, se dezvoltă din ectodermul vecin cu placa neurală propriu-zisă. În fine, la toate vertebratele, epiteliul care căptușește canalul ependimar și ventriculele prezintă numeroase elemente senzitive, sub formă de celule senzitive primare. La multe din ele se dezvoltă în plafonul diencefalului un organ senzitiv, ochiul pineal. La pești se observă iarăși o acumulare de celule senzitive primare (celulele lui Boeke) într-o evaginație a regiunii infundibulare, constituind *sacul vascular*.

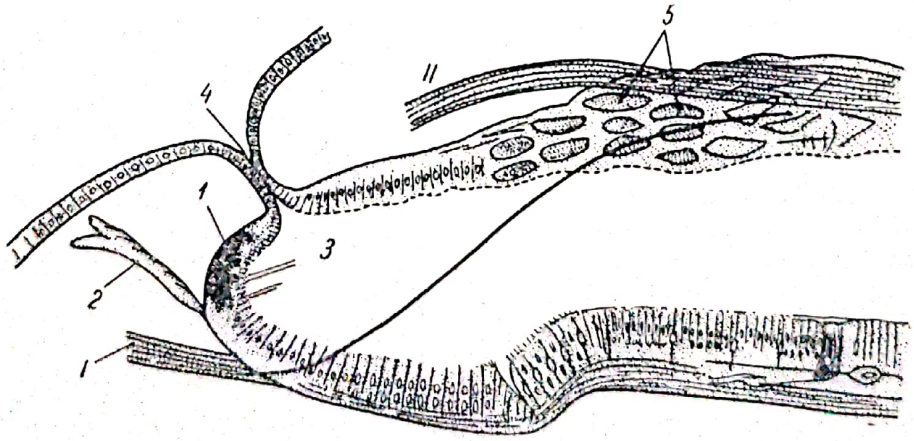

Fig. 295. Secțiune sagitală prin partea anterioară a sistemului nervos la *Amphioxus (după I h l e)*:

1 — porțiune pigmentară; *2* — nervul terminal; *3* — ventricul; *4* — groapă olfactivă; *5* — celule ganglionare mari.

SISTEMUL NERVOS CEREBROSPINAL

Sistemul nervos cerebrospinal este format din *axul cerebrospinal*, reprezentat, prin măduva spinării şi prin encefal, şi din partea periferică, reprezentată prin nervii cranieni şi rahidieni, precum şi prin ganglionii anecşi acestora.

MĂDUVA SPINĂRII *(MEDULA SPINALIS)*

Structura generală. Morfologia externă. Măduva este partea cea mai puţin modificată a neuraxului. Inclusă în canalul rahidian, învelită în meninge, care o protejează, ea se prezintă sub forma unui cordon, de obicei, cilindric, rareori sub forma unui cordon turtit (ciclostomi). În interior, în tot lungul său, se întinde un canal central îngust, *canalul ependimar*.

De cele mai multe ori, măduva este brăzdată în tot lungul ei de şanţuri longitudinale. Cele mai constante sînt: *şanţul longitudinal median anterior* şi *şanţul longitudinal median posterior*. Pe lîngă aceste şanţuri mediane se mai pot întîlni şi şanţuri colaterale, atît anterioare cît şi posterioare, precum şi şanţuri intermediare (fig. 296).

Măduva spinării comandă direct motricitatea trunchiului şi a membrelor, prin intermediul unor fibre motoare ce pleacă din regiunea sa anterolaterală, constituind rădăcinile ventrale ale măduvei. Ea primeşte, pe de altă parte, excitaţii senzoriale exteroceptive, interoceptive şi propriceptive, prin fibre nervoase ce pătrund pe partea dorsolaterală, constituind *rădăcinile dorsale ale măduvei*. Aceste rădăcini, spre deosebire de precedentele, poartă pe traiectul lor, nu departe de măduvă, cîte un ganglion nervos, denumit *ganglion spinal*. Aici se află celulele de origine ale fibrelor senzitive, avînd forma unor neuroni bipolari sau pseudounipolari. Tot din măduvă pleacă şi fibre nervoase destinate să enerveze organele vieţii vegetative, denumite fibre preganglionare care intră în constituţia sistemului nervos simpatic.

Dezvoltarea măduvei în lărgime şi grosime este în raport cu variaţiile de volum ale corpului şi membrelor (fig. 297).

Cu cît corpul este mai lung şi regiunea sa codală mai dezvoltată, cu atît măduva este mai lungă. Din acest punct de vedere, un exemplu clasic îl prezintă şerpii, unde măduva este deosebit de lungă.

Din contra, reducerea dimensiunilor longitudinale ale animalului şi descreşterea în importanţă a apendicelui codal are drept efect scurtarea măduvei. Astfel, la peştele-lună (*Orthagoriscus mola*), măduva se reduce la un fel de apendice al encefalului, atingînd doar lungimea de

Scanned with OKEN Scanner

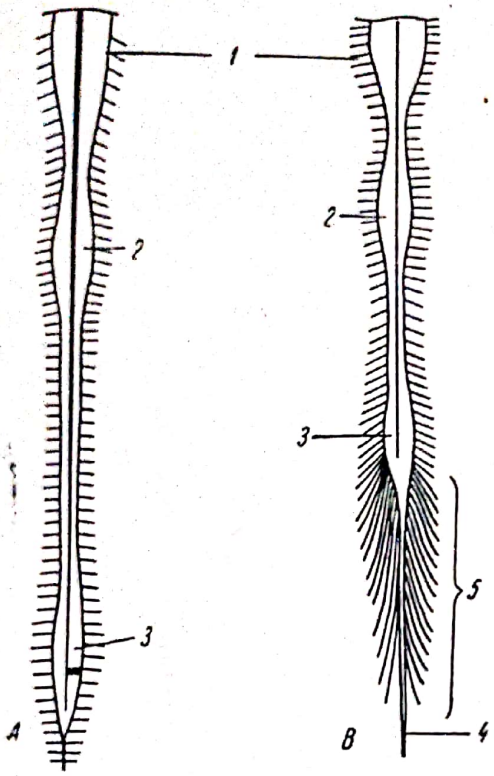

Fig. 296. Morfologia externă a măduvei (schemă după Wiedersheim):
A — măduva care ajunge pînă la vîrful canalului rahidian; *B* — măduva care nu ajunge pînă la vîrful canalului rahidian; *1* — mielencefal; *2* — dilatarea cervicală; *3* — dilatarea lombară; *4* — firul terminal; *5* — coada de cal.



Fig. 297. Variabilitatea grosimii măduvei spinării la vertebrate (după Stempell):
A — măduva la Emys; *B* — la dinosaur; *C* — la păsări; *D* — la om.
1 — creier; *2* — dilatarea cervicală; *3* — dilatarea lombară.

12 mm la un exemplar de 1 m (fig. 298). Scurtarea apreciabilă a măduvei se observă la anure, în legătură cu dispariţia cozii, precum şi la antropoide. Aici măduva nu mai ocupă toată lungimea canalului rahidian. Capătul său distal pierde structura nervoasă, transformîndu-se într-un fir (filum) terminal de natură conjunctivă. Nervii rahidieni din partea posterioară a măduvei prezintă un traiect din ce în ce mai oblic, producîndu-se un decalaj între locul lor de ieşire din măduvă şi orificiile de conjugaţie, (intervertebrale) prin care ei părăsesc canalul rahidian. În acest mod, în partea posterioară a canalului rahidian nervii formează un smoc, cunoscut sub numele de coadă de cal (fig. 299).

Gradul de dezvoltare a membrelor influenţează mult variaţiile de calibru ale măduvei. Astfel, în timp ce la majoritatea peştilor, măduva este egal calibrată, la triglide (rîndunica de mare), în legătură cu diferenţierea unor raze de înotătoare libere, a înotătoarelor pectorale, mobile şi prevăzute cu numeroşi corpusculi tactili, măduva prezintă o serie de dilataţii moniliforme în regiunea ei cervicală (fig. 300).

Scanned with OKEN Scanner

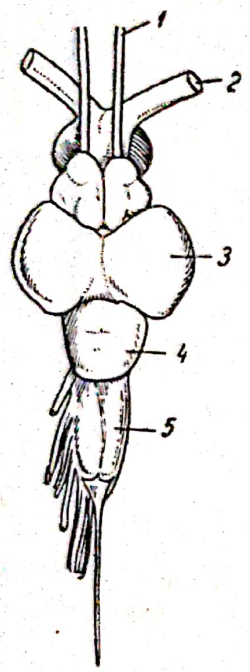

Fig. 298. Măduva și encefalul la *Orthagoriscus mola* (după Bolk):
1 — tractus olfactiv; *2* — nervii optici; *3* — lobii optici; *4* — cerebel; *5* — bulbul și măduva spinării.

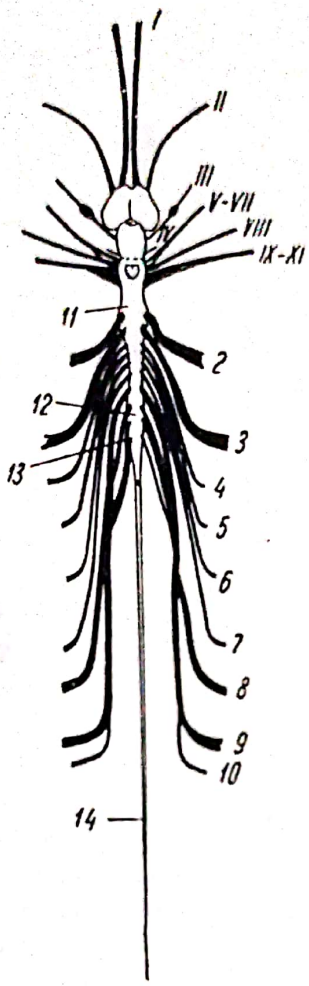

Fig. 299. Encefalul și măduva la *Pipa* (după Bolk):
I—XI — nervii craniени; *2—10* — nervii rahidieni; *11* — umflătura cervicală; *12* — umflătura lombosacrală; *13* — plex; *14* — filum terminale.

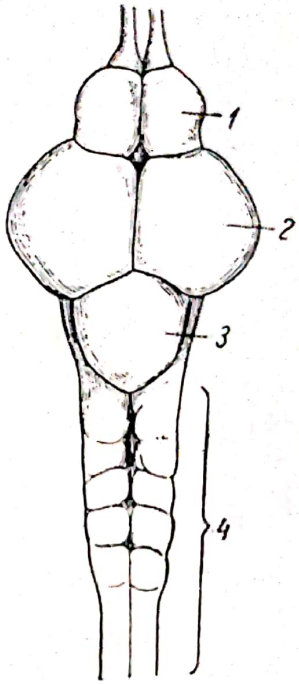

Fig. 300. Dilatările moniliforme ale măduvei la *Trigla* (după Bolk):
1 — telencefal; *2* — lobii optici; *3* — cerebel; *4* — măduva spinării.

Dezvoltarea membrelor tetrapodelor este corelativă cu apariția în măduvă a unor dilatații corespunzătoare (intumescențe) atît în regiunea cervicală cît și în cea lombosacrală. Cu cît membrele joacă un rol mai important în locomoție, cu atît și aceste intumescențe sînt mai voluminoase. Astfel, la șerpi, unde membrele lipsesc, măduva este regulat calibrată în tot lungul ei. La șopîrle și crocodili, măduva prezintă intumescențele cervicală și lombosacrală pronunțate, fiind regulat calibrată în regiunea toracică, în timp ce la broaștele țestoase, în legătură cu reducerea musculaturii toracoabdominale, măduva prezintă o reducere considerabilă a calibrului în această regiune. La dinosarienii bipezi, în legătură cu puternica dezvoltare a membrelor lor posterioare, mă-

duva a prezentat o puternică dilatare lombosacrală, așa cum aceasta rezultă din lărgimea canalului lor rahidian în această regiune. La stegosauri, această dilatare trebuia să fi depășit de circa 10 ori lărgimea encefalului. La păsările actuale se observă, de asemenea, o puternică dilatare lombosacrală în legătură, ci rolul important jucat de membrele posterioare în staţiunea bipedă. În această regiune, coarnele posterioare se depărtează între ele, formîndu-se o fosă de formă rombică, denumită *sinus romboid*.

Din punctul de vedere funcţional, măduva este un centru important de activitate reflexă, precum şi un organ de conducere a influxului nervos.

Structura internă. Măduva este formată la interior din o substanţă celulară, cenuşie, şi din o substanţă albă, constituită din fibre nervoase mielinizate (afară de ciclostomi). Prima este dispusă în jurul canalului ependimar, avînd deci o poziţie centrală, cea de-a doua, din contra, la periferie.

Substanţa cenuşie se prezintă, la ciclostomi, sub forma unui cordon oval, de aceeaşi formă ca şi toată măduva, terminîndu-se lateral prin cîte o extremitate unică sau corn lateral. La toate celelalte vertebrate aceste coarne sînt dedublate într-un corn anterior şi un corn posterior. În acest mod, substanţa cenuşie prezintă aici o porţiune mediană, situată în jurul canalului ependimar, de la care pornesc două perechi de coarne : *o pereche posterioară* şi *una anterioară*. Substanţa cenuşie, în ansamblul ei, ia astfel forma literei H sau X, semănînd cu un fluture cu aripile deschise. Numai la peşti, aşa cum o vom vedea, ea poate lua forma literei Y. La vertebratele superioare (mamifere) baza coarnelor anterioare poate forma cîte o proeminenţă laterală, denumită *corn lateral* (fig. 301).

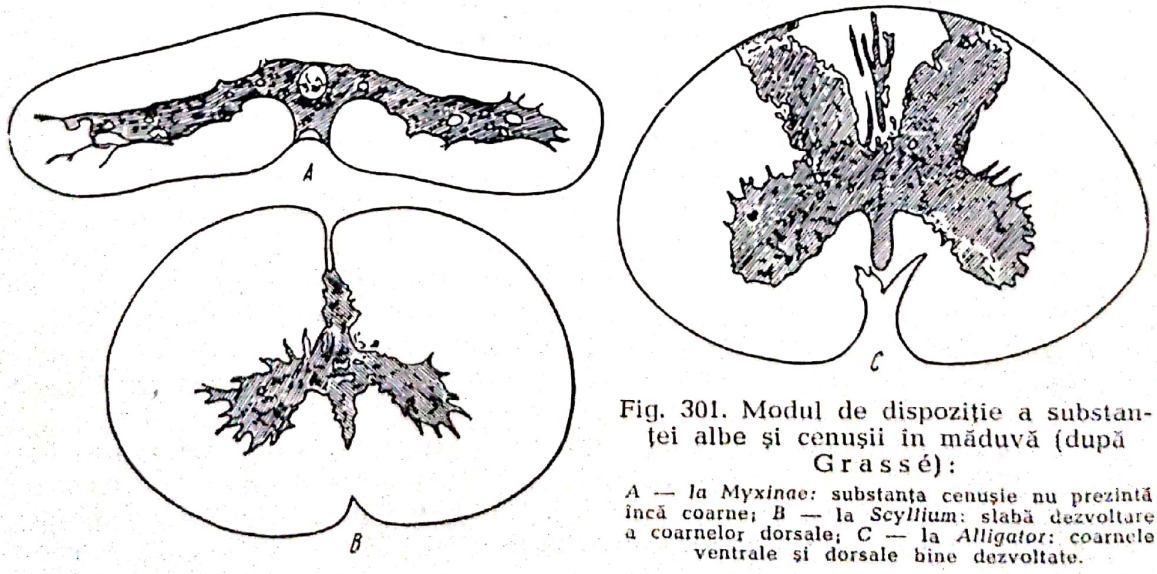

Fig. 301. Modul de dispoziţie a substanţei albe şi cenuşii în măduvă (după Grassé):

A — la *Myxinae*: substanţa cenuşie nu prezintă încă coarne; *B* — la *Scyllium*: slabă dezvoltare a coarnelor dorsale; *C* — la *Alligator*: coarnele ventrale şi dorsale bine dezvoltate.

Sanţul limitant, uneori vizibil şi la adult, pe părţile laterale ale canalului ependimar, împarte substanţa cenuşie a măduvei în două regiuni distincte din punctul de vedere funcţional: regiunea *dorsală cu funcţiuni asociativosenzitive* şi *regiunea ventrală cu funcţiuni motorii*. Aceste regiuni sînt împărţite, la rîndul lor, în zone. Astfel, partea centrală a regiunii motorii este afectată motricităţii viscerale: e *zona visceromotorie*. Cea externă este afectată motricităţii somatice: e *zona somatomotorie*. De asemenea, partea centrală a regiunii senzitive este afectată sensibilităţii viscerale: e *zona viscerosenzitivă*, în timp ce cea externă e afectată sensibilităţii somatice: e *zona somatosenzitivă*.

În zona somatomotorie, aşezată la vîrful coarnelor anterioare, se află celule nervoase mari, ai căror cilindriacşi formează rădăcinile anterioare motorii, ale nervilor rahidieni. În zona visceromotorie, situată la baza coarnelor anterioare (care formează coarnele laterale de la mamifere), se găsesc neuronii vegetativi ai căror axoni formează fibrele vegetative efectoare (preganglionare) care intră în constituţia sistemului nervos visceral.

În acest mod, coarnele anterioare sînt locul de origine a fibrelor eferente, motoare şi efectoare ale măduvei (fig. 302). Iată de ce şi volumul lor este corelativ cu masa corporală enervată, în special, cu masa musculară a trunchiului şi a membrelor. La tetrapode, coarnele anterioare se dezvoltă în mod deosebit în regiunea de unde pleacă nervii motori ce enervează membrele, adică în regiunea intumescenţelor cervicală şi lombară. La unii peşti teleosteeni cu organe electrice (*Gymnotus, Malapterus*), celulele motoare speciale din această regiune a măduvei emit fibre motorii ce enervează aceste organe.

Coarnele posterioare primesc fibre nervoase aferente, ce pătrund în măduvă prin rădăcinile posterioare. Originea lor este în ganglionii spinali, situaţi pe traiectul rădăcinilor posterioare, ele fiind cilindriacşii celulelor bipolare sau pseudounipolare din aceşti ganglioni. Prelungirile protoplasmatice axoniforme ale aceloraşi celule se ramifică la periferie, recepţionînd diverse excitaţii ce sînt transmise spre măduvă. Aceste excitaţii pot fi culese la nivelul tegumentumului, fiind izvorîte din acţiunea mediului extern (excitaţii exterceptive) sau din mucoasele viscerale (excitaţii interoceptive), sau din muşchi, tendoane şi articulaţii, fiind izvorîte din funcţionarea acestora (excitaţii proprioceptive (fig. 302).

Volumul coarnelor posterioare este proporţional cu cantitatea de excitaţii ce le parvin. La peşti, ele sînt extrem de mici. Dat fiind că aici substanţa albă ce le separă este iarăşi puţin abundentă, aceste coarne se contopesc pe linia mediană, substanţa cenuşie luînd în secţiunea transversală forma literei Y (răsturnată).

La vertebratele inferioare, excitaţiile periferice destul de neprecise (sensibilitate discritică sau protopatică), aduse de fibrele aferente subţiri ale rădăcinilor posterioare, parvin toate în substanţa nervoasă, formată din celule mici, aşezate la vîrful coarnelor posterioare, numită

Scanned with OKEN Scanner

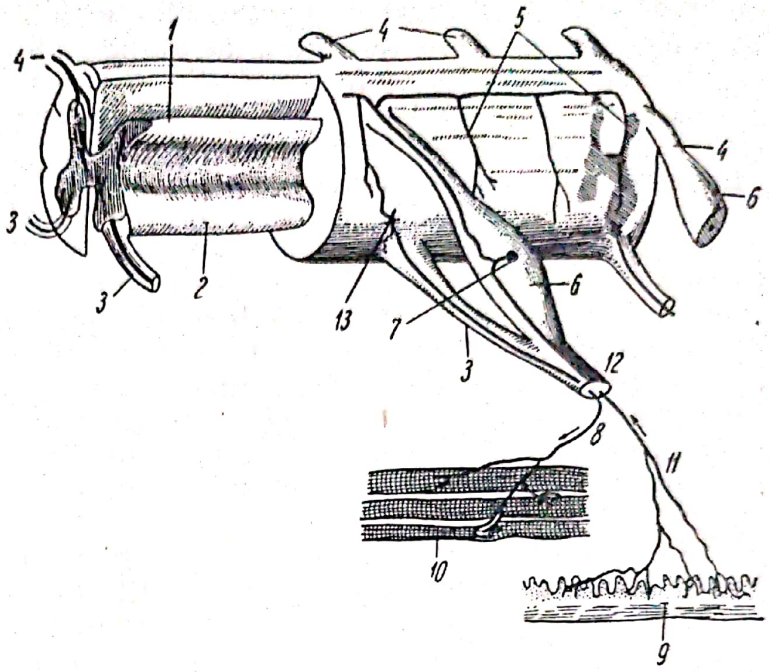

Fig. 302. Schema structurii interne a măduvei cu rădăcinile nervoase și nervii rahidieni (după Benninghoff):
1 — coarne dorsale; *2* — coarne ventrale; *3* — rădăcină anterioară; *4* — rădăcini posterioare; *5* — colaterale; *6* — ganglion spinal; *7* — celulă din ganglionul spinal; *8* — fibră motorie; *9* — epiderma; *10* — mușchi; *11* — fibră senzitivă; *12* — nerv mixt; *13* — celulă radiculară motorie.

substanța gelatinoasă, de unde ele vor fi retransmise mai departe. La grupele mai evoluate, care aduc excitații mai precise (sensibilitate epicritică), ele nu dau decît ramificații colaterale la coarnele posterioare, ele însăși mergînd spre encefal (bulb) prin substanța albă dorsală (cordoane posterioare).

Substanța albă este împărțită de către coarnele cenușii în trei perechi de cordoane: *cordoanele anterioare*, așezate de o parte și de alta a șanțului median anterior, *cordoanele posterioare*, așezate de o parte și de alta a șanțului median posterior, și *cordoanele laterale*, așezate între coarnele anterioare și posterioare din aceeași parte.

Aceste cordoane sînt constituite din fibre nervoase ascendente și descendente, care leagă măduva de encefal. Dezvoltarea cordoanelor albe depinde de numărul acestor fibre. La pești, unde fibrele ce conduc direct excitațiile spre bulb, trecînd prin coarnele posterioare, sînt foarte puțin numeroase, coarnele posterioare sînt foarte apropiate între ele, putîndu-se chiar reuni pe linia mediană (substanța cenușie în formă de litera Y răsturnată).

Căile ascendente ale substanței albe sînt destul de variate. Vom distinge trei categorii mai importante.

1) *Căile ascendente ale sensibilității discritice*, care domină la vertebratele inferioare, sînt reprezentate prin fascicule spinobulbare, spinomezencefalice, spinotalamice. Ele sînt alcătuite din fibre ascendente emanate din celule mici ale substanței gelatinoase care, după ce s-au încrucișat, se ridică pînă la bulb, mezencefal sau talamus, prin cordoanele laterale. La ciclostomi, majoritatea lor merg numai pînă la romben-

cefal. La alte vertebrate inferioare ele se ridică pînă la mezencefal, în timp ce la mamifere majoritatea lor ajung la talamus.

2) *Căile ascendente ale sensibilității epicritice* sînt constituite din cilindriacșii groși (ce dau numai colaterale coarnelor posterioare), mergînd prin cordoanele posterioare pînă la bulb. Foarte sărace la pești (din care cauză și coarnele posterioare sînt foarte apropiate sau chiar contopite), ele devin din ce în ce mai numeroase la amfibieni, reptile și păsări, ajungînd la un maximum de dezvoltare la mamifere. Pe traiectul lor, în regiunile superioare ale măduvei cervicale apar, la reptile și păsări, mici concentrări de substanță cenușie, constituind un început de nuclei, unde aceste fibre se termină. Căile de transmitere ulterioară a excitațiilor parvenite aici sînt prea puțin cunoscute la aceste animale. La mamifere însă, acești nuclei (denumiți nucleii lui Goll și Burdach) apar la partea inferioară a bulbului rahidian. Influxurile parvenite aici prin fibrele cordoanelor posterioare sînt retransmise mai sus, spre talamus.

3) *Căile ascendente cerebeloase* sau *spinocerebeloase* emană din neuronii coarnelor posterioare și sînt constituite din fibre nervoase așezate în cordoanele laterale. Ele sînt dezvoltate deosebit de bine la păsări (în legătură cu zborul), precum și la mamifere, unde sînt reprezentate prin fasciculele lui Flechsig și Gowers.

Căile descendente ale măduvei aduc aici influxurile nervoase emanate din diversele părți ale encefalului. La vertebratele inferioare, aceste influxuri vin numai din rombencefal și mezencefal. La vertebratele superioare se adaugă la acestea și influxuri de origine telencefalică care devin deosebit de importante la mamifere.

Putem distinge la vertebrate următoarele sisteme descendente:

a. *Fibrele axonice ale celulelor din ganglionii unor nervi cranieni* (ramul vestibular al acusticului, trigemenul, vagul) pot coborî în măduvă, intrînd în legătură cu unele celule motorii ale acesteia, declanșînd acte reflexe cu doi neuroni. În general, astfel de fibre ajung numai pînă la regiunea cervicală, dar la anure ele pot ajunge chiar pînă la măduva lombară.

b) *Fibre axonice, provenite din nucleii bulbari* ai unor nervi cranieni, pot coborî în măduvă unde intră în contact cu celulele motorii ale acesteia. În această categorie intră fasciculul vestibulospinal ce se coboară în măduvă din nucleul bulbar al ramului vestibular.

c. *Fibre emanînd din neuronii substanței reticulare* (din bulb și mezencefal) pot coborî iarăși în măduvă, intrînd în legătură cu celulele motorii ale acesteia. În această categorie intră: *fibrele celulelor lui Müller* de la ciclostomi, *fibrele celulelor lui Mauthner de la teleosteeni*, dipnoi și urodele, precum și *fibrele rubrospinale*, emanate din nucleul roșu, formațiune reticulară ce începe să se contureze la sauropside, ajungînd la dezvoltarea sa maximă la mamifere.

d. *Fibre tectospinale*, provenind din acoperișul optic, provocînd reflexe pe baza unor excitații vizuale. Ele se dezvoltă numai la păsări

Scanned with OKEN Scanner

și la mamifere. La vertebratele inferioare, măduva primește influxuri numai indirect din acoperișul optic, prin intermediul substanței reticulare bulbare.

e. *Fibre cerebelospinale* provenind din creieraș se dezvoltă bine la păsări și la mamifere, punînd activitatea reflexă a măduvei sub controlul creierașului.

f. *Fibre corticospinale* apar numai la mamifere. Ele emană din scoarța circumvoluției precentrale, bogată în celule piramidale mari, ai căror cilindriacși sînt. Aceste fibre se încrucișează în cea mai mare parte în bulb (fasciculul piramidal încrucișat) și se coboară în măduvă de-a lungul cordoanelor laterale (carnivore și primate) sau de-a lungul cordoanelor posterioare (monotreme, marsupiale, rozătoare, ungulate). Prea puține fibre corticospinale nu se încrucișează în bulb, formînd fasciculul piramidal direct ce se coboară de-a lungul cordoanelor anterioare.

Calea corticospinală reprezintă un mecanism nou, de reglare de către scoarța cerebrală a mișcărilor și poziției corpului și membrelor la mamifere. La vertebratele nemamifere această activitate a măduvei se află sub dependența mezencefalului și rombencefalului. Calea corticospinală atinge maximul său de dezvoltare la om, unde fasciculele piramidale formează 30% din substanța albă a măduvei, în timp ce la cîine ele nu reprezintă decît 10% din aceasta.

Caracteristicile măduvei spinării la diferitele grupe de vertebrate. Ciclostomi. Măduva spirării se îndepărtează de forma tipică mai mult sau mai puțin cilindrică, care se observă la marea majoritate a vertebratelor, avînd la adult aspect rubanat, turtit în sens dorsoventral, ușor scobit în partea mijlocie a feței ventrale. Ca o urmare a acestei forme, și substanța cenușie apare în secțiuni transversale ca o bandă, care de la canalul central se îndreaptă către marginile laterale (coarnele anterioare și posterioare nu sînt astfel individualizate).

La Petromyzontia rădăcinile dorsale ale nervilor spinali nu se unesc cu cele ventrale, ci alternează cu ele. Celulele ganglionare (senzitive) ale fibrelor rădăcinilor dorsale sînt însă adunate într-un ganglion (ca la toate vertebratele) în afara măduvei spinării. Totuși, lîngă canalul central și puțin dorsal, se găsesc celule mari de tip bipolar, înșirate pe două rînduri, în lungul măduvei. Ele au fost descrise pentru întîia oară de F r e u d (1877). Una din prelungirile lor rămîne în măduva spinării. Cealaltă, după ce a parcurs, ca și fibrele motoare, un drum mai mult sau mai puțin lung prin măduvă, iese prin rădăcinile dorsale. Aceste așa-zise celule dorsale ale lui F r e u d sînt în adevăr senzitive. Ele pot fi comparate cu celulele lui R o h o n de la larvele de pești și poate cu acele mijlocii ale lui Rhode de la *Amphioxus*. Suprafața lor e uniformă în stadiile larvare și juvenile *(Ammocoetes)*, însă la adult apare neregulat decupată, așa cum sînt celulele ganglionilor spinali cu care pot fi deci comparate.

Cea mai mare parte din celulele motoare, situate, de obicei, la extremitățile laterale ale substanței cenușii nu sînt îngrămădite aici în veci-

nătatea rădăcinii corespunzătoare, ci aliniate în lungul întregii măduve. Neuritele lor parcurg astfel un drum mai mult sau mai puțin lung înainte de a ieși din măduva spinării, unele în sens ascendent, altele în sens descendent, după cum a arătat T r e t i a c o v (1909). În cavitatea canalului central se găsește fibra lui Reissner.

Pești. Dat fiind faptul că la marea majoritate a peștilor, măduva spinării se întinde în tot lungul canalului rahidian, iar pe de altă parte, volumul foarte mic al encefalului, s-a admis multă vreme că volumul măduvei ar fi aici mai mare decît acela al encefalului. Cercetările mai noi (O. N e c r a s o v, S. H a i m o v i c i și M. C r i s t e s c u) de ordin volumetric făcute la numeroase specii de teleosteeni și la trei specii de elasmobranhi (fiecare specie fiind reprezentată prin serii de 10—20 de exemplare de talii diferite) au demonstrat că, de regulă, și la pești volumul este mai mic decît al encefalului. Dat fiind însă că creșterea (nelimitată la pești) a volumului sistemului nervos urmează mai îndeaproape creșterea corporală în sectorul medular decît în cel central, la speciile cu o creștere foarte intensă (crap), exemplarele cele mai mari pot prezenta, ca o excepție, o măduvă cu un volum total mai mare decît acela al encefalului.

În unele cazuri, măduva la pești poate depăși caudal canalul rahidian (măduva postcordală a lui Sterzi). La alte specii (de exemplu *Orthagoriscus* și *Lophius*), măduva poate fi, din contra, foarte scurtă. Astfel, la *Orthogariscus mola*, lung de 1 m, măduva e ceva mai lungă decît encefalul, măsurînd abia 12 mm în lung (dar de la ea pleacă totuși 18 perechi de nervi). În aceste cazuri, măduva se termină cu un *filum terminale*, înconjurat de o coadă de cal, formată din nervi, întocmai ca la anure și la mamifere.

Afară de mici excepții *(Chimaera)*, măduva spinării are o formă cilindrică, cu secțiune eliptică sau circulară. De regulă, pe traiectul ei, nu se găsesc umflăturile (intumescențele) pe care le întîlnim la tetrapode. Totuși, la Triglidae, întîlnim în regiunea cervicală cinci perechi de dilatări, corespunzînd unor îngrămădiri de neuroni, apărute aici în raport cu enervarea radiilor individualizate (mobile și tactile) ale înotătoarelor pectorale.

Substanța cenușie prezintă coarne anterioare și posterioare diferențiate, dar acestea din urmă sînt slab dezvoltate și adeseori concrescute între ele pe linia mediană din cauza dezvoltării mici a cordoanelor posterioare. Așa cum am văzut, substanța cenușie ia atunci forma literei Y.

Ca la ciclostomi, la unele specii de pești se întîlnește o neperfectă corespondență a rădăcinilor dorsale cu cele ventrale, însă mai departe de măduvă aceste rădăcini se reunesc întotdeauna pentru a constitui nervii spinali, care sînt astfel micști.

De regulă, rădăcinile dorsale posedă ganglioni ce conțin toate celulele de la care pleacă fibrele senzitive. Totuși, la multe specii de selacieni și teleosteeni există, în afară de celulele ganglionilor spinali, ce-

lule situate în partea dorsală a măduvei spinării, care se comportă întocmai ca acestea. Astfel de celule au fost văzute pentru prima oară de Rohon (1884) și de Beard (1892), la embrioni și la indivizi tineri de selacieni și teleosteeni și au fost considerate ca tranzitorii : din cauza aceasta au fost, în general, numite celulele dorsale ale lui Rohon-Beard sau tranzitorii. Harrison (1901) a studiat histogeneza lor la somon (Salmo salar), iar Insabato (1921) a văzut clar cum la alevinii de păstrăvi, fibrele lor periferice formează un fascicul separat, care se unește cu rădăcina dorsală.

În afară de aceasta au fost descrise pentru întîia oară de Fritsch (1886) în măduva cervicală de la *Lophius piscatorius* adult și de diferiți autori succesivi, la adulții multor altor specii de pești, celule voluminoase de tip ganglionar, intra- și supramedulare. Aceste celule, la indivizii bătrîni și de mărime mare, sînt prevăzute cu spini, apendice și fenestrații asemănătoare cu acelea de la celulele dorsale ale ciclostomilor și de la celulele din ganglionii spinali ai altor vertebrate. S-ar putea ca aceste celule să fie omologe cu acelea găsite la formele larvare și denumite celulele lui Rohon-Beard.

Este interesant de semnalat că aproape de extremitatea caudală măduva unor pești poate prezenta celule mari, cu rol secretor. Dahlgren (1914) le-a descris pentru prima dată în măduva spinării de la Raja, iar Speidel (1919) le-a regăsit și studiat tot la *Rajidae*, precum și la alți pești (1922), considerîndu-le de natură glandulară. Favaro (1925) presupune o hipofiză caudală, însă Scharrer (1927) susține că aceste celule au aceeași valoare morfologică și funcțională ca și celulele neurosecretorii din nucleul magnocelular al hipotalamului. La selacieni, în jurul extremității caudale a măduvei există o îngrămădire de celule limfatice.

Amfibieni. Măduva amfibienilor seamănă mult, în ceea ce privește arhitectura generală și conexiunile, cu acea a peștilor și mai ales cu acea a selacienilor și a diponilor. Totuși, măduva spinării de la anure are în secțiune transversală un aspect ce se apropie mai mult de acela al vertebratelor superioare. În afară de acestea, pe cînd la urodele măduva spinării ajunge pînă la extremitatea cozii, la anurele adulte ea este mult mai scurtă, e prevăzută cu un număr mic de nervi și se termină cu un *filum terminale* înconjurat de o *„cauda equina"* ca la mamifere.

La larve, mai ales la acelea de urodele, se întîlnesc dispoziții primitive de foarte mare interes. La multe specii *(Triton, Salamandrina, Siredon, Ambystoma* etc.) există fibrele lui *Mauthner* care persistă toată viața la speciile ce trăiesc tot timpul în apă. Fibrele lui Mauthner reprezintă neuritele a două celule mari care la multe specii de urodele (ca și la teleosteeni și dipnoi) se găsesc în măduva prelungită. Aceste celule prezintă mai multe dendrite. Una din cele mai groase face sinapsă cu fibre de ale ramurii vestibulare a nervului VIII. Fibrele lui Mauthner, după ce s-au încrucișat aproape de originea lor, parcurg toată măduva

spinării și ies din ea împreună cu ultimele rădăcini ventrale ale nervilor spinali, caz unic în sistemul nervos.

Și la amfibieni găsim celule dorsale, asemănătoare cu acele ale lui Rohon și Beard de la formele larvare ale multor pești. Astfel de celule au fost cu atenție studiate, mai ales la Ambystome de C o g h i l l (1914) și H e r r i c k și C o g h i l l (1915). Ele sînt înșirate de o parte și de alta a feței dorsale a măduvei spinării și sînt prevăzute cu două prelungiri : o *prelungire periferică*, care părăsește măduva spinării și se comportă întocmai ca o fibră a rădăcinii dorsale, terminîndu-se în piele, după ce a trimis ramuri în partea externă a două mitoame alăturate și o *prelungire centrală*, care merge longitudinal în partea laterală a măduvei spinării și se pune în legătură cu celulele dorsale situate caudal. Celulele dorsale și prelungirile lor centrale formează de o parte și de alta a măduvei spinării cordonul senzitiv primordial. Stimulii pe care celulele dorsale le culeg sînt de două feluri : exteroceptivi și proprioceptivi.

Reptile. Lipsa unui *filum terminale* și prezența unei măduve caudale care ajunge pînă la extremitatea cozii îndepărtează mult reptilele de amfibienii anuri și le dă un caracter mai primitiv.

Forma generală a măduvei spinării apare foarte diferită la diferitele ordine de reptile. Se pot, din acest punct de vedere, distinge trei categorii deosebite de reptile : aceea a saurienilor și loricatelor care posedă o musculatură a membrelor și a trunchiului ; aceea a ofidienilor și a saurienilor fără membre, prevăzute numai cu musculatura axială ; aceea a chelonienilor cu musculatura membrelor bine dezvoltată și aceea a trunchiului aproape inexistentă. La speciile din prima categorie, măduva prezintă o umflătură cervicală și una lombară. Aceasta din urmă, de la care pleacă nervii pentru membrele posterioare, trebuie să fi fost foarte dezvoltată la dinosaurienii stinși (în special, la cei bipezi), pentru că canalul rahidian din regiunea lor lombară este foarte larg, mai spațios chiar decît cavitatea endocraniană. La speciile din categoria a doua lipsesc cu totul cele două umflături. La speciile din categoria a treia, măduva spinării se subțiază mult în regiunea dorsală, scutul și plastronul împiedicînd dezvoltarea unei musculaturi a trunchiului și o sensibilitate cutanată normală.

O particularitate a măduvei spinării de la reptile, care se regăsește și la acea a păsărilor, este prezența *nucleilor marginali*, situați perechi și cu dispoziție segmentară, lîngă emergența rădăcinilor ventrale ale nervilor spinali. Acești nuclei au fost văzuți pentru întîia oară la o reptilă de către G a s k e l l (1885). K ö l l i k e r (1902) i-a descris din nou la reptile și la păsări și i-a numit nucleii lui Hoffman. Ar fi mai potrivit să-i numim nucleii lui Gaskell-Kölliker. Ei au fost din nou studiați la reptile de S t e r z i (1904), de S h i m a d a (1912) și de T e r n i (1926), care ne-a dat cea mai completă descriere a lor la *Gongylus ocellatus*. Nici el însă nu a reușit să lămurească destinul neuritelor celulelor lor. Dendritele lor lungi merg însă longitudinal, în lungul cordoanelor laterale.

Scanned with OKEN Scanner

După datele avute pînă în prezent se pare că aceşti nuclei nu sînt motori.

Păsări. La fel ca la reptile, măduva spinării este aici lipsită de *filum terminale*, ajungînd pînă la extremitatea caudală a coloanei vertebrale. Umflăturile cervicală şi lombară sînt bine dezvoltate. La acele specii la care mersul are preponderenţă faţă de zbor, şi membrele posterioare s-au dezvoltat deci foarte mult (struţii, casuarii etc.), umflătura lombară e mult mai voluminoasă decît cea cervicală.

La toate păsările, umflătura lombară prezintă dorsal o formaţiune ciudată numită *sinusul romboidal* sau lombosacral. Coarnele (coloanele) dorsale sînt îndepărtate şi, între ele, e interpusă o masă de aspect gelatinos, constituită din ţesut veziculos glicogenic (T e r n i, 1924). Nu se cunoaşte încă semnificaţia funcţională a acestui ţesut. Morfologic, sinusul romboidal a fost considerat o formaţiune nevroglică (S t r e e t e r, 1904 ; T e r n i 1924). După K a p p e r s, această formaţiune ar fi constituită pe seama meningelor.

O a doua particularitate a măduvei lombosacrale de la păsări constă în puternica dezvoltare a coloanelor ventrale, care determină o ieşitură în legătură cu emergenţa rădăcinilor ventrale. Corespunzînd fiecărei ieşituri, se găsesc grămezi celulare superficiale, omologe, cu nucleii marginali ai reptilelor, cărora li se dă, de obicei, numele de nucleii lui Hoffman-Kölliker. După cum am văzut, ar fi mai bine să-i numim nucleii lui Gaskell-Kölliker. La păsări ca şi la reptile, aceşti nuclei au fost foarte mult studiaţi, T e r n i (1926) dînd descrierea lor cea mai completă. Nuclei marginali mai mici se întîlnesc şi în dreptul umflăturii cervicale. Nucleii marginali, bogaţi în glicogen, sînt formaţi din celule nervoase derivate probabil din coloanele ventrale.

Mamifere. Măduva spinării nu ajunge niciodată pînă la extremitatea caudală a coloanei vertebrale, nici chiar la speciile cu coada lungă. Ea se termină în regiunea lombosacrală cu un con şi un *filum terminale*, înconjurat de nervi ce formează coada de cal. Între speciile cu coadă şi acelea fără coadă se notează numai o diferenţă în lungimea conului. Rădăcinile spinale, prin urmare, în jumătatea caudală a măduvei, sînt mai mult sau mai puţin oblice şi locul lor de ieşire nu se găseşte în faţa orificiului corespunzător de conjugare.

La toate speciile găsim o umflătură cervicală şi una lombară, afară de sirenieni şi cetacee, care nu o au pe aceasta din urmă (în legătură cu lipsa membrelor posterioare). Însă la Phocoena şi Delphynus regiunea lombosacrală e uşor îngroşată şi K a p p e r s (1920) pune acest fapt excepţional pentru cetacee în legătură cu puterea particulară a cozii lor, a cărei musculatură este enervată de partea caudală a măduvei spinării.

Pe măsură ce creierul se dezvoltă, măduva scade ; este un fel de opoziţie între aceste două părţi ale sistemului nervos central. Această opoziţie atinge maximul său la om. Astfel, măduva calului şi a boului

are un diametru dublu decît a omului, dar creierul lor este mult mai mic decît al acestuia.

Studiul măduvei spinării la om. *Morfologia externă.* Măduva la om formează un cordon cilindric, neegal de gros în tot lungul său, situat în canalul rahidian, pe care nu-l ocupă în întregime, nici în lungime şi nici în lărgime (fig. 303).

Într-adevăr la om, măduva spinării se întinde aproximativ de la gaura occipitală pînă la vertebra a doua lombară, continuîndu-se de aici pînă la capătul canalului rahidian doar printr-un fir subţire, conjunctiv, *firul terminal*. De asemenea, între pereţii canalului rahidian şi măduvă se găsesc foiţele meningeale ce o învelesc, precum şi *lichidul cefalorahidian* (despre care se va vorbi mai pe larg în alt capitol).

Grosimea măduvei spinării nu este uniformă. Ea prezintă două dilatări: una superioară, numită *dilatare cervicală* sau brahială, şi alta inferioară, numită *dilatare lombară*, determinate de o mărire a numărului de celule şi fibre nervoase, prima în legătură cu plecarea din această regiune a fibrelor ce enervează membrele anterioare, iar cea de-a doua, cu ieşirea de aici a fibrelor care enervează membrele inferioare. Dilatarea brahială se întinde de la a patra vertebră cervicală pînă la prima dorsală. Cea lombară se întinde de la a 10-a vertebră dorsală pînă la prima lombară.

În tot lungul măduvei se află cîteva şanţuri longitudinale. Astfel, pe partea ei dorsală se observă un şanţ median nepereche *şanţul median posterior* (sulcus medianus dorsalis), puţin adînc în fundul căruia se află un ţesut conjunctiv. De o parte şi de alta a lui se află două şanţuri simetrice laterale, denumite *şanţuri colaterale posterioare*, în dreptul cărora ies rădăcinile posterioare ale nervilor rahidieni. În partea superioară a măduvei se mai găsesc încă alte două şanţuri simetrice, situate între şanţul median posterior şi şanţurile colaterale posterioare. Ele se numesc *şanţuri paramediane posterioare* sau *şanţuri intermediare*.

De-a lungul părţii anterioare a măduvei se observă, de asemenea, un *şanţ median anterior* (fisura mediana ventralis), iar de o parte şi de alta a sa, cîte un *şanţ colateral anterior*, de unde ies rădăcinile anterioare ale nervilor rahidieni. În regiunea cervicală a măduvei se mai găsesc, de asemenea, două *şanţuri paramediane anterioare*, simetrice, situate între primul şi cel de-al doilea.

Din măduva spinării pleacă 31 de perechi de nervi rahidieni. Fiecare nerv este constituit din confluenţa a două rădăcini: una anterioară şi alta *posterioară*. Aceasta din urmă prezintă întotdeauna pe traiectul ei cîte un *ganglion spinal*. Nervii rahidieni se află aşezaţi perpendicular pe măduvă, în regiunea superioară a acesteia, căpătînd însă o direcţie din ce în ce mai oblică, cu cît înaintăm spre capătul ei terminal. Cele din urmă perechi sînt foarte oblice şi formează împreună cu firul terminal un smoc denumit *„coadă de cal"* (fig. 304).

Scanned with OKEN Scanner

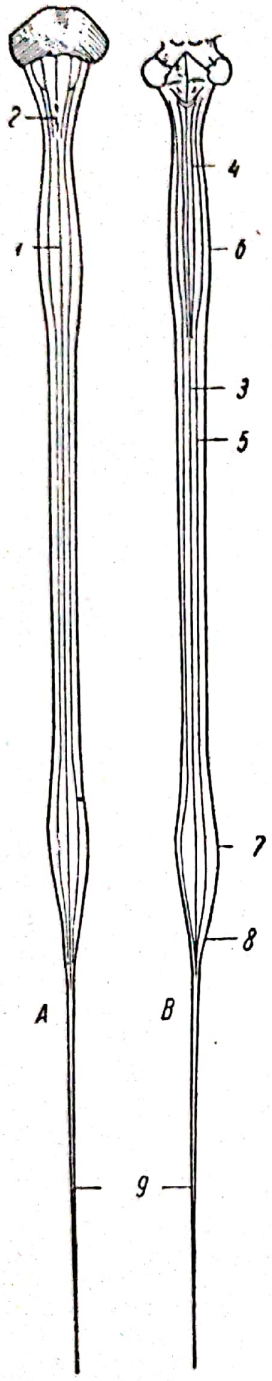

Fig. 303. Morfologia externă a măduvei spinării la om (*A*) — vedere ventrală; (*B*) — vedere dorsală (după Gray):
1 — șanțul median anterior; *2* — decusația piramidală; *3* — șanțul median posterior; *4* — șanțul posterointermediar; *5* — șanțul posterolateral; *6* — umflătura cervicală; *7* — umflătura lombară; *8* — conul medular; *9* — *filum terminale*.

Fig. 304. Conul terminal și rădăcinile nervilor rahidieni (după Testut):
1 — cornul terminal; *2* — *filum terminale*; *3* — venă mediană posterioară; *4* — rădăcini sacrale.

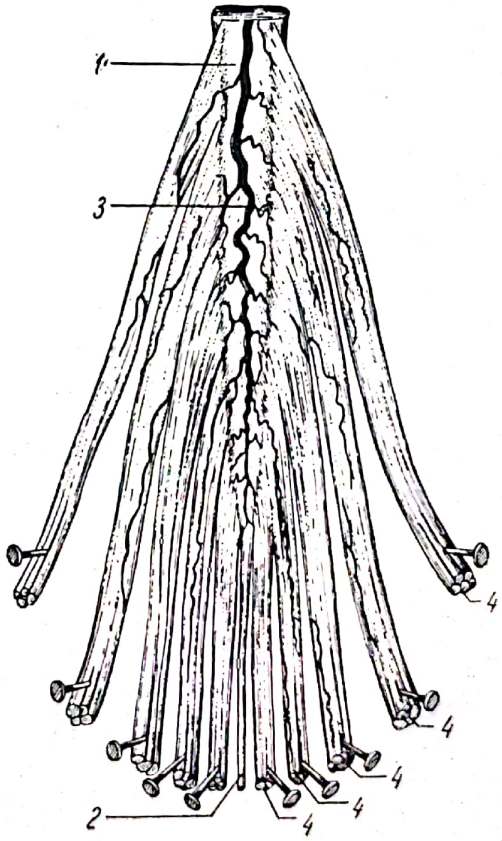

Morfologia internă. (fig. 305). Măduva spinării este străbătută, în tot lungul ei, de canalul *ependimar*, înconjurat de *epiteliul ependimar*. În jurul acestuia se află așezată substanța cenușie, care, pe secțiune transversală, are forma literei H. Ea este alcătuită din celule nervoase, dar conține și fibre nervoase. La exterior se află substanța albă, for-

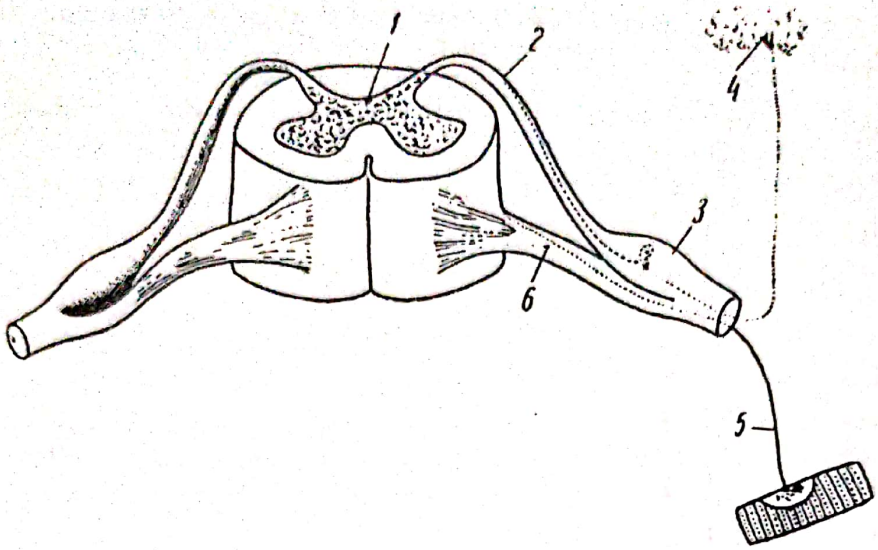

Fig. 305. Secțiune transversală prin măduvă (schemă după Gremiațki):
1 — substanța cenușie; *2* — rădăcina posterioară; *3* — ganglion spinal; *4* — terminarea în tegument a unei fibre senzitive a nervului rahidian; *5* — terminarea unei fibre motorii a nervului rahidian într-un mușchi striat; *6* — rădăcina anterioară.

mată din fibre mielinizate. Ganglionii spinali prezintă celule pseudounipolare, iar rădăcinile nervilor rahideni sînt formate din fibre nervoase.

Substanța cenușie a măduvei (fig. 306). Substanța cenușie a măduvei, în formă de H, prezintă două perechi de coarne; o *pereche anterioară*, mai largă la capăt și cu conturul festonat, și o *pereche posterioară*, îngustată la capăt. La mijloc, coarnele sînt legate între ele prin comisura cenușie. Din loc în loc, la diverse nivele, coarnele substanței cenușii se continuă la exterior prin rădăcinile nervilor rahidieni.

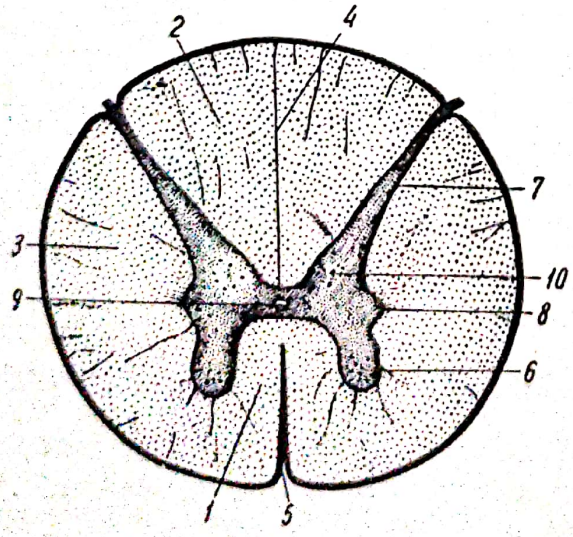

Fig. 306. Structura substanței cenușii a măduvei, secțiune transversală prin regiunea toracală mijlocie a măduvei spinării (după Gray):
1 — cordonul anterior; *2* — cordonul posterior; *3* — cordonul lateral; *4* — șanțul median posterior; *5* — șanțul median anterior; *6* — cornul anterior; *7* — cornul posterior; *8* — cornul lateral; *9* — canalul central (ependimar); *10* — nucleul toracal.

Scanned with OKEN Scanner

Fiecare corn prezintă un vîrf şi o bază. În regiunile superioare ale măduvei, coarnele anterioare prezintă cîte o ieşitură în regiunea lor bazală şi laterală, denumită *corn lateral*. De asemenea şi coarnele posterioare prezintă în regiunea toracică a măduvei cîte o mică ieşitură pe partea lor medială, denumită *coloana lui Clarke*.

Celulele substanţei cenuşii sînt de trei tipuri: *celulele radiculare*, *celulele cordonale* (funiculare) şi *celulele intercalare*.

Celulele radiculare sînt acele celule ale căror axoni formează rădăcinile anterioare ale nervilor rahidieni. Ele se găsesc în coarnele anterioare. Astfel, în vîrful acestora se găsesc celule multipolare ai căror axoni contribuie la formarea rădăcinilor anterioare, apoi a nervilor rahidieni micşti, mergînd prin ramificaţiile acestora la muşchii striaţi, cărora le transmit ordine. Ele sînt denumite astfel neuroni striomotori. La baza coarnelor anterioare şi în coarnele laterale se găsesc alte celule radiculare, de data aceasta mai mici, ai căror axoni intră în constituţia rădăcinilor anterioare, dirijîndu-se, prin ramuri comunicante, spre ganglionii simpatici laterovertebrali şi transmiţînd prin fibrele celulelor acestor ganglioni impulsuri nervoase spre muşchii netezi şi spre glande. Aceste celule se numesc *visceromotoare* sau încă *lissomotoare*.

Celulele cordonale sau *funiculare* prezintă axoni ce intră în constituţia cordoanelor măduvei. Axonii lor pot trece în cordoane de aceeaşi parte; în acest caz, ele poartă numele de *celule cordonale homolaterale*. Alteori, axonii lor pot merge în cordoane din partea opusă. Ele se numesc atunci *celule cordonale heterolaterale*. În fine, axonii altor celule cordonale se pot bifurca, o ramificaţie mergînd spre un cordon din aceeaşi parte, iar cealaltă spre un cordon din partea opusă. Astfel de celule poartă numele de *celule cordonale bilaterale*. Celulele cordonale sînt celule de asociaţie pe cale sensitivă, în marea lor majoritate.

Celulele intercalare prezintă axoni scurţi, care fără să părăsească substanţa cenuşie, fac legătura între diversele etaje ale măduvei sau între diferite formaţiuni ale aceluiaşi etaj. Aceşti neuroni sînt *celule de tip asociativ*.

Celulele substanţei cenuşii sînt aşezate în grupe mai mult sau mai puţin mari, care se prezintă, privite în spaţiu, sub forma de cordoane sau sub formă de nuclei. Un astfel de cordon este coloana lui Clarke, de unde pornesc axoni spre creieraş, prin cordoanele laterale. O altă coloană este *coloana intermediară externă*, aflată în cornul lateral. Ea are aspectul unui şirag de mărgele, fiecare umflătură a acestuia conţinînd un centru vegetativ important: *centrul iridodilatator* sau *ciliarspinal al lui Budge* (în măduva cervicală inferioară şi toracală superioară), *centrul cardiac* (situat ceva mai jos), *centrul splanhnic* (în măduva toracală inferioară), *nucleul simpatic inferior al lui Jacobsohn*, care este centrul de enervare simpatică a vezicii urinare, a rectumului, a vezicii seminale (în regiunea inferioară a măduvei).

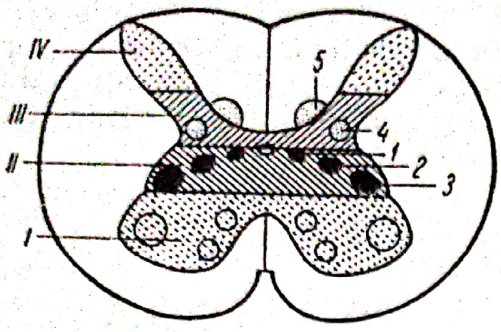

Fig. 307. Ariile morfofuncționale ale substanței cenușii din măduva spinării (după Testut):
I — subzona somatomotoare; *II* — subzona visceromotoare; *III* — subzona viscerosenzitivă; *IV* — subzona somatosenzitivă;
1 — nucleu paracentral; *2* — nucleu intermediar; *3* — nucleu intermediar lateral; *4* — nucleul lui Bechterev; *5* — coloana lui Clarke.

Din punct de vedere funcțional, substanța cenușie a măduvei poate fi împărțită printr-o linie orizontală convențională, trecînd prin canalul ependimar, într-o zonă ventrală sau anterioară și o zonă dorsală sau posterioară. Zona anterioară a măduvei cuprinde coarnele anterioare și partea anterioară a regiunii comisurale. *Ea este o zonă motoare.* Zona posterioară cuprinde coarnele posterioare și partea posterioară a regiunii comisurale. *Ea este o zonă senzitivă.* Atît zona motoare cît și cea senzitivă se împart, la rîndul lor, în cîte două subzone, în modul următor: regiunea de la vîrful coarnelor anterioare este *somatomotoare*, cea de la baza acestora este *visceromotoare*. Regiunea de la vîrful coarnelor posterioare este *somatosenzitivă*, iar cea de la baza lor, *viscerosenzitivă* (fig. 307).

Structura rădăcinilor și a ganglionilor spinali. Știm că rădăcinile anterioare sînt formate din fibre motoare ce aparțin celulelor radiculare din zona motoare a măduvei. În ceea ce privește rădăcinile posterioare, ele sînt formate din fibre de tip senzitiv, care emană de la celulele ganglionilor spinali.

Într-adevăr, ganglionii spinali prezintă celule de tip pseudounipolar (bipolar în stare embrionară), ale căror prelungiri protoplasmatice axoniforme constituie partea distală a rădăcinii posterioare, intrînd apoi în constituția nervului rahidian mixt și îndreptîndu-se spre periferia senzitivă. Cilindriacșii acestor celule se îndreaptă, din contra, spre măduvă, constituind partea proximală a rădăcinilor posterioare. După intrarea lor în măduvă, acești clindriacși se bifurcă, una din ramuri intrînd în substanța cenușie, iar cealaltă intrînd în constituția cordoanelor posterioare. Excitațiile periferice sînt astfel recepționate de către prelungirile protoplasmatice axoniforme. Ele ajung întîi la ganglionii spinali, iar de aici, prin cilindriacșii celulelor pseudounipolare, ajung în măduvă, fie în substanța cenușie a acesteia (de unde sînt retransmise mai departe), fie mergînd spre encefal, prin cordoanele posterioare.

Substanța albă a măduvei (fig. 308). Am văzut că substanța albă a măduvei este împărțită de coarnele substanței cenușii, precum și de cele două șanțuri mediane în trei perechi de cordoane: o pereche de *cordoane posterioare*, una de *cordoane laterale* și una de *cordoane anterioare*.

Scanned with OKEN Scanner

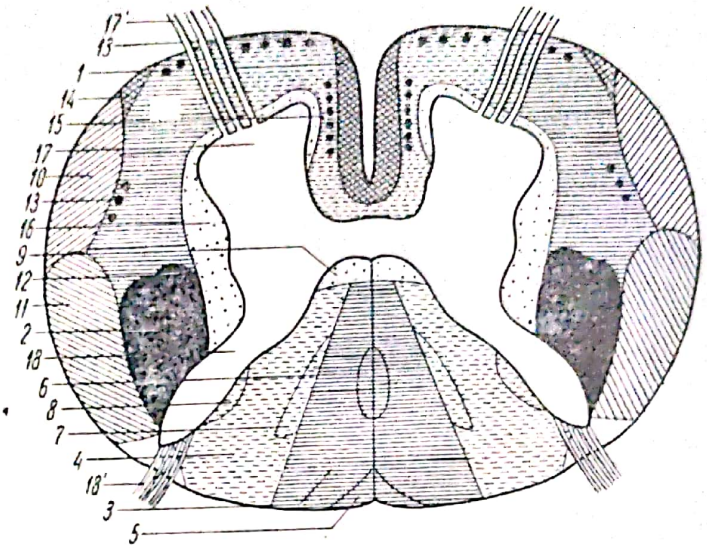

Fig. 308. Substanța albă a măduvei spinării (după Testut):
1 — fascicul piramidal direct; *2* — fascicul piramidal încrucișat; *3* — coloana lui Goll; *4* — coloana lui Burdach; *5* — triunghiul lui Gombault și Philippe; *6* — centrul oval al lui Flechsig; *7* — fasciculul în virgulă al lui Schultze; *8* — zona cornu-radiculară; *9* — zona cornu comisurală; *10* — fascicul Gowers; *11* — fascicul cerebelos direct; *12* — fascicul rubrospinal; *13* — fascicul vestibulospinal; *14* — fascia triunghiulară a lui Hellweg; *15* — fascicul tectospinal; *16* — fascicul profund; *17* — corn anterior; *17'* — rădăcini posterioare; *18* — corn posterior; *18'* — rădăcini posterioare traversînd zona lui Lissauer.

Cordoanele sînt constituite din cilindriacși mielinizați, grupați în fascicule după specificul lor funcțional. În general, se poate vorbi despre *fibre ascendente*, *fibre descendente* și *fibre de asociație* (intersegmentare).

Structura cordoanelor posterioare (fig. 309). Fiecare cordon posterior este format, în general, din fibre ascendente senzitive, constituite din cilindriacșii celulelor din ganglionii spinali (bifurcarea superioară a acestor cilindriacși). Ei sînt grupați în două fascicule de fiecare parte: *fasciculul lui Goll*, așezat în imediata apropiere a septumului median posterior, și *fasciculul lui Burdach*, așezat între precedentul și cordonul posterior din aceeași parte. Fibrele fasciculului lui Goll vin din nervii rahidieni, coccigian, sacrali, lombari și dorsali; acelea din fasciculul lui Burdach vin din nervii din regiunea cervicală. Toate aceste fibre se termină în bulb. Pe lîngă aceste două fascicule, fiecare cordon posterior mai prezintă și cîteva fascicule descendente și ascendente numite și endogene, fiindcă au neuronul de origine în substanța cenușie a măduvei. Ele sînt: *fasciculul în virgulă al lui Schultze*, *bandeleta periferică a lui Hoche*, *fasciculul oval al lui Flechsig*, *fasciculul triunghiular al lui Gombault și Philippe*. Toate acestea sînt formate din fibrele unor celule cordonale ale măduvei și au valoare asociativă.

Structura cordoanelor anterioare (fig. 310). Fiecare cordon anterior este format din două fascicule principale: unul descendent (*fasciculul piramidal direct sau al lui Turck*) și unul ascendent (*fasciculul spinotalamic ventral sau anterior*).

Fasciculul piramidal direct sau al lui Turck este format din cilindriacșii celulelor piramidale uriașe ale lui Betz și ale altor neuroni piramidali din scoarța cerebrală, care coboară pînă la măduvă, prin piramidele anterioare, urmînd calea acestor fascicule, fără a se fi încru-

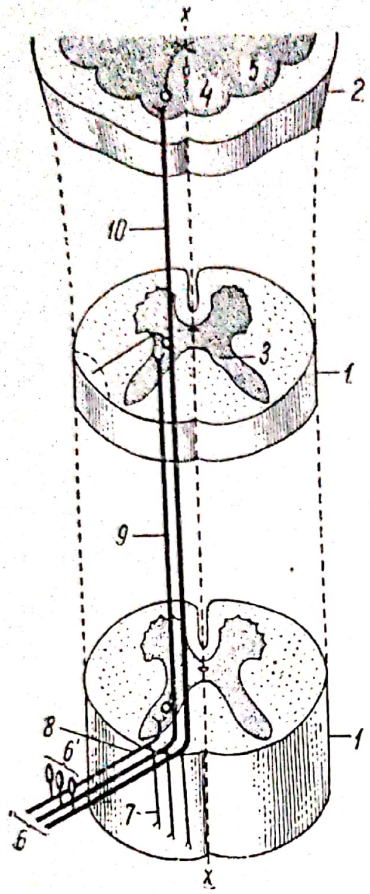

Fig. 309. Schemă ilustrînd modul de terminare a fibrelor radiculare posterioare (după Testut):

1 — două fragmente din măduva spinării; *2* — un fragment din bulb; *3* — coloana lui Clarke; *4* — nucleul lui Goll; *5* — nucleul lui Burdach; *6* — trei fibre radiculare posterioare cu *6'* — ganglionul lor; *7* — bifurcația lor descendentă; *8* — ram ascendent scurt; *9* — ram ascendent mijlociu; *10* — ram ascendent lung.

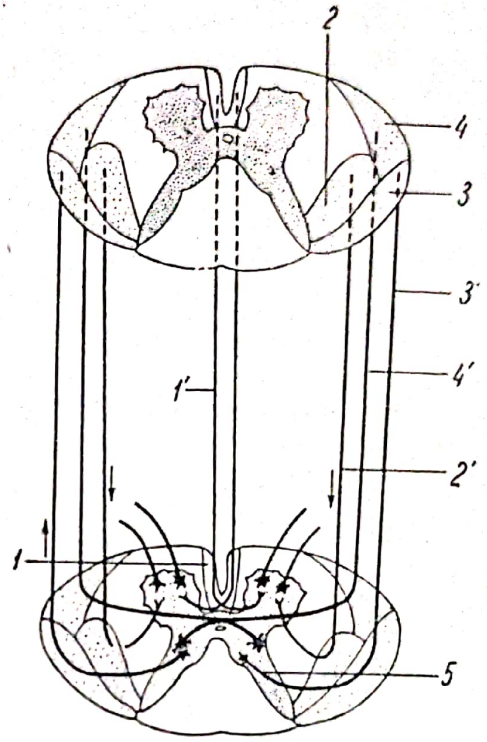

Fig. 310. Schemă ilustrînd pe două secțiuni suprapuse modul de constituire a principalelor fascicule din cordonul anterolateral (după Testut):

1 — fascicul piramidal direct; *2* — fascicul piramidal încrucișat; *3* — fascicul cerebelos direct; *4* — fascicul Gowers; *1'*, *2'*, *3'*, *4'* — fibre constitutive ale acestor fascicule diferite; *5* — coloana lui Clarke.

cișat în bulb. Aceste fibre intră, la diverse niveluri ale regiunii cervicale și regiunii dorsale superioare, în coarnele anterioare ale măduvei, trecînd în partea opusă. În coarnele anterioare ele formează sinapse cu celulele radiculare ale acestora, transmițîndu-le impulsuri elaborate de scoarța cerebrală. Aceste fascicule sînt socotite drept motoare.

Fasciculul spinotalamic anterior, denumit și *spinoreticulotalamic anterior* este format din fibre ascendente (cilindriacși ai unor celule cordonale din coarnele posterioare de tip heteromer). Ele merg în sus, spre scoarța cerebrală, făcînd o stație intermediară în talamus.

Scanned with OKEN Scanner

Pe lîngă aceste două fascicule principale, fiecare cordon anterior mai prezintă încă şi fascicule descendente extrapiramidale, precum şi fibre de asociaţie.

Fasciculele descendente extrapiramidale sînt formate din fibre descendente motoare, care transmit pînă la măduvă impulsuri motoare emanate din etajele inferioare ale encefalului şi nu din scoarţa cerebrală. Ele nu intră în construcţia piramidelor anterioare; de aici şi denumirea lor de fascicule extrapiramidale, sînt următoarele: *fasciculul vestibulospinal, fasciculul tectospinal* şi *fasciculul reticulospinal.*

Structura cordoanelor laterale (fig. 310). Cordoanele laterale sînt constituite din fascicule descendente, fascicule ascendente, precum şi din fascicule endogene de asociaţie.

La periferia fiecărui cordon lateral se găsesc două fascicule cerebeloase, formate din fibre ascendente senzitive. Fasciculul din vecinătatea cornului posterior se numeşte *fasciculul spinocerebelos direct* sau *al lui Flechsig.* El este format din cilindriacşii unor celule cordonale homolaterale, aşezate în coarnele posterioare care, în regiunea toracică, proeminează sub forma coloanei lui Clarke. Aceste celule primesc unele excitaţii periferice, venite prin fibrele senzitive ale nervilor rahidieni şi le transmit la cerebel, pe calea acestor fascicule. Fasciculul din vecinătatea cornului anterior poartă numele de *fascicul spinocerebelos încrucişat* sau *al lui Gowers.* El este format tot din fibre ascendente senzitive, care sînt cilindriacşii celulelor cordonale heterolaterale de la baza cornului posterior. Şi aceste celule primesc unele venite prin fibrele senzitive ale nervilor rahidieni, şi le transmit cerebelului.

Lipit de faţa medială a fasciculului cerebelos direct se găseşte un fascicul descendent, numit *fasciculul piramidal încrucişat.* El este format din cilindriacşii celulelor piramidale uriaşe ale lui Betz şi ale altor neuroni piramidali din scoarţa cerebrală. Ele intră în constituţia piramidelor anterioare, încrucişîndu-se în treimea inferioară a bulbului. În măduvă, ele descind formînd acest fascicul şi pătrund, din loc în loc, în coarnele anterioare din aceeaşi parte, formînd sinapsă cu celulele radiculare de aici. Aceste fibre transmit impulsuri emanate din scoarţa cerebrală, ca şi fibrele fasciculului piramidal direct.

Între cornul anterior şi cel posterior, înaintea fasciculului piramidal încrucişat se găseşte un fascicul important cu fibre ascendente, şi anume *fasciculul spinotalamic lateral,* format din axonii unor celule cordonale heterolaterale din cornul posterior ce transmit pînă la talamus excitaţiile senzitive venite prin nervii rahidieni şi de aici la scoarţa cerebrală.

Acest fascicul, împreună cu cel spinotalamic anterior, formează *fasciculul semilunar al lui Dejerine.*

În profunzimea cordonului lateral se află un fascicul asociativ, denumit *fasciculul lateral profund, intersegmentar lateral* sau *fundamental anterolateral.* Fibrele sale leagă diversele etaje ale măduvei.

Scanned with OKEN Scanner

Pe lîngă aceste fascicule, cordonul lateral mai prezintă şi alte fascicule descendente (motoare), care nu intră în constituţia piramidelor anterioare, numindu-se astfel *fascicule extrapiramidale*, ca şi acelea din cordonul anterior. Ele sînt formate din cilindriacşii unor celule aşezate în etajele mai inferioare ale encefalului şi conduc unele impulsuri motoare pînă la măduvă. Aceste fascicule sînt: *fasciculul rubrospinal al lui Monakow* şi *fasciculul olivospinal*.

Sistematizarea fasciculelor din substanţa albă. Am văzut că fasciculele din substanţa albă sînt de trei feluri, după natura fibrelor care le alcătuiesc: fascicule descendente sau motoare, fascicule ascendente sau senzitive şi fascicule asociative sau endogene.

I. Fascicule motoare	1. Piramidale	Piramidal direct	(cordon anterior)
		Piramidal încrucişat	(cordon lateral)
	2. Extrapiramidale	Vestibulospinal Tectospinal Reticulospinal	(cordon anterior)
		Rubrospinal (Monakow) Olivospinal	(cordon lateral)
		Fasciculul Goll Fasciculul Burdach	(cordon posterior)
II. Fascicule senzitive		Fasc. spinocerebelos direct (Flechsig) Fasc. spinocerebelos încrucişat (Gowers)	(cordon lateral)
		Fasciculul spinotalamic lateral	(cordon lateral)
		Fasciculul spinotalamic anterior	(cordon anterior)
III. Fascicule asociative		Fasciculul lateral profund Fasciculul Schultze	(cordon lateral)
		Bandeleta periferică a lui Hoche Fasciculul oval al lui Flechsig Fasciculul lui Gombault şi Philippe	(cordon posterior)

Fasciculele lui Goll şi ale lui Burdach sînt în legătură cu sensibilitatea proprioceptivă conştientă şi a tactului discriminativ.

Fasciculele spinocerebelos direct şi încrucişat sînt în legătură cu sensibilitatea proprioceptivă inconştientă.

Fasciculul spinotalamic lateral este în legătură cu sensibilitatea termică şi dureroasă.

Fasciculul spinotalamic anterior este în legătură cu sensibilitatea tactilă elementară.

Cîteva noţiuni de sinaptologie medulară (fig. 311). Impulsurile nervoase vin la măduvă prin fibrele senzitive ale nervilor rahidieni. După cum am văzut, fibrele pătrund în măduvă şi se bifurcă. Bifurcaţia as-

Scanned with OKEN Scanner

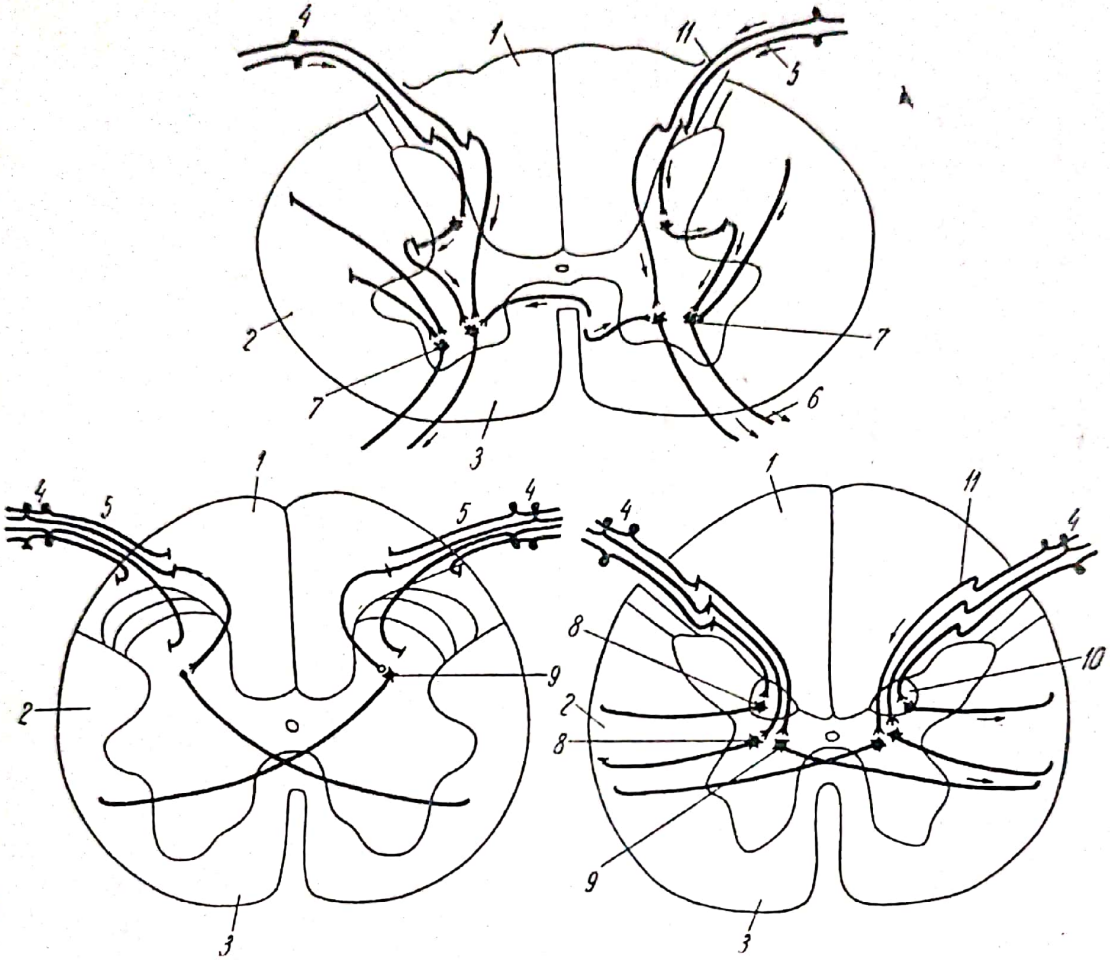

Fig. 311. Sinaptologia măduvei (după Benninghoff):
1 — cordon posterior; *2* — cordon lateral; *3* — cordon anterior; *4* — ganglion spinal; *5* — rădăcină posterioară; *6* — rădăcină anterioară; *7* — celulă radiculară; *8* — celulă cordonală omolaterală; *9* — celulă cordonală heterolaterală; *10* — coloana lui Clarke; *11* — fibrele celulelor pseudounipolare din ganglionul spinal.

cendentă a fiecărei fibre intră în constituţia fasciculului lui Goll sau al lui Burdach. Prin aceste bifurcaţii, excitaţiile merg la bulb, fiind apoi transmise de aici mai departe. Bifurcaţia descendentă intră în substanţa cenuşie, unde acest fel de bifurcaţii pot prezenta următoarele sinapse:

1) Cu celulele radiculare din coarnele anterioare care, pe baza excitaţiei primite, elaborează şi trimit impulsuri nervoase la efectori (muşchi sau glande). Drumul parcurs de influxul nervos de la receptor pînă în măduvă şi de aici pînă la efector constituie *un arc reflex* * *sim-*

* „Numirea de arc reflex a fost dată de Astruc (1743), care l-a comparat cu reflectarea unei raze de lumină pe o oglindă plană şi l-a definit astfel: „reflexul este o impresie transformată în acţiune". În cazul arcului reflex inconştient, „oglinda este neuronul motor". Dacă influxul nervos ajunge în scoarţa cerebrală, el se transformă aici în senzaţie şi arcul reflex devine conştient.

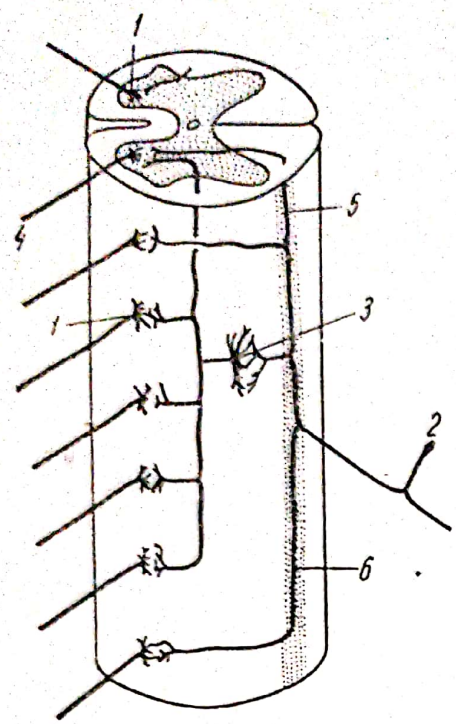

Fig. 312. Schema unor arcuri reflexe (după Benninghoff):

1 — celulă radiculară motorie; *2* — celulă ganglionară bipolară; *3* — celulă asociativă; *4* — fibră motorie; *5* — bifurcare ascendentă a unei fibre senzitive ganglionare; *6* — bifurcarea descendentă a unei fibre senzitive ganglionare.

plu de exemplu: reflexul rotulian. Acest drum este următorul: terminația receptoare (dendrita) a celulei pseudounipolare din ganglionul spinal — prelungirea transmițătoare (axon) a acestei celule — sinapse cu celula radiculară din cornul anterior — celula radiculară — axonul acesteia — efectorul. În acest caz, în actul reflex respectiv nu intră în jos decît doi neuroni, unul senzitiv ganglionar și altul motor, radicular (fig. 312).

2) Cu o celulă asociativă din substanța cenușie a măduvei, care se interpune între celulele senzitive ganglionare și celulele motoare efectoare. În acest caz, reflexul prezintă trei neuroni, *iar arcul reflex este compus*. Uneori, mai multe celule asociative se pot interpune, transmițînd excitația la numeroase celule motoare situate la diverse niveluri ale măduvei (fig. 312).

3) *Cu celulele cordonale*, homo-, heterosau bilaterale, care transmit excitația primită, prin axonii lor, diverselor etaje ale encefalului. Acești axoni intră în constituția fasciculelor senzitive, ascendente, din cordoanele măduvei; fasciculul spinotalamic lateral, fasciculul spinotalamic anterior, fasciculele spinocerebeloase.

4) Am văzut că măduva poate elabora singură impulsuri nervoase, care sînt transmise la efectori prin nervii rahidieni. Totodată însă măduva poate primi impulsuri asociativomotoare de la diversele etaje ale encefalului, pe care le retransmite apoi la efectori. Aceste implusuri venite din encefal pot emana din scoarța cerebrală și atunci ajung în măduvă pe calea fibrelor descendente ale celor două perechi de fascicule piramidale. Acestea fac sinapsă cu celulele radiculare, striomotoare, care retransmit ordinele primite mușchilor striați. Impulsurile pot emana însă și din etajele inferioare ale encefalului: nucleul roșu, olivele bulbare, substanța reticulară a bulbului, *tectum opticum*, nucleul vestibular din bulb. Ele vin în măduvă prin fasciculele extrapiramidale, ale căror fibre formează sinapse cu celulele radiculare din coarnele anterioare, care retransmit organelor efectoare implusurile motoare primite. Deci, din acest punct de vedere, măduva poate avea rolul unui centru nervos, care elaborează singură impulsuri motoare (acte reflexe medulare), pe baza excitațiilor primite, cît și rolul de a integra și transmite impulsurile primite din encefal.

Scanned with OKEN Scanner

ENCEFALUL

Părţile constitutive ale encefalului la vertebrate şi caracteristicile lor evolutive. În unul din capitolele precendente am văzut cum se diferenţiază segmentul cerebral al axului cerebrospinal. Înainte de a studia particularităţile encefalului la diversele grupe de vertebrate, vom prezenta aici principalele caracteristici generale ale părţilor sale componente, precum şi variabilitatea lor evolutivă.

MIELENCEFALUL

Mielencefalul, bulbul rahidian sau *măduva prelungită* joacă un rol deosebit de important în reglarea reflexă a diverselor procese fiziologice la toate vertebratele. Diferenţierea bulbului, în filogeneza acestor animale, a însemnat nu numai dezvoltarea aparatului nervos segmentar-reprezentat prin măduva spinării-, dar şi apariţia unui *aparat suprasegmentar primar*, cu rolul de a regla procesele din formaţiunile segmentare ale măduvei, precum şi acele ale sistemului vegetativ. Importanţa funcţională a bulbului este încă determinată şi de prezenţa aici a unor căi de conducere dintre care unele leagă măduva cu diversele etaje ale encefalului, iar altele sînt proprii bulbului.

Din punct de vedere structural, mielencefalul se caracterizează prin faptul că, în urma depărtării între ele a lamelor alare, canalul neural din interiorul său se lărgeşte mult, formînd porţiunea bulbară a ventriculului IV. Acoperişul acestuia, format din placa dorsală, rămîne redus la epiteliul ventricular. Alipindu-se de meningea vascularizată, acesta formează o *pînză coroidiană* (pînza coroidiană a ventriculului IV) prevăzută cu pliuri complicate, denumite *plexusuri coroidiene*.

Pereţii ventrali ai acestui ventricul rămîn însă nervosi. În interiorul lor se diferenţiază o serie de părţi structurale care pot fi împărţite în două categorii mari: *părţile fundamentale* sau *vechi* şi *părţile noi*. Trebuie să subliniem însă că formaţiunile vechi ale bulbului prezintă modificări importante în filogeneză, atît în ceea ce priveşte gradul lor de dezvoltare cît şi modul lor de dispoziţie.

1) *Părţile fundamentale* ale bulbului sînt prezente la toate vertebratele. Ele sînt reprezentate prin centrii de origine sau de terminare ai nervilor cranieni bulbari, cu releurile lor şi cu căile lor ascendente sau descendente, precum şi cu sistemele de coordonate bulbare. Aceste părţi prezintă o împărţire în zone funcţionale — întîlnite în măduvă — şi foarte clar exprimate din punct de vedere morfologic (fig. 313).



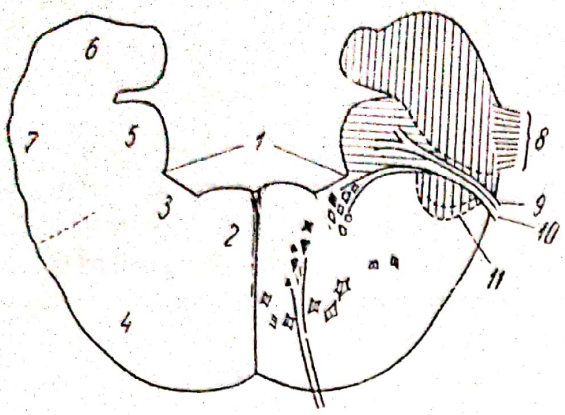

Fig. 313. Secţiune transversală prin bulb la *Scyllium* cu evidenţierea regiunilor morfofuncţionale (după Bolk):

1 — *sulcus limitans*; *2* — zonă somatomotoare; *3* — zona visceromotoare; *4* — suprafaţa motoare ventrolaterală; *5* — zona viscerosenzitivă; *6* — zona somatosenzitivă; *7* — suprafaţa senzitivă dorsolaterală; *8* — nerv lateral-posterior; *9* — ramul senzitiv al nervului *IX*; *10* — ramul motor al nervului *IX*; *11* — ramul descendent al nervului *V*.

Ele sînt:

a) *zona somatomotoare*, unde îşi au originea fibrele nervilor somatomotori;

b) *zona visceromotoare*, de unde pleacă fibrele nervilor visceromotori, precum şi fibrele preganglionare ale simpaticului bulbar;

c) *zona somatosenzitivă*, în care se găsesc nucleii de terminare a fibrelor somatosenzitive (de primă staţie).

Este interesant de observat că aceste zone se pot hipertrofia paralel cu hipertrofierea sistemelor periferice pe care le enervează. Acest fenomen modifică considerabil relieful bulbar, dîndu-i aspecte morfologice, uneori foarte caracteristice, din considerarea cărora se pot trage concluzii asupra comportării speciei respective, de exemplu, la peşti.

În categoria părţilor vechi intră şi formaţiunile de coordonare bulbară, *ca substanţa reticulară şi olivele bulbare.*

Substanţa reticulară, prin celulele reticulare pe care le conţine, îndeplineşte un rol coordonator foarte important. Aceste celule primesc impulsuri determinate de excitaţii senzoriale periferice, cît şi impulsuri emanate din centri encefalici diferiţi, transmiţînd apoi impulsurile elaborate de ele atît centrilor bulbari motori cît şi celor spinali. Celulele reticulare din bulb se află grupate în preajma nucleilor nervilor X, VIII, V. Ele pot avea uneori o talie uriaşă, aşa cum sînt *neuronii lui Müller* sau *neuronii lui Mauthner* de la teleosteeni, dipnoi şi amfibieni, ai căror axoni coboară în măduvă (fig. 314).

Substanţa reticulară nu se găseşte numai în bulb, dar şi în mezencefal şi în diencefal (hipotalamus) constituind o formaţiune unitară din punctul de vedere funcţional şi jucînd un rol de importanţă deosebită în reglarea funcţiilor sistemului nervos central. Ea se pune în legătură cu măduva prin tractusul reticulospinal.

În ceea ce priveşte sistemul olivar, unii autori îl socotesc ca făcînd parte din părţile noi ale bulbului. Dat fiind că un nucleu olivar a fost identificat la peşti, îl vom socoti tot o formaţiune veche, care prezintă însă o evoluţie deosebit de amplă în filogeneză, legată de intensificarea mobilităţii.

Scanned with OKEN Scanner

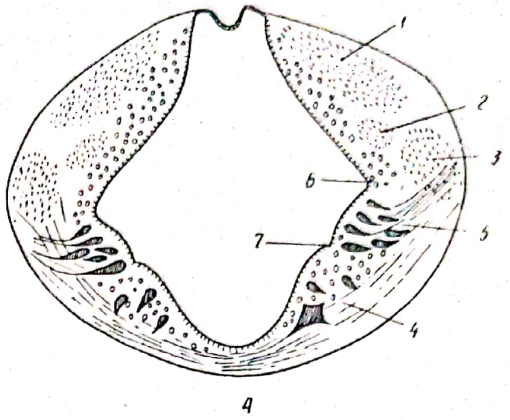

A

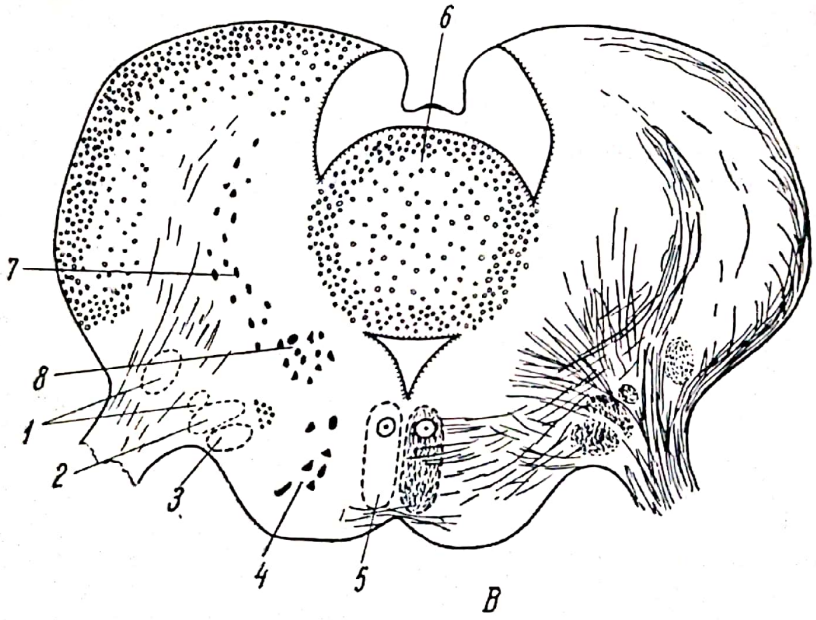

B

Fig. 314. Structura bulbului la ciclostomi *(A)* şi la teleosteeni *(B)*, (după K u h l e n b e c k):

A, 1 — rădăcina nervului opt; *2* — tractus solitarius; *3* — rădăcină a trigemenului; *4* — nucleu motor al trigemenului; *5* — nucleu motor al nervului facial; *6* — *sulcus limitans*; *7* — sulcul intermediar ventral;

B, 1 — tractus gustativ secundar ascendent; *2* — tractus gustativ secundar descendent; *3* — rădăcină a trigemenului; *4* — nucleul motor al trigemenului; *5* — fascicul longitudinal medial; *6* — lobul facial; *7* — nucleul dorsal al nervului vag; *8* — nucleul ventral al nervului vag.

Astfel, amintim că la peştii cu înotul foarte activ apare un nucleu olivar suplimentar ce se regăseşte la toate vertebratele bune înotătoare, păsări acvatice, ca şi cetacee. La păsări, în legătură cu locomoţia prin zbor, olivelele prezintă un grad înalt de diferenţiere a păturilor lor celulare.

La mamifere, în legătură cu puternica dezvoltare a creierului mare şi a creierăşului, în olive se diferenţiază o parte nouă, lateroventrală, cu conexiuni corticale (prin talamus) şi conexiuni neocerebeloase deosebit de importante. La primate şi, în special, la om, aparatul olivar prezintă o dezvoltare maximă, în legătură cu reglarea fină a mişcărilor extremităţilor, precum şi cu dezvoltarea progresivă a emisferelor cerebrale şi cerebeloase (fig. 315).

2. Părţile într-adevăr *noi*, apărute abia la mamifere, fără echivalent la celelalte vertebrate, sînt cordoanele descendente, de origine corticală,

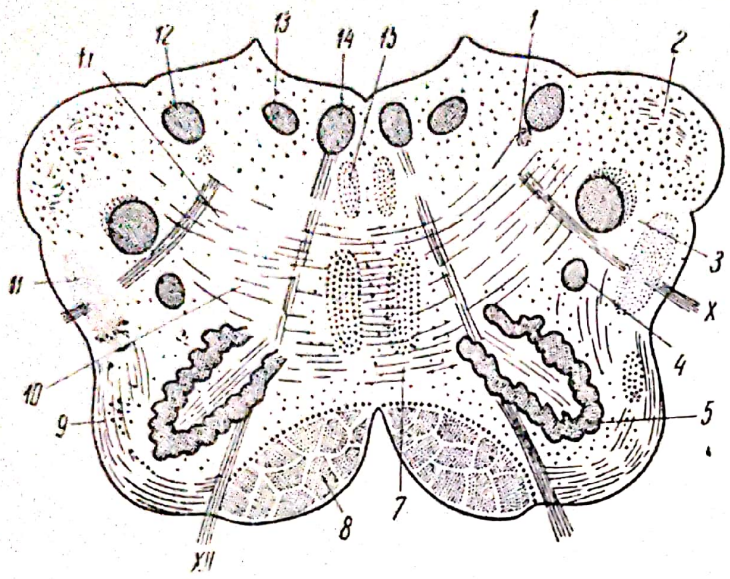

Fig. 315. Secțiune transversală prin bulb la om (după Tonkov):

1 — tractul solitar; *2* — corp restiform; *3* — tractul spinal al trigemenului și nucleul respectiv; *4* — nucleul ambiguu; *5* — nucleul dințat (olivar); *7* — decusația lemniscurilor; *8* — piramidele anterioare; *9* — fibrele arcuate externe; *10* — fibrele arcuate interne; *11* — tractusurile rubrospinal, tractospinal și spinocerebeloventral; *12* — nucleul lui Burdach; *13* — nucleul aripii cenușii; *14* — nucleul hipoglosului; *15* — nucleul longitudinal median; X — nervul vag; *XII* — nervul hipoglos; *f.r* — formațiunea reticulară.

cunoscute sub denumirea de *fascicule piramidale*. Așezate la partea anterioară a bulbului, ele sînt formate din fibrele axonice ale celulelor piramidale din scoarța cerebrală, care se îndreaptă spre unii nuclei bulbari motori, sau descind spre măduvă, unde se vor termina în coarnele anterioare.

METENCEFALUL

Metencefalul se diferențiază în partea superioară și dorsală a rombencefalului și este inițial reprezentat numai prin creieraș (fig. 316). La mamifere, acestuia i se adaugă și o porțiune diferențiată ventral, denumită *puntea lui Varoli*.

Creieraşul se prezintă sub forma sa cea mai primitivă la ciclostomi. El apare în urma fuzionării, pe linia mediană, a plăcilor alare, în regiunea de contact cu centrii bulbari ai sistemului vestibulolateral. În această ordine de idei, este interesant de menționat că structura microscopică a creierașului la ciclostomi se apropie de acea a ariei acusticolaterale bulbare, cu care prezintă de altfel legături foarte strînse.

Inițial, creieraşul recepționează influxurile venite de la sistemul acusticolateral. Lor li se adaugă apoi și alte influxuri venite fie prin regiunile inferioare ale axului cerebrospinal (măduvă-bulb), fie din regiunile mai superioare ale acestuia (mezencefal, hipotalamus, creierul mare). De la creieraș pleacă importante căi eferente spre bulb și măduvă, precum și spre etajele superioare ale encefalului. El devine un centru de corelare senzorială în care sînt elaborate, în vederea coordonării motoare, diversele excitații primite de la labirintul urechii interne, de la sistemul liniei laterale, de la organele proprioceptive

Scanned with OKEN Scanner

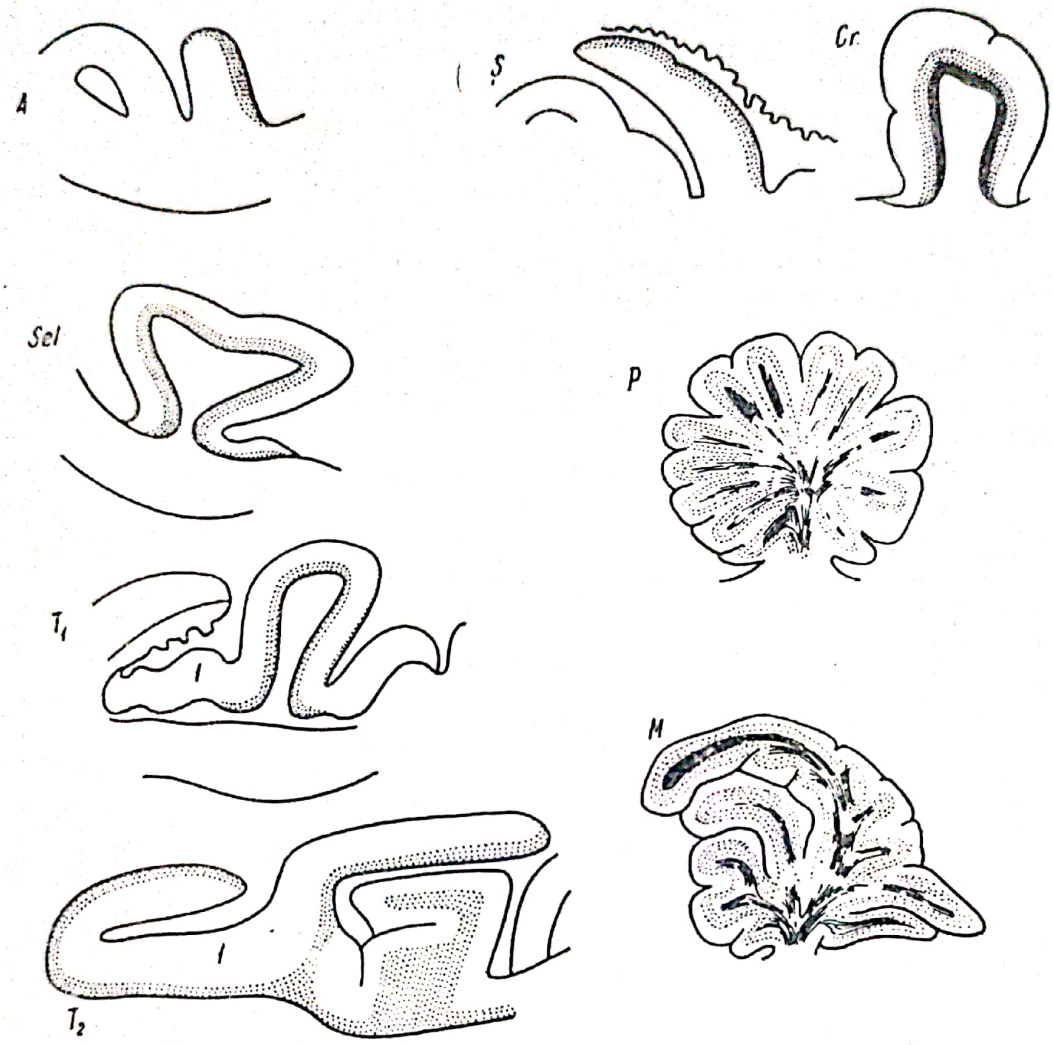

Fig. 316. Cerebelul la vertebrate, secțiuni longitudinale schematice (după Grassé):

A — anure; *Sel* — selacieni; T_1 — teleostean (tipul obișnuit); T_2 — teleostean (tipul mormirid); *S* — șopîrle; *Cr* — crocodilieni; *P* — păsări; *M* — mamifere; *c* — corpul cerebelului; *1* — valvulă.

ale aparatului locomotor, de la organele vizuale (prin intermediul mezencefalului și diencefalului) și, în fine, de la emisferele cerebrale. Grație acestui fapt, el devine centrul de control al echilibrului, al atitudinii, al tonusului muscular și al coordonării motoare.

Structura creierașului prezintă o mare variabilitate în seria vertebratelor, ce depinde de genul de viață al speciei, și, în primul rînd, de gradul și caracterul activității sale motoare. Astfel, la mixine, care petrec o bună parte din viața lor fixate pe gazde, neprezentînd deplasări active în spațiu, creierașul este mai redus decît la ceilalți ciclostomi. La peștii de fund, puțin activi (*Lophius*, *Scorpaena*), el este mai puțin dezvoltat decît la cei pelagici și prădători (*Scomber*, *Thun-*

Scanned with OKEN Scanner

nus). De asemenea, el rămîne relativ simplu la formele tîrîtoare sau cu mişcări greoaie şi puţin complexe (batracieni, reptile). Din contra, se dezvoltă puternic la acelea care prezintă mişcări multilaterale, implicînd o coordonare mai complexă (păsările, mamiferele).

Metencefalul vertebratelor prezintă trei trepte evolutive diferite care corespund cu cele trei părţi constitutive ale sale de la mamifere.

1. O parte fundamentală, arhaică, denumită şi *archicerebellum* reprezentată prin regiunea în care parvin excitaţiile sistemului labirintic, precum şi acelea ale liniei laterale (cînd aceasta există). Ea e formată din *auriculele cerebelului*, reunite printr-o *lamă mediană transversală*. Auriculele sînt formaţiuni simetrice laterale, avînd fiecare forma unui burelet îngust şi îndoit, astfel încît prezintă o parte directă şi una reflectată.

Partea directă se continuă cu lama mediană, iar partea reflectată, cu măduva. Auriculele sînt bine dezvoltate la vertebratele acvatice (peşti, urodele), dar regresează la cele terestre, fiind omologate, la cele superioare, cu *floculii creierașului*. Pe lîngă formaţiunile auriculare, în constituţia acestui etaj străvechi al cerebelului mai intră şi *valvula cerebelului* de la telosteeni, ce se prezintă sub forma unei expansiuni anterioare a cerebelului, insinuată în ventriculul mezencefalic. La mamifere îi corespunde uvula, nodulul şi lingula.

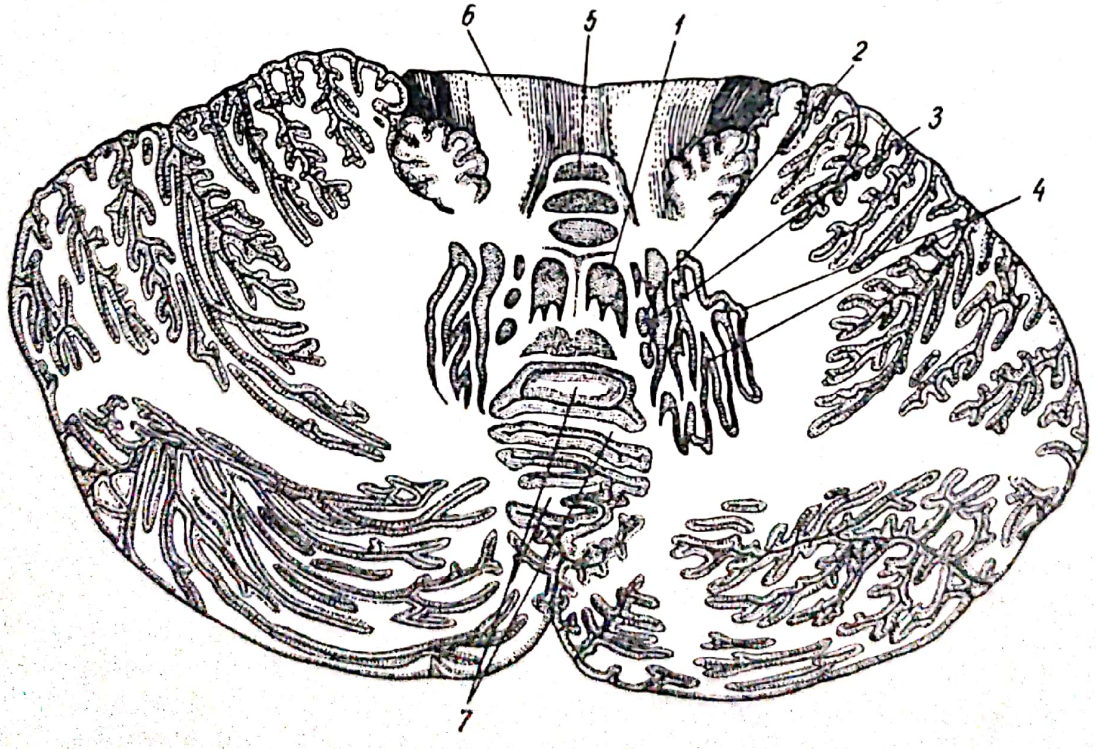

Fig. 317. Schema unei secţiuni orizontale prin creierașul uman, indicînd nucleii creierașului (după Rauber-Kopsch):
1 — nucleul fastigial; *2* — nucleii globiformi; *3* — nucleul emboliform; *4* — nucleul dinţat; *5* — vălul medular anterior; *6* — braţ conjunctival; *7* — vermis.

2. O parte tot veche, derivată din dezvoltarea lamei mediane primitive, unde parvin excitațiile periferice prin intermediul măduvei și al trigemenului, precum și excitațiile venite din mezencefal și hipotalamus. Ea formează *corpul cerebelului* și este desemnată sub numele de *„paleocerebellum"*. Unii autori o așază însă la un loc cu partea precedentă, dîndu-le la amîndouă denumirea de „paleocerebellum". Această parte este reprezentată la mamifere prin o mare porțiune din vermis. În paleocerebel apar, începînd de la reptile, nuclei interni de substanță cenușie.

3. Partea cea mai nouă, denumită *„neocerebellum"*, apare numai la mamifere, unde este reprezentată prin emisferele cerebeloase. Nucleii interni se înmulțesc, apărînd două perechi noi: nucleii emboliformi și nucleii globuloși, care se adaugă celor vechi (nucleii dințați și nucleii acoperișului (fig. 317). O caracteristică importantă a neocerebelului o constituie și legăturile importante pe care acesta le prezintă cu emisferele cerebrale, precum și cu olivele bulbare (partea nouă a acestora).

O dată cu apariția neocerebelului, apare și *puntea lui Varoli*, care constituie în structura metencefalului o parte nouă, tipică mamiferelor. Prin punte trec legăturile stabilite între scoarța cerebrală și neocerebelum, prin intermediul unui tractus corticopontocerebelos.

MEZENCEFALUL

Mezencefalul sau creierul mijlociu este situat între metencefal și diencefal. Importanța ponderei relative a mezencefalului este foarte variabilă la diversele grupe de vertebrate. La vertebratele inferioare (pești, amfibii) el constituie o porțiune foarte importantă din întreaga masă cerebrală. La vertebratele superioare însă, mărirea volumului altor regiuni encefalice (a creierașului și a creierului mare la păsări și mamifere) reduce mezencefalul la proporții mult mai modeste.

Planul structural al mezencefalului rămîne însă în liniile generale foarte asemănător la toate vertebratele, cu toate că și aici apar numeroase modificări în decursul evoluției lor filogenetice. Și în mezencefal putem distinge părți vechi și părți noi (fig. 318).

Astfel, regiunea dorsală a mezencefalului, rezultată în urma fuzionării plăcilor alare, constituie *acoperișul optic (tectum opticum)*, plăcile sale bazale formînd *calota* sau *tegmentum*. La aceste două regiuni fundamentale vechi se adaugă la mamifere, în partea ventrală a calotei, o formațiune nouă, constituind *piciorul* mezencefalului sau *pedunculii cerebrali*. Dezvoltarea lor este corelativă cu mărirea teritoriilor noi ale paliumului.

Axul mezencefalului este ocupat de un spațiu ventricular, inițial foarte larg, denumit *ventriculul mezencefalului*. În urma îngroșării

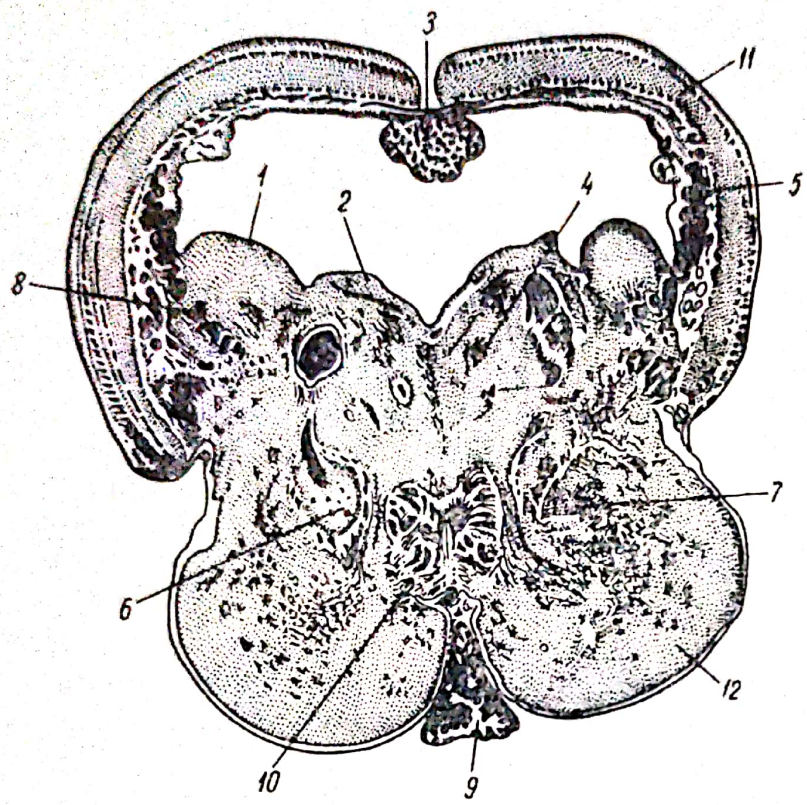

Fig. 318. Secțiune transversală prin mezencefal și hipotalamus la *Gadus morhua* (după Bolk):
1 — torus semicircular; *2* — eminența mediană; *3* — torus longitudinal; *4* — comisura posterioară; *5* — tractul tectobulbar; *6* — nucleul rotund; *7* — nucleul subrotund; *8* — fascicul longitudinal lateral; *9* — sacul vascular; *10* — tractul sacului vascular; *11* — tectumul optic; *12* — lob inferior.

pereților acestuia, ventriculul se reduce progresiv, limitîndu-se, în cele din urmă, la mamifere, la un simplu canal numai, *apeductul lui Sylvius*.

Acoperișul optic reprezintă o masă nervoasă importantă la toate vertebratele, situată deasupra ventriculului mezencefalic. Numai la ciclostomi, partea mediană a acoperișului este foarte subțiată, formînd o pînză coroidă cu plexusurile respective. La majoritatea vertebratelor tectumul se subdivide printr-un șanț longitudinal, în două părți simetrice, denumite *tuberculii bigemeni*, sau *lobii optici*. La dipnoi și urodele, aceștia nu sînt bine individualizați, partea dorsală a mezencefalului rămînînd continuă. La mamifere, ca și la unele reptile (șerpi), tuberculilor bigemeni li se adaugă posterior încă o altă pereche de tuberculi, de obicei, mai mici, formîndu-se astfel cei patru tuberculi cvadrigemeni. Tuberculii posteriori se formează pe seama torusurilor semicirculare.

În adevăr, tectumul optic de la pești prezintă pe fața sa ventriculară și lateroinferioară (imediat deasupra șanțului limitant) două burelete, deosebit de dezvoltate, mai ales în regiunea posterioară a mezencefalului, denumite *torusuri semicirculare*. La anure, se dezvoltă atît de puternic, încît se sudează între ele pe linia mediană, separînd ventriculul mezencefalic în două etaje: unul superior destul de larg, cu aspect de ventricul, și unul inferior în formă de canal îngust, asemă-

nător cu apeductul lui Sylvius de la mamifere. Torusurile semicirculare devin şi mai importante la reptile, unde pot proemina la partea posterioară a acoperişului optic, formînd o pereche posterioară de tuberculi (pereche posterioară de tuberculi cvadrigemeni de la şerpi sau de la unele şopîrle, precum şi de la toate mamiferele).

Structura microscopică a tectumului optic se complică din ce în ce mai mult în seria vertebratelor, ajungînd la un maximum de diferenţiere a celulelor sale la păsări, unde se pot distinge pînă la 15 pături de celule nervoase şi fibre. Complicarea structurii tectumului optic la păsări nu poate fi comparată decît cu aceea a scoarţei cerebrale de la mamifere.

Tectumul optic primeşte fibre aferente venind de la retină (fig. 319). La vertebratele inferioare, el este principalul centru vizual, deoarece aici sînt retrasmise chiar şi excitaţiile optice ce merg spre corpii genunchiaţi laterali. Începînd însă de la reptile, o bună parte din aceste excitaţii sînt proiectate spre creierul mare, pentru ca la mamifere, majoritatea acestora să ajungă în scoarţa cerebrală (regiunea scizurii calcarine), trecînd prin corpii genunchiaţi anteroexterni. Numai o mică parte din ele se opresc în tuberculii cvadrigemeni anteriori. În decursul evoluţiei filogenetice, acoperişul optic ca centru vizual îşi pierde astfel din ce în ce mai mult din importanţă, în favoarea telencefalului.

La vertebratele inferioare, acoperişul optic mai primeşte şi alte impulsuri proiectate aici din măduvă. La vertebratele superioare, paralel

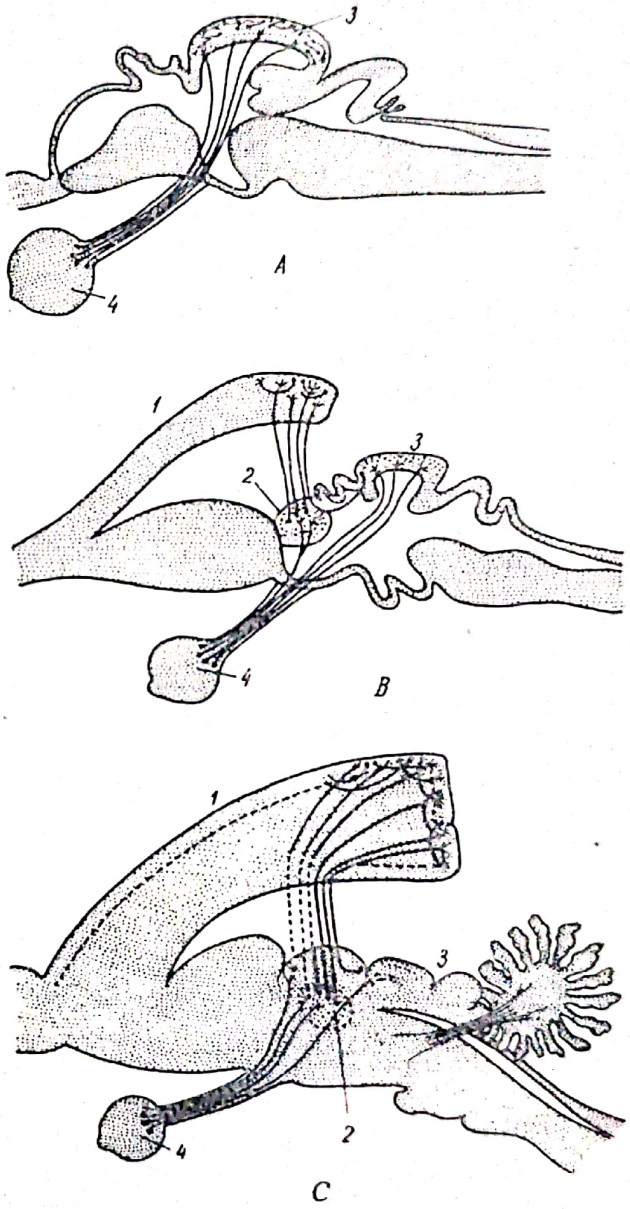

Fig. 319. Calea excitaţiilor vizuale la vertebrate (după Ihle):
A — peşti; *B* — reptile; *C* — mamifere; *1* — palium; *2* — *talamus opticus*; *3* — *tectum opticum*; *4* — ochii.

Scanned with OKEN Scanner

cu dezvoltarea talamusului, aceste excitaţii sînt deviate din ce în ce spre acestea din urmă.

Torusurile semicirculare ale acoperişului optic (care vor deveni la mamifere, precum şi la unele reptile, tuberculii cvadrigemeni posteriori) primesc impulsurile venite de la aria acusticolaterală a rombencefalului, prin lemniscul lateral. Trebuie amintit însă că la mamifere, o parte din aceste impulsuri merg şi spre corpii genunchiaţi posterointerni.

De la acoperişul optic pleacă numeroase căi eferente, în special, tectospinale şi tectobulbare, prezente la toate vertebratele. Aceste căi reprezintă căile motorii cele mai importante de la vertebratele nemamifere. Lor li se mai adaugă şi fibre eferente, tectocerebeloase, ce merg spre creieraş, fibre ce sînt prezente iarăşi la toate vertebratele.

Părţile simetrice ale acoperişului optic sînt legate prin comisura albă posterioară aşezată la limita mezencefalului cu diencefalul.

Tegmentum sau *calota* prezintă, pe lîngă fibre nervoase ascendente şi descendente, şi un număr de centri nervoşi mai mult sau mai puţin importanţi. Dintre aceştia trebuie citaţi *nucleii* de origine ai *nervilor oculomotori (III şi IV)*, care se întîlnesc la toate vertebratele, *ganglionul istmului* prezent, începînd de la peşti pînă la păsări inclusiv, dar absent la mamifere (unde el pare să se fi individualizat sub forma corpilor genunchiaţi posteroirterni), precum şi *formaţiunea reticulată* a mezencefalului.

În ceea ce priveşte aceasta din urmă, care nu este altceva decît o continuare a substanţei reticulate din bulb, se prezintă la vertebratele inferioare grupe difuze de celule nervoase, unde se termină fibre venite de la cerebel. La reptile, aceste celule se grupează în mod mai compact, individualizîndu-se sub forma unui nucleu special, denumit, prin analogie cu mamiferele, *nucleul roşu*. Dezvoltat mai puternic la păsări, acest nucleu dă naştere aici unei căi descendente rubrospinale. La mamifere, acest nucleu se dezvoltă puternic. El este format dintr-o parte veche, *paleorubrică*, omologă cu nucleul roşu de la reptile şi păsări, precum şi cu gruparea de celule reticulare de la vertebratele inferioare. Aici se termină fibrele ce vin din creierasul vechi prin pedunculii cerebeloşi superiori şi de aici pleacă fibrele tractusului cerebrospinal. Dar, la mamifere mai apare încă şi o parte nouă, *neorubrică*, unde vine influxul provenit de la neocerebel, fiind apoi retransmis spre scoarţa cerebrală. De altfel legăturile nucleului roşu sînt extrem de numeroase, atît cu etajele superioare ale encefalului cît şi cu cele inferioare, atestînd rolul important pe care acesta îl joacă în coordonarea activităţii motoare a animalului.

Piciorul mezencefalului este o formaţiune specifică mamiferelor. Formată din fibre corticobulbare şi corticospinale ce constituie pedunculii cerebrali, ea apare ca o expresie a măririi rolului scoarţei cerebrale în motricitatea acestor animale. În piciorul mezencefalului se diferenţiază,

Scanned with OKEN Scanner

imediat sub calotă, şi o masă de substanţă nervoasă intens pigmentată : *locul negru al lui Soemmering (locus niger)*, care reprezintă un releu important al căii motoare extrapiramidale.

DIENCEFALUL

Diencefalul, talamencefalul sau *creierul intermediar* se formează din partea posterioară a prozencefalului, situîndu-se astfel între mezencefal şi telencefal. Limita sa faţă de acesta din urmă este dată de un repliu transversal al plafonului telencefalic denumit *vălul transversal*.

Axul său este ocupat de ventriculul III, astfel încît părţile diencefalului se grupează în jurul acestuia. Ele sînt : *epitalamusul* (format din plafonul ventriculului), *talamusul* şi *metatalamusul* (formaţi din pereţii săi laterali, anteriori, posteriori), precum şi *hipotalamusul* (format din podeaua ventriculară).

Toate aceste părţi constitutive sînt părţi fundamentale, vechi. Trebuie totuşi observat că cea mai progresivă dintre ele este talamusul, care prezintă în decursul evoluţiei filogenetice o creştere importantă din punctul de vedere al complicării sale, legată de dezvoltarea crescîndă a telencefalului, devenind un releu important al acestuia (fig. 320).

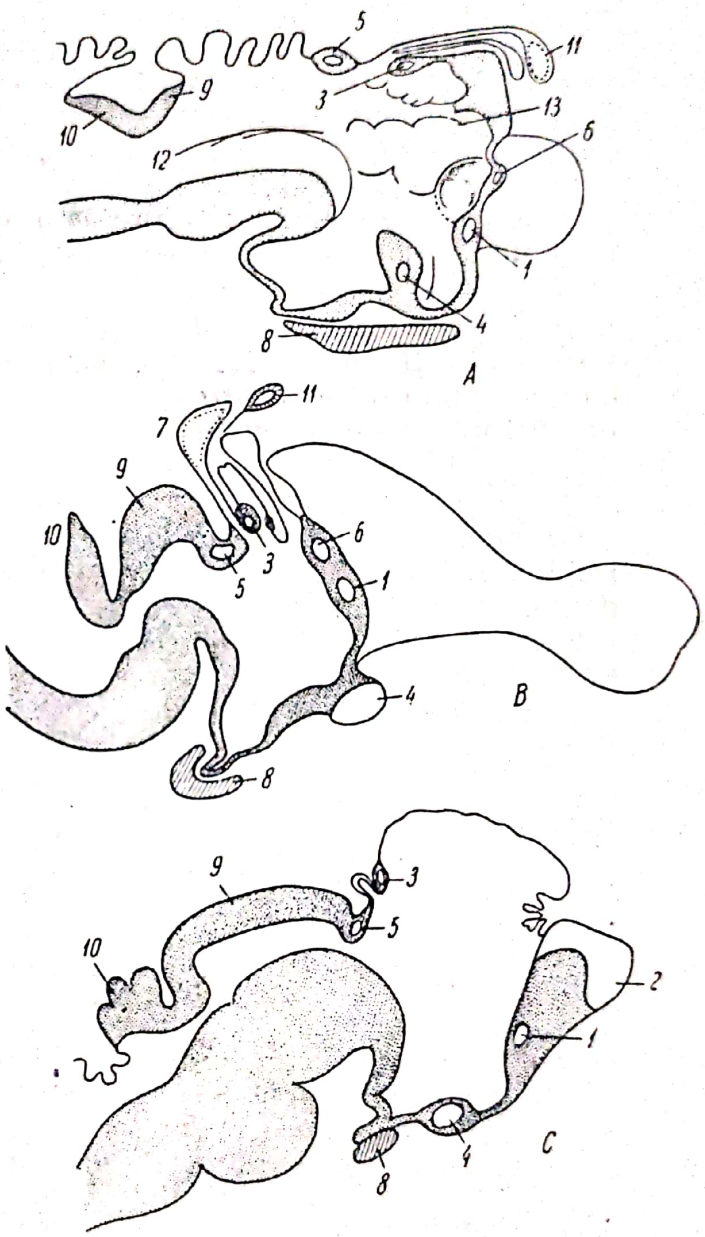

Fig. 320. Poziţia lamei terminale şi a diencefalului la *Petromyson (A)*; *Lacerta (B)* şi *Homo (C)* (după Kuhlenbeck):

1 — comisura anterioară; *2* — corpul calos; *3* — comisura habenulară; *4* — chiasma optică; *5* — comisura posterioară; *6* — comisura paliumului; *7* — epifiza; *8* — hipofiza; *9* — mezencefal; *10* — metencefal; *11* — organul parietal; *12* — *sulcus limitans*; *13* — şanţul dorsal al diencefalului.

Epitalamusul este o parte din cele mai conservative a diencefalului și a întregului encefal. El este format din așa-zisa „regiune parietală", precum și din ganglionii habenulei.

Ganglionii habenulei formează două mase nervoase ovale, simetrice și așezate înaintea comisurii albe posterioare, legate între ele prin comisura habenulară. Prezente la toate vertebratele, ele aparțin sistemului olfactiv.

Regiunea parietală este formată dintr-o pînză coroidă, prevăzută cu plexusuri. Mai caudal, ea prezintă două evaginații: una anterioară, denumită organul *parietal* sau *parapineal*, și alta posterioară, denumită *epifiza* sau *organul pineal*.

Epifiza are forma unui deget de mînușă mai mult sau mai puțin lung. La unele vertebrate inferioare, ea poate prezenta celule senzitive, precum și celule ganglionare legate de cele dintîi, diferențiindu-se într-un organ fotosensibil (larvele de ciclostomi).

Epifiza se dezvoltă într-un organ secretant, endocrin, avînd rol încă prea puțin precizat.

Organul parietal sau *parapineal* prezintă o dezvoltare extrem de variabilă. De cele mai multe ori, lipsește la adult, dar la unele reptile de exemplu, *(Hatteria)* prezintă diferențieri speciale, care indică proprietățile sale fotosensibile. În acest caz, peretele neurocraniului din dreptul său prezintă un *foramen: foramenul parietal*.

Talamusul care se dezvoltă din plăcile alare este format dintr-o porțiune ventrală și una dorsală.

Porțiunea ventrală sau talamusul ventral este important numai la vertebratele inferioare, prezentînd conexiuni foarte asemănătoare cu acelea ale hipotalamusului. Funcțiunile sale nu sînt bine precizate, dar vascularizarea sa puternică presupune o funcțiune endocrină. Talamusul ventral are o dezvoltare neglijabilă la sauropside. La mamifere, el prezintă o acumulare de neuroni, formînd *corpul lui Luys* sau *corpul subtalamic* cu conexiuni aferente și eferente cu corpii striați.

Porțiunea dorsală, talamusul dorsal (denumit încă și *pături optice)* este foarte slab dezvoltată la formele inferioare, devenind însă din ce în ce mai important, începînd de la reptile. La păsări și la mamifere el formează masa cea mai importantă a diencefalului.

Creșterea în importanță a talamusului dorsal coincide cu apariția și dezvoltarea neostriatumului și, în special, a neopaliumului, el devenind un releu extrem de important pentru impulsurile senzitive ce se îndreaptă aici. În acest mod, talamusul atinge gradul său maxim de dezvoltare la mamifere și, mai ales, la primate. Crescînd în volum, el se extinde aici mult, atît înainte cît și înapoi, dar este acoperit de telencefal ale cărui emisfere cresc enorm, fiind astfel inclavat între corpii striați. În interiorul său se diferențiază mulți nuclei noi, constituind neotalamusul, care primesc, direct sau indirect, impulsuri aduse prin numeroase fibre ascendente (lemniscul median, fasciculul spinotalamic, fasciculul cerebelotalamic) sau de la care pornesc fibre spre cortexul

Scanned with OKEN Scanner

cerebral (fibre talamocorticale) sau spre corpii striaţi (fibre talamostriate). Nu s-au putut identifica fibre descendente, pornind de la talamus spre etajele mai inferioare ale axului cerebrospinal. În acest mod, talamusul constituie un releu de primă importanţă, unde vin impulsuri senzitive, de natură diferită, fiind apoi retransmise spre telencefal. Trebuie subliniat că acest rol de staţie intermediară se dezvoltă paralel cu creşterea în importanţă a telencefalului. Iată de ce la vertebratele inferioare, talamusul este atît de puţin dezvoltat.

Metatalamusul este partea cea mai posterioară a diencefalului. El este reprezentat, la vertebratele inferioare, printr-un corp genunchiat (cel anterolateral), la care parvin unele impulsuri vizuale (foarte puţine), venite prin intermediul unor colaterale, care sînt însă proiectate, în cele din urmă, tot la acoperişul optic. Abia începînd de la reptile, corpul genunchiat primeşte excitaţii ceva mai numeroase, pe care le retransmite apoi la neopalium. La mamifere însă, corpul genunchiat anterolateral devine centrul principal în care se termină fibrele optice, constituind astfel releul principal al excitaţiilor vizuale, pe care le retransmite la scoarţa cerebrală din regiunea calcarină. Aici, tuberculii cvadrigemeni anteriori primesc, din contra, foarte puţine impulsuri vizuale.

Corpul genunchiat posteromedial se diferenţiază bine abia la mamifere şi unii autori îl omologhează cu ganglionul istmului din mezencefalului vertebratelor mamifere. Ori cum ar fi, în ceea ce priveşte originea sa, această formaţiune constituie un releu al căii auditive, neavînd nici o legătură reală cu calea vizuală.

Hipotalamusul este format de planşeul ventriculului III. La vertebratele inferioare şi, în special, la peşti, el constituie partea cea mai voluminoasă din diencefal, situîndu-se sub mezencefal. La vertebratele terestre, masa sa relativă prezintă o descreştere sensibilă, în timp ce talamusul creşte din contră, aşa cum am văzut mai sus.

Graniţa anterioară a hipotalamusului este dată de chiasma nervilor optici. La peşti, teritoriul său este împărţit în trei lobi : *un lob median* sau *infundibular* şi doi lobi laterali, denumiţi *lobii inferiori*. Imediat în urma acestora se află *regiunea mamilară*. De pe lobul infundibular se formează o proeminenţă ventrală, în formă de pîlnie sau *infundibul*, care se continuă prin tija pituitară, la capătul căreia se găseşte neurohipofiza, concrescută cu adenohipofiza. Posterior faţă de hipofiză, se formează la peşti o altă evaginaţie a planşeului hipotalamic : *sacul vascular*.

La toate vertebratele terestre, hipotalamusul se reduce în mod considerabil. Dispar lobii inferiori, precum şi sacul vascular. Astfel, hipotalamusul rămîne reprezentat doar prin regiunea infundibulară (sau tuberală) cu hipofiza, urmată de regiunea mamilară.

Din punctul de vedere funcţional, hipotalamusul poate fi împărţit în două porţiuni : *porţiunea posterioară* sau *olfactivă* şi *porţiunea anterioară*.

Scanned with OKEN Scanner

Porţiunea posterioară este reprezentată prin regiunea mamilară la care se adaugă la peşti şi lobii inferiori. Ea prezintă legături importante cu centrii olfactivi la toate vertebratele, precum şi cu calea gustativă. Excitaţiile olfactive şi cele gustative se asociază astfel în această parte a hipotalamusului. De aici pleacă fibre nervoase spre bulb şi spre talamus, iar la vertebratele inferioare, şi spre cerebel.

Partea anterioară este reprezentată prin regiunea infundibulară sau tuberală care, în afară de hipofiză şi de sacul vascular (prezent numai la peşti) *, conţine numeroşi nuclei cenuşii ce constituie centri importanţi de reglare a funcţiunilor vegetative, precum şi centri de secreţie endocrină nervoasă. Ca şi porţiunea posterioară a hipotalamusului şi regiunea sa anterioară prezintă legături foarte numeroase atît cu etajele inferioare ale encefalului cît şi (în special, la mamifere) cu mantaua creierului mare.

TELENCEFALUL

Telencefalul sau creierul mare se dezvoltă, ca şi diencefalul, din prozencefal, corespunzînd cu partea anterioară a acestuia. În filogeneza vertebratelor, telencefalul prezintă transformări de ordin morfofuncţional deosebit de importante. El devine, în cele din urmă, dintr-un organ aproape exclusiv legat de olfacţiune, aşa cum este la peşti şi ciclostomi, organul de control şi dirijare a întregii activităţi nervoase. La om, el este „organul conştiinţei". În legătură cu aceasta, dimensiunile sale cresc enorm, iar structura sa morfologică, precum şi legăturile se complică din ce în ce mai mult.

Iniţial, în embriogeneză, telencefalul embrionar este reprezentat de o veziculă nepereche, a cărei margine anterioară este formată de lama terminală şi poartă denumirea de *telencefalul primar*. El conţine un ventricul, iarăşi nepereche, care continuă pe acele din diencefal (fig. 321).

Această situaţie se complică însă curînd, prin faptul că pereţii săi laterali se evaginează, formînd două expansiuni simetrice, ce vor da naştere la emisferele cerebrale, care constituie telencefalul secundar. Fiecare din ele conţine în interior un gol denumit ventricul lateral, ce comunică cu ventriculul nepereche al telencefalului primar, prin cîte un orificiu (orificiul lui Monroe). În timp ce formaţiunile emisferice cresc puternic în direcţia plăcilor olfactive de la care le vin fibre nervoase, telencefalul primar nepereche rămîne staţionar. Împreună cu ventriculul său nepereche, el va forma doar o simplă continuare anterioară a diencefalului şi a ventriculului III, faţă de care îl delimitează uneori doar un repliu dorsal al acoperişului ventricular, denu-

* Unii autori (Retzius) omologhează eminenţa vasculară de la mamifere cu un rudiment de sac vascular.

Scanned with OKEN Scanner

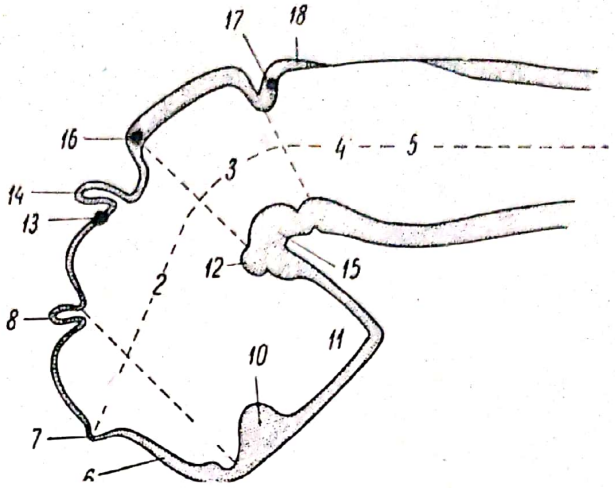

Fig. 321. Schema unei secțiuni longitudinale prin encefalul embrionar arătînd direcția șanțului limitant (după I h l e):

1 — telencefal; *2* — diencefal; *3* — mezencefal; *4* — metencefal; *5* — mielencefal; *6* — lama terminală; *7* — procesul neuroporului; *8* — parafiza; *10* — chiasma optică; *11* — infundibulul; *12* — tuberculul posterior; *13* — comisura posterioară; *14* — epifiza; *15* — plica ventrală; *16* — comisura posterioară; *17* — comisura cerebeloasă; *18* — cerebelum.

mit *vălul transvers*. În timp ce telencefalul cu ventriculul său primar sînt absorbite de către diencefal, telencefalul secundar crește, dimpotrivă, în mod foarte apreciabil, iar cele două emisfere ce-l constituie se individualizează din ce în ce mai bine. Numai la ciclostomi și pești (afară de dipnoi), separarea emisferelor cerebrale nu se observă, ele formînd o masă aproape continuă.

Partea anterioară a emisferelor, unde parvin excitațiile olfactive de la epiteliul olfactiv (diferențiat din placodele olfactive), dă naștere la lobii olfactivi. Pereții lateroventrali formează *corpii striați*, restul pereților lor alcătuind o manta ce acoperă ventriculele laterale, denumite *mantaua creierului mare* sau *palium*. Între cele două jumătăți ale telencefalului se dezvoltă în lama terminală formațiuni comisurale: *comisura albă anterioară* (ce leagă corpii striați simetrici și porțiuni din palium), precum și o *comisură proprie a paliumului*.

La marea majoritate a vertebratelor, mantaua nervoasă se dezvoltă, mai mult sau mai puțin bine, în regiunea dorsolaterală și dorsomedială a emisferelor. E *tipul normal* de structură a telencefalului, denumit și *tipul inversat*, a cărui evoluție embrionară s-a arătat.

La unii pești (ganoizi, polipteride, teleosteeni) mantaua se dezvoltă numai pe părțile laterale ale emisferelor, unde se alipește de părțile laterale ale corpilor striați, formînd un *epistriatum* de origine paleală. În partea lor dorsală și medială însă nu se dezvoltă decît un epiteliu ependimar, astfel încît plafonul ventriculelor laterale este de natură epitelială, și anume avem encefalul de *tip eversat* (fig. 322).

Evoluția telencefalului, în seria vertebratelor, se desfășoară multilateral. În linii generale, observăm următoarele procese în decursul acestei evoluții.

1. O creștere foarte accentuată a masei sale. În adevăr, dacă la vertebratele inferioare telencefalul formează o parte modestă a întregului encefal, de cele mai multe ori depășită în ceea ce privește volumul ei relativ (adică volumul său raportat la volumul întregului corp) de alte

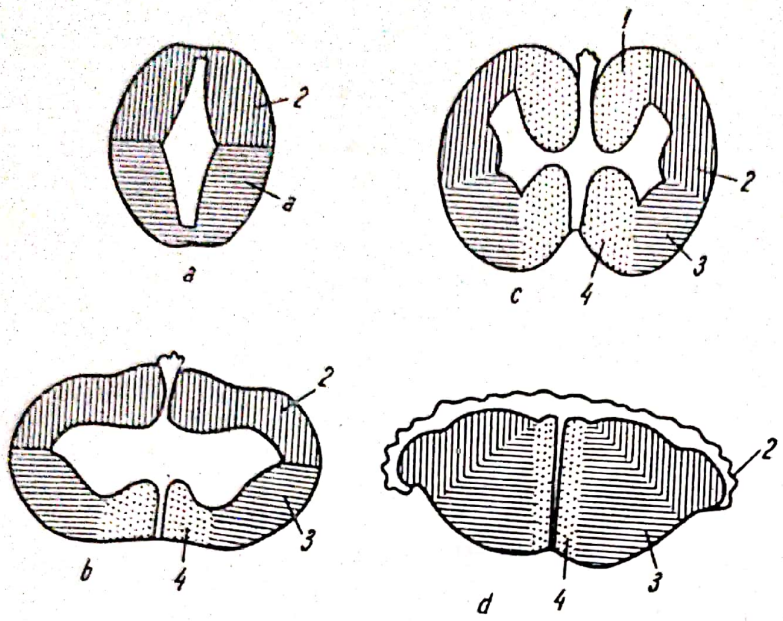

Fig. 322. Planul fundamental al telencefalului și evoluția sa (după Grassé):
a — telencefal; *b* — începutul evaginației; *c* — telencefalul inversat; *d* — telencefalul eversat;
1 — archipalium; *2* — paleopalium; *3* — striatum; *4* — regiunea septală.

părți cerebrale, la reptile se observă o creștere destul de apreciabilă a masei sale. Această creștere se accentuează la păsări și mai ales la mamifere, unde formează masa predominantă a întregului encefal, acoperind nu numai diencefalul, dar și mezencefalul, precum și o parte din metencefal.

2. Această creștere a telencefalului are loc paralel cu lărgirea funcțiunilor sale. În adevăr, la vertebratele inferioare (pești și batracieni), telencefalul este aproape exclusiv un centru al olfacțiunii, meritînd astfel aproape în întregimea sa denumirea de *rinencefal*. Paliumul unui astfel de telencefal poartă denumirea de *paleopalium* și *archipalium*. Paleopalliumul este așezat pe partea dorsolaterală a fiecărei emisfere, în timp ce archipalliumul se situează pe partea dorsomedială. Generalizînd și simplificînd, îl vom denumi *archipallium*. Corpii striați corespunzători poartă denumirea de *paleostriatum și archistriatum* (simplificînd îl vom denumi *archistriatum*).

Începînd însă de la reptile, alte excitații afară de cele olfactive încep să pătrundă aici, la început, în special, cele vizuale. Apare un pallium nou, „neopalium", insinuat între paleopalium și archipalium, precum și zone noi în corpii striați sau „neostriatum" (fig. 323).

La reptile, aceste zone noi ale telencefalului sînt încă foarte slab dezvoltate. La păsări și la mamifere, ele ocupă o parte tot mai apreciabilă din telencefal. În timp ce la păsări însă, zonele noi ale corpilor striați sînt acelea care cresc cel mai mult (aprînd aici un neostriatum, un mezostriatum și un hiperstriatum), iar palliumul rămîne aproape staționar, la mamifere se petrece fenomenul invers. Zonele noi ale corpilor striați se dezvoltă moderat, paliumul fiind acela care crește foarte mult în întindere (fig. 324).

Scanned with OKEN Scanner

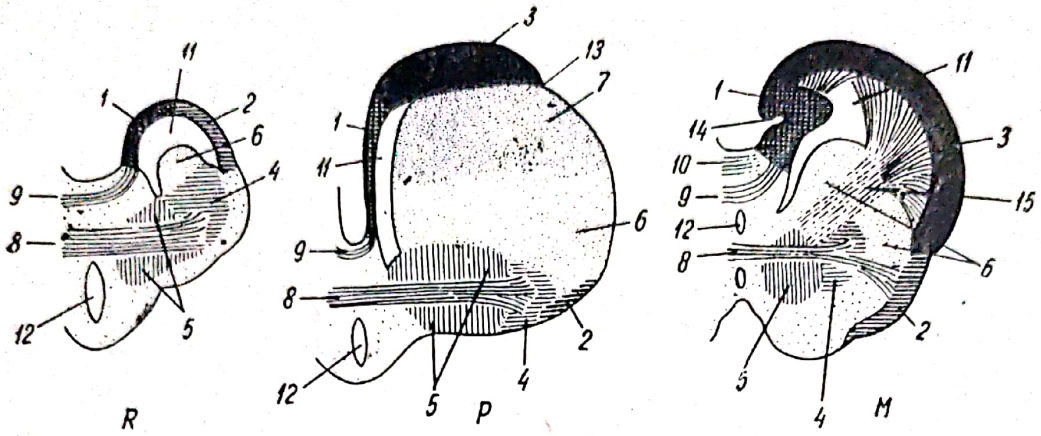

Fig. 323. Paliumul și corpii striați la reptile *(R)*, păsări *(P)* și mamifere euteriene *(M)* (după Portmann):

1 — archipalium; *2* — palaepalium; *3* — neopalium; *4* — archistriatum; *5* — palaeostriatum; *6* — neostriatum; *7* — *hyperstriatum ventrale*; *8* — comisura anterioară; *9* — comisura paliumului; *10* — corpul calos; *11* — vetricul lateral; *12* — ventricul medial; *13* — valecula; *14* — fisură arhipalială; *15* — capsula internă.

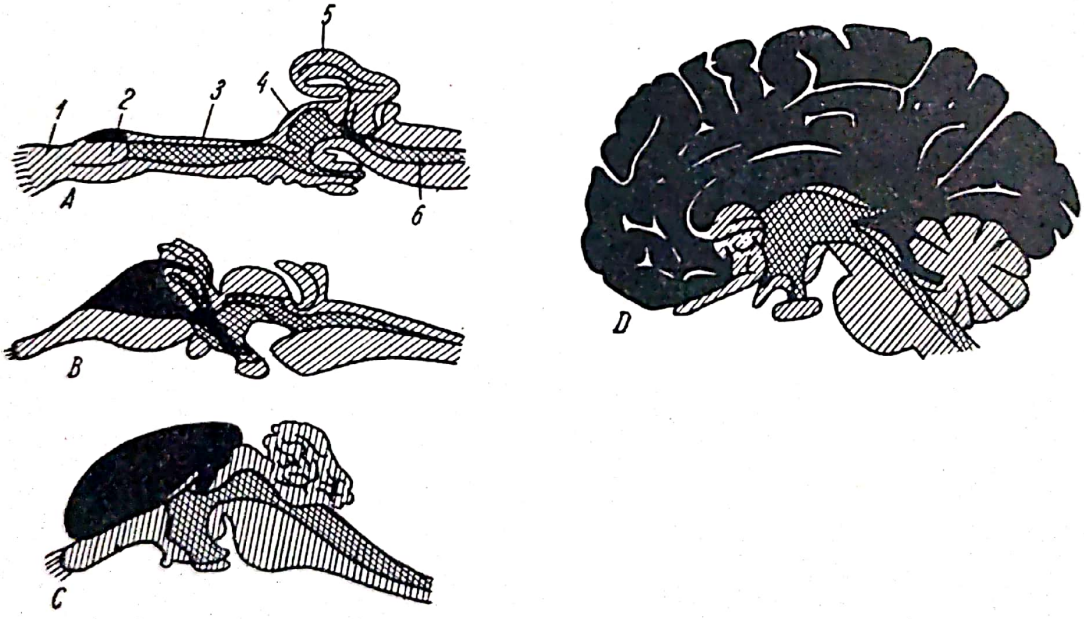

Fig. 324. Dezvoltarea părților noi ale telencefalului (neopaliumul în negru) (după Tonkov):

A — *Chimera*; *B* — *Varanus*; *C* — *Lepus*; *D* — *Homo*;
1 — bulb olfactiv; *2* — corpul striat; *3* — diencefalul; *4* — mezencefalul; *5* — metencefalul; *6* — mielencefalul.

În legătură cu acest fenomen, comisura paliumului se diferențiază în una archipaleală (psalterium) și una neopaleală (corpul calos). Paralel cu reducerea în importanță a simțului olfactiv, neopaliumul refulează archipaliumul pe o întindere tot mai mică, crescînd totodată și corpul calos (fig. 325).

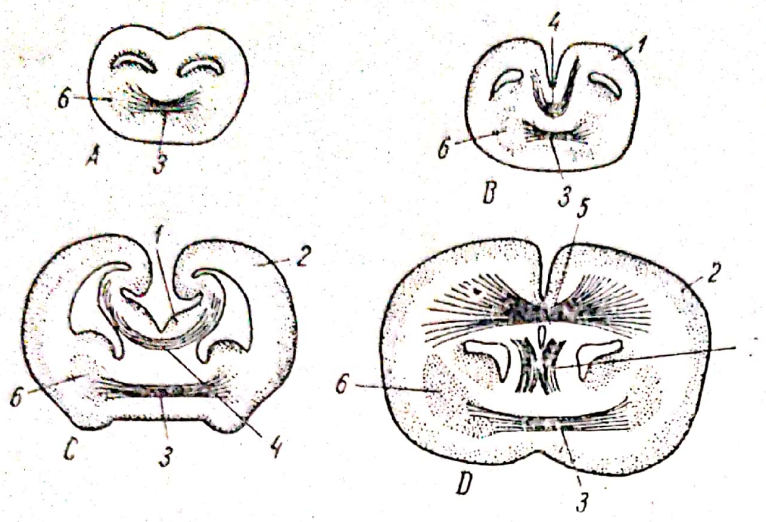

Fig. 325. Evoluția comisurilor telencefalului la vertebrate (după Schmalhausen):
A — creier de pește; *B* — creier de amfibian sau reptil; *C* — creier de mamifer cu cloac; *D* — creier de mamifer care naște pui vii; *1* — arhipalium; *2* — neopalium; *3* — comisura anterioară; *4* — comisura anterioară a paliumului; *5* — corpul calos; *6* — corpul striat; *7* — fornix.

3. În telencefalul vertebratelor inferioare, materia nervoasă celulară se află așezată în vecinătatea cavităților ventriculare. La vertebratele mai evoluate neuronii migrează spre suprafața paliumului, unde se formează o pătură de celule formînd *scoarța cerebrală* sau *cortexul*. La amfibieni, unele teritorii ale palliumului prezintă un început de scoarță, formată din celule superficiale, repartizate destul de difuz. Ele se diferențiază în două pături: una superficială, granulară, și alta profundă, piramidală. La mamifere, scoarța cerebrală a regiunilor neopaleale se poate diferenția în șase pături de celule, constituind o caracteristică a neocortexului. Și scoarța archipaliumului poate prezenta, prin convergență, o astfel de diferențiere, mai ales la mamiferele mai evoluate.

4. La mamifere, structura neocortexului poate fi foarte variabilă de la regiune la regiune, în raport cu rolul lui funcțional. Se nasc astfel teritorii corticale diferențiate, sau *cîmpuri corticale*, cu atît mai variabile, cu cît creierul mare este mai evoluat.

5. La unele mamifere, pe de o parte, în urma unei creșteri neegale a diverselor teritorii din scoarța cerebrală, iar pe de altă parte în urma unei creșteri disproporționate a suprafeței creierului în comparație cu aceea a spațiului endocranian, pe suprafața emisferelor apar cute delimitate de șanțuri (sulci; gyri). Acest fenomen de cutare poartă denumirea de girencefalie sau circumvoluționare și se întîlnește la mamiferele mai evoluate. Efectul girencefaliei este mărirea suprafeței cerebrale, deci și a cantității de substanță corticală. Creierii cu suprafața cutată sau *girencefali* se opun celor netezi sau *lisencefali*.

6. Paralel cu procesele evolutive schițate mai sus, se complică și legăturile telencefalului cu restul axului cerebrospinal.

Telencefalul primitiv, aproape strict olfactiv, primește excitații, în special, de la organul olfactiv pe care le retransmite și la ganglionii habenulari, precum și la regiunea posterioară (olfactivă) a hipotalamusului. Totodată, de la el pleacă unele impulsuri spre bulb și măduvă. La

aceste sisteme aferente și eferente, destul de reduse, se adaugă, pe măsură, ce importanța telencefalului devine mai mare, conexiuni noi, din ce în ce mai abundente și mai complicate. Trebuie bine subliniat totuși că conexiunile sale olfactive rămîn prea puțin modificate în toată seria vertebratelor. Ele pot fi socotite astfel drept conexiuni fundamentale.

Conexiunile noi apar, pentru prima oară, la reptile și sînt reprezentate prin căi aferente mergînd din fibrele noi ale talamusului spre neostriatum și spre neopaliumul incipient, ce apare aici. La păsări ele se îmbogățesc încă. Apare astfel un tractus ce leagă nucleul senzitiv bulbar al trigemenului cu regiunea de la bază a telencefalului și se măresc legăturile între neotalamus și neostriatum. Se transmit astfel în acesta din urmă excitații diverse venind din diferite părți ale corpului, legate cu multă probabilitate de reglarea staticii. Din cortexul telencefalului pleacă în același timp un fascicul nou spre mezencefal și spre rombencefal. Acest fascicul este foarte important și este comparat, de unii autori, cu calea piramidală a mamiferelor. Excitarea electrică a regiunii de origine a acestui fascicul produce mișcările ochilor, a ciocului și a capului. Pe de altă parte, fibre importante pleacă de la corpii striați spre mezencefal.

La mamifere, dezvoltarea enormă a neopaliumului este întovărășită de dezvoltarea unor sisteme aferente și eferente importante. Astfel, fibre plecate de la diencefal duc la scoarța cerebrală excitații periferice (stimuli vizuali, auditivi, de ordin statoreceptor, tactil și proprioreceptor). Ei ajung la teritoriile diverse ale cortexului, cu structură de tip granular. În același timp, din regiunile corticale, bogate în celule piramidale, pleacă axoni descendenți spre nucleii motori bulbari și spre măduvă, formînd calea piramidală. Pe de altă parte, căi aferente, venite tot din talamus, ajung și în neostriatum. Din corpii striați pleacă fibre aferente ce ajung la diverse stațiuni ale căii extrapiramidale, așa cum este corpul lui Luys, nucleul roșu, substanța neagră a lui Soemmering. Prin intermediul acestor centri, precum și prin intermediul neuronilor reticulari ai tegmentumului, excitațiile pornite din corpii striați ajung la centrii motori bulbari și spinali.

Complicarea structurală a emisferelor cerebrale ajunge la maximum la om, unde, grație acestui fenomen, realizat în procesul muncii, creierul devine organul conștiinței umane.

CARACTERISTICILE ENCEFALULUI LA DIVERSE GRUPE DE VERTEBRATE (fig. 326 și 327)

1. *Encefalul la ciclostomi.* Encefalul prezintă aici o structură foarte primitivă și un volum extrem de redus. Toate părțile sale sînt așezate în același plan. Iată cum se prezintă encefalul la *Petromyzontia* (fig. 328).

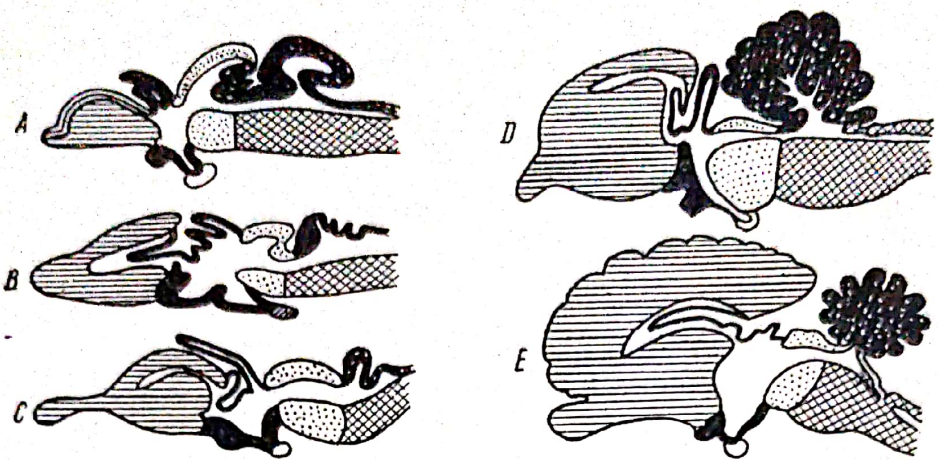

Fig. 326. Evoluția encefalului în seria vertebratelor (după S t e m p e l l) schema secțiunii sagitale a encefalului la:
A — teleostean; *B* — batracian; *C* — reptil; *D* — pasăre; *E* — mamifer; linii orizontale — telencefal; negru — diencefal; punctat — mezencefal; negru cu puncte albe — creieraș; hașuri — mielencefal.

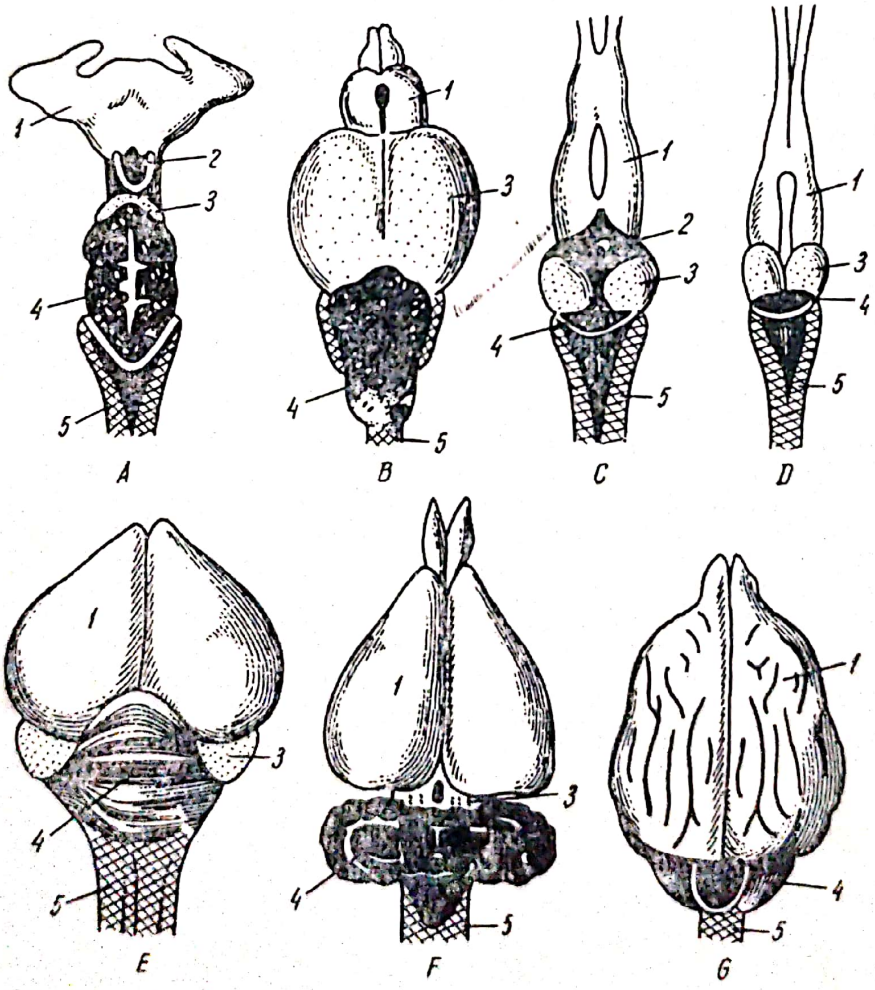

Fig. 327. Evoluția encefalului în seria vertebratelor (după S t e m p e l l) schema encefalului văzut dorsal la:
A — selacian; *B* — teleosteean; *C* — batracian; *D* — reptil; *E* — pasăre; *F* — mamifer lisencefal (iepure); *G* — mamifer girencefal (cîine);
1 — telencefal; *2* — diencefal; *3* — mezencefal; *4* — creieraș; *5* — mielencefal.

Scanned with OKEN Scanner

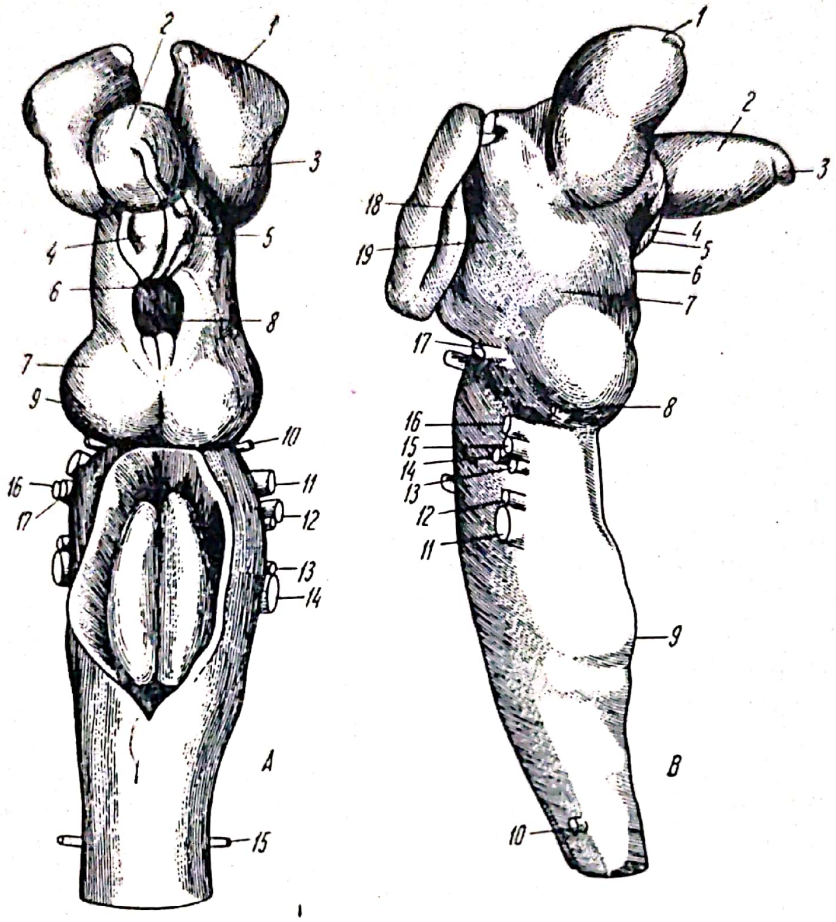

Fig. 328. Encefalul la *Lampetra japonica* (după Bütschli):

A — vedere dorsală:

1 — bulbul olfactiv; *2* — epifiza cu tija sa *2'*,; *3* — telencefal; *4* — sacul dorsal; *5* — habenula; *6* — comisura posterioară; *7* — mezencefalul; *8* — ventriculul din mezencefal; *9* — creierașul; *10* — nervul patetic; *11* — nervul trigemen; *12* — nervul facial; *13* — nervul glosofaringian; *14* — nervul pneumogastric; *15* — nerv rahidian; *16* — nervul acustic; *17* — nervul lateral;

B — vedere laterală:

1 — nervul olfactiv; *2* — sacul dorsal; *3* — epifiza; *4* — șanțul habenular; *5* — habenula; *6* — comisura posterioară; *7* — corpul genunchiat anterolateral; *8* — nervul patetic; *9* — *calamus scriptorius*; *10* — nerv rahidian; *11* — nervul pneumogastric; *12* — nervul glosofaringian; *13* — nervul acustic; *14* — nervul facial; *15* — nervul lateral; *16* — nervul trigemen; *17* — nervul oculomotor comun; *18* — hipofiza; *19* — hipotalamus.

Telencefalul prezintă emisfere prevăzute cu un ventricul lateral. Fiecare emisferă se împarte în două părți, mai mult sau mai puțin distincte: una rostrală și alta caudală. Partea rostrală, care primește axonii celulelor bipolare din mucoasa olfactivă, este, de fapt, un bulb olfactiv. Partea caudală poate fi comparată cu lobul olfactiv al vertebratelor superioare. Între grosimea pereților dorsali sau paleali și aceea a pereților ventrali există o slabă diferență. Partea ventrolaterală, reprezentînd corpii striați, nu proemină încă în ventricul. Telencefalul este aici aproape exclusiv un organ central al olfacțiunii.

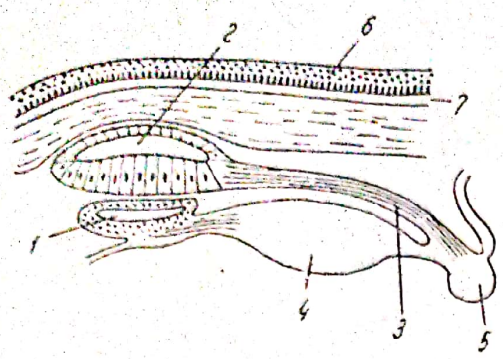

Fig. 329. Aparatul pineal la *Lampetra* (după Vialleton):
1 — organul parietal; *2* — epifiza; *3* — pedunculul epifizar; *4* — comisura superioară; *5* — comisura posterioară; *6* — epidermă; *7* — dermă.

Diencefalul prezintă dorsal, adică în regiunea epitalamusului, un plexus coroidian, mărginit lateral de cîte un ganglion habenular bine delimitat. Aceşti ganglioni sînt reuniţi între ei prin comisura habenulară. În partea mediană a epitalamusului se află cele două evaginaţii ale regiunii paritale aşezate una după alta, cea anterioară fiind acoperită de cea posterioară (fig. 329). Prima, adică *organul parietal* sau *parapineal*, este mai scurtă şi se leagă printr-un tractus nervos cu ganglionul habenular stîng. Cea posterioară, adică *epifiza*, mai lungă, prezintă la formele larvare o structură apropiată de aceea a unui ochi; ea este legată de ganglionul habenular drept. Înaintea organului parietal se află aşezat parencefalul, comparabil cu parafiza, poate omolog cu sacul dorsal de la peşti. Părţile laterale ale diencefalului (talamus) sînt aici slab dezvoltate. Partea sa ventrală (hipotalamusul) este, din contra, puternic dezvoltată. Marginea sa anterioară este marcată de chiazma nervilor optici, după care întîlnim un infundibul, bine conturat, de care se leagă hipofiza. Părţile laterale ale hipotalamusului proeminează uşor, anunţînd lobii inferiori de la peşti. Sub infundibul se găseşte sacul infundibular care corespunde, după unii autori, cu sacul vascular de la peşti.

Mezencefalul prezintă în părţile sale laterodorsale doi tuberculi bigemeni mari, dar porţiunea sa dorsomediană este redusă la epiteliul ventricular. În urma alipirii acestuia de meninge, se formează aici o *pînză coroidiană a ventriculului mezencefalic*. Această dispoziţie, foarte primitivă, nu se mai întîlneşte la nici o altă grupă de vertebrate (fig. 330).

Metencefalul este reprezentat printr-un creieraş, extrem de slab dezvoltat, redus la o îngroşare transversală îngustă, situată la partea anterioară a fosei romboide. Această îngroşare este formată din două foiţe, una anterioară, groasă, de natură nervoasă, reprezentînd creieraşul propriu-zis, alta posterioară, subţire, denumită lama ventriculară, care se continuă cu epiteliul ependimar al ventriculului IV. Între aceste două foiţe se prelungeşte cavitatea ventriculului IV, astfel încît cerebelul poate fi considerat ca un sac aşezat pe pereţii bulbului. În legătură cu genul lor de viaţă, mixinidele prezintă creieraşul cel mai redus.

Mielencefalul este aici foarte voluminos (tot atît de mare ca şi restul encefalului). El se continuă fără nici o demarcaţie precisă

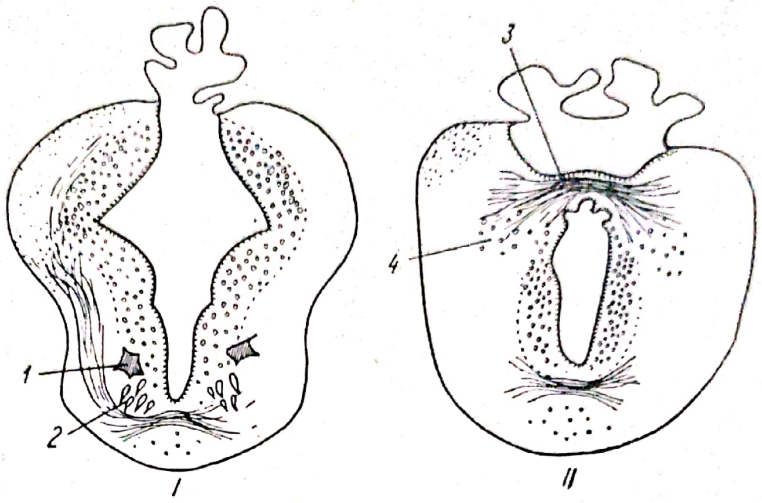

Fig. 330. Secțiuni transversale prin mezencefalul de *Petromyzon* (după Kuhlenbeck):
1 — celulă Müller; *2* — nucleul nervului oculomotor; *3* — comisura posterioară; *4* — nucleul comisurii posterioare; *I* — secțiunea trece prin nucleul oculomotor; *II* — secțiunea trece la nivelul comisurii posterioare.

cu măduva și prezintă în interiorul său un ventricul IV foarte dezvoltat, acoperit de un plex coroid întins.

Creierul de la *Myxinoidea* este mai scurt și mai lat decît acel de la Petromyzontia (fig. 331). El este marcat printr-un șanț care merge în tot lungul fețeI sale dorsale. Măduva prelungită este distinctă și de tipul obișnuit. Înaintea ei sînt patru perechi de lobi, care au fost interpretați de Retzius în felul următor: prima, ca o pereche de bulbi olfactivi în legătură cu enorma dezvoltare a organului olfactiv; a doua, ca emisfere cerebrale; a treia, ca mezencefal, căci diencefalul este mascat (acoperit); a patra, ca creieraș. Aceasta acoperă ventriculul IV *(fossa rhomboidalis)*. La ambele genuri (Myxinae și Bdellostoma), cavitățile ventriculare sînt foarte reduse, apeductul mezencefalului terminîndu-se în fund de sac în creierul mijlociu. Înaintea acestuia găsim numai ventricul III, complet separat de rest.

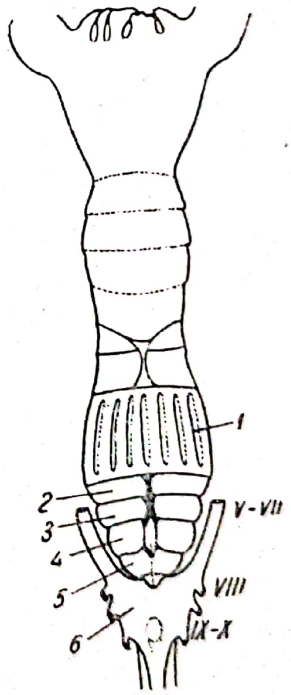

Fig. 331. Encefalul la *Bdellostoma* (după Kingsley):
1 — scheletul organului olfactiv; *2* — bulb olfactiv; *3* — emisferă cerebrală; *4* — mezencefal; *5* — creieraș; *6* — măduva prelungită.

2. *Encefalul la pești.* Encefalul la toți peștii prezintă o masă nervoasă foarte redusă în comparație cu întreaga masă corporală. Părțile sale componente sînt așezate toate în același plan, ca și la ciclostomi. Dezvoltarea lor relativă, precum și structura unora dintre ele prezintă o variabilitate foarte amplă, atît în raport cu poziția taxonomică cît și în raport cu condițiile de viață, astfel încît se poate spune că, dintre toate vertebratele, peștii sînt aceia care prezintă encefalul cel mai variabil. (Cercetările lui *Lissner, Kurepina* și *Pavlovski, Svetovidov, Necrasov* în colaborare cu *S. Haimovici* și *M. Cristescu, Bănărescu)*

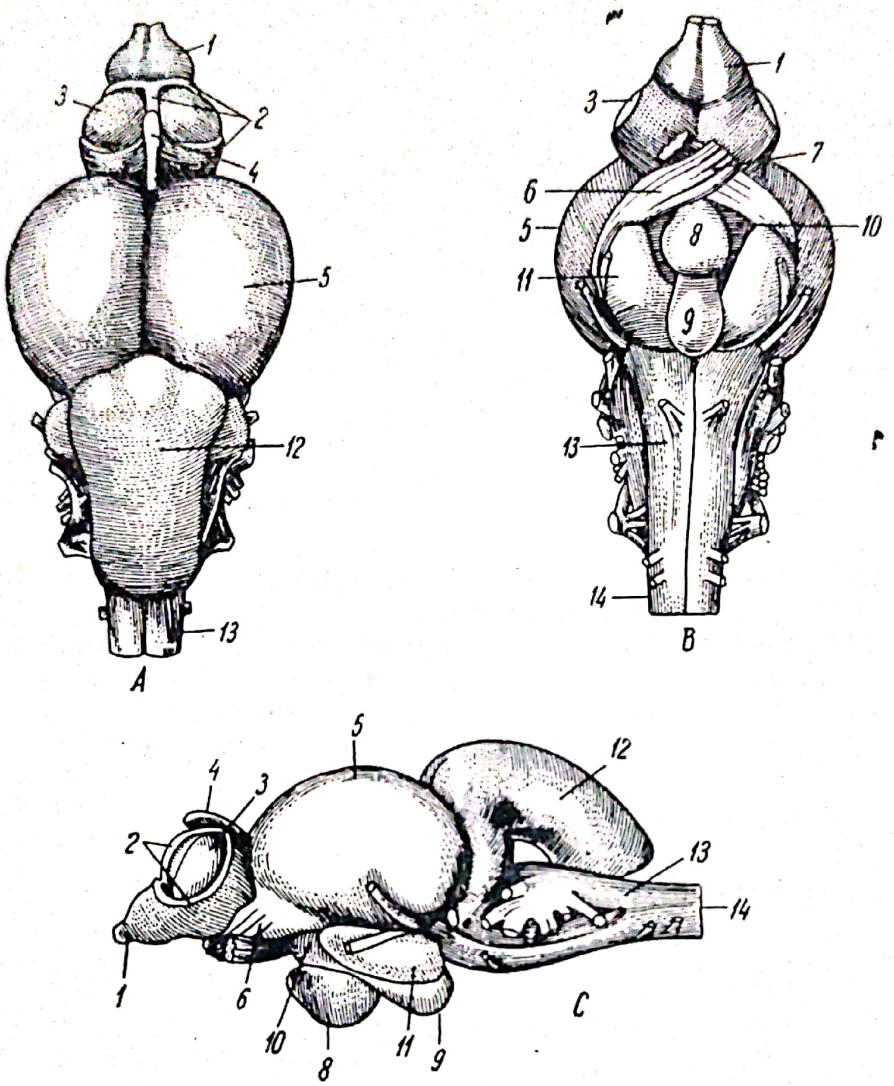

Fig. 332. Encefalul la *Salmo fario* (după Wiedersheim):
A — vedere dorsală; *B* — vedere ventrală; *C* — vedere laterală; *1* — bulb olfactiv; *2* — palium; *3* — ganglion bazal; *4* — epifiza; *5* — mezencefal; *6* — tractus optic; *7* — chiasma nervilor optici; *8* — hipofiza; *9* — sac vascular; *10* — infundibul; *11* — lob inferior lateral; *12* — creieraș; *13* — măduva prelungită; *14* — măduva spinării.

În general vorbind, encefalul peștilor se caracterizează printr-un mezencefal mare, un hipotalamus destul de complicat structural (prezentînd două diferențieri tipice numai lor : lobii inferiori și sacul vascular), precum și un creieraș de cele mai multe ori foarte dezvoltat (fig. 332).

Telencefalul peștilor este, de obicei, mai puțin voluminos decît mezencefalul sau cerebelul. Din punct de vedere funcțional, el este legat aici aproape numai de funcțiunea olfactivă și poate și de cea gustativă.

Scanned with OKEN Scanner

Din punctul de vedere structural, telencefalul peştilor poate prezenta două tipuri diferite:

1. Telencefalul cu plafonul format din materie nervoasă (*telencefal inversat*), aşa cum îl întîlnim la elasmobranhi şi dipnoi. În acest caz, plafonul nervos al telencefalului reprezintă un palium primitiv, arhaic (archipalium), separat în două emisfere, numai printr-un şanţ longitudinal (elasmobranhi) sau, din contra, cu emisfere complet individualizate, ca la dipnoi. În primul caz, ventriculul rămîne unic, în al doilea există două ventricule laterale. Este de notat faptul că la dipnoi telencefalul este mai dezvoltat decît mezencefalul.

2. Telencefalul cu plafonul format numai din epiteliul ventricular, în urma răsfrîngerii în afară a materiei nervoase corespunzătoare cu plăcile alare şi lărgirii consecutive a lamei dorsale subţiate şi reduse la epiteliul ei ventricular. E telencefalul de tip *eversat*, caracteristic pentru teleosteeni şi ganoizi (fig. 333). În acest caz, ceea ce se ia în mod obişnuit drept emisfere cerebrale, nu sînt decît corpii striaţi, aşezaţi sub acest plafon epitelial, cărora li s-a adăugat lateral părţile de natură nervoasă ale paliumului răsfrînte în afară, formînd epistriatumul. Aşezaţi la partea ventrală a telencefalului, corpii striaţi sînt separaţi de plafonul epitelial printr-un ventricul unic, destul de redus. Adeseori, suprafaţa corpilor striaţi poate prezenta cîteva şanţuri, destul de simple de altfel.

Atît în cazul telencefalului inversat cît şi a celui eversat, cele două jumătăţi simetrice ale sale (reprezentate prin corpul striat şi paliumul primitiv) sînt legate între ele printr-o comisură aşezată în lama terminală, denumită *comisura albă anterioară*.

La partea anterioară, telencefalul se prelungeşte spre fosele olfactive prin cei doi lobi olfactivi (sens larg). Aceştia pot fi simpli (bulb sesil) sau, din contra, pot fi diferenţiaţi în trei părţi componente: *bulbul olfactiv* aşezat anterior în imediata vecinătate a foselor olfactive, *tractusul olfctiv* şi *lobul olfactiv* (sens strict, aşezat posterior în imediata vecinătate a restului telencefalului. Un astfel de lob olfactiv poartă denumirea de *bulb pedunculat*. În ambele cazuri, în partea anterioră a lobului olfactiv (sens larg), se termină fibrele olfactive ce formează nervul olfactiv şi vin de la mucoasa olfactivă.

La partea anterioară a telenecefalului se distinge, uneori foarte bine (mai ales la selecieni, prezenţa nervului terminal (nervul O).

Diencefalul este format în partea sa dorsală din *epitalamus*. Acesta prezintă o pînză coroidiană a ventriculului III, prevăzută cu plexuri coroidiene. Pe părţile sale laterale observăm cîte un ganglion habenular, legat cu simetricul prin o comisură habenulară sau superioară. La partea posterioară a epitalamusului se observă bine o altă comisură, cea posterioară, care aparţine însă mezencefalului. Pe linia mediană a epitalamusului se observă fie o singură evaginaţie ce reprezintă *epifiza* (selacieni), fie două evaginaţii (teleosteeni), situate una după alta, cea anterioară, adică organul parietal, fiind însă ceva mai dez-

Scanned with OKEN Scanner

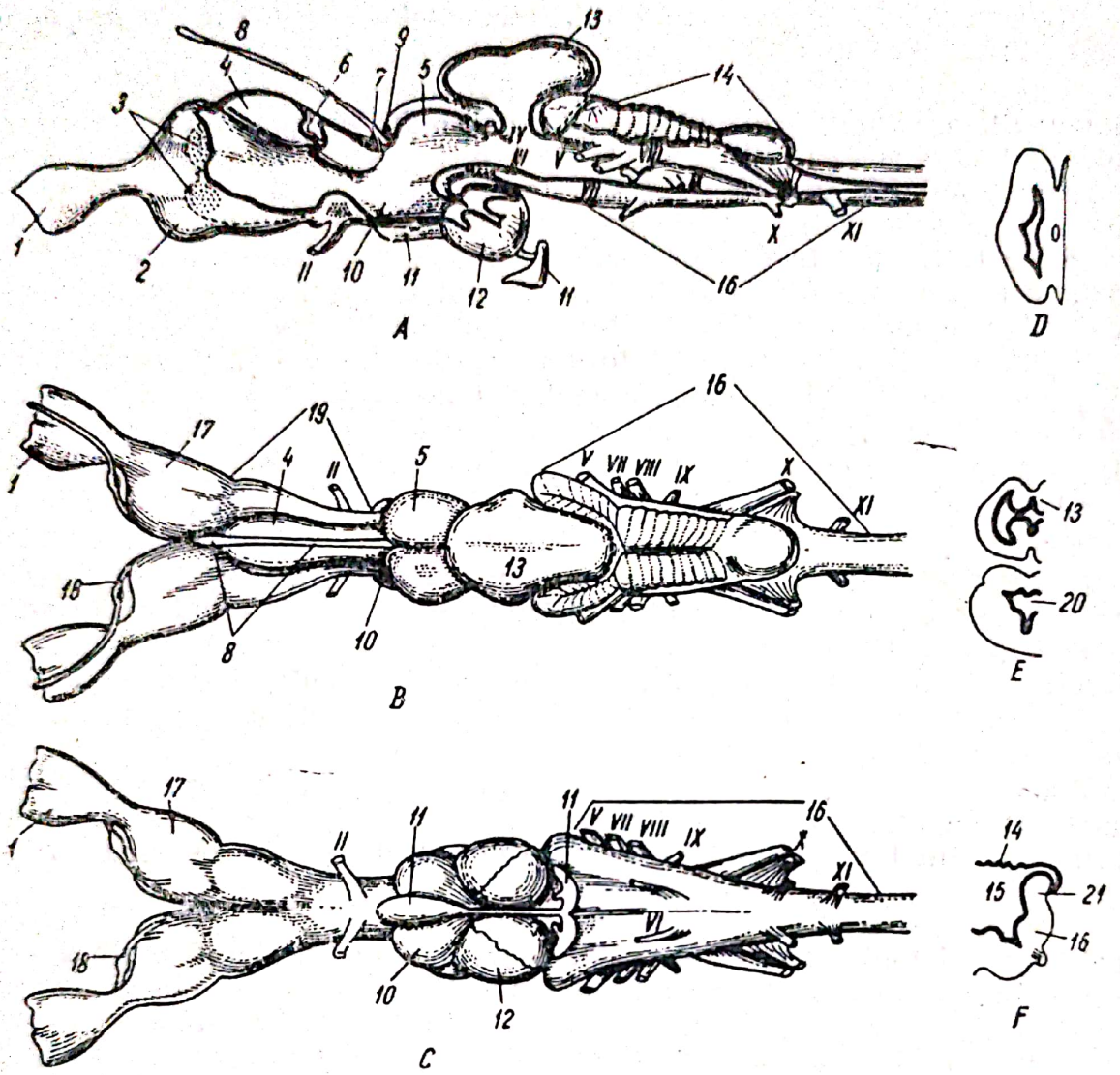

Fig. 333. Encefalul la *Scymnus lichia* (după Bütschli):
A — vedere laterală; *B* — vedere dorsală; *C* — vedere ventrală; *D* — secțiune transversală prin telencefal; *E* — secțiune transversală prin cerebel și mezencefal; *F* — secțiune transversală prin bulb; *1* — bulb olfactiv; *2* — lob parolfactiv; *3* — comisura anterioară; *4* — tela; *5* — lob optic; *6* — *vellum transversum*; *7* — corp habenular; *8* — epifiza; *9* — comisura posterioară; *10* — lob inferior; *11* — hipofiza; *12* — sac vascular; *13* — cerebelul; *14* — tela ventriculului IV; *15* — ventriculul IV; *16* — măduva prelungită; *17* — lob olfactiv; *18* — nerv terminal; *19* — diencefal; *20* — mezencefal; *21* — tubercul acustic lateral.

voltată doar la formele embrionare, în timp ce cea posterioară, sau epifiza, este aproape totdeauna bine dezvoltată. Cu toate că, foarte deseori, plafonul cutiei craniene prezintă în dreptul ei un foramen (*foramenul parietal*), totuși epifiza nu prezintă aici niciodată o structură asemănătoare cu aceea a unui ochi. Înaintea epifizei se întîlnește o evaginație saciformă, formată din epiteliul ventricular, denumită *sac dorsal*. Ea nu poate fi omologată cu parafiza, fiind situată după vălul transvers.

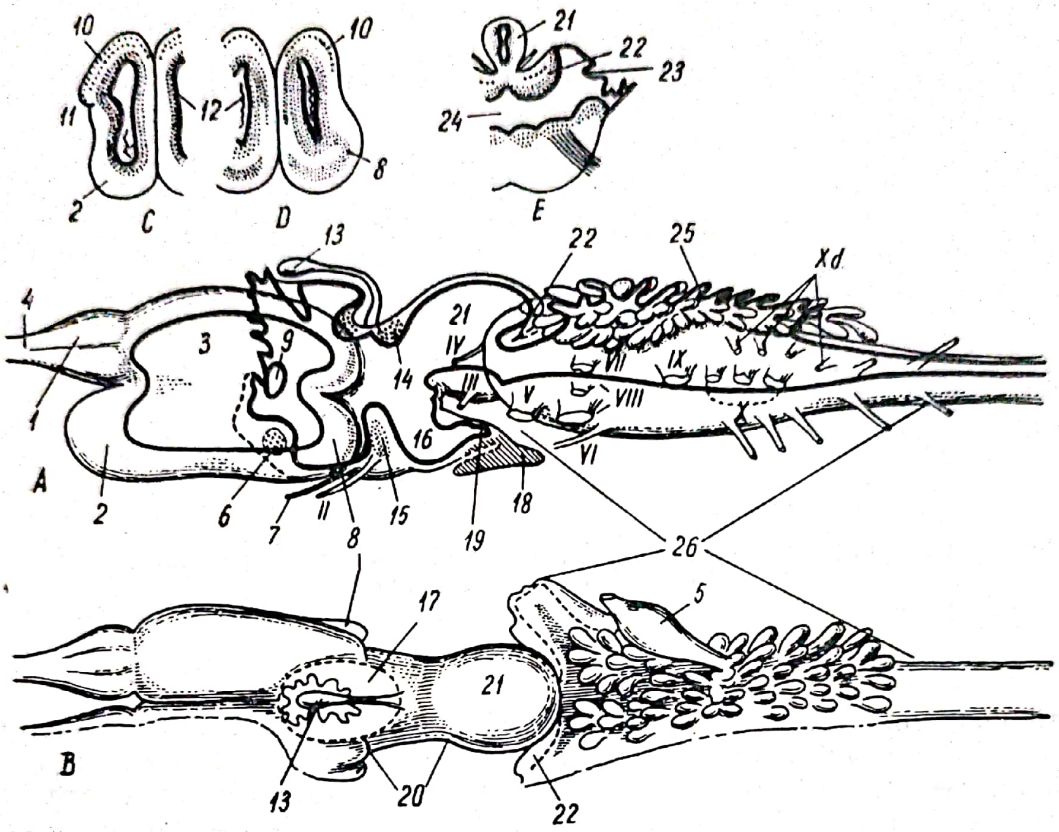

Fig. 334. Encefalul la *Protopterus annectens* (după Bütschli):
A — vedere laterală; *B* — vedere dorsală; *C*, *D* — secțiuni transversale prin telencefal; *E* — secțiune transversală prin cerebel;
1 — lob olfactiv; *2* — lob parolfactiv; *3* — hemisferă; *4* — tractus olfactiv; *5* — sac endolimfatic; *6* — comisura anterioară; *7* — nervul terminal; *8* — lob piriform; *9* — foramen Monro; *10* — cortex; *11* — fovea limbică; *12* — ventricul lateral; *13* — epifiza; *14* — comisura posterioară; *15* — chiasma; *16* — infundibulul; *17* — tela; *18* — hipofiza; *19* — sac vascular; *20* — diencefal; *21* — lob optic; *22* — cerebelul; *23* — *tela choroidea*; *24* — ventriculul *IV*; *25* — plex ventricular; *26* — măduva prelungită.

Părțile laterale ale diencefalului, situate de o parte și de alta a ventriculului III, formează *talamusul* în partea anterioară și *metatalamusul* în partea posterioară. Acesta din urmă prezintă legături cu calea optică, dar excitațiile vizuale venite aici prin fibrele colaterale sînt întotdeauna proiectate în mezencefal. Talamusul este foarte slab dezvoltat la toți peștii.

Podeaua diencefalului (hipotalamusul) este însă voluminoasă și complicată. În urma *chiasmei nervilor optici* (care este totală) hipotalamusul prezintă un *lob median* mărginit de doi lobi laterali denumiți și *lobi inferiori*. Aceste formațiuni sînt foarte tipice pentru toți peștii. Lobul median prezintă o evaginație în formă de pîlnie, denumită *infundibul*, de care anterior se leagă printr-un pedicel, *hipofiza* (formată ca totdeauna dintr-un lob posterior sau neurohipofiză și un lob anterior sau adenohipofiza), iar posterior sacul vascular (fig. 335).

Cercetările lui Johnston, Dammermann, O. Necrasov în colaborare cu N. Oniceanu și E. Adăscăliței, au arătat că

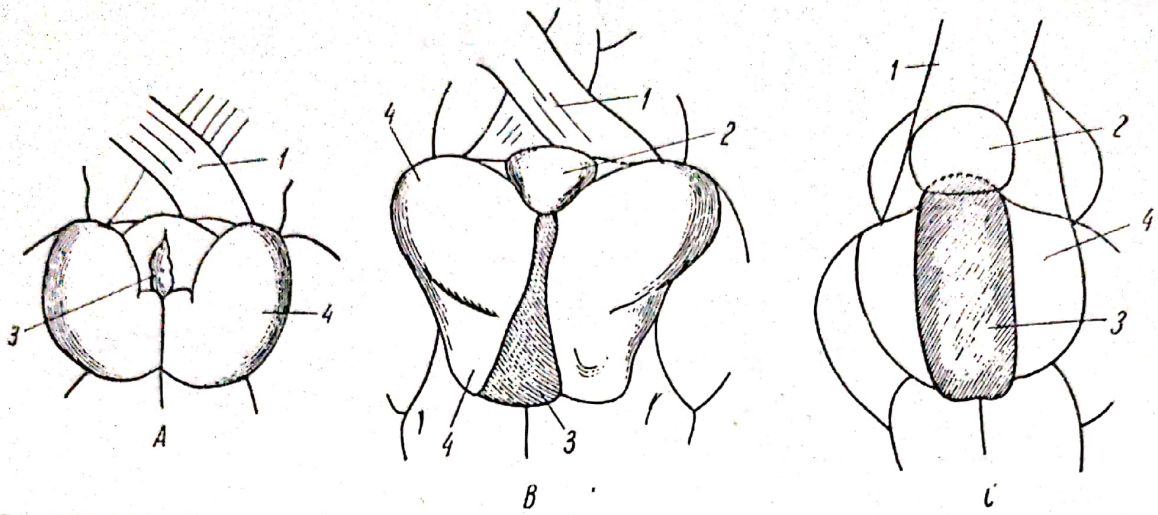

Fig. 335. Morfologia hipotalamusului cu sacul vascular la peștii osoși (după Necrasov, Caraman-Adăscăliței):
A — morfologia externă la *Cyprinus*; *B* — morfologia externă la *Mullus*; *C* — morfologia externă la *Scophthalmus*;
1 — chiasma optică; *2* — hipofiza; *3* — sac vascular; *4* — lob inferior.

sacul vascular este un organ format din epiteliul ventricular concrescut cu meningele puternic vascularizat, înconjurînd un lumen ce comunică cu ventriculul III. Este de natură ependimomeningeală, asemănătoare, în linii mari, cu pînzele coroidiene. Spre deosebire de acestea, epiteliul său prezintă, pe lîngă celule de acoperire, și celule prevăzute cu cili măciucați avînd funcțiunea receptoare, precum și o prelungire axonică, transmițătoare, ce se termină în nucleii sacului vascular, din hipotalamus. Aceste celule senzitive primare poartă numele de *celulele lui Boeke* (fig. 336). În țesutul meningeal, ce dublează la exterior acest epiteliu, se găsesc capilare obișnuite, precum și capilare de tip sinusoid.

Sacul vascular este cu atît mai voluminos și prezintă pereți cu atît mai cutați și vascularizați, cu cît specia trăiește la adîncimi mari (fig. 336). El este astfel un *„organ de profunzime"*. Astfel, cercetările lui O. Necrasov, în colaborare cu A. Șerban, E. Oniceanu, E. Adăscăliței, au arătat că acest organ este mic și simplu structurat la peștii marini pelagici, precum și la mulți pești de apă dulce, în timp ce la peștii marini bentonici, sacul vascular este, de obicei, voluminos, prezintă cute complexe, fiind bogat vascularizat. Unele cercetări par a arăta că el ar avea funcțiuni multiple. Astfel, celulele lui Boeke ar recepționa excitațiile izvorîte din variațiile presiunii și calităților chimice ale lichidului cefalorahidian, aflat în lumenul organului, variații legate, la rîndul lor, de variațiile de presiune ale apei. Grație celulelor lui Boeke sacul vascular ar fi deci un organ de simț *bariestezic*. Există, de asemenea, indicații că acest organ ar mai avea și rolul de a regla presiunea sîngelui circulant la nivelul encefalului, grație capilarelor sale sinusoide, precum și acela de a regla presiunea

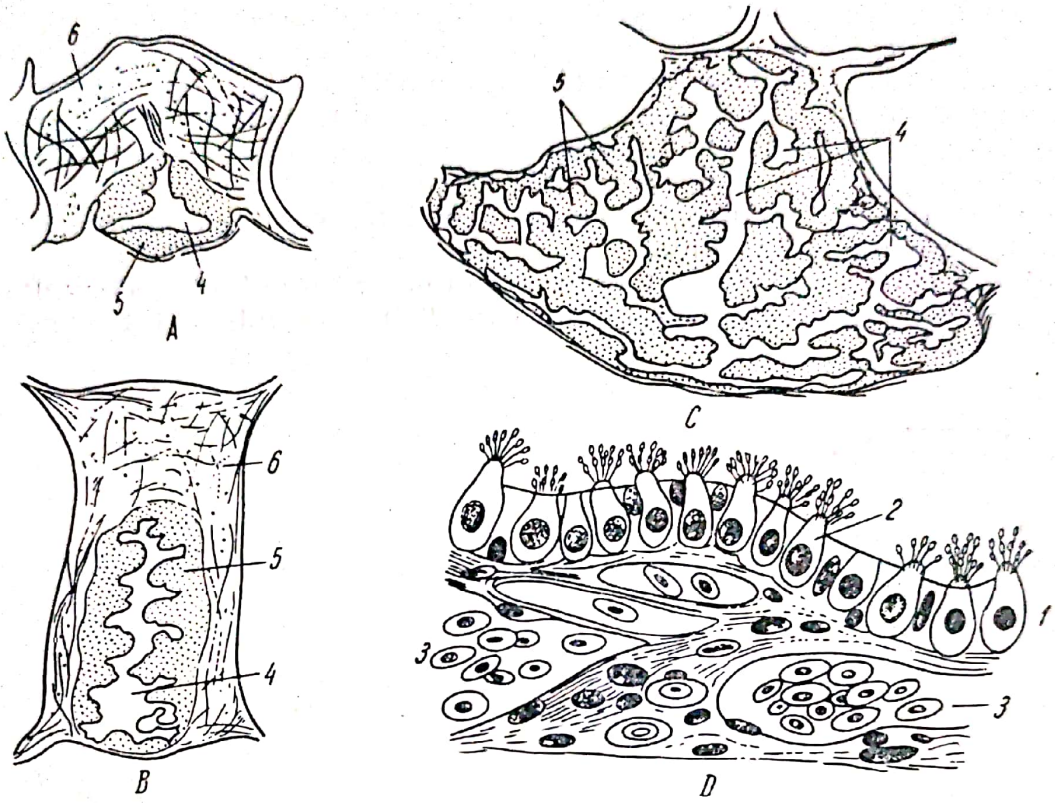

Fig. 336. Structura microscopică a sacului vascular (după Necrasov, Adăscăliței și Oniceanu):

A — structura internă la *Cyprinus*; *B* — structura internă la *Sarda*; *C* — structura internă la *Scaphthalmus*; *D* — structura microscopică a unei porțiuni din perete (după Dammermann);
1 — epiteliul sensorial; *2* — celulele lui Boeke; *3* — sinusurile sanguine; *4* — lumen; *5* — pereții cutați; *6* — țesut meningeal.

lichidului cefalorahidian din sistemul ventricular al creierului, ca toate organele de natură coroidiană. După unii autori (dintre care citățm pe Bargmann și Hoefke), epiteliul sacului vascular ar avea și o funcțiune secretorie, reglînd compoziția lichidului cefalorahidian.

Mezencefalul prezintă dorsal un acoperiș format în întregime din țesut nervos, spre deosebire de ciclostomi. El este diferențiat în doi tuberculii bigemeni voluminoși, cu atît mai dezvoltați, cu cît simțul vederii joacă un rol mai important în orientarea peștelui. Se știe bine că la pești, ca la toate anamniotele, excitațiile vizuale venite de la retină sînt transmise toate, în ultima analiză, la mezencefal.

Interiorul mezencefalului este ocupat de un spațiu ventricular larg: *ventriculul mezencefalic* (fig. 337). Pereții interni, laterodorsali, care îl mărginesc prezintă o proliferare puternică de celule ce proemină în ventricul sub forma a două burelete longitudinale, cunoscute sub numele de torusuri semicirculare. Partea posterioară a acestora poate fi mai puternic dezvoltată, formînd așa-zișii *corpi posteriori*. Aici sînt

proiectate excitaţiile statoacustice venite de la urechea internă şi organele liniei laterale.

De asemenea, trebuie amintit că în porţiunea bazală a mezencefalului (calota), adică în podeaua ventriculului mezencefalic, se află situaţi importanţi nuclei de substanţă cenuşie, printre care şi nucleii de origine ai primelor două perechi de nervi oculomotori (oculomotorul comun şi pateticul), precum şi grupa de celule de unde pornesc fibrele spre bulb şi măduvă.

Metencefalul, reprezentat prin creieraş, este puternic dezvoltat la aproape toţi peştii, afară de dipnoi (fig. 337) şi polipteride. Elasmobran-

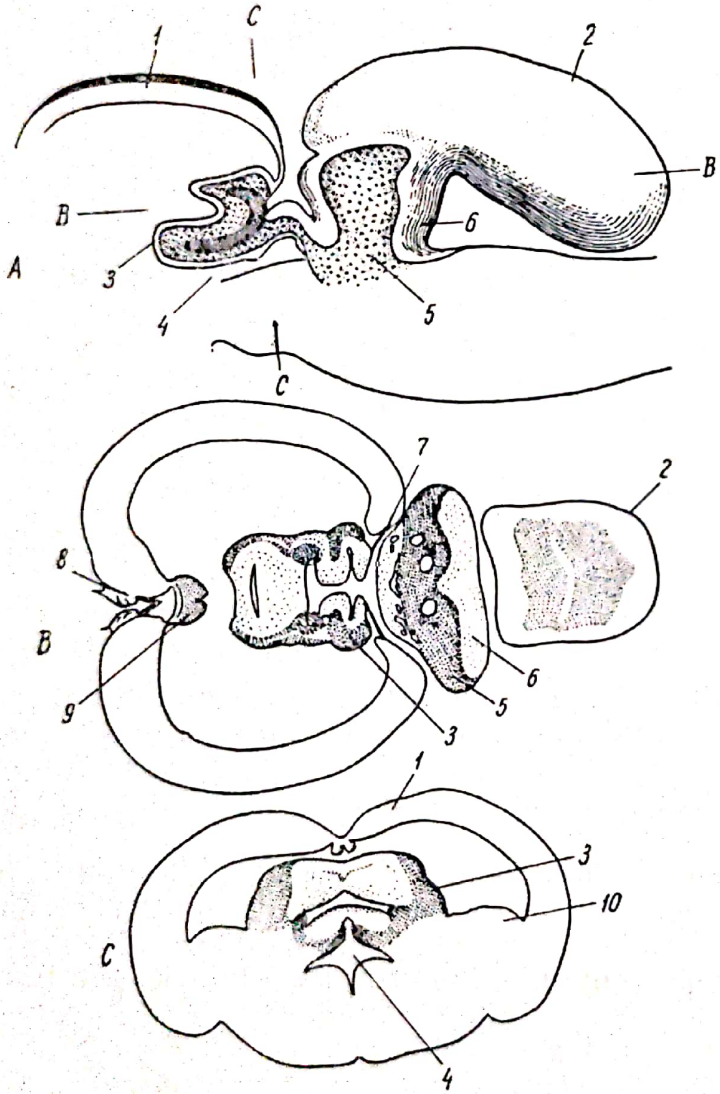

Fig. 337. Encefalul la *Salmo fario*, secţiuni longitudinale şi transversale (după Bolk):

A, B, C, 1 — *tectum opticum*; *2* — corpul cerebelului; *3* — valvula cerebelului; *4* — apeductul; *5* — eminenţa granuloasă; *6* — masa moleculară ventrală; *7* — velumul mezencefalului; *8* — ganglion habenular; *9* — torii longitudinali; *10* — torus semicircular.

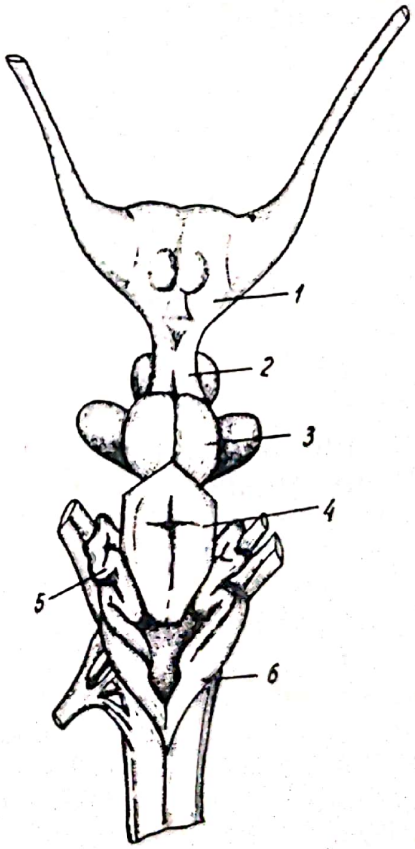

Fig. 338. Encefalul la *Raja clavata* (după Necrasov şi colab.):

1 — telencefalul; *2* — diencefalul; *3* — lob optic; *4* — creieraşul; *5* — auriculul; *6* — bulbul.

hii şi teleosteenii îl au cu atît mai voluminos, cu cît prezintă mişcări ce reclamă o coordonare mai complexă.

La elasmobranhi, metencefalul este format din corpul cerebelului şi auricule (fig. 338). Corpul cerebelului corespunde cu vermisul de la mamifere, iar auriculele, aşezate lateral faţă de precedentul, sînt formate fiecare din cîte un burelet de materie nervoasă, subţire, îndoit şi cutat, astfel încît prezintă un aspect de urechiuşă. Auriculele sînt în legătură cu fibrele vestibulare şi ale sistemului liniei laterale, iar corpul cerebelului primeşte influxuri nervoase din măduvă, mezencefalul şi hipotalamus. Corpul cerebelului de la aceşti peşti se extinde în direcţia anteroposterioară, astfel încît la o dezvoltare mai mare a sa, el poate acoperi, anterior, o bună parte din mezencefal, iar posterior, parţial sau total, fosa romboidă.

După cercetările executate la Laboratorul de morfologie din Iaşi (O. Necrasov, S. Haimovici şi M. Cristescu) (fig. 339—340), la înotătorii buni, aşa cum sînt rechinii, corpul cerebelului poate prezenta şanţuri transversale şi un şanţ longitudinal, puţin adînci însă.

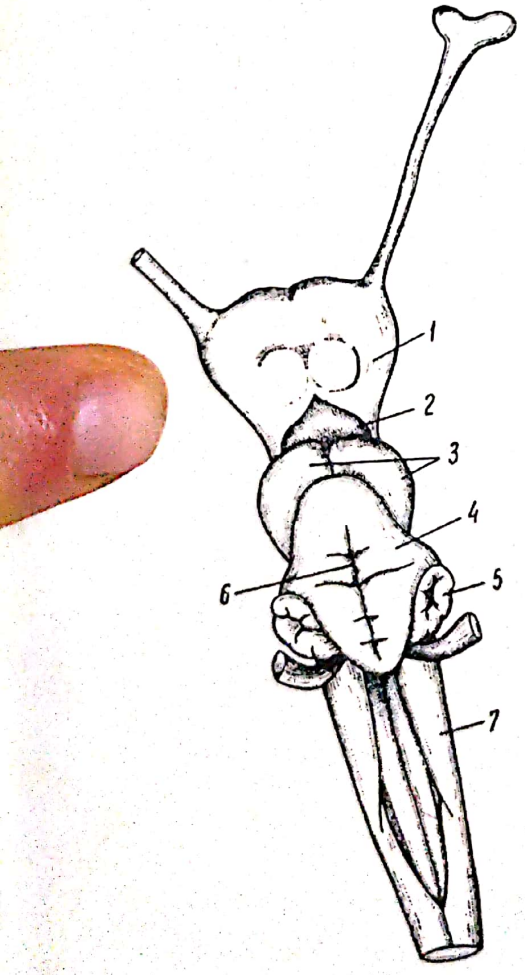

Fig. 339. Encefalul la *Squalus acanthias* (după Necrasov şi colab.):
1 — telencefalul; *2* — diencefalul; *3* — lobii optici; *4* — creieraşul; *5* — auriculul; *6* — şanţ longitudinal; *7* — bulbul.

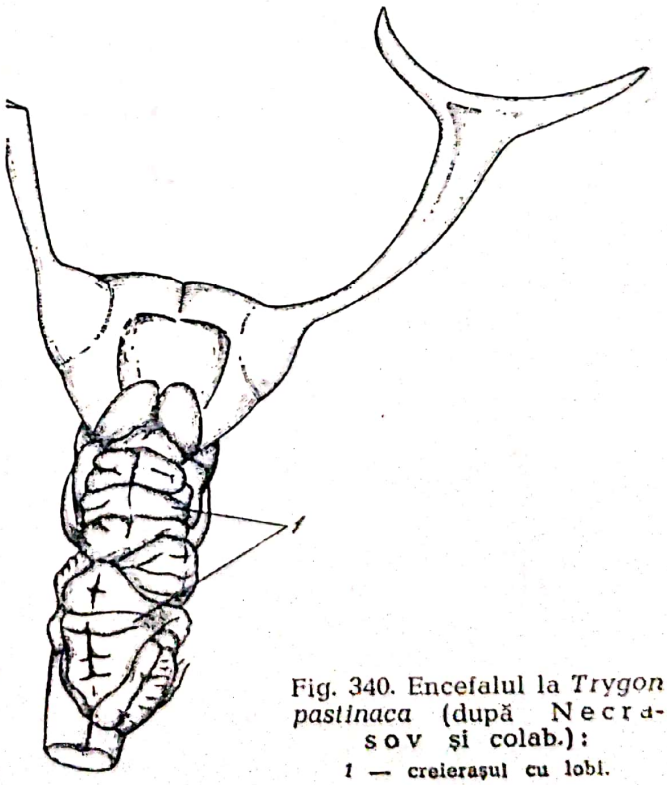

Fig. 340. Encefalul la *Trygon pastinaca* (după Necrasov şi colab.):
1 — creieraşul cu lobi.

Unii batoidei, aşa cum sînt trigonidele, prevăzute cu un ac veninos, aşezat pe partea terminală a cozii, a cărui întrebuinţare pentru atac şi apărare implică o coordonare adîncă a mişcărilor acestuia cu mişcările pectoralelor (care reprezintă în acest grup organul principal de înot), prezintă un creieraş deosebit de voluminos, împărţit în lobi, la rîndul lor, adînc cutaţi (fig. 340).

La teleosteeni, creierașul este format din corpul cerebelului precum şi dintr-o prelungire a acestuia, denumită *valvula cerebelului* (fig. 337). Auriculele, în general, se reduc, dar la locul de joncţiune a corpului creierașului cu bulbul apar *eminenţele granulare*, sub forma de mici ridicături circulare.

Corpul cerebelului se dezvoltă mai mult sau mai puţin spre partea posterioară, afară de siluride, unde el se dezvoltă mult spre partea anterioară. La peştii marini pelagici, buni înotători (ca scrumbia albastră (fig. 341), pălămida şi tonul), corpul cerebelului poate prezenta şanţuri mai mult sau mai puţin numeroase. Valvula cerebelului care primeşte excitaţii de la sistemul liniei laterale şi de la aparatul vestibular pătrunde sub acoperişul optic, în spaţiul ventricular din mezencefal. Această formaţiune, absolut tipică pentru aceşti peşti, poate prezenta o dezvoltare şi structură foarte variabilă, aşa cum a arătat-o şi cercetătorul român P. Bănărescu. La unele grupe, ea poate prezenta şi repliuri laterale care pot ajunge foarte mari şi cutate la speciile din familia mormiridelor. Astfel, aşa cum ne arată Lissner, la genurile *Mormyris, Gnathonemus* etc. din această familie, valvula dezvoltîndu-se puternic, împinge lateral tuberculii bigemeni, extinzîndu-se spre partea anterioară a encefalului, unde acoperă întregul telencefal. Această dezvoltare a cerebelului la mormiride, unică în toată seria

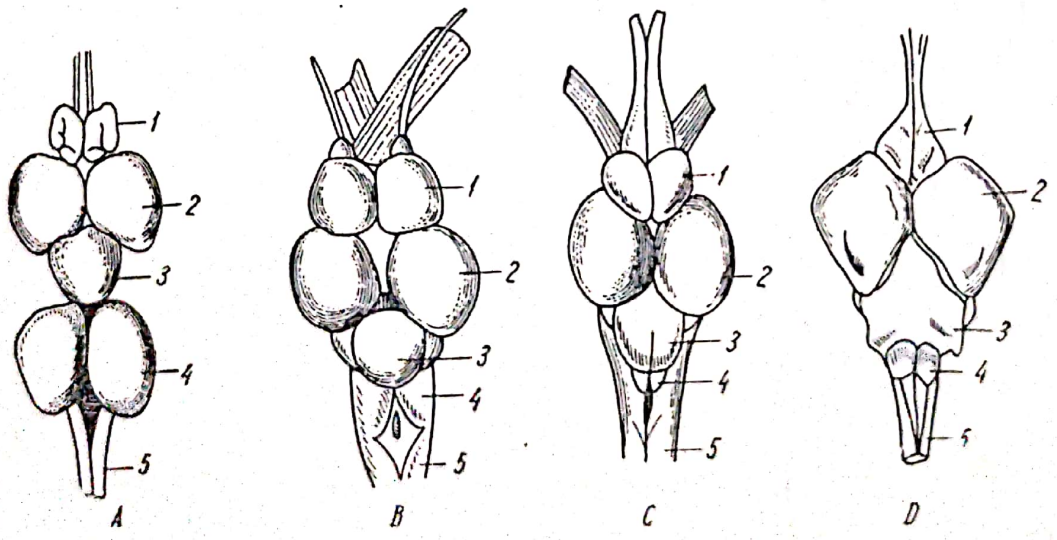

Fig. 341. Variabilitatea encefalului la teleosteeni (după Necrasov şi colab.):
A — Carassius auratus; B — Uranoscopus scaber; C — Perca fluviatilis; D — Scomber scombrus;
1 — telencefal; 2 — mezencefal; 3 — metencefal; 4 — mielencefal; 5 — măduva.

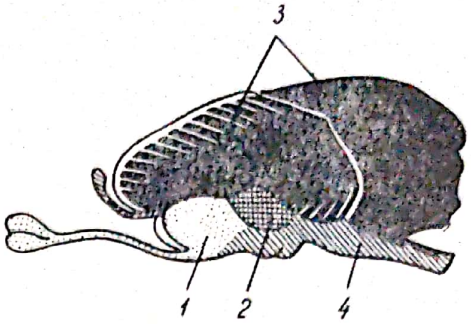

Fig. 342. Encefalul la *Mormyris* (după Portmann):
1 — telencefal; *2* — mezencefal; *3* — metencefal; *4* — mielencefal.

vertebratelor, este, în general, pusă în raport cu dezvoltarea funcțiunii coordonatoare a acestui organ, în legătură cu unele particularități ale genului lor de viață. Se știe în adevăr că reprezentanții acestei familii își caută hrana scurmînd cu fălcile lor, proiectate în formă de plisc, fundul mîlos al apelor în care trăiesc, ceea ce implică o adîncă coordonare a mișcărilor întregului corp (fig. 342).

La ganoizi, creierașul prezintă unele caractere asemănătoare cu acelea ale selacienilor (de exemplu, prezența unor auricule), iar pe de altă parte, caractere ce se întîlnesc la teleosteeni (prezența unei valule cerebeloase). La crosopterigenii actuali, creierașul este format din corp și auricule, dar nu prezintă valvula. Cerebelul dipnoilor este mult mai puțin voluminos decît acela al grupelor de pești studiați precedent. Corpul cerebelului are forma unei lame transversale subțiri, asemănătoare cu aceea a batracienilor, dar care este mărginită, de o parte și de alta, de două auricule destul de bine dezvoltate.

Mielencefalul sau *bulbul* prezintă în interiorul său etajul inferior al ventriculului IV (cel superior aflîndu-se în regiunea metencefalului). După cum se știe, plafonul acestui ventricul este format din pînza coroidiană a ventriculului IV, prevăzută cu plexuri coroide. Pereții laterali și ventrali ai acestuia sînt formați însă din materie nervoasă, în care putem deosebi, grație șanțului limitat, zonele motorii de cele senzitive. În zonele motorii se găsesc nucleii de origine pentru fibrele motorii ale nervilor bulbari micști sau motori, iar în zonele senzitive se află nucleii de terminare sau prima stație a fibrelor senzitive, aparținînd nervilor micști sau senzitivi.

Puternica dezvoltare a unor organe de simț cu care se află în legătură nucleii senzitivi bulbari poate determina hipertrofierea acestora, care proemină atunci sub forma unor lobi, deasupra restului bulbului. Astfel, dezvoltarea simțului gustativ și mărirea numărului corpusculilor gustativi la unii pești (unde ei pot să se dezvolte, nu numai în cavitatea faringiană și bucală, dar și pe mustăți, sau chiar pe toată suprafața corporală, așa cum este cazul la multe ciprinide, siluride, mulide) este întotdeauna întovărășită de dezvoltarea deosebit de puternică a nucleilor terminali ai nervilor facial, glosofaringian și pneumogastric. Aceste teritorii proemină atunci sub forma unor lobi mai mult sau mai puțin dezvoltați. Este interesant de amintit că la unele cipri-

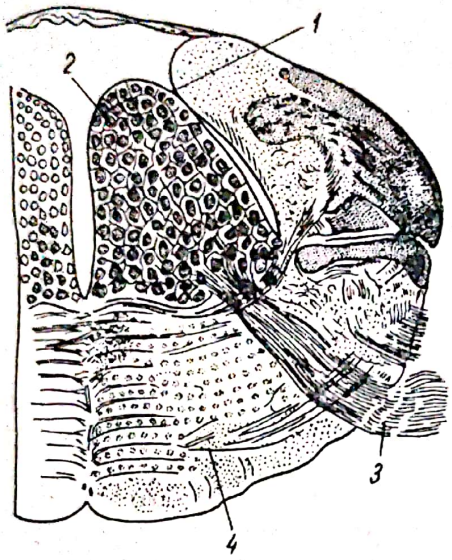

Fig. 343. Secțiune transversală prin bulb la *Torpedo* (după Ihle):
1 — *sulcus limitans*; *2* — lobul electric; *3* — nervul organului electric; *4* — oliva superioară.

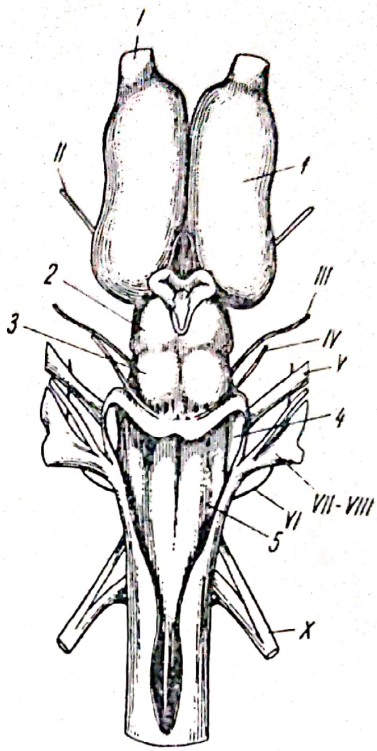

Fig. 344. Encefalul la *Necturus* (după Bolk):
I—X — nervii cranieni; *1* — telencefalul; *2* — diencefal; *3* — mezencefal; (*tectum opticum*); *4* — aria acustică laterală; *5* — *sulcus limitans*.

nide (*Carassius auratus, Cyprinus carpio* etc.), la siluride (*Silurus glanis* etc.), la mulide *(Mulus barbatus)*, lobii facialului, pneumogastricului și glosofaringianului pot lua o dezvoltare într-adevăr enormă. La caras ei egalează chiar în volum tuberculii bigemeni (fig. 341).

La elasmobranhii prevăzuți cu organe electrice, așa cum sînt de exemplu, torpedinidele, se dezvoltă, din contra, zonele motorii în care se află nucleii de origine pentru fibrele ce inervează aceste organe. Se formează astfel aici lobi voluminoși, denumiți lobi bulbari ai organelor electrice (fig. 343).

3. *Encefalul la amfibieni.* La amfibieni, ca și la pești, toate veziculele cerebrale se află așezate pe un același plan, dar encefalul, în ansamblul său, este mai voluminos decît la aceștia din urmă. De asemenea, în legătură cu adaptarea la viața terestră, nu mai întîlnim aici nici sacul vascular, nici lobii inferiori ai hipotalamusului, iar auriculele cerebelului, legate printre altele de simțul liniei laterale, nu apar individualizate decît la urodele. Corpul cerebelului este de tipul celui întîlnit la dipnoi, fiind format dintr-o simplă lamă transversală, mai mult sau mai puțin îngroșată. Telencefalul este relativ mai puternic dezvoltat decît la pești (fig. 344, 345).

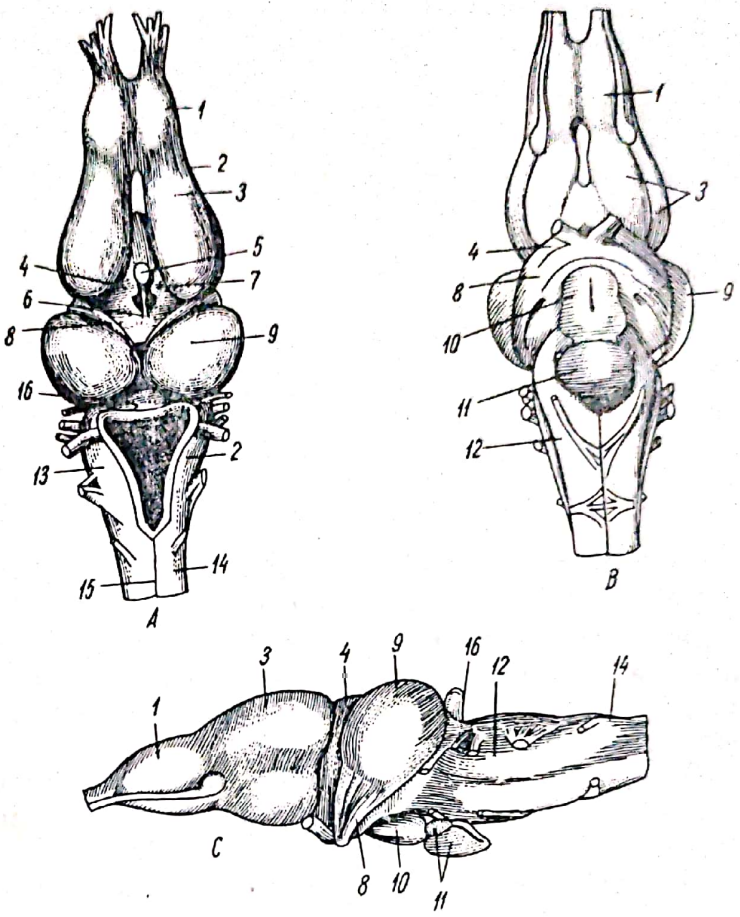

Fig. 345. Encefalul la *Rana esculenta* (după Wiedersheim):

A— vedere dorsală; *B* — vedere ventrală; *C* — vedere laterală; *1* — bulb olfactiv; *2* — fovea limbică; *3* — hemisferă cerebrală; *4* — creierul intermediar; *5* — parafiza; *6* — epifiza; *7* — ganglion habenular; *8* — tractus optic; *9* — lob optic (mezencefal); *10* — infundibul; *11* — hipofiza; *12* — măduva prelungită; *13* — eminența acustică; *14* — măduva spinării; *15* — șanț median posterior; *16* — creierașul.

Telencefalul. La toți amfibienii el prezintă emisfere cerebrale pe deplin individualizate, separate între ele printr-un șanț interemisferic. Forma lor este, în general, cea oval-alungită, cuprinzînd fiecare cîte un ventricul lateral. Corpii striați, situați la baza lor, sînt destul de voluminoși.

La partea anterioară, emisferele se continuă prin bulbi olfactivi, foarte bine dezvoltați, dar foarte slab delimitați față de restul telencefalului. La broască, ei concresc între ei, pe o distanță anumită, formînd ceea ce se numește „coalescența bulbilor olfactivi". Partea dorsală a peretelui median împreună cu peretele dorsal și lateral al fiecărei emisfere cerebrale formează mantaua sau paliumul. Emisferele sînt legate aproape exclusiv de simțul olfactiv. Mantaua corespunde unui paleopalium și unui arhipalium care, împreună cu bulbul olfactiv, formează astfel rinencefalul.

Structura fină a emisferelor cerebrale prezintă pături de celule nervoase așezate, ca la pești, în imediata vecinătate a ventriculelor laterale, în afara epiteliului ventricular al acestora, în timp ce substanța nervoasă fibrilară este dispusă la exterior. Totuși, în anumite părți

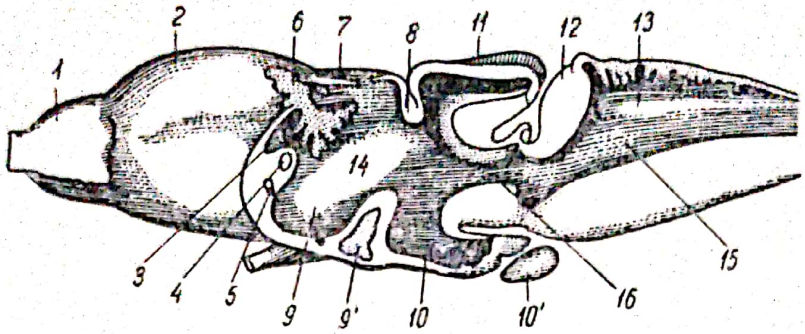

Fig. 346. Secțiune sagitală prin encefalul de *Rana esculaenta* (după Wiedersheim):

1 — bulb olfactiv; *2* — emisferă cerebrală; *3* — foramen Monro (foramen interventricular); *4* — formațiune comisurală; *5* — comisura anterioară; *6* — comisura superioară; *7* — epifiza; *8* — comisura posterioară; *9* — talamus; *9'* — chiasma nervilor optici; *10* — infundibulul; *10'* — hipofiza; *11* — lob optic (mezencefal); *12* — creierașul; *13* — măduva prelungită; *14* — ventriculul *III*; *15* — ventriculul *IV*; *16* — apeductul lui Sylvius.

ale mantalei, neuronii apar și la suprafață, unde se așază în mod difuz, astfel încît nu se poate vorbi încă de o adevărată scoarță cerebrală.

Două comisuri leagă jumătățile simetrice ale telencefalului, așezate ambele în lama terminală. Acestea sînt: *comisura albă anterioară* și *comisura paliumului*, care leagă, așa cum îi indică și numele, părțile simetrice ale mantalei (fig. 346).

Diencefalul. Partea dorsală, adică *epitalamusul*, rămîne încă vizibilă la exterior, emisferele cerebrale neextinzîndu-se deasupra sa. El este format și aici dintr-o pînză coroidiană cu plexurile respective, care reprezintă cea mai mare parte din plafonul ventriculului III. În părțile sale laterale se află cei doi ganglioni habenulari, legați între ei prin comisura habenulară sau superioară. La partea posterioară a epitalamusului se distinge bine comisura posterioară ce aparține mezencefalului. Între aceste două comisuri, epitalamusul formează o evaginație unică care este epifiza.

La anure, în decursul vieții embrionare, epifiza se prezintă sub forma unui deget de mînușă, al cărui capăt distal ajunge sub tegument. Mai tîrziu, în urma dezvoltării plafonului cranian, partea sa distală rămîne așezată sub piele, despărțită de pedicelul ce i-a dat naștere prin peretele osos al neurocraniului, fiind legată de encefal doar prin cîteva fibre nervoase ce se termină în regiunea comisurii posterioare.

Talamusul și metatalamusul care reprezintă părțile laterale și posterioare ale diencefalului sînt relativ mai puternic dezvoltate decît la pești.

Hipotalamusul nu mai prezintă, așa cum am văzut mai sus, nici lobii inferiori și nici sacul vascular pe care l-am întîlnit la pești. La amfibieni, după chiasma nervilor optici, hipotalamusul prezintă un infundibul de capătul căruia este atașată hipofiza, formată, ca la toate vertebratele, dintr-un lob posterior, de origine nervoasă, și un lob ante-

rior, de origine stomodeală. Partea posterioară a hipotalamusului corespunde regiunii mamilare, dar nu prezintă tuberculi mamilari individualizați la exterior.

Mezencefalul reprezintă o porțiune destul de importantă din masa encefalului. Totuși, în comparație cu volumul său relativ de la pești osoși, unde el formează, de obicei, sectorul cel mai dezvoltat al acestuia, mezencefalul de la amfibieni nu mai reprezintă vezicula cerebrală cea mai dezvoltată. Totuși, și la amfibieni, mezencefalul reprezintă un centru foarte important pentru corelarea excitațiilor senzitive diverse, în special, a celor vizuale, auditive și de ordin static și pentru elaborarea unor impulsuri motorii consecutive, ce sînt apoi transmise la bulb și măduvă. El constituie astfel un centru important de reglare motrice în raport cu statica generală a corpului.

Acoperișul optic de la urodele nu este clar împărțit în doi tuberculi bigemeni, în timp ce la anure aceștia sînt foarte bine delimitați. Torusurile semicirculare, pe care le-am întîlnit și la pești, se dezvoltă puternic, formînd la anure două mase voluminoase care proemină în spațiul ventricular al mezencefalului, concrescîndu-se între ele pe linia mediană. Astfel, ele împart acest spațiu în două etaje: unul superior, foarte larg, ce pătrunde în interiorul tuberculilor bigemeni, și unul inferior, îngustat, în formă de canal, purtînd denumirea de apeductul lui Sylvius, prin analogie cu mamiferele (fig. 347).

Calota mezencefalului *(tegmentum)*, situată în partea ventrală a mezencefalului, prezintă, în linii generale, aceleași caracteristici ca la pești.

Creierașul amfibienilor este mult mai puțin dezvoltat decît acela al selacienilor și al teleosteenilor. Din acest punct de vedere, el oferă unele asemănări cu creierașul dipnoilor, mai ales acela al urodelelor.

În adevăr, la acestea din urmă, cerebelul este reprezentat printr-un corp în formă de lamă transversală subțire, ce se continuă lateral prin cîte un auricul bine dezvoltat. La anure, din contra, corpul cerebelului devine ceva mai voluminos (rămînînd însă tot sub forma unei lame transversale, mai îngroșate însă decît la cele dintîi), în timp ce partea auriculară se reduce.

Bulbul rahidian nu oferă nimic deosebit la amfibieni. Porțiunea centrală este ocupată de ventriculul IV, acope-

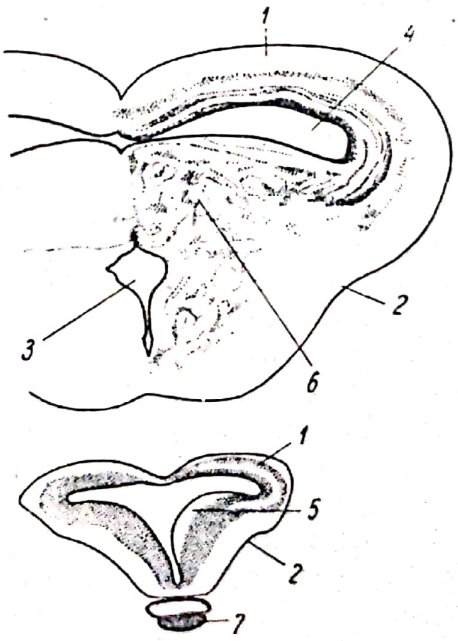

Fig. 347. Secțiune transversală prin mezencefalul de *Rana arvalis* (după Bolk):

1 — *tectum opticum*; *2* — *sulcus limitans*; 3 — apeductul; *4* — ventricul lateral al lobului optic; *5* — torus; *6* — torusul semicircular (corpul cvadrigemen posterior); *7* — hipofiza.

rit cu pinza coroidiană, formînd plexurile coroidiane obișnuite. Pereții ventrali și laterali sînt de natură nervoasă, formați din fascicule de fibre precum și de nuclei cenușii. Nu se observă nici o hipertrofiere specială a acestora, așa cum am întîlnit-o la unii pești.

4. *Encefalul la reptile.* Veziculele cerebrale ale reptilelor nu se mai află așezate pe același plan, ca la ciclostomi, pești și amfibieni. Aici se constată prezența celor trei curburi : apicală, pontică și nucală. Proporțiile dintre veziculele cerebrale se modifică în mod vădit, telencefalul devenind partea prevalentă a întregului encefal. Totuși, mezencefalul mai formează încă o masă importantă a acestuia, iar creierașul rămîne încă relativ slab dezvoltat. Mult mai important este însă faptul că în encefalul reptilelor apar numeroase părți noi, în comparație cu encefalul vertebratelor anamniote care vor fi descrise cu ocazia studiului fiecărei părți a encefalului reptilian. De la început trebuie însă arătat că encefalul diferitelor ordine de reptile prezintă deosebiri destul de mari. Tipul cel mai primitiv este întîlnit la *Sphenodon* și la chelonieni, pe cînd creierul crocodilienilor (fig. 348) se apropie de cel al păsărilor, iar cel al lacertilienilor de creierul mamiferelor inferioare (*Prototheria*).

Telencefalul reptilelor este reprezentat prin două emisfere cerebrale alungite, care dezvoltîndu-se spre partea posterioară acoperă parțial diencefalul. În partea lor anterioară se găsesc lobii olfactivi puternic dezvoltați, prezentînd, de obicei, un peduncul olfactiv lung, la capătul căruia se găsește un bulb olfactiv individualizat. La *Anguis* și la ofidieni, bulbii olfactivi sînt lipiți însă de emisfere. Mantaua emisferelor este încă destul de subțire, cea mai mare parte a lor fiind reprezentată prin corpii striați. În această manta apare însă o *scoarță cenușie* subțire, formată din două straturi de neuroni.

Cum în encefalul reptilelor parvin și alți stimuli decît cei olfactivi, atît în paliumul lor cît și în corpii striați se diferențiază părți noi, pe lîngă cele vechi. Astfel, în manta se diferențiază între archipalium și paleopalium, un *neopalium* incipient, unde parvin unele influxuri optice, retransmise aici din diencefal. Acest neopalium rămîne însă extrem de redus. În corpii striați, părțile noi sînt mai puternic dezvoltate. Ele formează un *neostriatum* destul de voluminos, care se adaugă părților vechi. Atît corpii striați cît și paliumul celor două emisfere sînt legați între ei prin formațiunile comisurale pe care le cunoaștem : primii prin comisura albă anterioară, iar cel de-al doilea prin comisura paliumului.

Diencefalul reptilelor este acoperit dorsal, în cea mai mare parte, de către părțile posterioare ale emisferelor cerebrale. Astfel, din epitalamus nu se vede bine la suprafață decît epifiza și organul parietal care este uneori foarte bine dezvoltat. Înaintea lor se află o parafiză, socotită de unii ca un organ coroidian extraventricular, cu funcție secretorie.

Scanned with OKEN Scanner

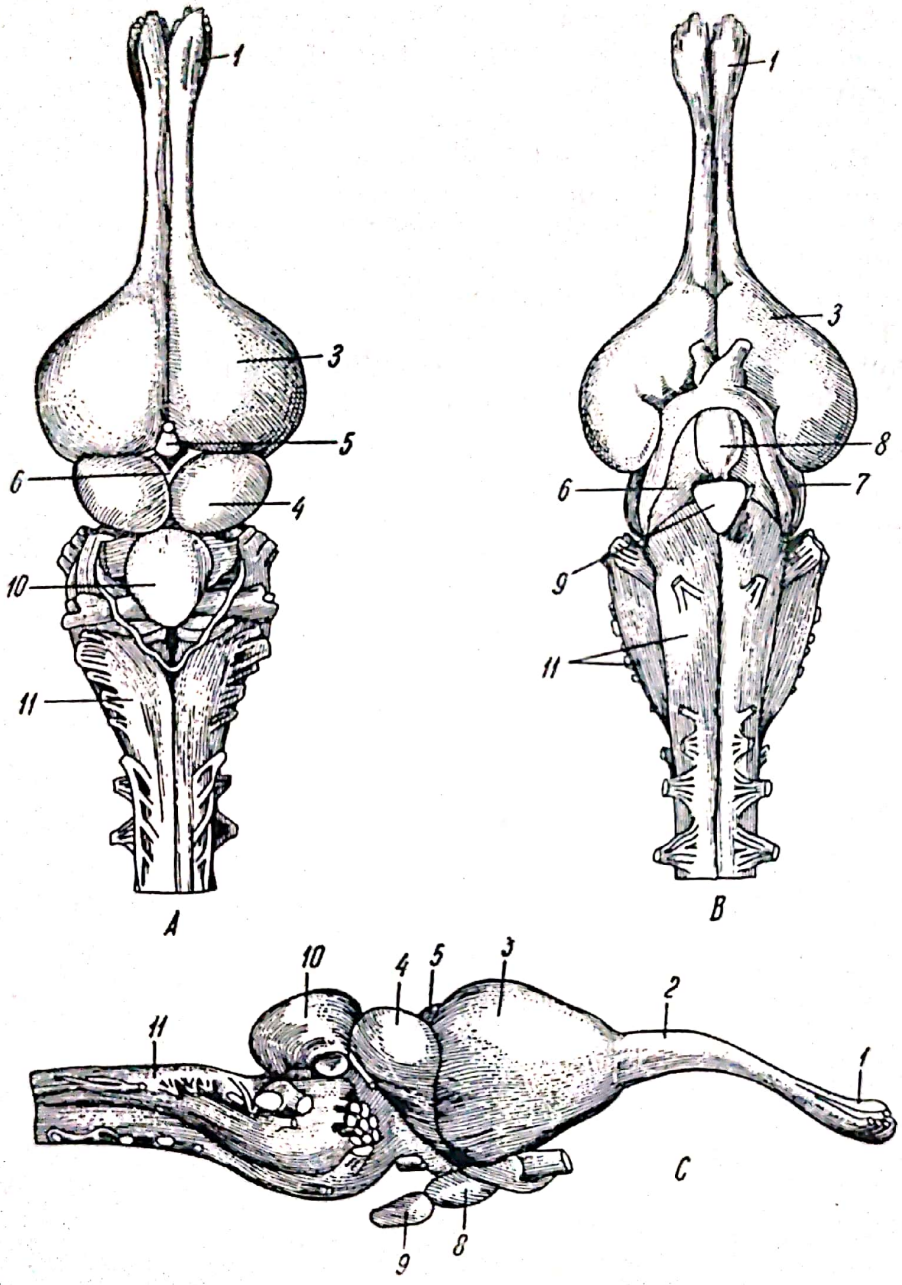

Fig. 348. Encefalul la *Alligator* (după Wiedersheim):
A — vedere dorsală; *B* — vedere ventrală; *C* — vedere laterală; *1* — bulb olfactiv; *2* — tractus olfactiv; *3* — emisferă cerebrală; *4* — lob optic (mezencefal); *5* — epifiză; *6* — creierul intermediar; *7* — tractus optic; *8* — infundibul; *9* — hipofiza; *10* — creierașul; *11* — măduva prelungită.

Scanned with OKEN Scanner

În adevăr, la unele reptile actuale, aşa cum este *Hateria* (fig. 349) şi unii lacertilieni, organul parietal sau parapineal este destul de voluminos şi se prezintă sub forma unei vezicule legate printr-un peduncul de diencefal. El străbate foramenul parietal, insinuîndu-se sub piele, care în dreptul său e subţire şi transparentă, formînd o cornee fiziologică. Peretele anterior al acestei vezicule este îngroşat şi diferenţiat într-un cristalin, iar peretele ei posterior prezintă o structură foarte asemănătoare cu aceea a retinei, fiind format din celule senzoriale primare, celule ganglionare, precum şi celule pigmentare. Celulele senzoriale se alungesc, fiecare diferenţiindu-se într-o extremitate distală, asemănătoare unui bastonaş din retina ochilor perechi şi o porţiune proximală, care conţine nucleul şi este înconjurată de ramificaţiile unei dendrite ce pleacă de la o celulă ganglionară (multipolară). Între celulele nervoase se găsesc celule cu pigment. În com-

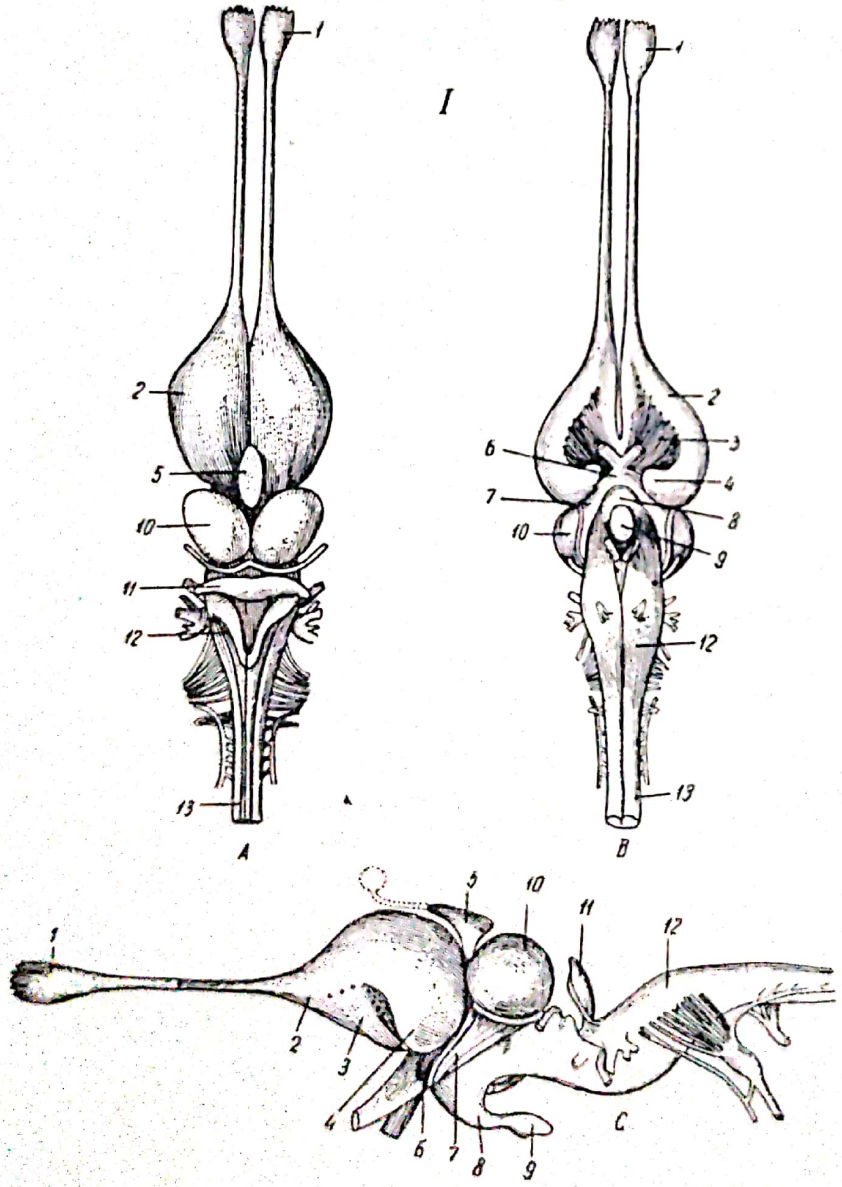

Fig. 349. Encefalul şi aparatul pineal la *Hatteria punctata* (după Wiedersheim):

I, A — vedere dorsală; *B* — vedere ventrală; *C* — vedere laterală;
1 — bulb olfactiv; *2* — emisferă cerebrală; *3* — pedicului cerebrali; *4* — lob hipocampic; *5* — epifiza; *6* — chiasma nervilor optici; *7* — tractus optic; *8* — infundibulul; *9* — hipofiza; *10* — lob optic (mezencefal); *11* — creierasul; *12* — măduva prelungită; *13* — măduva spinării;
II, 1 — organul pineal; *2* — nerv; *3* — organul parietal; *4* — cristalin; *5* — plexul coroid al ventriculului *III*; *6* — comisura superioară.

paraţie însă cu retina, epiteliul senzitiv al organului pineal are celulele sale senzoriale, asemănătoare cu celulele cu bastonaşe din retină, orientate *invers* decît acestea din urmă prezentînd prelungirile lor receptoare orientate spre golul veziculei, iar pe cele transmiţătoare spre partea posterioară a acesteia. În acest mod, din punctul de vedere al structurii sale, organul parietal aparţine tipului *ochilor veziculari direcţi*, ca şi ochii nevertebratelor. El se deosebeşte însă de aceştia din urmă, prin originea sa nervoasă asemănătoare cu aceea a ochilor perechi de la vertebrate. Aşa cum au demonstrat-o unele experienţe, organul parietal la *Hatteria* şi unele şopîrle este într-adevăr fotosensibil, meritînd astfel, atît prin structura cît şi prin funcţiunea sa, denumirea de al treilea ochi, sau ochi pineal. După N o v i c o v, organul parietal ar exercita şi o influenţă asupra melanoforilor din piele. La unele forma de reptile, de exemplu, *sceloporus*, organul pienal are o structură asemănătoare cu a ochilui pariental.

Talamusul reptilelor este mai puternic dezvoltat decît acela al vertebratelor anamniote, servind drept staţie intermediară pentru influxurile ce încep să fie proiectate spre telencefal. Din această cauză, ventriculul III se reduce la o crăpătură verticală. Metatalamusul, reprezentat prin corpii genunchiaţi anterolaterali, primeşte unele excitaţii vizuale de la retină, pe care le transmite la palium, în loc să le reproiecteze spre acoperişul optic, ca la anaminote. Astfel, o parte (încă mică) din excitaţiile vizuale parvine prin diencefal la creierul mare, în zona sa neopaleală.

Hipotalamusul prezintă o hipofiză bine dezvoltată, ataşată de infundibul.

Mezencefalul reptilelor este însă bine dezvoltat. Acoperişul său optic prezintă, în general doi tuberculi bigemeni, încă destul de voluminoşi (fig. 350). La unele reptile însă, în special, la şerpi, torusurile semicir-

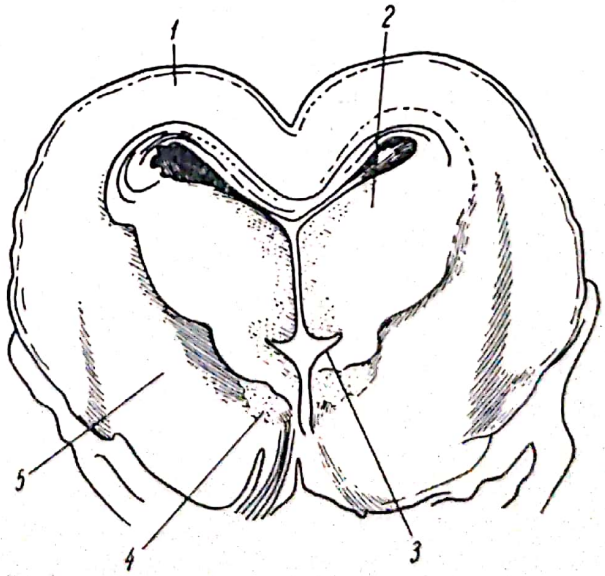

Fig. 350. Secţiune transversală prin mezencefalul lui *Alligator* (după G r a s s é):

1 — tectumul optic; *2* — torusul semicircular; *3* — şanţul limitrof; *4* — nucleul de origine al nervului *III* (oculomotor comun); *5* — tegmentul (calota).

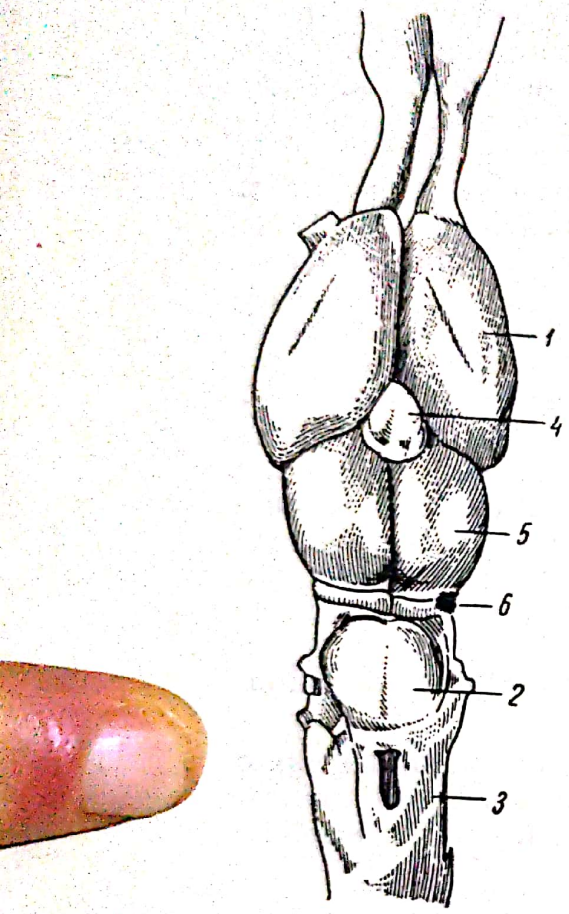

Fig. 351. Encefalul la cobră (se remarcă apariția tuberculilor posteriori):
1 — telencefal; *2* — creieraș; *3* — mielencefal; *4* — epifiză; *5* — tuberculi anteriori; *6* — tuberculi posteriori.

culare cresc așa de puternic, în partea lor posterioară, încît proemină la exterior sub forma a doi tuberculi. În acest mod apar aici două perechi de tuberculi (tuberculi cvadrigemeni), dintre care cea anterioară (tuberculii bigemeni propriu-ziși) sînt mai voluminoși, iar cei posteriori (proveniți din dezvoltarea torusurilor semicirculare) sînt mai mici (fig. 351).

Tegmentumul sau calota mezencefalului prezintă în interiorul său o concentrare a celulelor reticulare, diferențiindu-se astfel aici pentru prima oară un *nucleu roșu*, ce se va dezvolta puternic la mamifere.

Creierașul prezintă o variabilitate relativ mare la reptile. Astfel, la șopîrle, el se prezintă sub forma unei simple lame transversale, ușor îndoită spre partea anterioară. La șerpi, el are forma unei plăci îngroșate, dar plate, iar la broaștele țestoase și crocodili constituie un organ voluminos, avînd forma unui sac gol. În timp ce la primii el este neted, la cei de-al doilea, el prezintă două șanțuri transversale ce-l divid în trei lobi: lobul anterior, lobul median și lobul posterior. În acest mod, la crocodili se schițează tripla lobulare a creierașului, care stă la baza arhitecturii acestui organ la păsări și la mamifere. La aligatori se observă prezența unor floculi bine individualizați.

Mielencefalul nu prezintă dispoziții deosebite, demne de semnalat.

5. *Encefalul la păsări.* Encefalul la păsări prezintă un volum relativ considerabil față de acel al reptilelor, masa nervoasă ocupînd în întregime cavitatea craniană. Curburile sale sînt mai pronunțate, în special, cea nucală, ceea ce aduce după sine poziția în două planuri diferite a măduvei și a encefalului. Creșterea volumului cerebral se datorește dezvoltării mari a creierului, precum și a creierașului care, din punctul de vedere al masei, sînt părțile sale preponderente. Mezencefalul este și el destul de voluminos încă, aceasta în raport cu marea dezvoltare a simțului vizual la păsări. Dar, în urma creșterii emisferelor cerebrale, precum și a creierașului, tuberculii bigemeni sînt împinși spre părțile laterale ale encefalului (fig. 352).

Scanned with OKEN Scanner

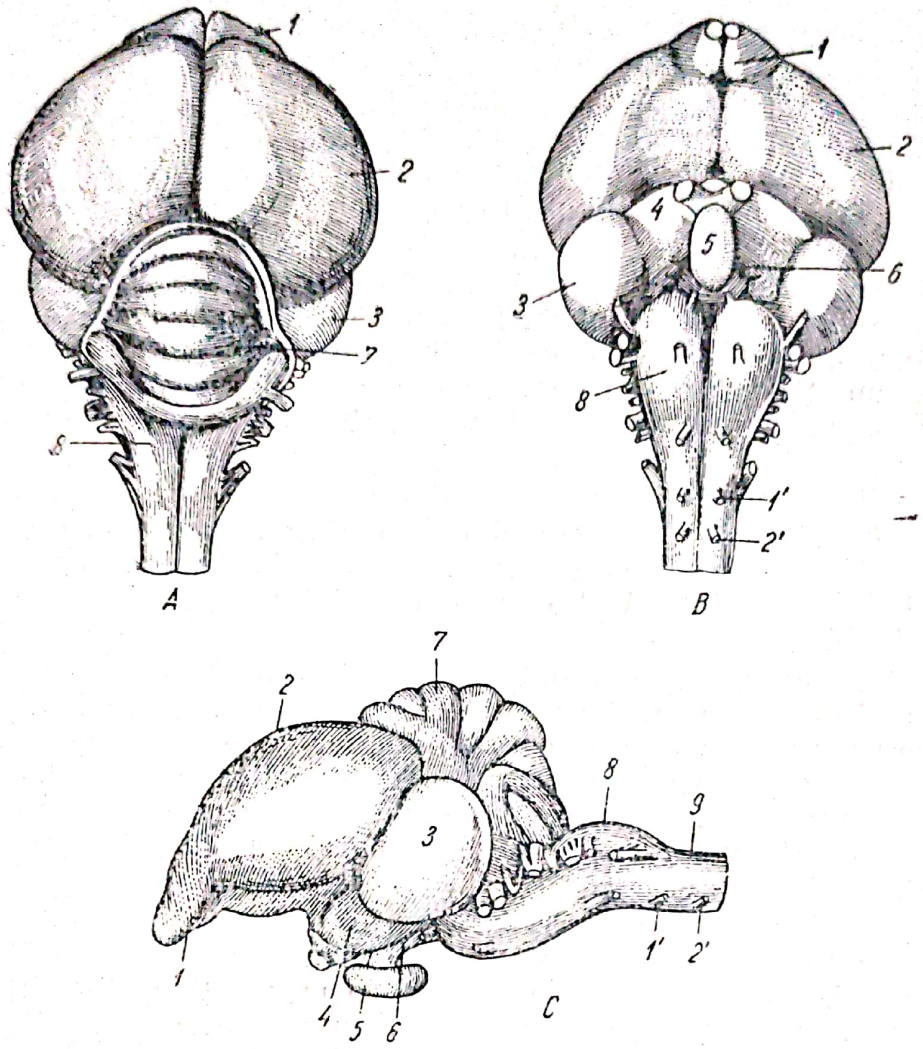

Fig. 352. Encefalul la păsări — porumbel (după Wiedersheim):

A — vedere dorsală; *B* — vedere ventrală; *C* — vedere laterală; *1* — bulb olfactiv; *2* — emisferă cerebrală; *3* — lob optic (mezencefal); *4* — tractus optic; *5* — hipofiza; *6* — infundibulul; *7* — creieraşul; *8* — măduva spinării; *9* — măduva prelungită.

Telencefalul. Dezvoltarea mare a telencefalului la păsări, în comparaţie cu cel reptilian, se datoreşte unei adevărate hipertrofii a corpilor striaţi şi nu creşterii paliumului, care continuă să rămînă relativ redus. Corpii striaţi devin aici atît de mari încît reduc cavităţile ventriculare la o simplă fantă. Ei sînt, deasemenea, foarte puternic diferenţiaţi. Alături de părţile lor străvechi, pe care le-am numit, cu un termen general, archistriatum, alături de părţile sale mai noi, apărute la reptile, adică de neostriatum, se mai dezvoltă la păsări şi părţi specifice lor, formînd *hiperstriatumul*. Ele sînt acelea care iau aici o dezvoltare

foarte mare. Hemisferele sînt triunghiulare şi înalte, de obicei, marcate pe faţa dorsală printr-un şanţ vallecula.

Păsările fiind microsomatice, bulbul lor olfactiv este foarte redus, ca şi de altfel centrii olfactivi ai paliumului. Acesta este format din părţile sale vechi, adică din archipalium şi paleopalium, la care se adaugă, ca şi la reptile, unele părţi neopaleale, încă slab dezvoltate însă.

Telencefalul păsărilor, în afară de vechile sale căi de legătură, întîlnite şi la vertebratele inferioare, prezintă şi numeroase căi noi, printre care se remarcă sistemul de fibre ce leagă nucleii neotalamici cu neostriatumul, aducînd aici excitaţii venite din deverse părţi ale corpului, un tractus ce leagă nucleii senzitivi bulbari ai trigemenului cu regiunea frontală a paliumului, dar mai ales un fascicul important de fibre descendente corticomezencefalobulbare, comparabil doar cu calea piramidală a mamiferelor.

Diencefalul păsărilor este complet acoperit pe partea sa dorsală, în urma extinderii spre partea posterioară a emisferelor cerebrale. Hipotalamusul este însă bine vizibil pe partea inferioară, fiind format din părţile lui obişnuite.

O caracteristică a diencefalului o constituie faptul că nici organul parietal şi nici epifiza nu mai prezintă structuri de natură senzitivă. Primul apare doar în dezvoltarea embrionară, iar cea de-a doua evoluează în sensul unui organ endocrin. O altă caracteristică importantă a diencefalului avian consistă în dezvoltarea puternică a *neotalamusului*, prin intermediul căruia numeroase impulsuri parvin de la periferie pînă la telencefal.

Mezencefalul păsărilor prezintă tuberculi bigemeni bine dezvoltaţi, în legătură cu rolul important al simţului vizual la aceste animale. Totuşi, tuberculii bigemeni nu mai prezintă o masă atît de importantă a encefalului, ca la vertebratele inferioare, iar din cauza dezvoltării puternice a emisferelor cerebrale şi a creierăşului, ele se află împinse pe părţile laterale ale encefalului. Structura tuberculilor bigemeni este destul de complicată, celulele nervoase fiind dispuse în numeroase straturi (circa 14). Nucleul roşu din calota mezencefalului este mai bine dezvoltat decît la reptile, constituind originea unei căi descendente importante, cea rubrospinală (fig. 353).

Creieraşul păsărilor este deosebit de bine dezvoltat, în legătură cu adaptarea la zbor, reprezentînd o parte importantă a masei encefalului lor. El este format dintr-un *corp* corespunzînd vermisului de la mamifere, precum şi din *floculi* şi *parafloculi* aşezaţi de o parte şi de alta a acestuia.

Corpul cerebelului este împărţit în lobi şi în lamele printr-un număr mare de şanţuri paralele. Dintre acestea, două şanţuri sînt mai importante (fisura X sau fisura rostrală şi fisura Y). Ele împart corpul cerebelului în trei lobi: lobul anterior, lobul median şi lobul posterior. Aceşti lobi sînt împărţiţi, la rîndul lor, în lamele. Lamelele mai im-

Scanned with OKEN Scanner

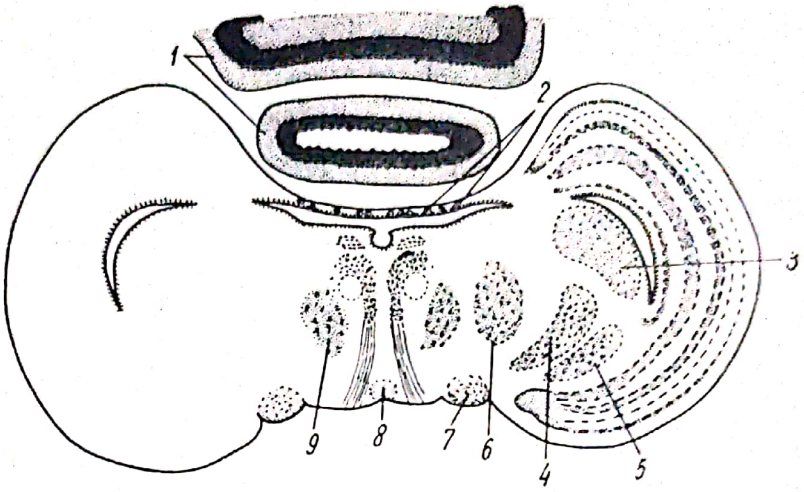

Fig. 353. Secțiune transversală prin mezencefalul unui porumbel (după Wiedersheim):
1 — cerebel; *2* — nucleul mezencefalic al trigemenului; *3* — nucleu mezencefalic lateral; *4* — nucleu semilunar; *5* — nucleul istmului; *6* — nucleul lateral al tegmentului; *7* — nucleul optic al tegmentului; *8* — nucleu interpeduncular; *9* — nucleul roșu.

portante sînt: piramida, uvula și nodulul, așezate în lobul posterior. Uvula este reunită cu paraflocului, iar nodulul cu floculii. Formațiunea noduloflocular are legături labirintice directe. Din cauza dezvoltării puternice a masei nervoase din cerebel, cavitatea sa ventriculară este redusă la o simplă fantă (fig. 354).

Bulbul, parțial acoperit de partea inferioară a cerebelului, nu prezintă nimic deosebit din punct de vedere al morfologiei sale externe. Trebuie însă accentuat faptul că, la păsări, în legătură cu adaptarea lor la zbor, olivele bulbare sînt puternic dezvoltate, iar la păsările acvatice mai apar și formațiuni olivare suplimentare.

Encefalul la mamifere. Telencefalul. Encefalul mamiferelor se caracterizează, în primul rînd, printr-o puternică dezvoltare a telencefalului, atît în sens lateral cît și rostrocaudal (fig. 355). Extinzîndu-se caudal, telencefalul poate ascunde nu numai diencefalul, ci și mezencefalul, și chiar o parte din metencefal, așa cum se întîmplă la primate.

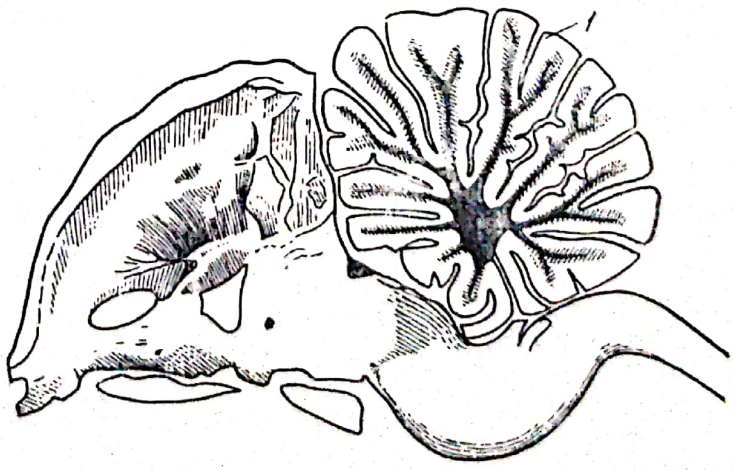

Fig. 354. Secțiune sagitală prin encefal la pinguin (a se vedea lobulația cerebelului) (după Grassé).

Scanned with OKEN Scanner

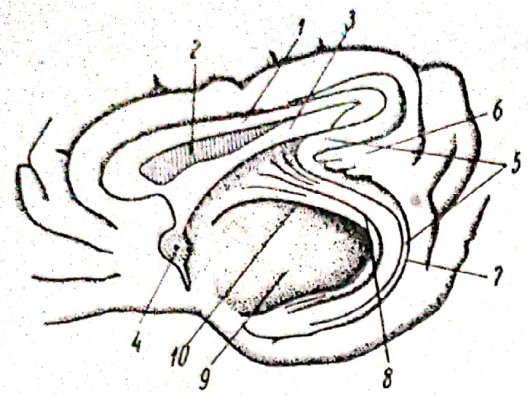

Fig. 355. Secțiune sagitală prin encefalul la bou (după Ihle):
1 — corpul calos; *2* — *septum pellucidum*; *3* — fornix; *4* — comisura anterioară; *5* — fascia dințată; *6* — fasciola cinerea; *7* — fisura hipocampică; *8* — fimbria; *9* — talamus; *10* — fisura coroidiană.

La monotreme și marsupiale însă, precum și la unele ordine inferioare de placentare, chiar o parte din mezencefal rămîne descoperită (fig. 356).

Dezvoltarea înspre partea posterioară a telencefalului aduce porțiunile sale bazale, mai ales striatumul, în contact cu diencefalul care se află introdus între corpii striați. Cînd creșterea înspre partea posterioară este deosebit de puternică, atunci fiecare emisferă se îndoaie în partea sa posterioară ca un corn, formîndu-se astfel lobul temporal dedesubtul unei fose, care va deveni fisura laterală sau scizura lui Sylvius. Dezvoltarea acestui lob este foarte variabilă în interiorul mamiferelor. Dacă la unele ordine inferioare de placentare (unele rozătoare, nedințate etc.) nu putem încă vorbi despre un lob temporal, la cele mai multe dintre ele, precum și chiar la monotreme și marsupiale, el se distinge mai mult sau mai puțin bine.

Mărirea dimensiunilor telencefalului este însoțită de o modificare de aspect a ventriculelor laterale. Deoarece telencefalul se întinde acum mult mai posterior decît orificiile lui Monroe, ventriculul fiecărei emisfere prezintă o prelungire anterioară sau corn frontal și o prelungire posterioară sau corn occipital. În afară de acestea, atunci cînd se dezvoltă lobul temporal, fiecare ventricul lateral va trimite aici o a treia prelungire, cea inferioară sau temporală, denumită încă corn sfenoidal.

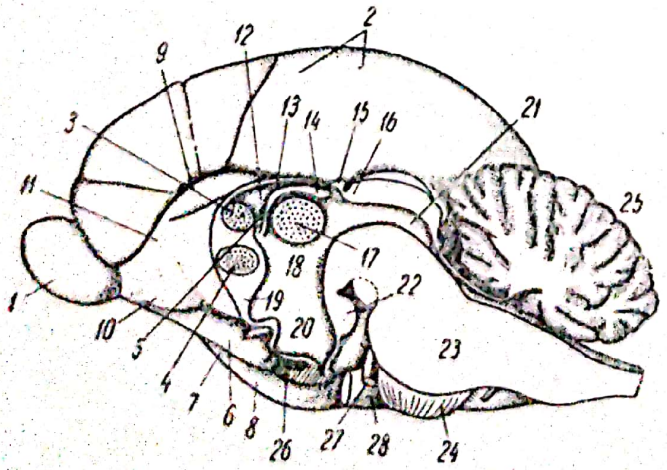

Fig. 356. Secțiune sagitală prin encefal la ornitorinc (după Ihle):
1 — bulb olfactiv; *2* — hemisferă; *3* — comisura anterioară a paliumului; *4* — comisura anterioară; *5* — orificiul Monro; *6* — lobul piriform; *7* — fovea limbică; *8* — lobul temporal; *9* — fisura hipocampică; *10* — lobul parietal; *11* — aria precomisurală; *12* — fimbria; *13* — pînza coroidiană; *14* — corpul habenular; *15* — epifiza; *16* — comisura posterioară; *17* — comisura cenușie; *18* — ventriculul *III*; *19* — lama terminală; *20* — infundibulul; *21* — apeductul lui Sylvius; *22* — corp mamilar; *23* — măduvă prelungită; *24* — puntea; *25* — creierașul; *26* — hipofiza; *27* — nervul V-ramul motor; *28* — nervul V-ramul maxilar.

Scanned with OKEN Scanner

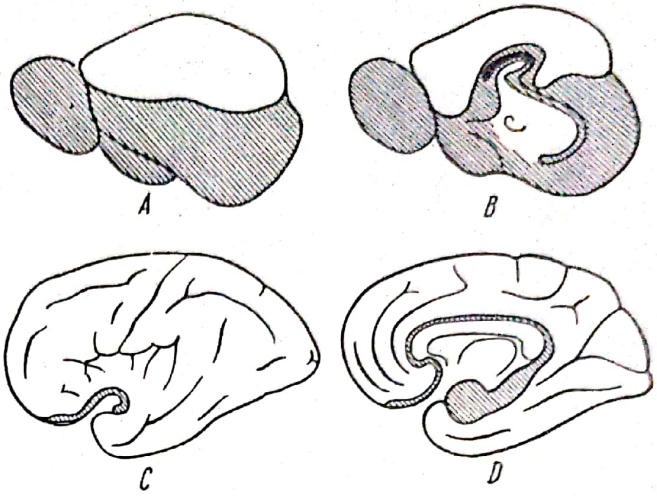

Fig. 357. Archipaliumul şi neopaliumul la mamifere (după Testut):
A, B — faţa externă şi internă a creierului de arici; *C, D* — faţa externă şi internă a creierului de om. Scoarţa cerebrală aparţinînd rhinencefalului (archipalium) este haşurată; restul aparţine neopaliumului.

Importanţa luată de telencefal nu se datoreşte unei mari dezvoltări a corpilor striaţi ca la păsări), ci unei dezvoltări puternice a paliumului. Aceasta are loc pe seama părţilor noi, neopaleale, în timp ce părţile vechi prezintă o descreştere a ponderei lor relative, ce merge paralel cu descreşterea importanţei simţului mirosului în orientarea în spaţiu (fig. 357).

Din acest punct de vedere putem distinge patru grupe de mamifere:

1) *Hipermacrosmatice*, cu simţul olfactiv hipertrofiat şi cu o structură a paliumului apropiată de aceea reptilelor. În această categorie intră monotremele, o parte din marsupiale.

2) *Macrosmatice*, cu simţul olfactiv foarte puternic dezvoltat, în care lobii olfactivi şi archipaliumul ocupă părţi foarte importante din encefal. În această categorie intră rozătoarele, insectivorele, carnivorele, ierbivorele.

3) *Microsmatice*, cu simţul olfactiv dezvoltat mult mai slab şi deci cu lobii olfactivi mai puţin voluminoşi şi cu archipaliumul mai puţin extins. În schimb, neopaliumul capătă aici o dezvoltare deosebit de mare. În această categorie intră primatele.

4) *Anosmatice*, cu simţul olfactiv redus. În această categorie intră mamiferele acvatice, aşa cum sînt cetaceele.

Hipermacrosmaticele şi macrosmaticele au bulbi olfactivi foarte mari şi cavitari situaţi la vîrful emisferelor, în timp ce microsmaticele îi au mici şi plini şi situaţi sub emisfere.

În legătură cu creşterea deosebită a neopaliumului, la mamiferele mai evoluate (euterieni) se diferenţiază o comisură neopalială deosebită de cea archipaleală. Această comisură este *comisura corpului calos*. În timp ce telencefalul monotremelor nu are decît cele două comisuri obişnuite: comisura albă anterioară şi comisura paliumului, la marsupiale începe să se contureze această din urmă comisură, dar numai la euterieni ea ajunge să se individualizeze perfect, prezentînd aici grade de dezvoltare diferite (fig. 358).

Scanned with OKEN Scanner

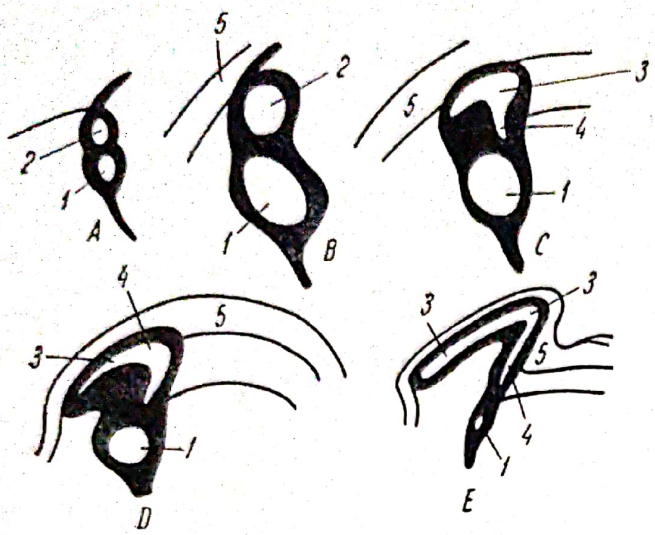

Fig. 358. Evoluția comisurilor telencefalului la amniote (după Schmalhausen):

A — reptile; *B* — monotreme; *C* — marsupiale; *D* — cheiroptere; *E* — mamifere superioare;
1 — comisura anterioară; *2* — comisura paliumului; *3* — corpul calos; *4* — comisura hipocampului; *5* — hipocampul.

Dezvoltarea crescîndă a neopaliumului, intercalat între palium și paleopalium, precum și apariția corpului calos, determină modificări puternice la nivelul acestora din urmă. Primul este împins în direcția medială, în timp ce cel de-al doilea este refulat lateroventral. În acest mod, neopaliumul invadează progresiv fața dorsală și laterală a telencefalului, extinzîndu-se chiar pe fața mediodorsală, înaintea și deasupra corpului calos.

Ca urmare a acestui fenomen, archipaliumul împins pe fața medială suferă o invaginare, marcată pe suprafața mediodorsală a fiecărei emisfere prin apariția unei fisuri, *fisura hipocampului*, prezentă la toate mamiferele. În jurul acestei fisuri, archipaliumul formează *cornul lui Ammon* sau *hipocampul*. Pe fața internă (concavă) a acestuia se distinge un cordon mic de substanță cenușie constituind *fascia dentata* (girul sau circumvoluția gudronată din anatomia umană).

La monotreme și marsupiale (adică la mamiferele fără un corp calos individualizat), formațiunea hipocampică poate fi împărțită printr-un plan transversal, care trece prin comisura anterioară și comisura hipocampului, într-o parte anterioară sau precomisurală și o parte posterioară sau postcomisurală. Ținînd seamă de poziția și de structura lor, putem subîmpărți partea precomisurală într-un hipocamp rostral și un hipocamp dorsal anterior, iar partea postcomisurală într-un hipocamp dorsal posterior și un hipocamp caudal.

Cînd la euterieni apare corpul calos, hipocampul rostral, cel dorsal anterior și cel dorsal posterior se modifică și se reduc în parte. Reducerea este proporțională cu volumul corpului calos și afectează mai ales hipocampul rostral și cel dorsal anterior. Din primul rămîn urme sigure doar la encefalele cu un corp calos mic (edentate, insectivore). În ceea ce privește cel de-al doilea, el se lățește pe fața dorsală a corpului calos și dă stria longitudinală, cenușie, sau *indusium griseum*, și stria longitudinală medială — albă, sau nervul lui Lancisi. La

unele animale, de exemplu la cîine hipocampul dorsal anterior, necomplet, dă, în jurul genunchiului corpului calos *gyrus geniculi*. Hipocampul dorsal posterior se îndoaie în întregime sub bureletul (spleniumul) corpului calos şi formează circumvoluţii care constituie la un loc hipocampul subsplenial.

Cu toate că hipocampul caudal (cornul lui Ammon) este împins în jos în urma recurbării emisferelor, ajungînd ventral, el îşi păstrează forma şi rămîne voluminos. La primate, în special la om, el este invaginat mai puternic, fiind însoţit de *fascia dentata*.

Paleopaliumul, împins de neopalium spre regiunile bazale ale telencefalului, este separat de acesta prin *fisura rinală*. Dedesubtul acestei fisuri, paleopaliumul este reprezentat înainte prin aria prepiriformă, iar înapoi, prin lobul piriform. Ariei prepiriforme îi aparţin bulbii olfactivi, circumvoluţiile olfactive şi tuberculii olfactivi. În ceea ce priveşte lobul piriform (sau lobul olfactiv posterior), el ar fi reprezentat la mamifere prin uncus.

Suprafaţa paliumului este netedă la formele inferioare de mamifere, iar la cele mai evoluate, mai mult sau mai puţin cutată. În primul caz avem de-a face cu emisferele cerebrale lisencefale (fig. 359), în cel de-al doilea, cu emisfere girencefale (fig. 360). Cantitatea de materie cenuşie mărită în urma fenomenului de girencefalie sporeşte încă la antropoide, dar, în special, la om, prin fenomenul de operculizare a teritoriului central, despre care vom vorbi mai pe larg cu ocazia studiului encefalului la om.

Scoarţa cerebrală, sau cortexul cerebral, care şi-a făcut apariţia la reptile, se dezvoltă puternic la mamifere. Cortexul archipaliumului şi paleopaliumului prezintă, de regulă, numai două rînduri de celule, dar cortexul neopaliumului prezintă în mod tipic şase rînduri de celule. Variabilitatea structurală, pe regiuni, a cortexului ne permite să distingem aici cîmpuri corticale, mai mult sau mai puţin numeroase. În general se constată o diferenţiere corticală cu atît mai accentuată, cu cît facultăţile cerebrale ale speciei sînt mai dezvoltate.

Corpii striaţi sînt împinşi înapoi, pînă la nivelul diencefalului, în urma creşterii în sens caudal a emisferelor. Cu toată creşterea lor absolută, ei reprezintă o parte mult mai puţin importantă din telencefal decît paliumul. Pe lîngă părţile vechi, archistriatumul şi paleostriatumul (reprezentate prin nucleul amigdalian şi prin *globus pallidus* sau *pallidum*) se dezvoltă aici mai puternic neostriatumul (reprezentat prin putamen şi nucleul caudat).

Creşterea mare a telencefalului la mamifere este strîns legată cu proiectarea în scoarţa sa cenuşie a excitaţiilor periferice venite de la diversele organe de simţ. În raport cu acest fenomen, se înmulţesc şi legăturile creierului mare cu etajele mai inferioare ale encefalului şi, în general, cu tot axul cerebrospinal. În acest mod, pe lîngă căile de legătură mai vechi ale telencefalului, legate de simţul olfactiv, se dezvoltă aici numeroase căi noi, fie aparţinînd neopaliumului, fie apar-

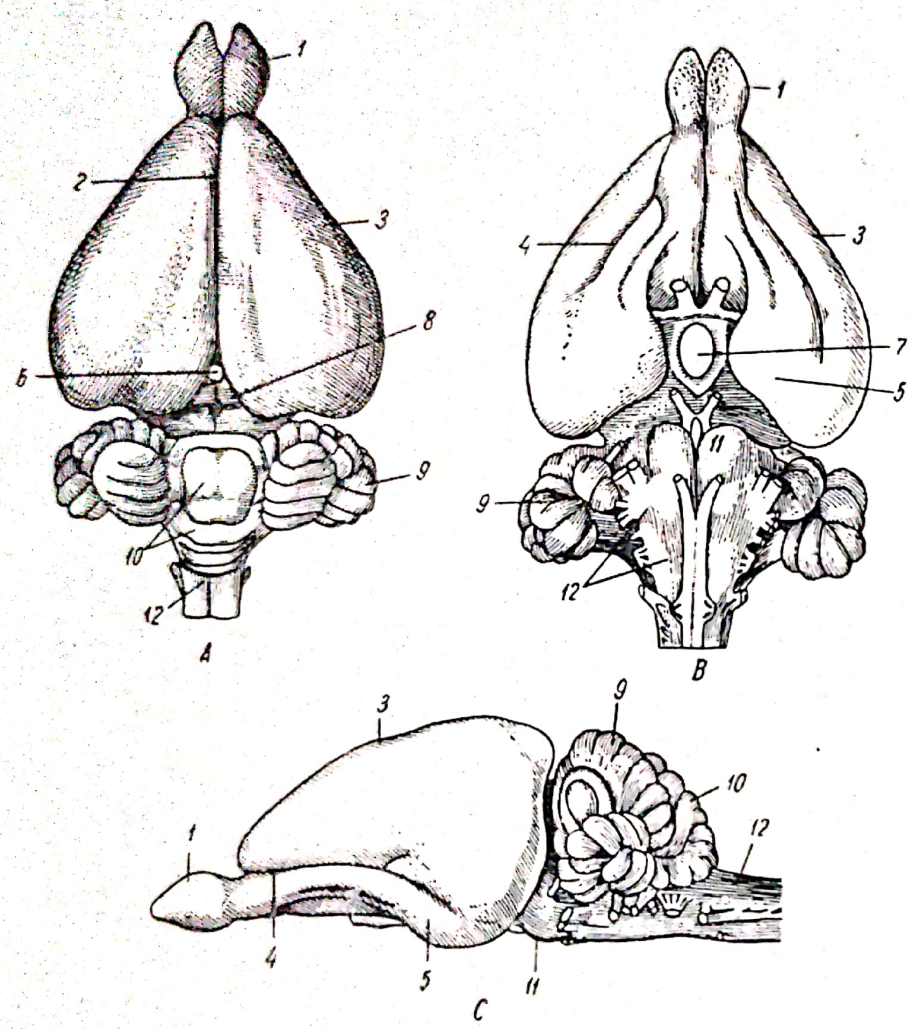

Fig. 359. Encefalul la iepure (după Wiedersheim):
A — vedere dorsală; *B* — vedere ventrală; *C* — vedere laterală; *1* — bulb olfactiv; *2* — fisura interemisferică; *3* — emisfera cerebrală; *4* — fisura rinală; *5* — lob hipocampic; *6* — epifiza; *7* — hipofiza; *8* — corpii cvadrigemeni (mezencefal); *9* — emisferă cerebeloasă; *10* — vermis; *11* — puntea; *12* — măduva prelungită

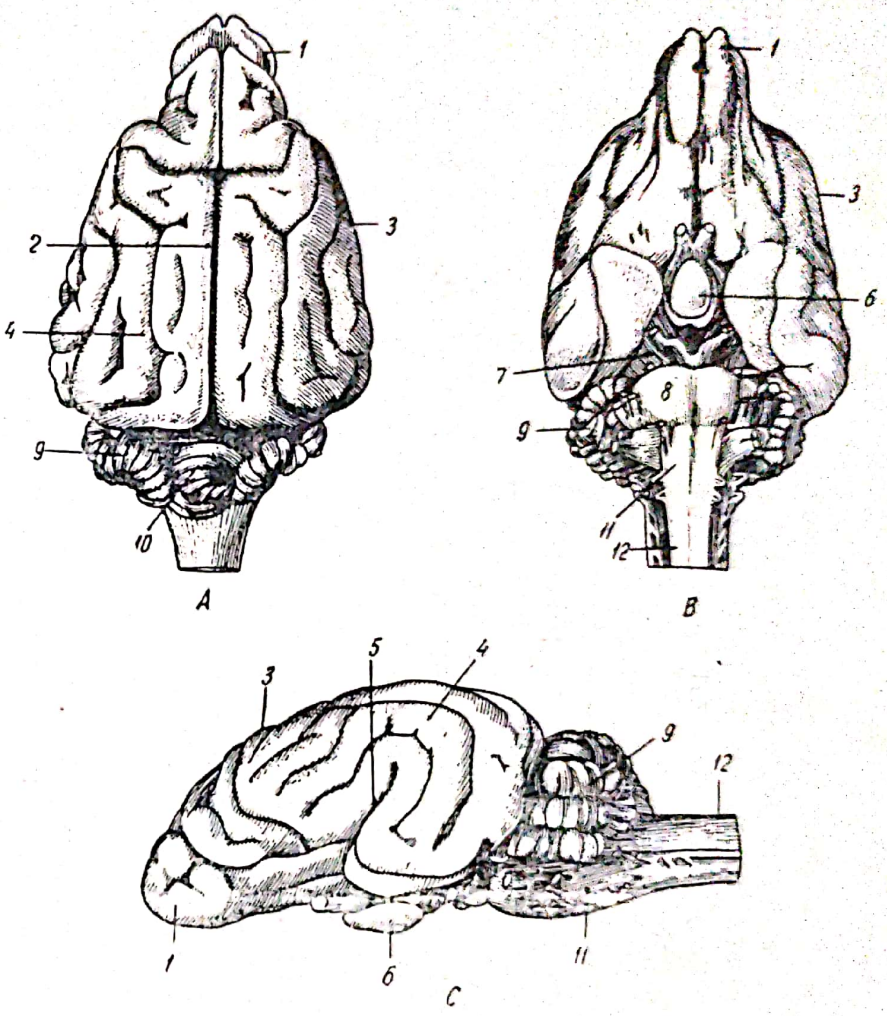

Fig. 330. Encefalul la câine (după Wiedersheim):
A — vedere dorsală; *B* — vedere ventrală; *C* — vedere laterală; *1* — bulb olfactiv; *2* — fisura interemisferică; *3* — emisferă cerebrală; *4* — circumvoluție; *5* — fisura lui Sylvius; *6* — hipofiza; *7* — pedunculi cerebral; *8* — punteă; *9* — emisferă cerebeloasă; *10* — vermis; *11* — măduva prelungită; *12* — măduva spinării.

Scanned with OKEN Scanner

ţinînd neostriatumului. Astfel, numeroase fibre aferente, venite din diencefal, aduc în neocortex excitaţii vizuale, auditive, vestibulare, tactile şi proprioceptive. Pe de altă parte, importante sisteme eferente, plecate din cortex, descind spre bulb şi măduvă, formînd calea piramidală. Alte fibre descendente merg spre puntea lui Varoli, prin intermediul căreia influxurile emanate din scoarţa cerebrală parvin la creieraş. Corpii striaţi primesc, de asemenea, excitaţii periferice, venite prin intermediul talamusului. De la ei pleacă fibre aferente spre diferitele releuri ale căii extrapiramidale, aşa cum sînt corpul lui Luys, nucleul roşu, substanţa neagră a lui Soemmering. Impulsurile emanate din corpii striaţi ajung prin intermediul acestora la centrii motori primari din etajele inferioare ale axului cerebrospinal.

Diencefalul mamiferelor se caracterizează, în primul rînd, prin poziţia sa, cu totul deosebită, de aceea a celorlalte vertebrate. În adevăr, în timp ce la acestea din urmă diencefalul se situează după telencefal, la mamifere, el se află inclus în interiorul acestuia, situîndu-se între corpii striaţi.

Talamusul este acea parte a diencefalului care prezintă la mamifere cea mai mare dezvoltare, dat fiind rolul de releu al părţilor sale noi, *neotalamice*, pentru excitaţiile periferice în drum spre scoarţa cerebrală. Trebuie, de asemenea, subliniată şi apariţia aici a corpilor genunchiaţi posteromediali, precum şi creşterea în importanţă a corpilor genunchiaţi anterolaterali, ca releu principal al excitaţiilor vizuale, proiectate de aici în cea mai mare parte, în scoarţa cerebrală (zona scizurii calcarine). În plafonul diencefalului, adică în epitalamus, găsim o glandă pineală (epifiza) şi, înaintea ei, la unele mamifere de exemplu, la bou, o evaginaţie a acestui plafon: recesul suprapineal. Parafiza apare numai la embrioni, dar nu se mai găseşte la adulţi. Planşeul diencefalului, adică hipotalamusul, prezintă un infundibul al cărui perete posterior e uşor bombat, formînd tuberculul cenuşiu *(tuber cinereum)*. Infundibulul se continuă cu tija pituitară de care e suspendată hipofiza. Înapoia ei se găsesc corpii mamilari şi o eminenţă a planşeului, descrisă de Retzius sub numele de eminenţa vasculară. Ea este considerată de unii ca un organ rudimentar, omolog cu sacul vascular de la peşti.

Mezencefalul poate fi caracterizat prin prezenţa permanentă a patru tuberculi, în regiunea acoperişului optic, dintre care numai perechea anterioară poate fi omologată cu tuberculii bigemeni ai vertebratelor nemamifere. Perechea posterioară corespunde (la fel ca la şerpi) părţii posterioare a torusurilor semicirculare, dezvoltate aici atît de puternic, încît proeminează în sus sub forma a două eminenţe mari, la partea posterioară a tuberculilor anteriori.

Rolul acoperişului optic în funcţiunea vizuală se reduce mult, aici parvenind relativ puţine excitaţii vizuale, acestea mergînd în cea mai mare parte prin releul corpilor genunchiaţi anterolaterali spre scoarţa cerebrală. În legătură cu aceasta, la mamifere se reduce mult şi masa

relativă a mezencefalului. Cu toate acestea, îngroşarea pereţilor nervoşi ai acestei vezicule cerebrale determină reducerea la numai un simplu canal — apeductul lui Sylvius — a întregului spaţiu ventricular al mezencefalului.

Tegmentumul prezintă, în afară de nucleii de origine ai nervilor oculomotori (III şi IV) şi un nucleu roşu puternic dezvoltat. La baza tegmentumului se diferenţiază *pedunculii cerebrali*, formaţi din fibre piramidale descendente, care reprezintă o parte cu totul nouă, tipică encefalului mamalian. Pedunculii cerebrali formează *piciorul* mezencefalului şi sînt separaţi de tegmentum prin *substanţa neagră a lui Soemmering*.

Metencefalul atinge la mamifere o dezvoltare foarte mare, fiind format din cerebel şi din puntea lui Varoli. În cerebel, pe lîngă părţile sale vechi (paleocerebel, archicerebel), reprezentate prin floculi, parafloculi şi cea mai mare parte din vermis, se diferenţiază şi părţi cu totul noi (neocerebel), reprezentate prin emisferele cerebeloase, precum şi prin unii nuclei cenuşii, interni, noi: nucleii emboliformi şi nucleii globuloşi, apăruţi aici pe lîngă nucleii mai vechi (nucleii acoperişului şi nucleii dinţaţi).

Puntea lui Varoli se diferenţiază pe partea ventrală a mezencefalului. Apariţia sa şi gradul său de dezvoltare sînt corelative cu dezvoltarea emisferelor cerebrale, precum şi a emisferelor cerebeloase.

Cerebelul mamiferelor luat în ansamblu poate fi împărţit în sens anteroposterior în trei lobi ca la păsări: lobul anterior, lobul median, lobul posterior.

Lobul anterior este limitat la partea sa posterioară (faţă de lobul median) prin fisura primară (fisura prima), omologă cu fisura X a păsărilor. El cuprinde patru lobuli: lobulii centrali şi culmen. Lobul anterior corespunde, în cea mai mare parte, paleocerebelului, numai părţile sale laterale fiind noi, neocerebeloase.

Lobul median şi lobul posterior sînt separaţi între ei prin fisura prepiramidală, după I n g v o r omologă cu fisura Y a păsărilor.

Lobul median formează cea mai mare parte a emisferelor cerebeloase şi corespunde în întregime neocerebelului. El este împărţit în lobuli secundari, a căror dispoziţie variază destul de mult. Primul dintre aceşti lobuli este *lobulul simplu* care se extinde atît în vermis cît şi în emisferele cerebeloase. Lobulii care îi urmează prezintă dispoziţii extrem de variabile la diversele grupe de mamifere, fiind deosebit de puternic dezvoltate la primate. Găsim aici, printre altele, doi lobuli importanţi situaţi în ambele emisfere cerebeloase: lobulul ansiform şi lobulul paramedian. Acesta din urmă prezintă o dezvoltare enormă la pinipede.

Lobul posterior este foarte simplu. Regiunea sa care corespunde cu vermisul este formată din piramidă, uvulă şi nodul. De o parte şi de alta a piramidei se află parafloculii, iar de o parte şi de alta a nodulului, floculii. La om, o mică porţiune din lobulul paramedian, reunită

cu paraflocului, formează uvula sau *amigdala*. Lobul posterior corespunde în întregime paleocerebelului.

Cerebelul este legat de restul encefalului prin trei sisteme de fibre sau pedunculi cerebeloşi : pedunculii cerebeloşi inferiori, pedunculii cerebeloşi mediani şi pedunculii cerebeloşi superiori.

Cerebelul primeşte fibre aferente după cum urmează : fibre spinocerebeloase (de la măduvă), olivocerebeloase (de la olivele accesorii şi de la olivele principale), pontocerebeloase (de la nucleii pontici), vestibulocerebeloase (directe sau indirecte). Din cerebel pleacă fibre eferente emanate din nucleii săi cenuşii spre măduvă şi spre mezencefal (mai ales spre nucleul roşu).

Puntea lui Varoli sau protuberanţa anulară este o formaţiune tipică mamiferelor, deci o formaţiune neoencefalică. Slab dezvoltată la mamiferele inferioare, ea ajunge la volumul său maxim la primate şi mai ales la om. Gradul său de dezvoltare este corelativ cu acela al emisferelor cerebrale şi al emisferelor cerebeloase, puntea lui Varoli formînd un releu important pentru impulsurile venite din cortexul cerebral spre emisferele cerebeloase. Puntea lui Varoli este traversată în lung de fibrele descendente de origine corticală (fasciculele piramidale), precum şi de fibre ascendente, ce se îndreaptă spre mezencefal şi diencefal. Prin ea trec, de asemenea, fibrele transversale, cerebelocerebeloase transpontine care leagă între ele emisferele cerebeloase.

Bulbul rahidian la mamifere oferă, pe lîngă părţile vechi, prezente la toate vertebratele, şi părţi noi, foarte importante. Astfel sînt, în primul rînd, fasciculele descendente piramidale, aşezate la partea anterioară a bulbului, formate din fibre axonice ale celulelor piramidale mari din scoarţa cerebrală. Ele formează aici piramidele anterioare ale bulbului. Pe lîngă aceste diferenţieri, deosebit de importante, apar formaţiuni noi şi în aparatul olivar, la părţile lateroventrale ale olivelor, prezentînd conexiuni corticale (prin talamus) precum şi conexiuni necerebeloase. La mamiferele adaptate adînc la viaţa acvatică, aşa cum sînt cetaceele, apare un nucleu olivar suplimentar, iar la primate, în legătură cu reglarea foarte fină a mişcărilor membrelor, aparatul olivar prezintă o deosebire deosebit de accentuată.

Studiul encefalului la om. La om, encefalul ajunge la o dezvoltare foarte mare (fig. 361) prezentînd în medie o greutate de 1 400 g, cu o varabilitate ce oscilează între 1 000 şi 2 000 g. Masa principală a encefalului este reprezentată prin telencefal sau creierul mare, care acoperă aici diencefalul, mezencefalul, precum şi o bună parte din metencefal (fig. 362).

Din punctul de vedere al greutăţii sale relative (raportată la greutatea corporală), encefalul omului depăşeşte pe acel al tuturor celorlalte animale. Tranziţia între greutatea encefalului omului actual şi greutatea encefalului animalelor celor mai evoluate existente astăzi, maimuţele antropomorfe, este realizată de formele intermediare dintre specia

Scanned with OKEN Scanner

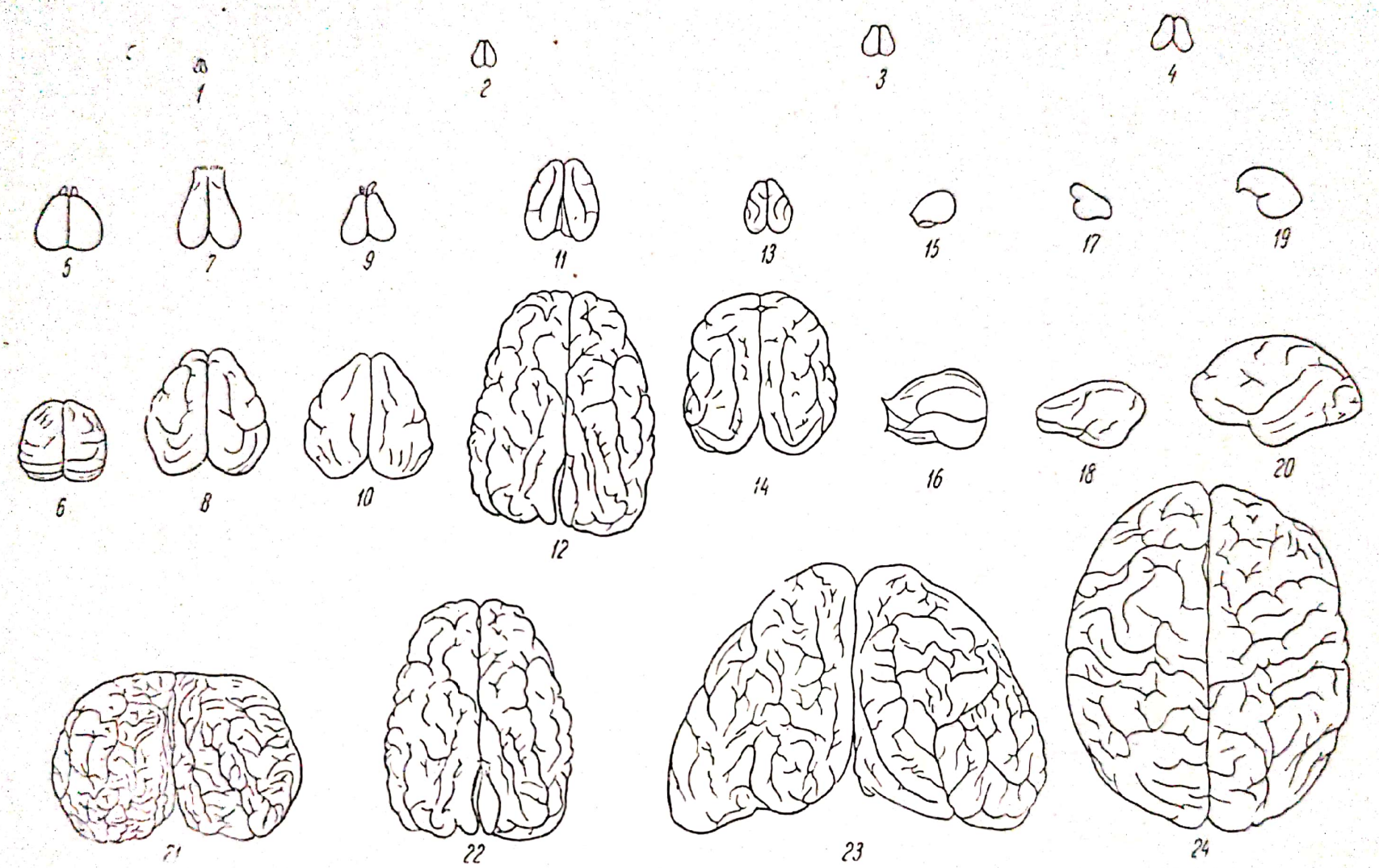

Fig. 361. Variabilitatea volumului și cutării emisferelor cerebrale la mamifere (după Kappers):

1 — Vespertilio; 2 — Peromyscus; 3 — Tomomys ang.; 4 — Talpa eur.; Monotremata; 5 — Ornithorth; 6 — Echidna; Marsupialia; 7 — Didephys; 8 — Macropus; Rodenția; 9 — Cynomus; 10 — Hydrochoer; Ungulata; 11 — Tragulus mem.; 12 — Alces machlis; Carnivora; 13 — Mustela erminea; 14 — Felis concolor; Edentata; 15 — Tutusia peba; 16 — Chololpus; Prosimiai; 17 — Tarsius; 18 — Indris; Platyrrhini; 19 — Hapale; 20 — Ateles; 21 — Phocaena; 22 — Alces machlis; 23 — Elephas indicus; 24 — Homo.

Scanned with OKEN Scanner

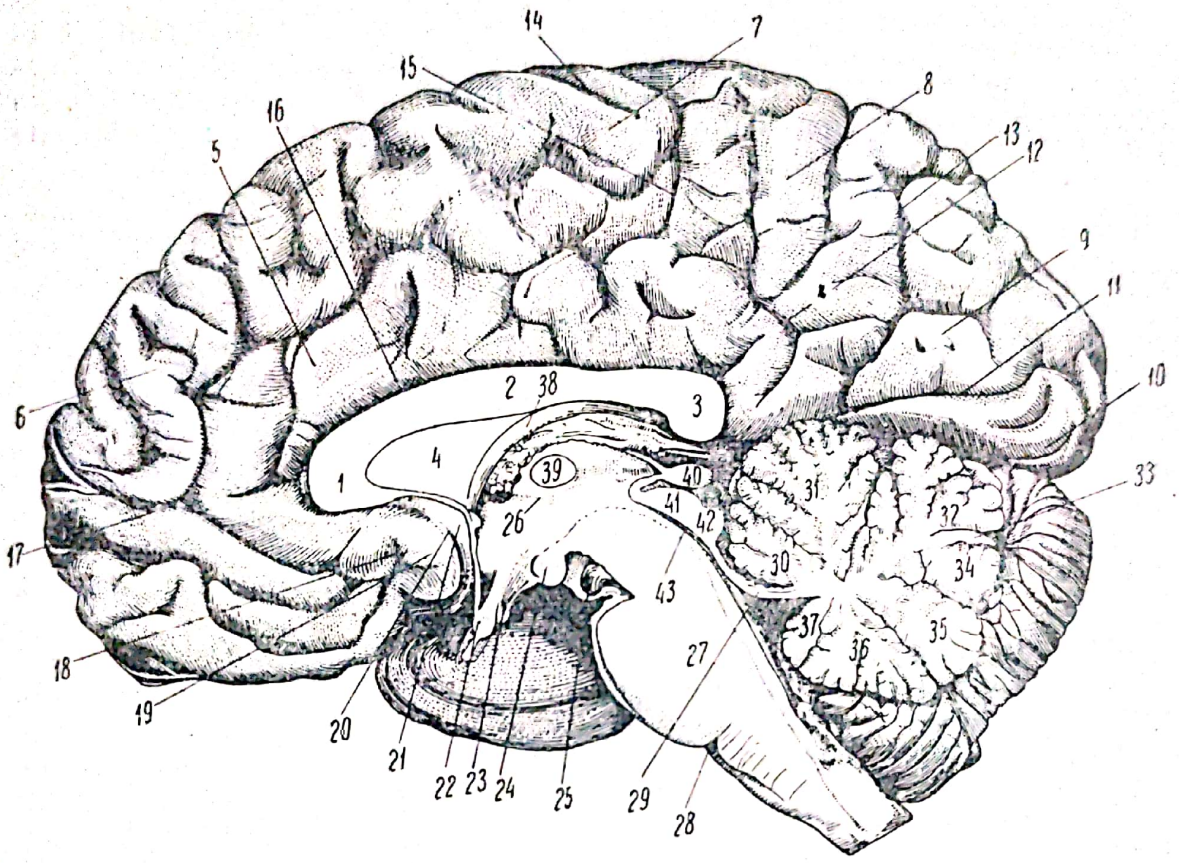

Fig. 362. Secțiune sagitală prin encefal la om (după Rauber-Kopsch):
1 — rostrul corpului calos; *2* — trunchiul corpului calos; *3* — *splenium*; *4* —*septum pellucidum*; *5* — circumvoluția corpului calos; *6* — circumvoluția frontală superioară; *7* — lobul paracentral; *8* — *praecuneus*; *9* — *cuneus*; *10* — circumvoluția occipitotemporală mijlocie; *11* — scizura calcarină; *12* — scizura subparietală; *13* — scizura parietooccipitală; *14* — sulcul central; *15* — scizura calozomarginală; *16* — scizura corpului calos; *17* — scizura calozomarginală (partea subfrontală); *18* — *sulcus adolfactorius ant.*; *19* — *area adolfactoria*; *20* — *sulcus adolfactorius post*; *21* — *girus subcallosus*; *22* — *chiasma* fasciculelor optice; *23* — infundibulul; *24* — corp mamilar; *25* — nerv oculomotor; *26* — șanțul hipotalamic; *27* — puntea; *28* — *foramen caecum*; *29* — *lingula*; *30* — *Lobulus centralis*; *31* — *culmen*; *32* — *declive*; *33* — *folium vermis*; *34* — *tuber vermis*; *35* — *pyramis*; *36* — *uvula*; *37* — *nodulus*; *38* — *fornix*; *39* — comisura cenușie; *40* — epifiza; *41* — colicului rostral drept; *42* — colicului caudal drept; *43* — apeductul lui Sylvius.

noastră și acestea din urmă. Aceste forme intermediare sînt: arheantropii (adică pitecantropii) și paleantropii (adică omul de Neanderthal)*.

Dar superioritatea encefalului uman nu constă numai în mărimea masei sale nervoase, ci și în organizarea sa mai evoluată decît la toate celelalte mamifere. Într-adevăr, toate etajele encefalului uman prezintă predominanța părților noi asupra celor vechi. Gradul cel mai superior de organizare este însă atins de creierul mare uman, care reprezintă materia vie cel mai superior organizată. Grație acestui fapt, creierul mare a devenit organul conștiinței umane.

* Putem cunoaște mărimea aproximativă a encefalului de la aceste forme după capacitatea lor craniană.

Scanned with OKEN Scanner

Gradul superior de organizare a creierului uman a fost realizat în procesul muncii în comun, creierul uman evoluînd paralel cu evoluţia acestuia, în corelaţie cu perfecţionarea mîinii ca organ al muncii, cu dezvoltarea graiului articulat, precum şi corelativ cu alte organe ale sale.

Mielencefalul sau bulbul rahidian. Morfoligia externă. Situat imediat deasupra măduvei, bulbul se continuă în sus pînă la puntea lui Varoli, faţă de care este delimitat printr-un *şanţ transversal, bulboprotuberanţial.* Limita sa faţă de măduvă este bine marcată doar de partea anterioară, de începutul încrucişării piramidelor anterioare *(decusaţia piramidelor anterioare).* Limita dintre bulb şi măduvă mai este dată şi de o linie ce trece imediat deasupra primei perechi de nervi cervicali.

Forma bulbului este aceea a unui trunchi de con răsturnat, avînd o lungime de circa 3 cm şi o lărgime de 2 cm pînă la 1,25 cm. El este uşor turtit în sens anteroposterior şi uşor curbat, prezentînd o concavitate anterioară.

Bulbul prezintă patru feţe: una anterioară, una posterioară şi două laterale.

Faţa anterioară a bulbului este o continuare a feţei anterioare a măduvei (fig. 363). Ea se întinde pînă la şanţul transversal bulboprotuberanţial, în regiunea medială a căruia emerge nervul oculomotor extern. Această faţă anterioară prezintă un *şanţ median anterior,* mărginit de *piramidele anterioare.* Pe laturile acestora se observă cîte un şanţ longitudinal, denumit *şanţul colateral bulbar* sau *şanţul hipoglosului,* dat fiind că aici emerg fibrele care constituie acest nerv. Aceste două şanţuri delimitează faţa anterioară de cele laterale. La baza bulbului se observă o încrucişare de fibre în regiunea piramidelor anterioare, şi anume încrucişarea sau decusaţia piramidelor anterioare.

Faţa posterioară a bulbului (fig. 364), în partea sa inferioară, pare a fi o simplă continuare a măduvei. *Şanţul median posterior* se continuă aici, fiind mărginit, de o parte şi de alta, *de piramidele posterioare ale bulbului* (continuare a fasciculelor lui Goll). Acestea prezintă fiecare o uşoară dilatare, denumită *clava,* care corespunde cu prezenţa, la interior, a unui nucleu cenuşiu, *nucleul lui Goll.* Pe laturile piramidelor posterioare se află *corpii restiformi,* care sînt continuarea cordoanelor lui Burdach. La baza lor se află cîte un tubercul, *tuberculul lui Rolando.* Între piramida posterioară şi corpul restiform din fiecare parte se găseşte un şanţ longitudinal, care este continuarea *şanţului intermediar posterior* din măduvă. De asemenea, între fiecare corp restiform şi faţa laterală respectivă se află *şanţul colateral posterior al bulbului,* o continuare a şanţului cu acelaşi nume din măduvă.

În jumătatea superioară a bulbului însă situaţia se schimbă. Piramidele posterioare şi corpii restiformi se depărtează de linia mediană, astfel încît şanţul median posterior se lărgeşte mult. Corespunzător acestui fenomen se lărgeşte mult aici şi canalul ependimar, formînd ventriculul al IV-lea, a cărui parte distală se află în interiorul bulbului. Toto-

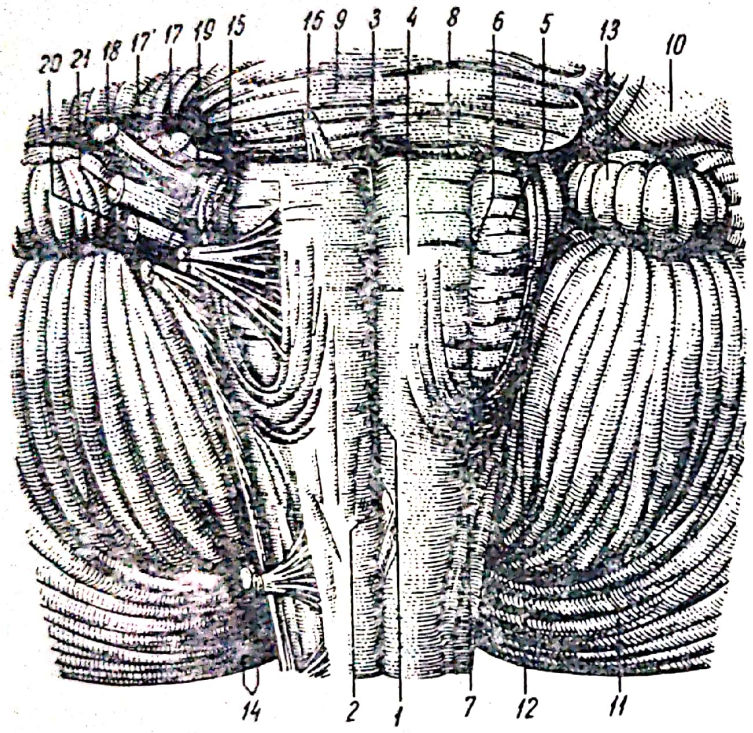

Fig. 363. Bulbul rahidian văzut pe partea sa anterioară (după Testut):

1 — şanţul median anterior; *2* — decusaţia piramidală care marchează limita dintre măduvă şi bulb; *3* — gaura oarbă; *4* — piramidă anterioară; *5* — oliva bulbară; *6* — şanţ preolivar; *7* — fasciculul de fibre arciforme; *8* — şanţ bulbopontin; *9* — protuberanţa inelară; *10* — pedunculul cerebelos mijlociu; *11* — cerebelul; *12* — lobul amigdalian al creierașului; *13* — flocul; *14* — prima pereche de nervi cervicali; *15* — marele hypoglos; *16* — oculomotor extern; *17* — facial; *17'* — intermediar al lui Wrisberg; *18* — auditiv; *19* — spinal. *20* — pneumogastric; *21* — glosofaringian.

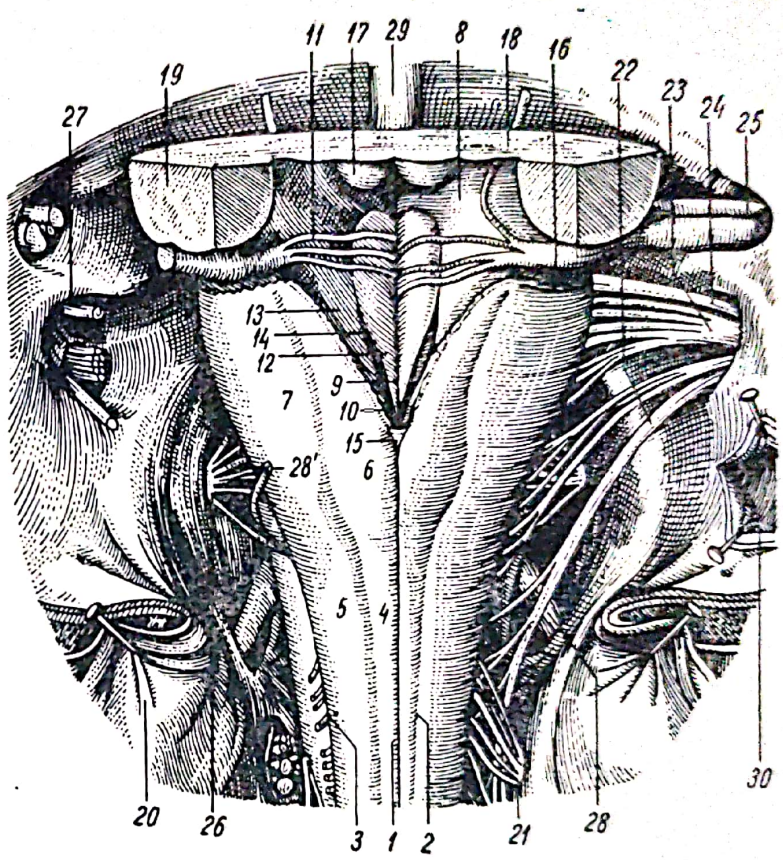

Fig. 364. Bulbul rahidian văzut pe partea sa posterioară (după Testut):

1 — şanţ median posterior; *2* — şanţul intermediar posterior; *3* — şanţul colateral posterior; *4* — fascicul Goll; *5* — fascicul Burdach; *6* — piramidă posterioară (clava); *7* — corp restiform; *8* — ventriculul *IV* (triunghiul bulbar); *9* — calamus; *10* — vîrful calamusului; *11* — firele calamusului; *12* — aripa albă internă; *13* — aripa albă externă; *14* — aripa cenuşie (care corespunde fasciei inferioare); *15* — obex; *16* — *recessus lateralis*; *17* — eminentia teres; *18* — protuberanţa secţionată; *19* — secţiune prin pedunculul cerebelos mijlociu; *20* — dura-materul rahidian; *21* — primul nerv cervical; *22* — nervul spinal; *23* — pneumogastric; *24* — glosofaringian; *25* — grupul acusticofacial; *26* — nucleele hipoglos; *27* — gaura sfîşiată posterioară; *28* — artera vertebrală cu *28'*, spinala posterioară; *29* — trunchiul bazilar; *30* — porţiune transversală a sinusului lateral.

Scanned with OKEN Scanner

dată, din cauza depărtării piramidelor posterioare de linia mediană, plafonul ventriculului IV rămîne redus numai la epiteliul său ependimar, alipit de pia-mater, împreună cu care formează *pînza coroidiană a ventriculului IV*. În unele locuri, pînza coroidiană este puternic cutată, formînd *plexurile coroidiene* ale acestui ventricul. Pînza coroidiană este străbătută aproape de unghiul inferior al ventriculului IV de orificiul lui Magendie, iar lateral de alte două orificii, orificiile lui Luschka. Aceste trei orificii pun în legătură cavitatea ventriculară cu spațiile subarahnoidiene.

Dacă se îndepărtează pînza coroidiană, atunci apare planșeul ventriculului IV. În regiunea bulbului, fundul acestui ventricul are forma unui triunghi răsturnat cu vîrful în jos, semănînd cu vîrful unei pene de scris *(calamus scriptorius)*. Un *șanț longitudinal median* împarte planșeul ventriculului în două jumătăți simetrice. De o parte și de alta a acestui șanț se observă ridicături și depresiuni de formă triunghiulară, care se numesc *aripi*. Ele sînt următoarele : *aripile albe interne* (triunghi răsturnat), situat de o parte și de alta a șanțului median, *aripile cenușii* (triunghi cu vîrful în sus), situate mai lateral decît primele, și *aripile albe externe* (triunghi răsturnat), situate și mai în afară. În grosimea aripilor albe interne se află nucleii de origine ai hipoglosului, de unde și numele de *trigonul hipoglosului*, care li se mai dă. În interiorul aripilor cenușii se găsesc nucleii de terminație ai fibrelor senzitive ale nervilor vag și glosofaringian, precum și ale nervului facial (intermediarul lui Wrisberg). În aripile albe externe se află nucleii vestibulari. Nucleii cohleari se află în regiunea pontică a ventriculului IV. Și pe planșeul regiunii superioare a ventriculului IV (care se află în metencefal) se găsesc două eminențe simetrice, de o parte și de alta a șanțului median. Ele au o formă circulară și de aceea poartă numele de *eminențele teres*. În grosimea lor se află nucleii de origine ai nervilor oculomotori externi.

În fiecare șanț colateral posterior se văd emergențele nervilor : spinal, vag și glosofaringian. Mai sus și foarte lateral, la capătul șanțului bulboprotuberanțial, se văd emergențele nervilor acustic și facial.

Fețele laterale ale bulbului se întind, fiecare, între șanțul colateral anterior și cel posterior din partea corespunzătoare. Fiecare față prezintă în porțiunea sa superioară cîte o eminență ovală, situată în imediata apropiere a șanțului colateral anterior. Ele sînt *olivele bulbare*. În interiorul fiecăreia din ele se află nuclei cenușii, *nucleii olivari*. Pe fața laterală a bulbului se văd bine niște fibre ușor arcuite, care, pornind din șanțul median anterior, îmbracă fața ventrală și fața laterală ale acestuia și poartă denumirea de *fibre arciforme externe*.

Conformația internă. Structura internă a bulbului este foarte asemănătoare, în porțiunea sa inferioară, cu aceea a măduvei. Mai sus însă această conformație este adînc modificată. Aici substanța cenușie nu se mai prezintă ca o singură formațiune continuă, ci sub formă de coloane cenușii, iar apoi sub formă de nuclei cenușii.

Scanned with OKEN Scanner

Această modificare a conformației este în legătură, pe de o parte cu apariția aici a unor nuclei proprii bulbului, iar pe de altă parte, remanierii substanței cenușii care continuă pe cea medulară.

Nucleii proprii bulbului sînt: *nucleii lui Goll și Burdach* (cu nucleul lui Monakow), unde se termină fibrele fasciculelor cu același nume din măduvă; *nucleii olivei* (lame de substanță cenușie, puternic plisată, care înconjură, fiecare, centrul medular al olivei respective); *nucleii accesorii* ai olivei sau *paraolive*, precum și *nucleii vegetativi*, centri ai parasimpaticului bulbar (nucleul salivar inferior, situat aproape de nucleul glosofaringianului, nucleul cardiopneumoenteric, situat lîngă nucleul vagului).

Substanța cenușie, care continuă pe cea medulară, prezintă, începînd din treimea inferioară a bulbului, transformări radicale. Aceste transformări sînt în legătură cu următoarele fenomene: *decusației piramidelor anterioare, decusației piniforme, formării fibrelor arciforme interne, apariției ventriculului IV*.

Într-adevăr, ambele fascicule piramidale încrucișate sînt așezate lîngă cele piramidale directe în piramidele anterioare ale bulbului, unde se încrucișează *(decusația piramidelor anterioare)* (fig. 365 și 366). În drumul lor descendent spre părțile laterale ale bulbului (care se continuă cu cordoanele laterale ale măduvei), ele decapitează coarnele anterioare. Totodată, celulele din nucleii lui Goll și Burdach (care formaseră sinapse cu fibrele senzitive ascendente, venite aici prin fas-

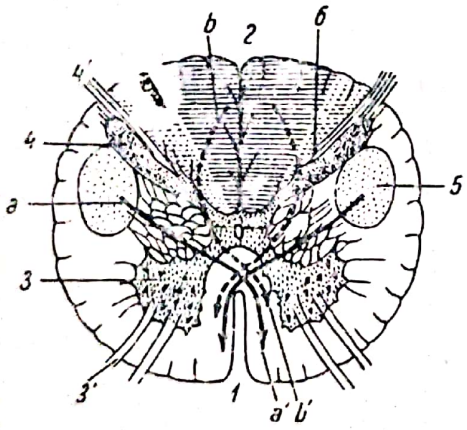

Fig. 365. Secțiune prin bulbul rahidian la partea inferioară a decusației piramidale (după Testut):

1 — șanțul median anterior; *2* — șanțul median posterior; *3* — corn anterior cu *3'*, rădăcină anterioară; *4* — corn posterior cu *4'*, rădăcină posterioară; *5* — fascicul piramidal încrucișat; *6* — fascicul Burdach. (Săgeata *a, a'*, indică traiectul pe care îl urmează fasciculul piramidal încrucișat; săgeata *b, b'*, indică traiectul fibrelor senzitive.)

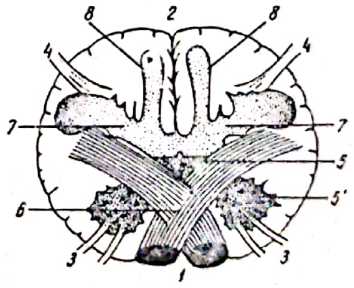

Fig. 366. Secțiune prin bulbul rahidian la nivelul decusației piramidale (după Testut):

1 — șanț median anterior; *2* — șanț median posterior; *3* — rădăcinile motoare; *4* — rădăcinile senzitive; *5* — baza coarnelor anterioare care au fost detașate prin trecerea fasciculelor piramidale încrucișate; *6* — încrucișarea celor două fascicule piramidale încrucișate care merg să formeze piramidele anterioare; *7* — coarnele posterioare; *8* — nucleii Burdach.

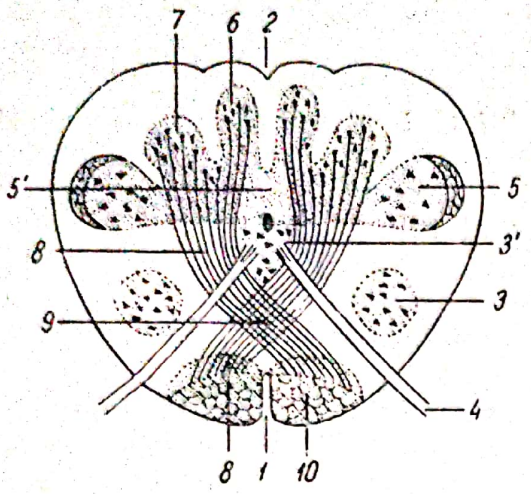

Fig. 367. Secţiune transversală făcută la nivelul încrucişării piriforme (după Testut):

1 — şanţul median anterior; *2* — şanţul median posterior; *3, 3'* — baza şi capetele coarnelor anterioare; *4* — nervul marele hipoglos; *5* şi *5'* — baza şi capetele coarnelor posterioare; *6* — nucleul Goll; *7* — nucleul Burdach; *8* — panglica lui Reil sau fasciculul senzitiv; *9* — încrucişarea senzitivă; *10* — fascicul piramidal.

ciculele lui Goll şi Burdach) trimit cilindriacşii lor (*fibre arciforme interne*) spre piramidele anterioare. În drum spre acestea, ele se alătură de fibrele piramidale, formînd mai spre interiorul lor *panglica lui Reil* sau *lemniscul median* (fig. 367). Decusaţia lor are drept efect decapitarea coarnelor posterioare. În urma acestor decusaţii, substanţa cenuşie medulară este împărţită în coloane. Patru coloane sînt reprezentate de vîrfurile coarnelor anterioare şi posterioare, izolate atît între ele cît şi de bazele lor, acestea din urmă rămînînd însă deocamdată reunite şi formînd o a cincea coloană în jurul canalului ependimar (fig. 368).

Dar lucrurile nu se limitează aici. Din cauza formării ventriculului IV. coloanele de materie cenuşie, rezultate din tăierea coarnelor, sînt deplasate în modul următor : de o parte şi de alta a liniei mediane se situează cele două coloane rezultate din baza coarnelor anterioare. Imediat, de o parte şi de alta a lor, se situează coloanele rezultate din baza coar-

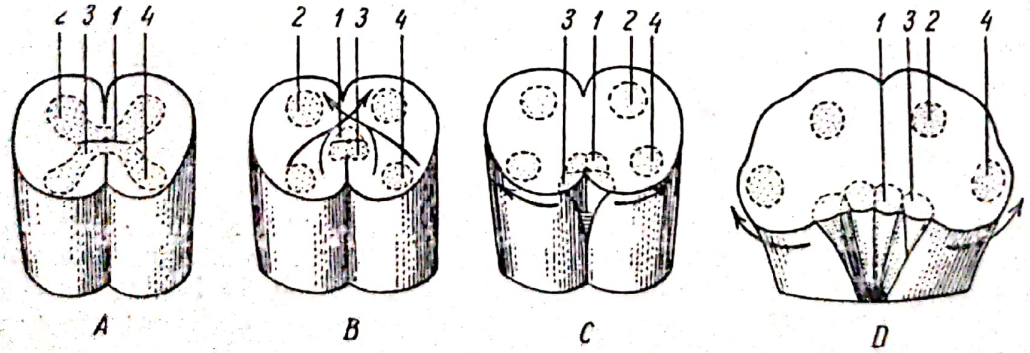

Fig. 368. Modificările substanţei cenuşii din bulb (după Testut):

A — coloana cenuşie sub încrucişarea piramidală; *B* — decapitarea coarnelor anterioare şi posterioare; *C* — cordoanele posterioare şi două coloane senzitive se îndoaie în afară în locul unde canalul ependimar se lărgeşte şi se transformă în ventriculul patru; *D* — situaţia nouă pe care o ocupă cele patru coloane cenuşii, deoarece formaţiunea ventriculară este complet efectuată;

1 — baza coarnelor anterioare; *2* — capetele coarnelor anterioare; *3* — baza coarnelor posterioare; *4* — capetele coarnelor posterioare.

Scanned with OKEN Scanner

nelor posterioare. Capul fiecărui corn posterior este deviat mai lateral, proeminînd pe fața posterolaterală a bulbului, sub forma tuberculului cenușiu al lui Rolando. Numai coloanele rezultate din capul coarnelor anterioare rămîn astfel în regiunea anterioară a bulbului. Toate celelalte coloane se află deplasate spre fața sa posterioară.

În sfîrșit, datorită apariției altor fibre arciforme interne care taie aceste coloane, acestea sînt transformate în nuclei. Acești nuclei constituie fie nucleii de origine ai fibrelor motoare ale unor nervi cranieni, fie nucleii de terminație a fibrelor senzitive ale acestora (fig. 369).

Iată care sînt acești nuclei și proveniența lor :

1) *Capul cornului anterior* dă, prin fragmentare, următorii nuclei etajați vertical :

Nucleul ambiguu (sau anterolateral al lui Stilling), unde se află celulele de origine ale fibrelor motoare ale nervilor : spinal, vag, glosofaringian (în bulb).

Nucleul motor al facialului (în regiunea punții lui Varoli).

Nucleul masticator al trigemenului (puțin mai sus).

2. *Baza cornului anterior* dă : *nucleul hipoglosului* (la nivelul bulbului, în profunzimea aripii albe interne) ;

nucleul oculomotor extern (la nivelul punții lui Varoli, în profunzimea eminențelor teres) ;

nucleul pateticului și *nucleul oculomotorului extern* (la nivelul mezencefalului).

3) *Capul cornului posterior dă : nucleul gelatinos al lui Rolando* (unde se termină, la nivelul bulbului, fibrele senzitive ale trigemenului, făcînd aici o primă stație).

4) *Baza cornului posterior* dă : *nucleul fasciculului solitar* (unde se termină fibrele senzitive ale facialului (intermediarul lui Wrisberg), ale glosofaringianului, și ale vagului. El se află în profunzimea aripii cenușii a bulbului ;

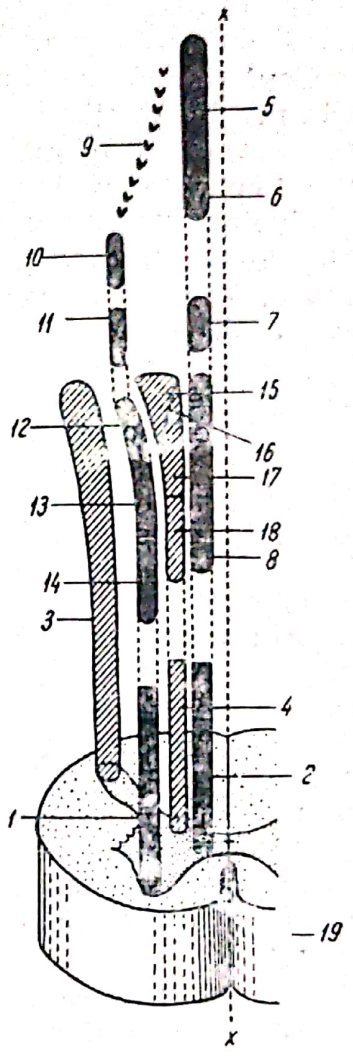

Fig. 369. Nucleii bulbopontici și corespondența lor cu formațiunile cenușii omologe din măduva spinării (după Testut):

1 — capul cornului anterior; *2* — baza cornului anterior; *3* — capul cornului posterior — nucleu al trigemenului; *4* — baza cornului posterior; *5* — nucleul nervului oculomotor comun; *6* — nucleul nervului patetic; *7* — nucleul nervului oculomotor extern; *8* — nucleul nervului hypoglos; *9* — nucleu al nervului trigemen; *10* — nucleul nervului masticator; *11* — nucleul nervului facial; *12* — nucleul nervului glosofaringian-fasciculul motor; *13* — nucleul nervului pneumogastric-fasciculul motor; *14* — nucleul nervului spinal; *15* — nucleul nervului auditiv; *16* — nucleul nervului intermediar al lui Wrisberg; *17* — nucleul nervului glosofaringian-ramul senzitiv; *18* — nucleul nervului pneumogastric-fascicul senzitiv; *19* — măduva cervicală.

nucleii vestibulari și cohleari, unde se termină fibrele ramului vestibular și cohlear ale acusticului, făcînd aici o primă stație ;

nucleul (din *locus coeruleus*) al fibrelor senzitive ale trigemenului (de la nivelul punții).

Substanța albă a bulbului este constituită din fibre mielinizate, care pot fi împărțite în două categorii : *fibre de trecere* (descendente sau ascendente), *asociative* și *fibre proprii bulbului.*

Fibrele de trecere ascendente sînt *fibrele fasciculelor lui Goll și Burdach*, care sinapsează cu celulele din nucleii respectivi. Axonii acestora din urmă se arcuiesc pentru a forma decusația piniformă, intrînd astfel în categoria fibrelor arciforme interne, proprii bulbului. După ce aceste fibre s-au situat alături și mai la interiorul fibrelor piramidale, ele formează *panglica lui Reil* sau *lemniscul median. Fibrele fasciculelor spinotalamice* (anterior și lateral) trec prin formațiunea reticulară a bulbului și se situează la partea posterioară a lemniscului median, formînd *lemniscul spinal.* În sfîrșit, *fibrele fasciculelor cerebeloase directe* intră în pedunculul cerebelos inferior, îndreptîndu-se spre cerebel, în timp ce *fibrele fasciculelor cerebeloase încrucișate* trec prin bulb, îndreptîndu-se spre puntea lui Varoli, iar apoi spre cerebel.

Fibrele de trecere descendente sînt reprezentate prin fibrele fasciculelor piramidale și prin cele extrapiramidale.

Fasciculele piramidale intră în constituția piramidelor anterioare. Cele încrucișate se încrucișează în bulb (decusația piramidelor anterioare), în timp ce cele directe merg prin bulb fără a se încrucișa.

Fasciculele extrapiramidale (rubrospinal, tectospinal, olivospinal, reticulospinal, vestibulospinal) se coboară prin substanța reticulară a bulbului.

Fibrele de trecere asociative leagă diferitele etaje ale trunchiului cerebral, precum și pe acestea cu diferite etaje ale măduvei. Ele par a constitui o prelungire a fasciculului lateral profund. În bulb, ele alcătuiesc *bandeleta posterioară*, care se asază în partea superioară a bulbului, imediat îndărătul lemniscului median și spinal. În acest mod, la partea superioară a bulbului, fibrele de trecere se află așezate în ordinea următoare, mergînd din partea anterioară spre cea posterioară :

1) fibrele motoare ;
2) fibrele senzitive ;
3) fibrele asociative.

Fibrele proprii bulbului sînt reprezentate, în special, prin *fibrele arciforme* și prin fibrele formațiunii reticulare a bulbului.

Fibrele arciforme sînt externe și interne. Printre ele putem distinge următoarele grupe :

1) fibrele arciforme, pornite din nucleii lui Goll și Burdach ;
2) fibrele încrucișate, de legătură, între olivele bulbare și cerebel ;

Scanned with OKEN Scanner

3) fibrele de legătură între nucleul lui Monakow și cerebel;
4) fibrele ce leagă nucleii vestibulari cu cerebelul;
5) fibrele care leagă nucleii cohleari cu cerebelul.

Formațiunea reticulară a bulbului se află între piramidele anterioare și planșeul ventriculului IV. Ea este alcătuită din *fibrele* arciforme (transversale) și din fibrele verticale aparținînd *bandeletei longitudinale posterioare, fasciculului central al calotei (Bechterev)*, precum și *fasciculului solitar*. Aici găsim *nucleul lui Roller* sau nucleul central inferior, al lui Bechterev, precum și *nucleul lateral*.

Formațiunea reticulară este împărțită în două prin rădăcina hipoglosului: formațiunea reticulată albă (medială) și formațiunea reticulată cenușie (laterală).

Ca și măduva, bulbul este un centru reflex și totodată el are un rol important în conducerea influxurilor, cele senzitive propagîndu-se de-a lungul fibrelor ascendente, spre etajele superioare ale encefalului, în timp ce influxurile asociativomotoare se coboară prin fibrele sale descendente.

Bulbul conține centrii vegetativi ai unor reflexe de importanță vitală pentru organism, fapt pentru care anatomiștii și fiziologii mai vechi i-au denumit „nod vital". Iată unii dintre acești centri.

Centrul reflexului respirator, cu o arie inspiratoare și una expiratoare, ce se află așezat în formațiunea reticulară a bulbului și care reglează respirația. Centrul *reflexului arcului aortic* și *centrul reflexului sinucarotidian*, care reglează bătăile inimii. *Centrul reflexului de tuse, centrul reflexului de vărsătură*, centrul *reflexelor de deglutiție*. De asemenea, secreția salivei, a pancreasului, a mucoasei gastrointestinale se află sub dependența centrilor reflecși bulbari.

Olivele bulbare au un rol important în reglarea tonică și statică a mișcănilor capului și gîtului, fiind în conexiune nervoasă cu cerebelul și cu nucleul roșu din mezencefal.

Metencefalul. Metencefalul la om (ca și la toate mamiferele) este format din *cerebel* și din *puntea lui Varoli* sau *protuberanța inelară*. Primul se formează pe seama părții dorsale a metencefalului, cea de-a doua, din partea sa ventrală.

Cerebelul sau creierașul. Creierașul se află așezat deasupra bulbului, proeminînd în fosele occipitale inferioare ale neurocraniului. El este parțial acoperit de partea posterioară a emisferelor cerebrale, de care se află separat printr-o formațiune meningeală: *cortul creierașului*.

Din punct de vedere filo- și ontogenetic, creierașul se dezvoltă în raport cu dezvoltarea statoreceptorilor și, din punct de vedere funcțional, el este organul de adaptare a organismului la anihilarea acțiunii unor proprietăți fundamentale ale corpului: greutatea și inerția. Ca atare, el reprezintă organul ce reglează coordonarea mișcărilor. După cercetări noi (școala lui Orbeli) el ar fi și unul dintre centrii superiori ai sistemului nervos vegetativ.

Scanned with OKEN Scanner

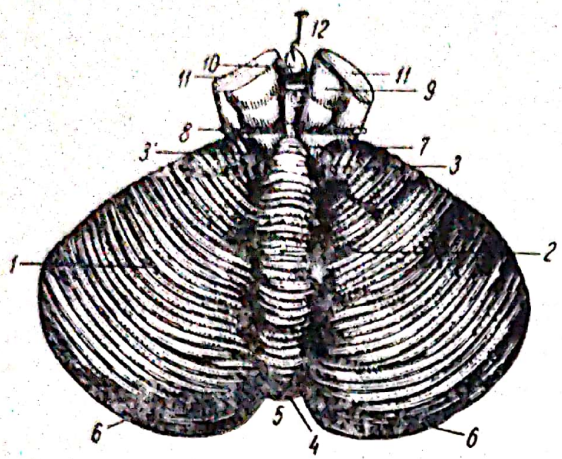

Fig. 370. Creierașul văzut pe partea superioară (după Testut):

1 — fața superioară a creierașului; *2* — vermis superior; *3* — lobulului central; *3'* — aripile laterale ale lobului central; *4* — vermis posterior; *5* — jgheabul posterior al creierașului; *6* — marea scizură circulară a lui Vicq-d'Azyr; *7* — valvula lui Vieussens; *8* — nerv patetic; *9* — tuberculii cvadrigemeni; *10* — glanda pineală; *11* — secțiuni prin pedunculii cerebeloși; *12* — ventriculul trei.

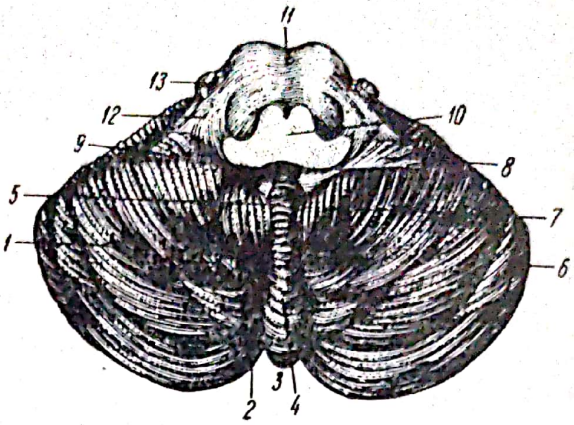

Fig. 371. Creierașul văzut pe partea inferioară (după Testut):

1 — fața internă a creierașului; *2* — marea scizură mediană; *3* — incizura posterioară; *4* — eminența crucială a lui Malacarna; *5* — lueta; *6* — marea scizură circulară a lui Vicq-d'Azyr; *7* — lobulul amigdalian; *8* — lobulul pneumogastricului; *9* — ventriculul *IV*; *10* — secțiune prin extremitatea superioară a bulbului; *11* — protuberanța inelară; *12* — pedunculul cerebelos mijlociu; *13* — nervul trigemen cu cele două rădăcini.

Morfologia externă. (fig. 370 și 371). La om ca și la toate mamiferele, creierașul este format dintr-o porțiune mediană, nepereche, denumită *vermis*, și din două formațiuni lateral-simetrice: *emisferele cerebeloase*. Am văzut că acestea din urmă reprezintă tocmai partea nouă a creierașului, *neocerebelul*, caracteristic mamiferelor. La om, emisferele ajung la un grad deosebit de dezvoltare, aceasta în legătură cu realizarea staționii verticale, a mersului biped și în legătură cu perfecționarea activității membrului anterior, în raport cu procesul muncii.

În ansamblu creierașul are forma unui ovoid turtit, de sus în jos, și alungit transversal. El prezintă două fețe: cea superioară și cea inferioară și o margine circumferențială. De-a lungul acestei margini se observă prezența unui șanț adînc, care delimitează cele două fețe: șanțul circumferențial al lui *Vicq d' Azyr*.

Fața superioară, ca și fața inferioară, prezintă la mijloc vermisul, iar lateral, cele două emisfere. Vermisul, văzut pe fața superioară (*vermisul superior*), apare mai puțin proeminent decît pe fața inferioară (*vermisul inferior*). De asemenea, capătul anterior al vermisului proemină pe fața inferioară, formînd *lueta*. Tot pe fața inferioară, vermisul prezintă o proeminență mediană, denumită: *eminența crucială a lui Malacarna* (fig. 372). Pe ambele fețe, vermisul este brăzdat de șanțuri transversale, care justifică numele ce i se dă, din cauza asemănării cu un vierme anelid.

Şi emisferele cerebeloase sînt brăzdate de şanţuri mai mult sau mai puţin adînci. Ele au o formă arcuită şi sînt mai mult sau mai puţin paralele între ele. Ele împart cele două suprafeţe ale emisferelor cerebeloase în lobi, lobuli şi lamele (circumvoluţiile creierăşului). Pe suprafaţa inferioară a emisferelor cerebeloase se pot distinge, de o parte şi de alta a părţii anterioare a vermisului, doi lobuli: *lobulii amigdalieni*. De asemenea, în regiunea părţii anterioare a circumferinţei creierăşului, se văd două mase simetirce de materie nervoasă: *floculii* sau *lobulii pneumogastricului* (numiţi astfel în mod cu totul impropriu, doar din cauza vecinătăţii lor topografice cu locul de emergenţă a pneumogastricului). Lobulii pneumogastricului, împreună cu nodulul vermisului, formează părţile cele mai vechi ale cerebelului. Ei sînt uniţi prin cîte o lamelă de substanţă nervoasă, denumită impropriu *valvulele lui Tarin* sau vălul medular posterior (fig. 372). Aceste valvule se văd bine pe faţa inferioară a creierăşului, de o parte şi de alta a luetei. Floculii, împreună cu nodulul vermisului şi valvulele lui Tarin (care le leagă), constituie *sistemul nodulofloculor* al cerebelului.

Structura internă a creierăşului. Ca orice parte a axului cerebrospinal, creierăşul este format din substanţă albă şi cenuşie. Substanţa cenuşie este aşezată la exterior, sub forma unei pături subţiri, *scoarţa cerebeloasă*, precum şi sub formă de nuclei aşezaţi perechi la interior în substanţa albă. Aceşti nuclei sînt: *nucleii dinţaţi* (sau olivele cerebeloase), *nucleii emboliformi*, *nucleii globuloşi* şi *nucleii cortului* (*fastigii*).

Substanţa albă, situată la interiorul creierăşului, fiind acoperită de cea cenuşie, apare pe secţiuni, sub forma unor frunze de tuia, din cauza

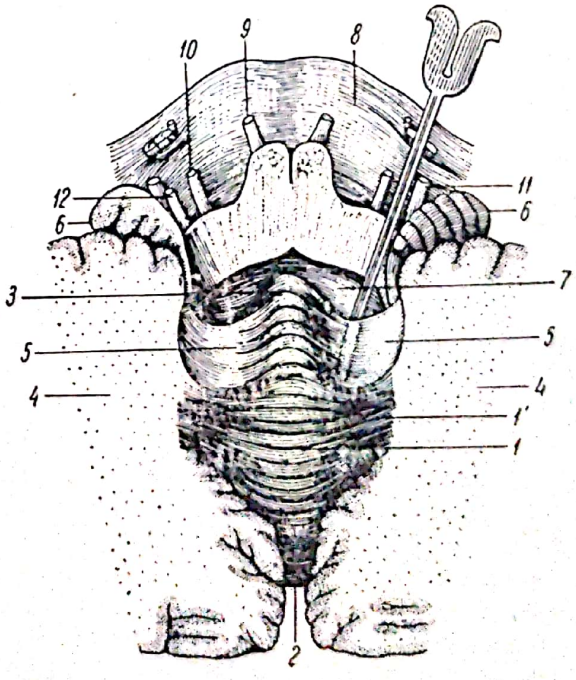

Fig. 372. Eminenţa lui Malacarna şi valvulele lui Tarin (după Testut):
1 — piramida lui Malacarna; *1'* — braţele ei laterale; *2* — tuberculul posterior sau vermisul posterior; *3* — lueta; *4* — secţiune orizontală prin emisferele cerebeloase; *5* — valvulele lui Tarin; *6* — lobulii pneumogastrici sau floculii; *7* — ventriculul *IV*; *8* — protuberanţa inelară; *9* — nerv oculomotor extern; *10* — nerv facial; *11* — nerv auditiv; *12* — nerv intermediar al lui Wrisberg.

Scanned with OKEN Scanner

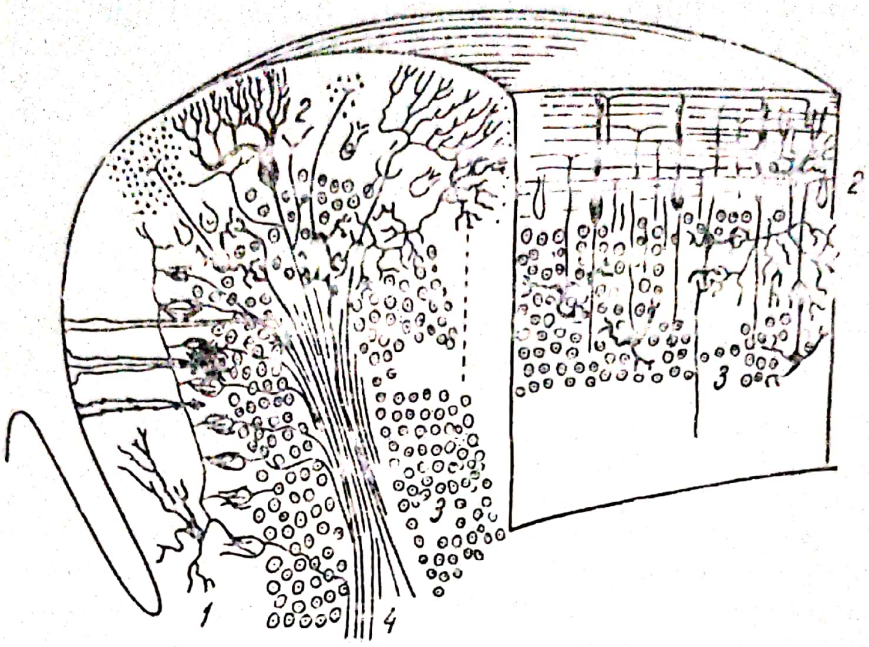

Fig. 373. Aspecte din structura microscopică a scoarței cerebeloase (după Collin):
1 — stratul molecular; *2* — stratul celulelor lui Purkinje; *3* — stratul granular; *4* — substanța albă.

șanțurilor numeroase care brăzdează suprafața cerebelului. Acestui aspect al ei, cerebelul îi datorează denumirea dată de vechii anatomiști: *arborele vieții* (fig. 362). Substanța albă este constituită din fibre nervoase, care leagă lobii și lamelele cerebeloase între ele, leagă scoarța cerebeloasă cu nucleii interni și leagă cerebelul cu celelalte etaje ale axului cerebrospinal.

Substanța cenușie a scoarței creierașului prezintă o structură care a putut fi bine clarificată (fig. 373). Ea este formată din următoarele trei straturi de celule: *stratul molecular* (exern), *stratul celulelor lui Purkinje* (mijlociu) și *stratul granular* (intern).

Stratul celulelor lui Purkinje este format dintr-un rînd de celule mari, în formă de amforă, ale căror prelungiri dendritice lungi se află așezate spre exterior, ajungînd în stratul molecular, ramificîndu-se toate într-un singur plan, perpendicular pe axa mare a lamelelor cerebeloase. Axonii acestor celule, cu colaterale recurente, se îndreaptă spre nucleii dințați, unde sinapsează cu celulele acestora.

Stratul granular este format din celule cu corpul mic, cu nucleul mare și intens colorabil, de unde le vine și numele. Ele prezintă cîteva prelungiri protoplasmatice scurte, care rămîn în acest strat. Prelungirile lor axonice se ridică spre suprafața scoarței, ajungînd în stratul molecular, unde fiecare axon se ramifică în două ramuri ce merg paralel cu suprafața (deci și între ele) și paralel cu axa mare a lamelelor (deci perpendicular pe planul de ramificare a dendritelor celulelor lui

Scanned with OKEN Scanner

Purkinje). Din cauza aşezării lor paralele se numesc *fibre paralele*. Aceste fibre intră în legătură, pe de o parte, cu dendritele celulelor lui Purkinje, pe de altă parte, cu celulele proprii stratului molecular (celule cu prelungiri în formă de paneraş), precum şi cu celulele de *tip Golgi II* din stratul granular. Celulele Golgi II sînt nişte celule ce prezintă dendrite lungi, care sinapsează cu fibrele paralele (mergînd spre stratul molecular) şi ai căror axoni scurţi intră în legătură cu prelungirile protoplasmatice ale celulelor granulare. Date fiind legăturile lor, influxul nervos plecat din celulele granulare se poate reîntoarce la acestea din urmă, prin intermediul celulelor lui Golgi.

Stratul molecular este format din celule mici, cu corpul dezvoltat paralel cu suprafaţa cerebeloasă. Prelungirile lor protoplasmatice formează sinapse cu fibrele paralele, iar axonii lor se ramifică în jurul corpului celulelor lui Purkinje, formînd în jurul acestuia panerase de fibre, de unde provine şi numele lor de *celule cu prelungiri în formă de paneraş*.

Scoarţa primeşte două categorii de fibre aferente (ascendente) : *fibre musciforme*, care se pun în legătură cu celulele granulare, şi *fibre agăţătoare*, ce se pun în legătură cu celulele lui Purkinje.

Legăturile din celulele scoarţei cerebeloase şi mersul influxului nervos au fost şi ele foarte bine clarificate. Influxul nervos vine în scoarţa creierașului prin fibrele aferente. Prin cele musciforme el ajunge în celulele granulare, care-l propagă, prin fibrele paralele, la : celulele lui Purkinje, celulele cu prelungiri în formă de paneraş şi celulele Golgi II. Dat fiind că celulele cu prelungiri în formă de paneraş sinapsează cu celulele lui Purkinje, iar celulele Golgi II transmit influxul nervos tot la celulele granulare, rezultă că, în ultima analiză, impulsurile venite pe calea fibrelor musciforme ajung la celulele lui Purkinje, dar pe cale indirectă. În ceea ce priveşte impulsurile venite la scoarţa cerebeloasă prin fibrele agăţătoare, ele ajung direct la celulele lui Purkinje. Toate excitaţiile venite din afara creierașului se concentrează astfel în acestea din urmă. Pe baza acestor impulsuri, aceste celule emit impulsuri nervoase, care sînt transmise prin axonii lor (fibre descendente) la nucleii dinţaţi. Datorită acestui fapt, celulele lui Purkinje sînt denumite *creieraş în miniatură*.

Legăturile creierașului cu celelalte etaje ale encefalului.

Creierașul este legat cu celelalte etaje ale encefalului prin următoarele formaţiuni : *pedunculii cerebeloşi inferiori* (care-l leagă de bulb), *pedunculii cerebeloşi mijlocii* (care-l leagă de punte), *pedunculii cerebeloşi superiori* (care-l leagă de mezencefal) (fig. 374, 375, 376).

Între pedunculii cerebeloşi superiori se găseşte o lamelă de substanţă nervoasă albă, numită *valvula lui Vieussens*.

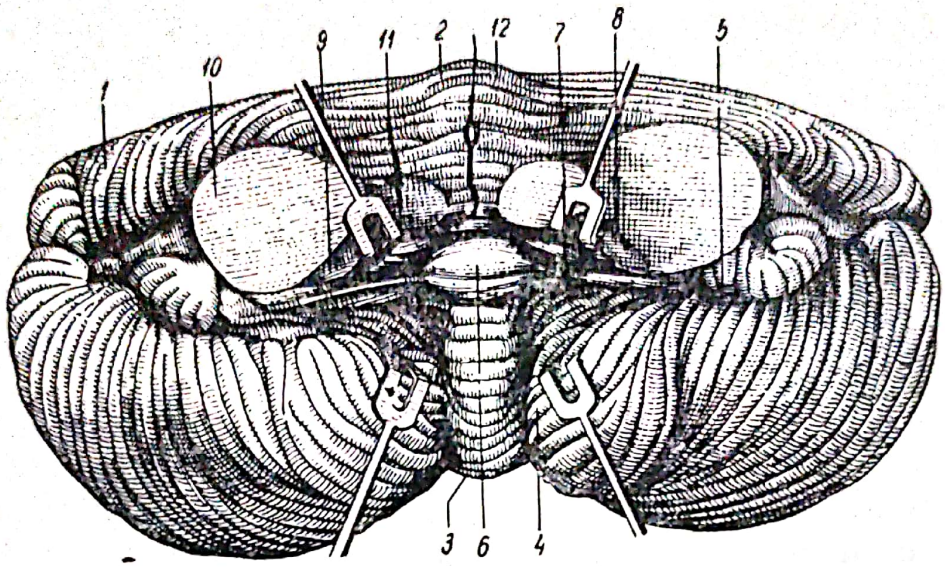

Fig. 374. Poziția pedunculilor cerebeloși pe fața anterioară a creierașului (după Testut):

1 — creierașul; *2* — vermisul superior; *3* — vermisul inferior (eminența crucială a lui Malacarna); *4* — amigdala; *5* — flocul; *6* — lueta; *7* — valvula lui Tarin (mergînd de la luetă la flocul), marginea anterioară; *8* — ventriculul patru; *9* — secțiune prin pedunculul cerebelos inferior; *10* — secțiune prin penducului cerebelos superior; *11* — secțiune prin pedunculii cerebeloși superiori; *12* — valvula lui Vieussens.

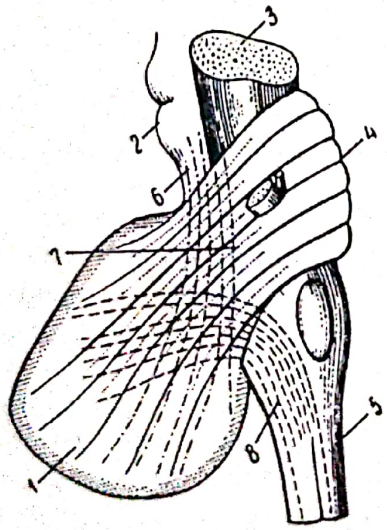

Fig. 375. Figură semischematică reprezentînd cele trei perechi de penduncuri cerebeloși (după Testut):

1 — cerebelul; *2* — tuberculii cvadrigemeni; *3* — pedunculi cerebral; *4* — protuberanța inelară; *5* — bulbul rahidian; *6* — pedunculi cerebelos superior; *7* — pedunculi cerebelos mijlociu; *8* — pedunculi cerebelos inferior.

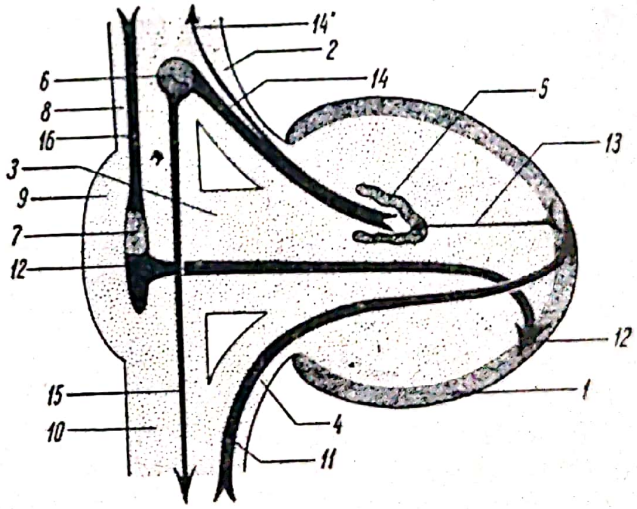

Fig. 376. Schema sistematizării pedunculilor cerebeloși la om (după Testut):

1 — scoarța cerebelului; *2* — pedunculi cerebelos superior; *3* — pedunculi cerebelos mijlociu; *4* — pedunculi cerebelos inferior; *5* — oliva cerebeloasă; *6* — nucleul roșu; *7* — nucleul punții; *8* — pedunculi cerebral; *9* — protuberanța; *10* — bulbul; *11* — fibre medulare aferente trecînd prin pedunculii cerebeloși inferiori ajung în scoarța cerebeloasă; *12* — fibre aferente, venind dintr-un nucleu al punții, trec prin pedunculii cerebeloși mijlocii; *13* — fibre de proecție intracerebeloase; *14* — fibre eferente trecînd prin pedunculii cerebeloși superiori (fibre cerebelorubrice); *14'* — fibre cerebelotalamice; *15* — calea rubrospinală.

Scanned with OKEN Scanner

Pedunculii cerebeloşi inferiori, care par a continua corpii restiformi, sînt formaţi, în realitate, din fibrele *fasciculului cerebelos direct* (Flechsig), care iau locul celor dintîi, pe măsură ce fibrele lor se epuizează în nucleii lui Goll şi Burdach. Prin aceste fibre, excitaţiile periferice parvin la creieraş, după ce au mers de-a lungul măduvei. La aceste fibre spinocerebeloase directe se adaugă şi alte fibre ascendente, emanate din unii nuclei bulbari: *fibrele olivocerebeloase* şi *fibrele vestibulocerebeloase*. Prin acestea din urmă creierașul primeşte impulsuri şi de la aparatul vestibular (direct sau indirect).

Pedunculii cerebeloşi inferiori sînt constituiţi însă şi din fibre eferente, nu numai aferente. Fibrele eferente sînt cele *cerebelovestibulare*, care transmit impulsurile cerebelului nucleului vestibular, care le retransmite, la rîndul lui, măduvei (fasciculul *extrapiramidal vestibulospinal*) şi nucleilor nervilor oculomotori (fibrele *vestibulooculogire*).

Pedunculii cerebeloşi mijlocii cuprind fibre pontocerebeloase (destinate emisferelor cerebeloase), prin intermediul cărora impulsurile venite de la cortexul cerebral în punte sînt transmise la cerebel. Ele constituie deci o parte din *calea corticopontocerebeloasă*. Iată de ce puntea este cu atît mai mare, cu cît emisferele cerebrale şi cerebeloase sînt mai dezvoltate. În constituţia pedunculilor cerebeloşi mijlocii mai intră încă şi *fibre cerebelo-cerebeloase transpontine* care leagă cele două emisfere cerebeloase trecînd prin punte.

Pedunculii cerebeloşi superiori conţin atît fibre aferente cît şi fibre eferente. Primele sînt reprezentate prin fibrele *fasciculului cerebelos încrucişat* (Gowers), care aduce aici implusuri culese de nervii rahidieni, precum şi prin *fibre tectocerebeloase* (contestate de unii). Cele de-al doilea (adică fibrele eferente) sînt reprezentate prin fibrele *cerebelorubrice*, care merg spre nucleul roşu, unde sinapsează cu celulele acestuia. Celulele nucleului roşu vor retransmite impulsurile nervoase primite, prin *fasciculul rubrospinal* (calea extrapiramidală), precum şi prin *fibrele cerebelotalamice* la celulele din nucleul lateroventral al talamusului. Acestea vor retransmite la rîndul lor impulsurile primite de la creieraş la scoarţa cerebrală prin *fasciculul talamocerebral*.

În general, se admite astăzi că arhicerebelul este legat de funcţiile de echilibru, fiind corelat cu aparatul vestibular. Paleocerebelul, fiind legat de fasciculele spinocerebeloase, primeşte impulsurile inconştiente profunde, izvorîte la nivelul muşchilor, tendoanelor, articulaţiilor, controlînd tonusul muscular. Neocerebelul este legat de scoarţa cerebrală prin fibrele corticopontocerebeloase şi este înştiinţat de impulsurile motoare pornite din scoarţa cerebrală. Prin impulsurile elaborate de el şi transmise măduvei prin fibre cerebelorubrospinale, el asigură sinergia musculară, adică contracţia armonioasă a unor grupuri de muşchi a căror acţiune permite executarea unui anumit act.

Puntea lui Varoli. Morfologia externă (fig. 377). Aşezată în regiunea ventrală a mentencefalului, puntea sau *protuberanţa inelară* are forma unui cordon alb şi larg, mărginindu-se în jos cu piramidele anterioare

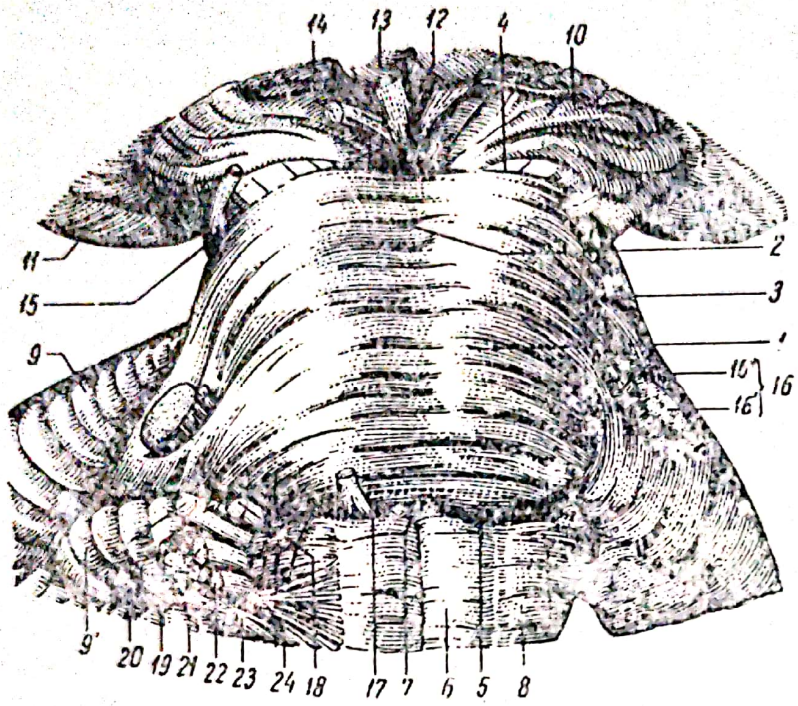

Fig. 377. Puntea lui Varoli (după Testut):
1 — protuberanța; *2* — șanțul median; *3* — burelet piramidal; *4* — șanțul protuberanțial superior; *5* — șanțul protuberanțial inferior sau bulbopontin; *6* — piramidă anterioară a bulbului; *7* — gaura oarbă; *8* — oliva bulbară; *9* — cerebelul cu *9'* — flocculus; *10* — pedunculul cerebral; *11* — hemisferă cerebrală; *12* — spațiu interpeduncular; *13* — tuberculul mamilar; *14* — nerv oculomotor comun; *15* — nerv patetic; *16* — nerv trigemen cu *16'* — rădăcina lui groasă și *16''* — rădăcina lui mică; *17* — nerv oculomotor extern; *18* — nerv facial; *19* — nerv intermediar; *20* — nerv auditiv; *21* — nerv glosofaringian; *22* — nerv pneumogastric; *23* — nerv spinal; *24* — nerv hypoglos.

ale bulbului, iar sus, cu pedunculii cerebrali. Lateral, ea se continuă cu pedunculii cerebeloși mijlocii, de care este separată prin emergența nervilor trigeméni (V).

Pe fața sa anterioară se remarcă o depresiune mediană, sagitală, denumită șanț bazilar, mărginit lateral de cîte un burelet piramidal. În afara acestora se observă emergența nervilor trigemeni (V).

Fața posterioară a punții nu este vizibilă, fiind acoperită de cerebel. Ea formează planșeul părții superioare a ventriculului IV.

Structura internă. Se pot deosebi două părți : o parte bazală sau anterioară, mai mare, *baza punții*, și o parte dorsală sau posterioară, *calota punții* (tegmentum). Granița dintre ele este formată de fibre transverse care constituie *corpul trapezoidal*, pe părțile laterale ale căruia se găsesc *olivele protuberanțiale*, care, împreună cu corpul trapezoidal, intră în constituția căii auditive.

Partea bazilară este formată din fibre longitudinale și transversale, printre care se află așezați *nucleii pontici*. Fibrele longitudinale sînt *fibre corticopontice* care leagă scoarța cerebrală cu nucleii pontici (de unde pleacă apoi fibrele pontocerebeloase), *fibre corticospinale* (care leagă scoarța cerebrală cu măduva), precum și *fibre corticonucleare* (care leagă scoarța cerebrală cu nucleii motori ai unor nervi cranieni (V, VI, VII). Fibrele transversale sînt cele *pontocerebeloase* sau *cerebelocerebeloase transpontine*, au fost descrise.

Calota protuberanței prezintă o *formațiune reticulară*, care nu este altceva decît continuarea celei din bulb. Tot aici se continuă și lemniscul median (banda lui Reil mediană), de care se alătură lemniscul spinal

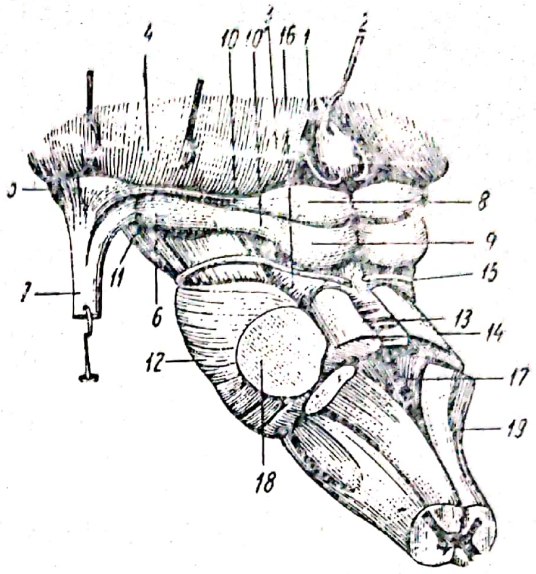

Fig. 378. Mezencefalul şi legăturile sale cu părţile învecinate (după Testut):

1 — ventriculul mijlociu; *2* — glanda pineală; *3* — triunghiul habenular; *4* — extremitatea posterioară a păturii optice, ridicată pentru a vedea; *5* — corpul genunchiat extern; *6* — corpul genunchiat intern; *7* — bandeleta optică cu cele două rădăcini; *8* — tubercul cvadrigemen anterior; *9* — tubercul cvadrigemen posterior; *10* — braţul anterior şi *10'* — braţul posterior al tuberculilor cvadrigemeni; *11* — pedunculul cerebral; *12* — protuberanţa; *13* — valvula lui Vieussens; *14* — pedunculul cerebelos superior; *15* — nervul patetic; *16* — fasciculul lateral al istmului; *17* — ventriculul *IV*; *18* — pedunculul cerebelos mijlociu; *19* — pedunculul cerebelos inferior.

(fibre spinotalamice anterolaterale), fibrele senzitive venite din nucleii senzitivi ai unor nervi cranieni (V, VII, IX, X), precum şi lemniscul lateral şi bandeleta posterioară longitudinală. În fine, tot aici se întîlnesc formaţiuni care prelungesc pe acelea din bulb şi măduvă : nucleii motori ai nervilor V, VI şi VII, precum şi nucleii de terminare a fibrelor senzitive ale nervilor V şi VIII (prima staţie).

Mezencefalul. Mezencefalul se află interpus între punte şi creieraş, pe de o parte, şi diencefal, pe de alta (fig. 378). Lung de circa 2 cm mezencefalul prezintă în interiorul său un canal îngust, *apeductul lui Sylvius*, care face parte din sistemul ventricular, stabilind legătura între ventriculele IV şi III. Apeductul lui Sylvius împarte mezencefalul în două părţi : una dorsală, denumită *tectum opticum*, şi una ventrală, formată din *tegmentum* sau *calotă*, la baza cărora s-au diferenţiat *pedunculii cerebrali*. În anatomia umană, tegmentumul şi pedunculii cerebrali sînt reuniţi sub denumirea de pedunculi cerebrali (fig. 379).

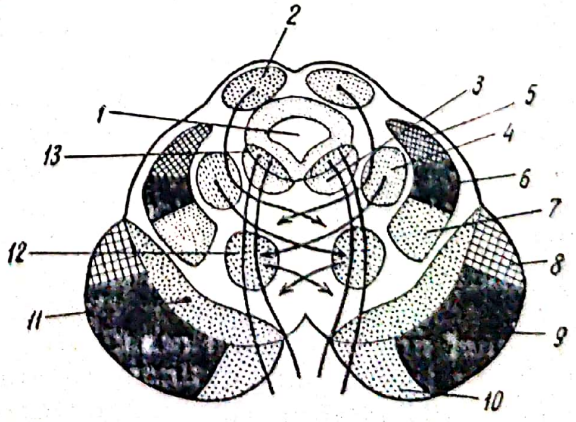

Fig. 379. Secţiune transversală prin mezencefal — la om (după Rouvière):

1 — apeductul lui Sylvius; *2* — tubercul cvadrigemen anterior; *3* — bandeletă longitudinală posterioară; *4* — pedunculul cerebelos superior; *5* — panglica laterală a lui Reil; *6* — fascicul spinotalamic; *7* — panglica mediană a lui Reil; *8* — fascicul corticopretuberanţial; *9* — fascicul piramidal; *10* — fasciculul geniculat; *11* — *locus niger*; *12* — nucleul roşu; *13* — nucleul nervului oculomotor comun.

Tectum opticum, sau acoperișul optic, este partea cea mai veche a mezencefalului. La vertebratele inferioare aici se găsesc centrii vederii și ai auzului. O dată cu apariția neorcortexului la amniote, se ivesc și centrii corticali ai acestor simțuri, care devin predominante la mamifere, acoperișul optic avînd acum doar un rol de centru subcortical.

Pedunculii cerebrali constituie partea cea mai nouă a mezencefalului, prin care, o dată cu telenecefalizarea funcțiunilor, trec numeroase fibre piramidale spre centrii motori primari.

Tectum opticum. Acoperișul optic se află ascuns sub partea posterioară a paliumului, astfel încît nu se observă la exterior. E împărțit prin două șanțuri, care se întretaie cruciș în patru tuberculi, denumiți *tuberculii cvadrigemeni*. Diferențierea externă a patru tuberculi, în loc de doi (tuberculii bigemeni de la celelalte vertebrate) constituie un caracter tipic mamiferelor. Trebuie însă adăugat că unele elemente nervoase din tuberculii cvadrigemeni posteriori (apărute încă la pești) există la toate vertebratele, chiar dacă lor nu le corespunde și o diferențiere externă.

În șanțul longitudinal, care separă tuberculii drepți de cei din stînga, se află așezată partea distală a epifizei, care aparține diencefalului.

Tuberculii cvadrigemeni anteriori sau superiori reprezintă, la om, centrii subcorticali ai vederii, iar cei posteriori sau inferiori, pe cei ai auzului. Fiecare tubercul este legat de cîte *un corp genunchiat* (aparținînd diencefalului) prin *brațe conjunctivale* în modul următor: tuberculii cvadrigemeni superiori sînt legați prin brațe conjunctivale de corpii genunchiați anterolaterali, iar cei posteriori, de corpii genunchiați posteromediali.

În substanța cenușie a tuberculilor cvadrigemeni superiori parvin o parte din excitațiile optice, venite aici prin brațele conjunctivale și corpii genunchiați anterolaterali. În substanța cenușie a tuberculilor cvadrigemeni inferiori se termină fibrele *lemniscului lateral* (legate de calea acustică) și ale *tractusului spinotectal*. Din tuberculii cvadrigemeni, în special, din cei anteriori, pleacă fibre descendente *tectobulbare* și *tectospinale*, care ajung pînă la nucleii motori din bulb și coarnele anterioare ale măduvei. Ele reprezintă calea reflexă auditivă și vizuală, iar tuberculii cvadrigemeni pot fi priviți ca centri reflecși pentru o serie de mișcări, determinate de excitanți vizuali și auditivi.

Pedunculii cerebrali (tegmentum+pedunculii cerebrali). Pedunculii cerebrali merg de la marginea superioară a punții spre emisferele cerebrale, divergînd între ei (80°) și formînd o fosă interpedunculară (a lui Tarin), ocupată de o *substanță perforată posterioară*.

Pedunculii sînt separați în două etaje de o substanță neagră: *locus niger al lui Soemmering*. Culoarea neagră a acestuia se datorește faptului că celulele care-l formează sînt foarte bogate în pigment brun-închis: *melanina*. Etajul pedunculilor de deasupra locului negru poartă

numele de *calotă (tegmentum)*, în timp ce etajul inferior se numeşte *piciorul pedunculului* sau pedunculul propriu-zis .

Locul negru este în legătură cu calea extrapiramidală. Baza pedunculilor prezintă fibre longitudinale (axoni) care provin din scoarţa cerebrală şi descind pînă la nucleii pontici, nucleii bulbari motori sau coarnele anterioare. Ele formează tractusuri : *corticopontice, corticobulbare* şi *corticospinale*. Calota pedunculilor este formată din fibre senzitive ascendente, precum şi din nuclei de substanţă cenuşie. Unii dintre aceşti nuclei se află la baza apeductului lui Sylvius (înconjurat şi el de substanţa cenuşie). Astfel sînt *nucleii nervilor patetici* şi *oculomotori exteriori* precum şi unii *nuclei viscerali*. Mai profund decît acestea din urmă se află în calota pedunculilor cîte un nucleu mai important : *nucleul roşu*. Acest nucleu, care face parte din formaţiunea reticulară, reprezintă un centru de coordonare foarte important al întregului sistem extrapiramidal. Aici vin fibre din creieraş *(corticorubrice)*, precum şi din corpii striaţi (*nucleus pallidus* al acestora). De aici pleacă fibre ce merg spre măduvă (rubrospinale). Graţie acestor legături, creieraşul poate influenţa activitatea musculară. Fibrele senzitive ascendente aparţin *lemniscurilor median şi spinal*, prin care se didică spre scoarţa cerebrală toate căile senzitive, afară de cea olfactivă şi optică. În calotă se continuă şi substanţa reticulară, precum şi bandeleta longitudinală posterioară (ce se găsesc în bulb şi punte). Acestea din urmă conţin *fibre asociative importante, care leagă între ele, printre altele, şi nucleele de origine ale nervilor oculomotori*, ceea ce permite coordonarea mişcărilor muşchilor respectivi.

Diencefal sau talamencefal sau creier intermediar. Diencefalul se formează, aşa cum am văzut, în capitolul de embriogeneză, din partea posterioară a prozencefalului. La toate vertebratele, afară de mamifere, diencefalul se află situat între telencefal şi mezencefal. La mamifere însă diencefalul se află aşezat între corpii striaţi, la baza emisferelor cerebrale, prezentînd fenomenul de „telescopare" (fig. 380).

Axul diencefalului este format din ventriculul III, care are forma unei crăpături înalte. În jurul său se grupează părţile constituitive ale diencefalului : epitalamusul, talamusul, hipotalamusul, metatalamusul fiind aşezat posterior.

Talamusul (păturile optice). E reprezentat prin două corpuri voluminoase, ovoide, simetrice, aşezate de o parte şi de alta a ventriculului III, la extremitatea anterioară a pedunculilor cerebrali. Amîndouă păturile optice sînt legate între ele printr-o comisură, *comisura cenuşie*, care traversează ventriculul III (fig. 381).

Fiecare pătură optică prezintă patru feţe :

— o faţă dorsală sau superioară ;
— o faţă ventrală sau inferioară ;
— o faţă externă sau laterală ;
— o faţă internă sau medială.

Scanned with OKEN Scanner

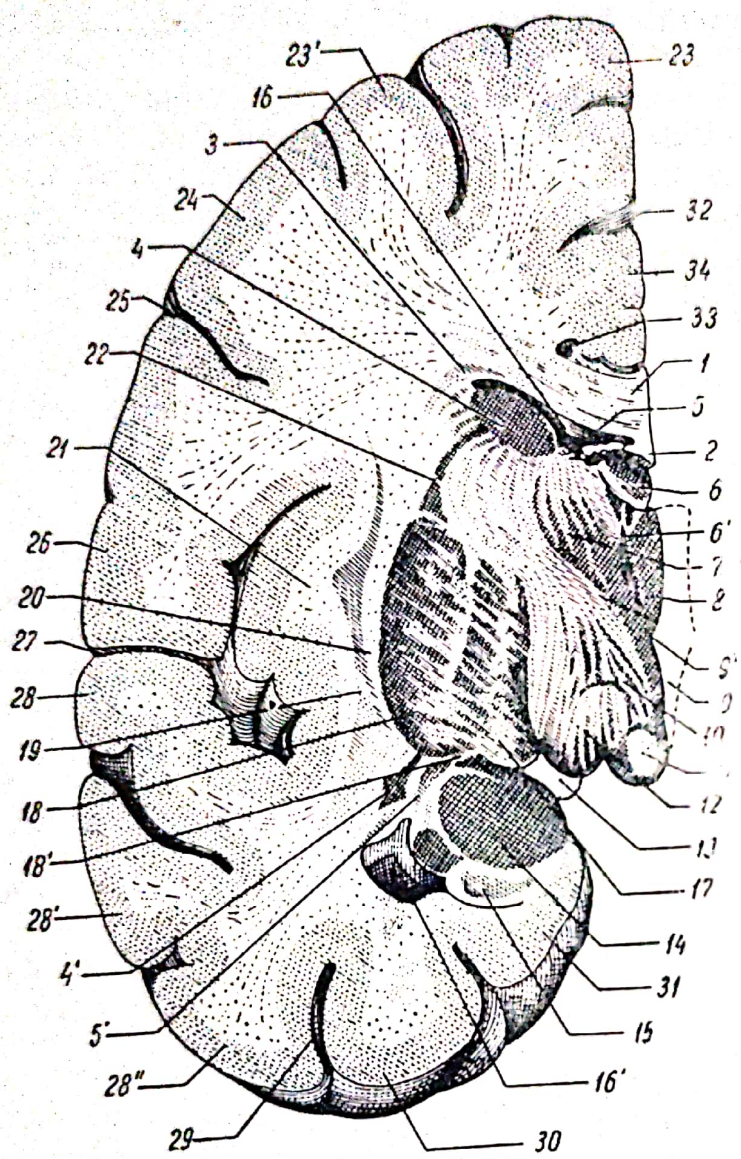

Fig. 380. Preparat al emisferului cerebral sting arătînd dispoziţia păturilor optice şi a nucleilor de la bază (după Testut):

1 — corpul calos; *2* — trigonul cerebral; *3* — substanţa cenuşie periependimară; *4* — nucleul caudat, *4'* — coada nucleului caudat; *5* — lama în formă de corn, care vine din corpul striat şi tenia semicirculară; *5'* — lama în formă de corn şi tenia semicirculară; *6* — nucleul anterior al păturii optice; *6'* — fasciculul lui Vicq-d'Azyr; *7* — nucleul extern al păturii optice; *8* — substanţa cenuşie periventriculară; *9* — ventriculul *III*; *9'* — şanţul lui Monro; *10* — zona incerta; *11* — stilpul anterior al trigonului cerebral; *12* — piciorul pedunculului cerebral; *13* — bandeleta optică; *14* — nucleul amigdalian; *15* — cornul lui Ammon; *16, 16'* — prelungirea frontală şi sfenoidală a ventriculului lateral; *17* — palidum; *18* — putamen; *18'* — ansă lenticulară; *19* — antezid; *20* — capsula externă; *21* — capsula extremă; *22* — partea de substanţă cenuşie care uneşte capul nucleului caudat cu nucleul lenticular; *23, 23'* — prima şi a doua circumvoluţie frontală; *24* — frontală ascendentă; *25* — *scizura Rolando*; *26* — parietală ascendentă *27* — scizura lui Sylvius; *28, 28', 28''* — prima, a doua şi treia circumvoluţie temporală; *29* — şanţ colateral; *30* — lobul fuziform; *31* — circumvoluţie hipocampică; *32* — scizura calozomarginală; *33* — cingulum; *34* — circumvoluţia corpului calos.

Faţa dorsală este acoperită de o pătură subţire de materie albă, formînd *stratul zonal*. Ea este străbătută de un şanţ oblic, *şanţul coroidian*, împărţind suprafaţa păturii optice în două teritorii triunghiulare: *aripa externă* şi *aripa internă*. Aripa externă, cu baza îndreptată înainte, prezintă aici un tubercul şi anume *tuberculul anterior*, care corespunde nucleului anterior. Aripa internă are baza îndreptată înapoi, prezentînd aici un alt tubercul, *tuberculul posterior* sau *pulvinar*.

Faţa laterală este separată, în sus, de nucleul codat (parte din corpul striat) prin şanţul optostriat, iar de nucleul lenticular prin capsula albă internă.

Faţa medială formează pereţii laterali ai ventriculului III.

Faţa inferioară se sprijină pe regiunea subtalamică.

Scanned with OKEN Scanner

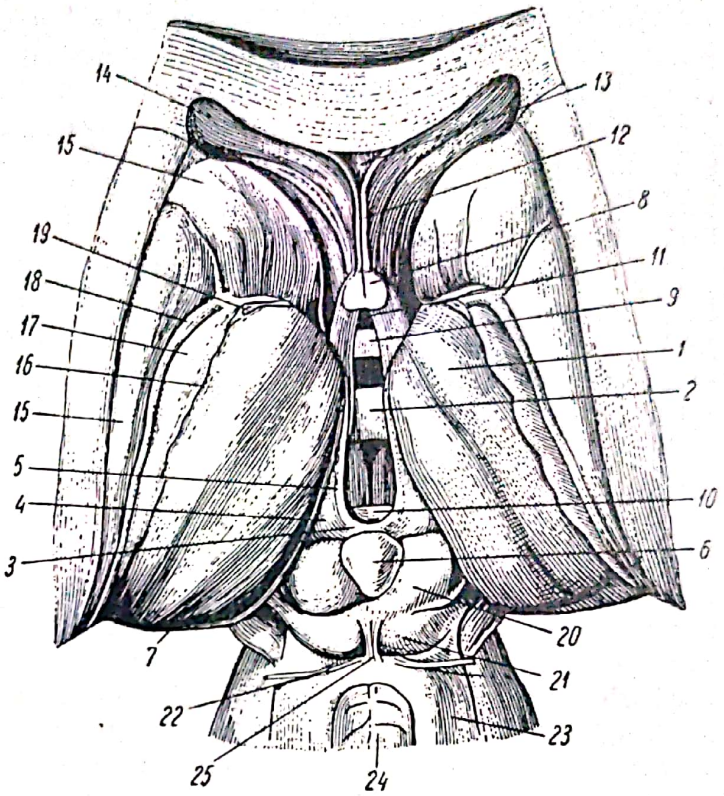

Fig. 381. Diencefalul văzut de sus la om (după Rauber-Kopsch):

1 — tuberculul rostral sau anterior; *2* — comisura cenușie; *3* — habenula; *4* — trigonul habenular; *5* — stria medulară; *6* — epifiza; *7* — tuberculul posterior sau pulvinar; *8* — coloanele fornixului; *9* — comisura rostrală; *10* — comisura caudală; *11* — *recessus triangularis*; *12* — lama dreaptă a septului pelucid; *13* — cavitatea septului pelucid; *14* — corn frontal; *15* — capul nucleului caudat; *16* — tenia coroidiană a talamusului; *17* — *lamina affixa*; *18* — stria terminală; *19* — vena talamostriată; *20* — colicul rostral; *21* — colicul caudal; *22* — nervul trohlear; *23* — braț conjunctival; *24* — lingula cerebelului; *25* — *Frenulum veli medullaris* anterior.

Structura internă a talamusului este destul de simplă. Fiecare pătură prezintă două lame de substanță albă, *lama medulară internă și externă*, care o împarte în grupe nucleare. Acestea sînt de trei categorii, după legăturile lor: *nuclei cu conexiuni subcorticale, nuclei cu conexiuni corticale* și *nuclei asociativi.*

Primii se află așezați spre fața medială a fiecărei pături optice și prezintă legături cu regiunea subtalamică, cu hipotalamusul, cu pătura optică și cu corpii striați, dar nu cu scoarța cerebrală. Legăturile cu corpii striați sînt destul de complexe. Fibrele de legătură pot fi împărțite în trei grupe: *fibrele talamolenticulare, fibrele talamocodale* și *fibrele striotalamice.*

Cele din grupa a doua prezintă, din contra, legături cu cortexul. Ele se grupează în două grupe: *nuclei anteriori* și *nuclei ventrali*; cei anteriori prezintă legături importante cu calea olfactivă, cei ventrali primesc căi senzitive foarte importante. Cel mai important dintre ei este *nucleul ventral posterolateral*, unde se sfîrșesc lemniscul medial și lemniscul spinal. El reprezintă astfel o stație pentru calea senzitivă conștientă, cea profundă și cea termoalgezică. O caracteristică importantă pentru nucleii cu conexiuni corticale este faptul că ei retransmit impulsurile primite spre scoarța cerebrală.

Cele din grupa a treia (asociative) stabilesc legătura între păturile optice și hipotalamus și metatalamus, fiind, de asemenea, în conexiune cu scoarța cerebrală. Printre ele se află și *nucleul pulvinarului.*

Fibrele de protecţie talamocorticale ies din păturile optice prin cei patru pedunculi talamici. Fibrele lor provin din anumiţi nuclei talamici şi se termină în anumite zone corticale.

Din punct de vedere funcţional, date fiind legăturile sale, talamusul este, pe de o parte, un releu important pentru căile senzitive ce merg spre cortex, pe de altă parte, un important centru vegetativ şi de reglare a vieţii afective şi psihice.

Hipotalamusul. Hipotalamusul formează planşeul ventriculului III. El prezintă următoarele părţi, care se întind între bandeletele optice şi pedunculii cerebrali: *chiasma nervilor optici* şi porţiunea învecinată, *infundibulul* cu *hipofiza* şi *tuber cinereum*, *tuberculii mamilari* şi *eminenţa vasculară a lui Retzius* (fig. 382).

Chiasma nervilor optici şi bandeletele optice vor fi studiate o dată cu studiul căilor nervoase.

Infundibulul este o porţiune evaginată în formă de pîlnie a podelei ventriculului III, de vîrful căreia este ataşată hipofiza, glandă endocrină de origine dublă. Partea posterioară a infundibulului este bombată, formînd un tubercul cenuşiu: *tuber cinereum*. *Tuberculii mamilari* sînt nişte eminenţe mici, perechi, de formă emisferică, ce se află la partea posterioară a hipotalamusului. Ele se află legate de calea olfactivă. Eminenţa vasculară a lui Retzius este un organ rudimentar, omologat uneori cu sacul vascular de la peşti.

Hipotalamusul cuprinde o serie de nuclei importanţi, *nucleii hipotalamici*, care coordonează întreaga activitate neurovegetativă metabolică. Tot aici au fost identificate importante formaţiuni ale neurosecreţiei. Cît despre hipofiză, ea este o glandă endocrină cu funcţiuni multiple, avînd, printre altele, şi funcţiunea importantă de a regla activitatea

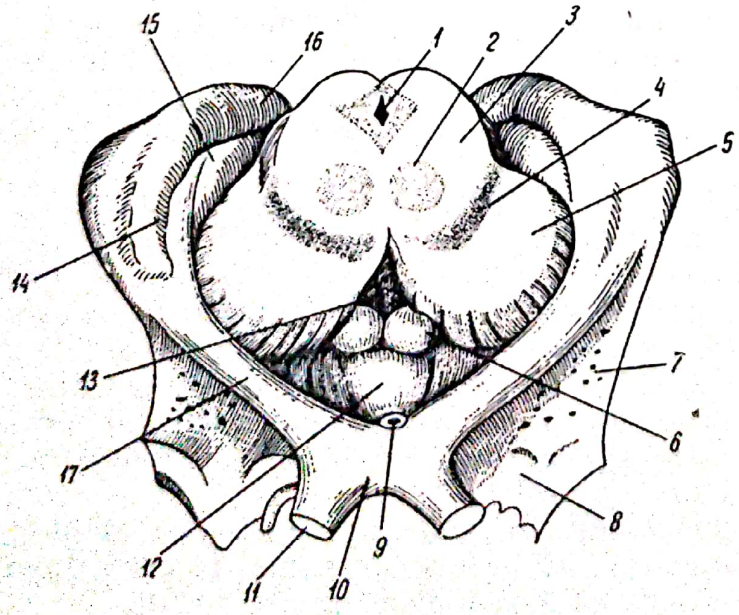

Fig. 382. Hipotalamusul la om (după Lîsenkov):

1 — *aquaeductus cerebri*; *2* — nucleu roşu; *3* — *tegmentum*; *4* — substanţa neagră; *5* — pedunculii cerebrali; *6* — corp mamilar; *7* — substanţă perforată anterioară; *8* — trigonul olfactiv; *9* — infundibulul; *10* — chiasma optică; *11* — nerv optic; *12* — *tuber cinereum*; *13* — substanţa perforată posterioară; *14* — corp geniculat lateral; *15* — corp geniculat medial; *16* — pulvinar; *17* — tractus optic.

Scanned with OKEN Scanner

celorlalte glande endocrine. Ea constituie un adevărat *creier endocrin*, a cărui activitate depinde însă de sistemul nervos central.

La partea posterioară a hipotalamusului se află o zonă de tranziție între talamus și mezencefal. Este zona *diencefalomezencefalică* sau *subtalamică*. Aici se află unele formațiuni cenușii importante, ca: *zona incertă*, *corpul lui Luys* (continuarea superioară a lui „locus niger" din mezencefal).

Dintre acestea, corpul lui Luys este un nucleu cenușiu, prezentînd legături cu nucleul opus, cu scoarța cerebrală și cu *globus pallidus* (parte din corpul striat).

Epitalamusul. Constituie plafonul ventriculului III. Pe o întindere destul de mare, plafonul este redus la epiteliul ventricular, care aici este cutat și lipit strîns de pia-mater, formînd pînza coroidiană a ventriculului III, cu plexurile ei coroidiene. Lateral, spre talamus însă, plafonul este format din țesut nervos, dispus de fiecare parte sub forma unui triughi: *triunghiul habenulei*. În interiorul fiecăruia se află cîte un nucleu de celule: *nucleul habenulei*, legat de calea olfactivă.

La partea posterioară a epitalamusului se află o proeminență în formă de con de pin, și anume *glanda pineală* sau *epifiza*. Ea este legată de creier prin pedunculi (trei perechi), dintre care și „habenulele". Epifiza este o glandă cu secreție internă, al cărei rol face obiectul unor cercetări speciale ale școlii românești de endocrinologie (Parhon, Miclu și colaboratori).

Puțin înaintea epifizei se observă o comisură: *comisura superioară* sau *habenulară*. Mai posterior se află *comisura albă posterioară*, care aparține însă mezencefalului.

Metatalamusul. Este constituit din *corpii genunchiați*, în număr de două perechi: *anterolaterali* și *posteromediali*. Amîndoi sînt așezați pe bifurcările tractusurilor optice. Prima pereche, legată de calea vizuală, este legată și de tuberculii cvadrigemeni anteriori prin *brațele conjunctivale anterioare*, iar perechea a doua, de tuberculii cvadrigemeni posteriori prin *brațele conjunctivale posterioare*.

Telencefalul. Telencefalul sau creierul mare este partea cea mai dezvoltată din întregul encefal uman. El a ajuns la un grad de organizare atît de complicat, încît se poate spune că encefalul uman reprezintă forma de organizare cea mai superioară a materiei vii. Se știe că dezvoltarea telencefalului uman a avut loc sub influența nașterii și dezvoltării procesului muncii, o dată cu adaptarea mîinii la acest proces și paralel cu dezvoltarea limbajului articulat.

Telencefalul uman, ca toate celelalte părți ale axului cerebrospinal, prezintă părți vechi și părți noi. După cum vom vedea însă, acestea din urmă sînt cele care domină.

Telencefalul este format dintr-o parte diferențiată din podea, formînd *corpii striați*, și din *manta* sau *palium*, ce s-a dezvoltat din ceilalți pereți ai săi și care îi acoperă pe cei dintîi.

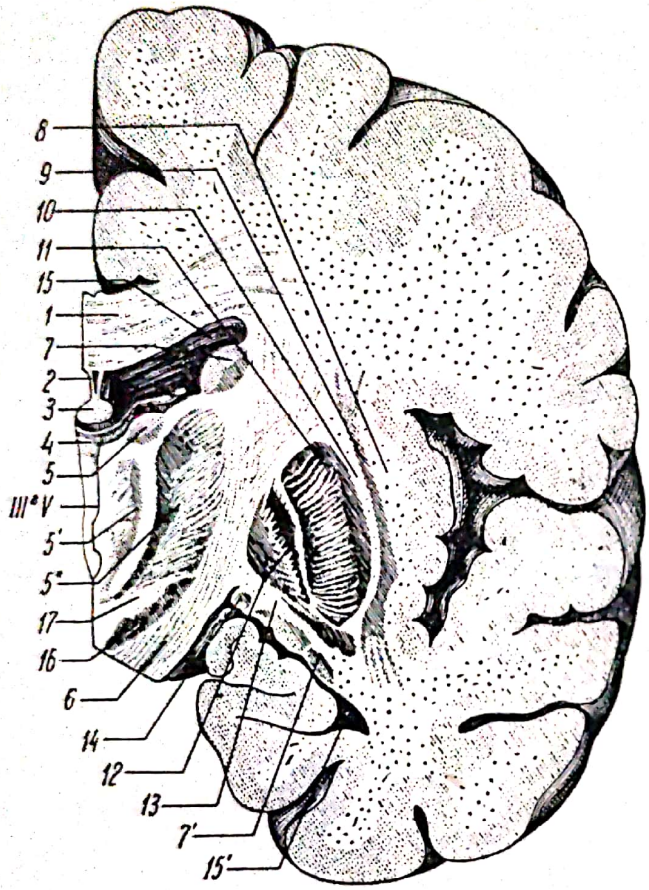

Fig. 383. Secțiune frontală prin encefal pentru a vedea nucleii de la bază (după Testut): *1* — corpul calos; *2* — *septum lucidum*; *3* — trigonul cerebral; *4* — pînză coroidiană; *5* — nucleul superior al păturii optice; *5'* — nucleul intern al păturii optice; *5''* — nucleul extern; *6* — capsula internă; *7* — capul nucleului caudat; *7'* — coada nucleului caudat; *8* — capsula extremă; *9* — antezid; *10* — capsula externă; *11* — putamen; *12* — palidum; *13* — regiunea sublenticulară; *14* — bandeletă optică; *15* — prelungirea frontală a ventriculului lateral; *15'* — prelungirea sfenoidală a ventriculului lateral; *16* — *locus niger*; *17* — regiunea subtalamică.

Paliumul este împărțit în două emisfere simetrice printr-un șanț interemisferic. În interiorul fiecărei emisfere se află unul dintre ventriculele laterale, care comunică prin orificiile lui Monroe cu ventriculul III.

Corpii striați. Corpii striați sau ganglionii de la bază ai telencefalului sînt în număr de doi, fiind așezați de o parte și de alta a paturilor optice, proeminînd în ventriculele laterale (fig. 383 și 384).

Fiecare corp striat este format din doi nuclei mai importanți : *nucleul caudat* și *nucleul lenticular* (fig. 385).

Nucleul caudat este așezat mai sus și mai medial decît nucleul lenticular, separat fiind de acesta printr-o pătură de substanță albă fibrilară : *capsula albă internă.* Forma sa este aceea de virgulă, el prezentînd o porțiune anterioară mai dilatată, *capul nucleului caudat*, și o porțiune posterioară îngustă, *coada nucleului caudat*. Înainte, capul nucleului codat ajunge pînă la substanța perforată anterioară și se reunește aici cu partea anterioară a nucleului lenticular. Capul nucleului caudat constituie peretele lateral al părții anterioare a ventriculului lateral. Coada sa se întinde pe podeaua părții centrale a ventriculului lateral, recurbîndu-se apoi spre peretele superior al părții posteroinferioare a acestuia.

Nucleul lenticular se află așezat mai lateral decît nucleul caudat, fiind separat de acesta prin capsula albă internă. To-

Scanned with OKEN Scanner

tuşi, ambii nuclei sînt alipiţi la partea lor anterioară, prezentînd în plus şi punţi de legătură între ei, formate din dîre de substanţă cenuşie, care traversează capsula albă internă, ceea ce îi dă un aspect striat, justificînd denumirea de corp striat ce se dă întregului ansamblu. Nucleul lenticular este împărţit în trei părţi prin lame de substanţă albă : *lamele medulare*. Cele două pături mediale, de culoare mai deschisă, poartă numele de *„globus pallidus"* sau *„pallidum"*, în timp ce pătura laterală, mai închisă la culoare, poartă numele de *„putamen"* sau coajă.

Pallidum reprezintă partea veche a nucleilor de la bază, sau *paleostriatum*, în timp ce nucleul codat şi putamenul corespund părţilor noi ale acestora, sau *neostriatum*.

Corpul striat formează partea cea mai importantă a sistemului extrapiramidal şi totodată el constituie un centru superior al funcţiunilor vegetative de termoreglare şi de reglarea metabolismului glucidelor, dominînd centrii respectivi din hipotalamus.

Dintre conexiunile corpilor striaţi, vom cita următoarele : *fibrele interstriate* (de legătură între nucleul codat şi nucleul lenticular), precum şi *fibrele striotalamice* (de legătură cu păturile optice).

Unii autori mai ataşează încă de nucleii de la bază şi *claustrumul* sau *antezid*, precum şi *nucleul amigdalian*. Alţii însă consideră că aceste formaţiuni aparţin scoarţei cerebrale.

Claustrumul reprezintă o lamă subţire de substanţă cenuşie, aşezată între partea laterală a nucleului lenticulat şi scoarţa cerebrală a insulei lui Reil. De primul, claustrum este separat printr-o lamă albă, *capsula albă externă*. După alţi autori însă, claustrumul nu ar fi altceva decît o pătură profundă din scoarţa cerebrală a insulei lui Reil, separată de cea superficială prin *capsula albă extremă*.

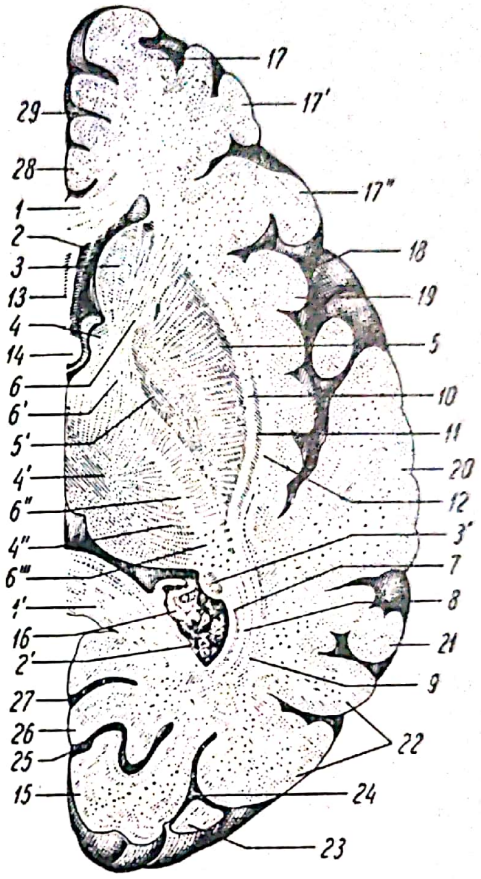

Fig. 384. Secţiune orizontală prin encefal pentru a vedea nucleii de la bază (după Testut):

1 — genunchiul corpului calos; *1'* — bureletul corpului calos; *2, 2'* — prelungirea frontală şi sfenoidală a ventriculului lateral; *3* — nucleul caudat; *3'* — coada nucleului caudat; *4* — nucleul anterior al păturii optice; *4'* — nucleul său intern; *4''* — nucleul său extern; *5* — putamen; *5'* — palidum; *6* — braţ anterior al capsulei interne; *6'* — genunchiul capsulei interne; *6''* — braţul posterior al capsulei interne; *6'''* — porţiunea retrolenticulară a capsulei interne; *7* — *tapetum*; *8* — raze optice; *9* — fascicul longitudinal inferior; *10* — capsula externă; *11* — antezid; *12* — capsula extremă; *13* — *septum lucidum*; *14* — trigonul cerebral; *15* — panglica lui Vicq-d'Azyr; *16* — plex coroid; *17, 17', 17''* — prima, a doua şi a treia circumvoluţie frontală; *18* — scizura lui Sylvius; *19* — lobul insulei; *20* — circumvoluţia temporală unu; *21* — circumvoluţia temporală doi; *22* — pliuri curbe; *23* — circumvoluţia occipitală doi; *24* — şanţ interparietal; *25* — scizura calcarină; *26* — lobul cuneus; *27* — scizura parietooccipitală; *28* — circumvoluţia corpului calos; *29* — scizura calozomarginală.

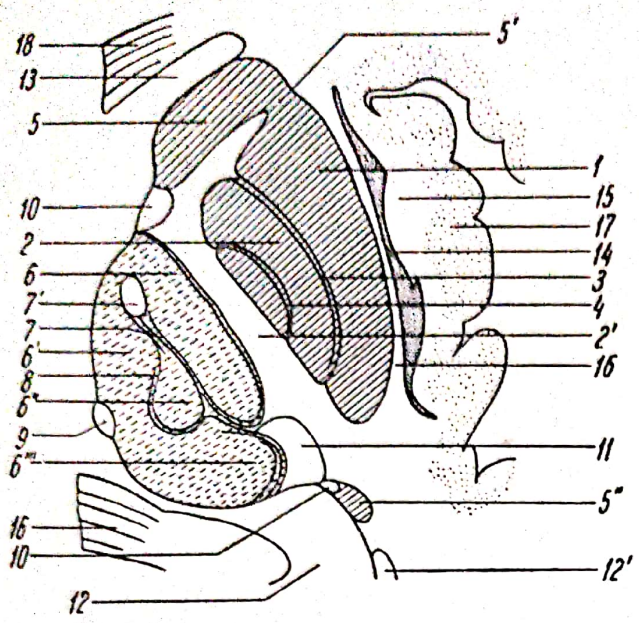

Fig. 385. Schema corpilor striaţi şi ai talamusului (după Testut):
1 — putamen; *2* — palidum; *2'* — capsula internă; *3* — lama medulară externă; *4* — lama medulară internă; *5* — nucleul caudat; *5'* — locul de întîlnire între nucleul caudat şi putamen; *5''* — coada nucleului caudat; *6* — nucleul extern al talamusului; *6'* — nucelul său intern; *6''* — centrul median al lui Luys; *6'''* — pulvinar; *7* — lama sa mediană internă; *7'* — fasciculul lui Vicq-d'Azyr; *8* — lama sa medulară externă; *9* — ganglionul habenular; *10* — lama în formă de corn; *11* — cîmpul lui Wernicke; *12* — prelungire sfenoidală; *12'* — *tapetum*; *13* — prelungire frontală a ventriculului lateral; *14* — antezid; *15* — capsula extremă; *16* — capsula externă; *17* — insula; *18* — corpul calos.

Nucleul amigdalian se află aşezat sub putamen în partea anterioară a lobului temporal, înaintea părţii superioare a cornului sfenoidal. Acest nucleu vine în contact cu substanţa perforată anterioară şi apoi cu cornul lui Ammon, din punct de vedere morfologic, nefiind decît continuarea posteroventrală a claustrumului. Din punct de vedere funcţional, el constituie un centru subcortical al căii olfactive.

Paliumul sau mantaua. Paliumul este dispus sub forma a două emisfere, *emisferele cerebrale*, care cuprind în interiorul lor atît corpii striaţi cît şi întregul diencefal care a fost „telescopat", din care nu apare pe suprafaţa inferioară a telencefalului decît hipotalamusul. De asemenea, partea posterioară a emisferelor acoperă dorsal mezencefalul şi o parte din creieraş (fig. 362).

Emisferele cerebrale prezintă la exterior substanţa nervoasă cenuşie, dispusă sub forma unei pături de grosime variabilă, denumită *scoarţa cerebrală* sau *cortex*. Sub aceasta se află substanţa albă şi ventriculul lateral corespunzător. La baza emisferelor se observă lobii olfactivi (sens larg).

Emisferele cerebrale sînt separate între ele prin şanţul interemisferic, în care pătrunde o dependenţă a durei-mater, *coasa creierului mare*. Cele două emisfere nu sînt însă complet separate între ele, şanţul interemisferic nedespărţindu-le de sus şi pînă jos. În fundul acestui şanţ, pe faţa medială a fiecărei emisfere, se găseşte o regiune comună ambelor emisfere sau *regiunea hilară*, constituită din diverse formaţiuni, printre care şi formaţiunile comisurale (fig. 388).

Morfologia externă a emisferelor cerebrale. Suprafaţa emisferelor cerebrale este brăzdată de şanţuri mai mult sau mai puţin adînci (şanţuri primare, secundare, terţiare), care o împart în lobi şi circumvoluţii.

Scanned with OKEN Scanner

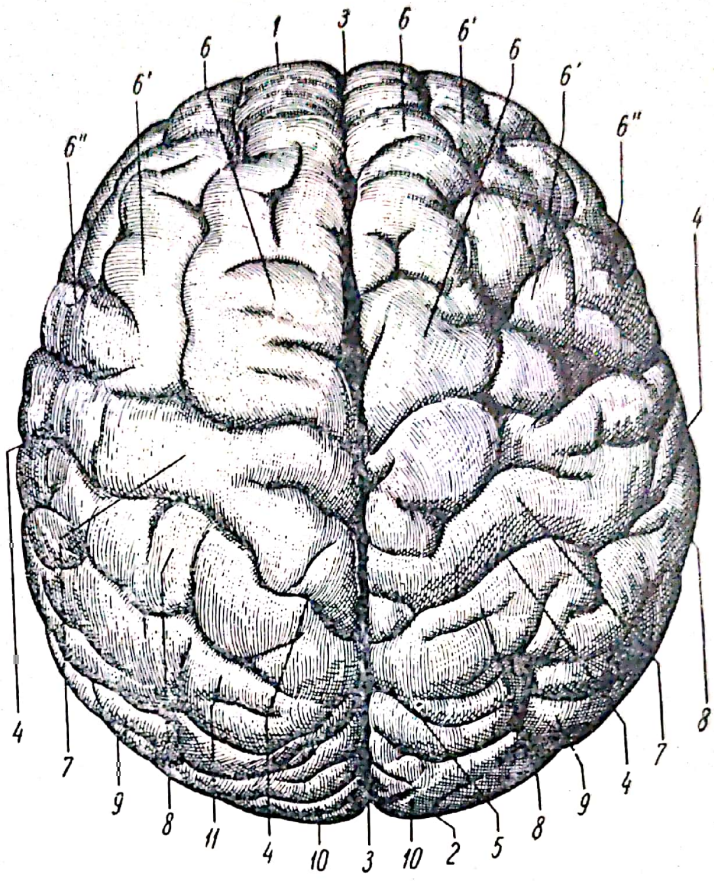

Fig. 386. Emisferele cerebrale văzute de sus (după **Testut**):
1 — polul frontal; *2* — polul occipital; *3* — scizura interemisferică; *4* — scizura lui Rolando; *5* — capătul scizurii calozomarginale; *6*, *6'*, *6''* — circumvoluțiile frontale unu, doi și **trei; 7 — circumvoluția frontală ascendentă**; *8* — circumvoluția parietală **ascendentă; 9 — pliul curbat;** *10* — circumvoluția occipitală unu; *11* — circumvoluția parietală unu.

Din punctul de vedere al cutării sale, creierul mare uman este un reprezentant tipic al creierilor *girencefali* (cutați).

Fenomenul de cutare sau girencefalia (care se opune lisencefaliei) are drept efect mărirea suprafeței cerebrale, deci și mărirea cantității materiei cenușii. În ceea ce privește cauza girencefaliei, există mai multe ipoteze. Cea mai justă pare a fi aceea a lui D. N. Zernov, care consideră acest fenomen drept rezultat al unei creșteri neegale (disarmonice) a diferitelor porțiuni din suprafața emisferelor. Tot în urma acestei creșteri disarmonice s-a produs și fenomenul de *operculizare a teritoriului central*, fenomen în urma căruia o parte din regiunea centrală a suprafeței laterale a fiecărei emisfere se află scufundată în adîncimea unui șanț, *scizura lui Sylvius*, ale cărei baze îl acoperă astfel, încît acest teritoriu nu se mai vede la suprafață, formînd în fundul scizurii *insula lui Reil*. Fenomenul de girencefalie ca și cel de operculizare au atins la omul actual gradul lor cel mai înaintat.

Fiecare emisferă cerebrală prezintă trei fețe și anume superolaterală, medială și inferioară.

Fața superolaterală este împărțită, prin trei șanțuri adînci, denumite scizuri, în patru lobi mari. Aceste scizuri sînt: *scizura lui Sylvius*, *scizura lui Rolando* și *scizura parietooccipitală externă*. Dintre ele, cea

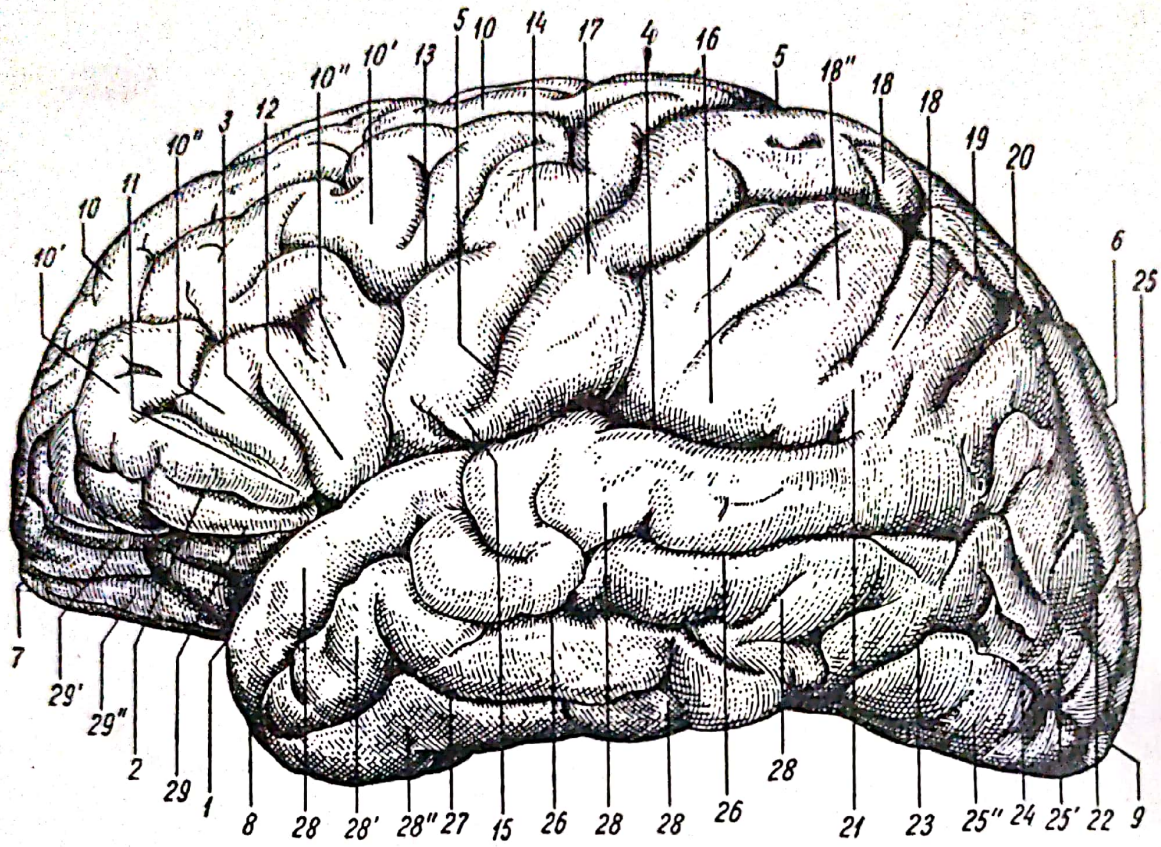

Fig. 387. Faţa superolaterală a emisferei stîngi (după Testut):
1 — scizura lui Sylvius; *2* — braţul ei anterior; *3* — braţul ei vertical; *4* — braţul posterior; *5* — scizura lui Rolando; *6* — scizura parietooccipitală; *7* — pol frontal; *8* — pol temporal; *9* — pol occipital; *10, 10', 10"* — circumvoluţiile frontale unu, doi şi trei; *11* — capul circumvoluţiei frontale trei; *12* — opercul frontal; *13* — şanţul prerolandic; *14* — c. frontală ascendentă; *15* — opercul rolandic; *16* — opercul parietal; *17* — c. parietală ascendentă; *18, 18'* — c. parietale unu şi doi; *19* — scizura interparietală; *20* — scizura lui Jensen; *21* — girusul sigmoid; *22* — scizura interoccipitală; *23* — şanţ occipital anterior; *24* — al doilea şanţ occipital; *25, 25', 25"* — prima, a doua şi a treia circumvoluţie occipitală; *26* — şanţ paralel; *27* — al doilea şanţ temporal; *28, 28', 28"* — prima, a doua şi a treia circumvoluţie temporală; *29, 29', 29"* — faţa orbitară a primei, a doua şi a treia circumvoluţie frontală.

mai adîncă şi apărută cel mai devreme în embriogeneză este scizura lui Sylvius. Lobii delimitaţi de aceste scizuri sînt: *lobul frontal* (situat înaintea scizurilor lui Sylvius şi Rolando), *lobul parietal* (situat după scizura lui Rolando şi deasupra celei parietooccipitale externe), *lobul temporal* (situat sub scizura lui Sylvius) şi *lobul occipital* (situat sub scizura parietooccipitală externă).

Fiecare lob este brăzdat de şanţuri mai mici şi mai puţin adînci decît scizurile, de obicei, destul de sinuoase, împărţindu-l în circumvoluţii primare, secundare şi terţiare.

Astfel, lobul frontal este împărţit prin două şanţuri, mai mult sau mai puţin paralele, şi ramificate (bifurcate) la capetele lor posterioare în patru circumvoluţii mari: *frontală superioară, mijlocie, inferioară* şi *ascendentă* sau *precentrală*. Aceasta din urmă este situată înaintea scizurii lui Rolando, mergînd paralel cu ea. Fiecare dintre aceste cir-

cumvoluţii este divizată în circumvoluţii secundare. Astfel, circumvoluţia frontală inferioară prezintă următoarele trei subdiviziuni: capul, promontoriul şi piciorul frontalei inferioare.

Lobul parietal este împărţit de un şanţ interparietal (care merge paralel cu conturul superior al emisferelor, bifurcîndu-se în partea sa anterioară) în trei circumvoluţii: *parietală ascendentă* sau *postcentrală* (paralelă cu scizura lui Rolando), *o parietală inferioară* şi una *superioară*.

Lobul occipital este împărţit în trei circumvoluţii prin două şanţuri: *circumvoluţiile occipitală superioară, mijlocie* şi *inferioară*.

Lobul temporal este împărţit şi el în trei circumvoluţii temporale, prin două şanţuri aproape paralele între ele şi paralele cu scizura lui Sylvius: circumvoluţiile: *temporală superioară, medie* şi *inferioară*.

Amintim că în fundul scizurii lui Sylvius se află cufundată o parte din regiunea centrală a suprafeţei laterale a fiecărei emisfere, formînd acolo *insula lui Reil*, brăzdată şi ea de şanţuri şi subdivizată astfel în circumvoluţii.

Faţa medială (fig. 388). Porţiunea centrală a feţei mediale este aşezată în jurul hilului emisferei. Acesta este mărginit de *corpul calos* şi prezintă următoarele părţi, aşezate sub el: *septum lucidum, trigonul cerebral, talamusul* şi *hipotalamusul*.

Pe suprafaţa medială a emisferelor se întîlnesc următoarele scizuri mari: *scizura calosomarginală, scizura calcarină, scizura perpendiculară internă*.

Scizura calosomarginală merge paralel cu corpul calos şi cu marginea superioară a emisferei, apoi părăseşte acest traiect, ridicîndu-se în sus spre această margine. Scizura perpendiculară internă sau parietooccipitală internă este paralelă cu cea externă pe care o continuă pe partea medială a emisferei. Scizura calcarină se află la partea posteroinferioară a acestei feţe, convergînd medial cu scizura perpendiculară internă.

Aceste scizuri împart faţa medială a emisferei în lobi şi circumvoluţii principale: *circumvoluţia frontală internă, cu lobul paracentral, circumvoluţia corpului calos, lobul cuneiform* şi *lobul pătrat*.

Circumvoluţia frontală internă se întinde deasupra scizurii calosomarginale. La partea ei posterioară, de o parte şi de alta a terminaţiei interne a scizurii lui Rolando, se găseşte diferenţiat lobul paracentral, care continuă teritoriul central pe faţa medială a emisferei, adică circumvoluţiile frontală şi parietală ascendente de pe faţa laterală. Lobul parancentral este delimitat faţă de restul circumvoluţiei printr-un şanţ mic, şanţul paracentral.

Circumvoluţia corpului calos se întinde sub scizura calosomarginală, formînd o aureolă de jurîmprejurul corpului calos.

Lobul pătrat este aşezat pe marginea posterioară a acestei feţe, mai exterior decît capătul posterior al circumvoluţiei corpului calos, în

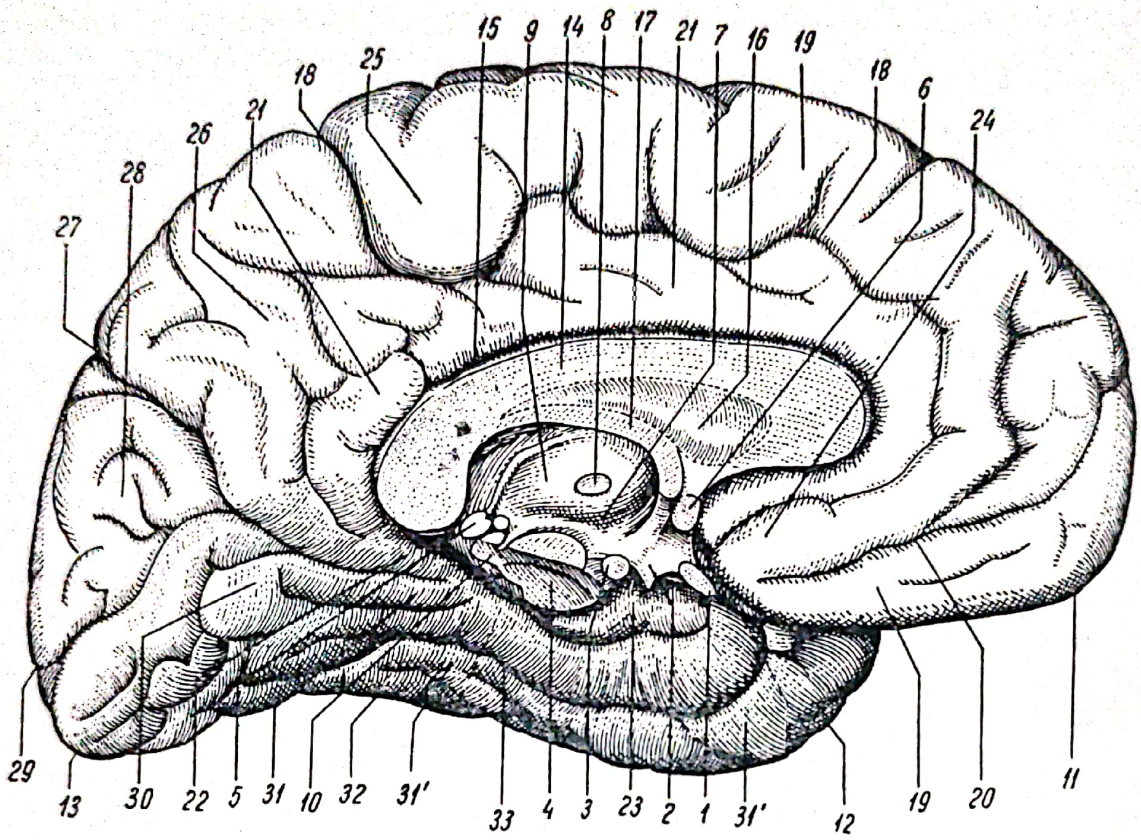

Fig. 388. Faţa mediană a emisferei cerebrale (după Testut):

1 — chiasma nervilor optici; *2* — *infundibulum*; *3* — tuberculul mamilar; *4* — pedunculul cerebral; *5* — epifiza; *6* — comisura anterioară; *7* — ventriculul mijlociu; *8* — comisura cenuşie; *9* — pătură optică; *10* — tuberculi cvadrigemeni; *11* — pol frontal; *12* — pol temporal; *13* — pol occipital; *14* — corpul calos; *15* — scizura corpului calos; *16* — *septum lucidum*; *17* — trigonul cerebral; *18* — scizura calozomarginală; *19* — circumvoluţia frontală internă; *20* — şanţ supraorbitar; *21* — circumvoluţia corpului calos; *22* — istm; *23* — uncus; *24* — răscrucea lui Broca; *25* — lobul paracentral; *26* — lobul patrulater; *27* — scizura parietooccipitală; *28* — cuneus; *29* — scizura calcarină; *30* — lobul lingual; *31, 31'* — prima şi a doua circumvoluţie temporooccipitală; *32* — lobul fuziform; *33* — şanţul colateral.

continuarea circumvoluţiei frontale interne, faţă de care este delimitat de partea ascendentă a scizurii calosomarginale. Lobul pătrat este delimitat de lobul cuneiform prin scizura perpendiculară internă.

Lobul cuneiform se află aşezat între scizura perpendiculară internă şi scizura calcarină, avînd forma unui triunghi.

Sub hilul emisferei se observă bine lobul temporooccipital care aparţine, în cea mai mare parte, feţei inferioare a emisferei. Totuşi îl vom studia aici, dat fiind că, din punct de vedere morfofuncţional, o parte din teritoriul acestui lob formează aceeaşi unitate împreună cu unele formaţiuni ale feţei mediale.

Acest lob prezintă două şanţuri, paralele între ele: *şanţurile temporooccipitale intern* şi *extern*. Cel din urmă desparte acest lob de lobul temporal, iar primul determină două circumvoluţii, paralele între ele, dirijate în sens anteroposterior: *circumvoluţia temporooccipitală externă* (sau nr. 1) şi *internă* (sau nr. 2).

Circumvoluţia temporooccipitală 2 (internă) se întinde de la un capăt la celălalt al lobului respectiv, fiind despărţită de lobul cuneiform prin scizura calcarină, iar de formaţiunea hilară prin şanţul hipocampic. Această circumvoluţie prezintă două părţi : una anterioară, aşezată sub hil, care se continuă printr-un pliu de trecere, *pliul temporolimbic*, cu circumvoluţia corpului calos. Această porţiune poartă numele de *circumvoluţia hipocampică*. Ea prezintă la capătul ei anterior o proeminenţă numită *croşetul hipocampului* sau *uncus*. Porţiunea posterioară a circumvoluţiei temporooccipitale 2, aşezată sub scizura calcarină, se numeşte *lob lingual*.

Circumvoluţia corpului calos se continuă, prin pliul de trecere temporolimbic, cu circumvoluţia hipocampică, înconjurînd hilul întocmai ca un cadru circular. Din punct de vedere morfofuncţional, aceste două circumvoluţii reprezintă o formaţiune unică, afectată olfacţiunii, cunoscută la om sub denumirea de *marea circumvoluţie limbică*.

La om, ca şi la toate animalele *microsmatice* (cu simţul olfactiv relativ redus), această circumvoluţie circulară ocupă un loc modest pe suprafaţa medială a emisferei cerebrale. La animalele *macrosmatice* (cu simţul olfactiv dominant), această formaţiune capătă o extindere foarte mare, ocupînd aproape toată suprafaţa medială a emisferei cerebrale. În acest caz ea poartă denumirea de *marele lob limbic* (fig. 389).

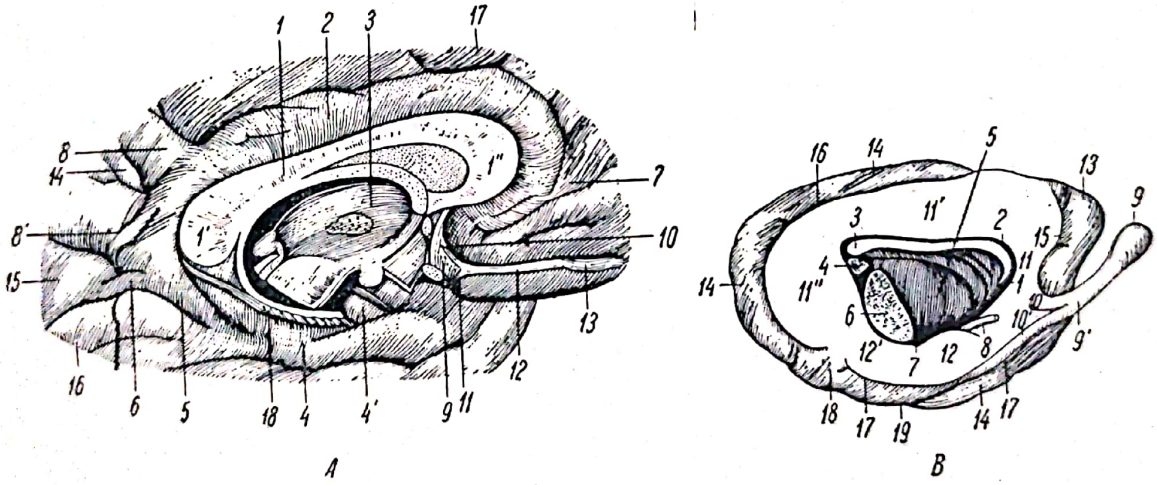

Fig. 389. Marea circumvoluţie limbică la om (A) şi marele lob limbic la lutră (B), (după Testut):

A, 1 — corpul calos; *1'* — bureletul corpului calos; *1''* — genunchiul corpului calos; *2* — circumvoluţia corpului calos; *3* — pătura optică; *4* — circumvoluţia hipocampică; *4'* — croşetul; *5* — pliul pasajului temporolimbic; *6* — pliul pasajului cuneolimbic; *7* — pliul pasajului frontolimbic anterior; *8, 8'* — pliurile pasajelor parietolimbice; *9* — spaţiul perforat anterior; *10* — rădăcina olfactivă internă; *11* — rădăcina olfactivă externă; *12* — bandeletă olfactivă; *13* — bulb olfactiv; *14* — lobul patrulater; *15* — cuneus; *16* — lobul lingual sau partea posterioară a celei de-a doua circumvoluţie temporooccipitală; *17* — circumvoluţia frontală internă; *18* — corpul gudronat;

B, 1 — vîrful corpului calos; *2* — genunchiul său; *3* — bureletul corpului calos; *4* — pilier posterior al trigonului; *5* — faţa internă a păturii optice; *6* — secţiune prin pedunculul cerebral; *7, 8* — bandelete optice; *9* — bulb olfactiv; *9'* — pedunculul său; *10, 10'* — rădăcina internă şi externă; *11, 11', 11''* — lobul corpului calos; *12, 12'* — lobul hipocampului; *13* — lobul frontal; *14* — lob parietal; *15* — şanţ subfrontal; *16* — şanţ subparietal; *17* — arcul inferior al scizurii; *18* — pliul pasajului retro limbic; *19* — scizura lui Sylvius.

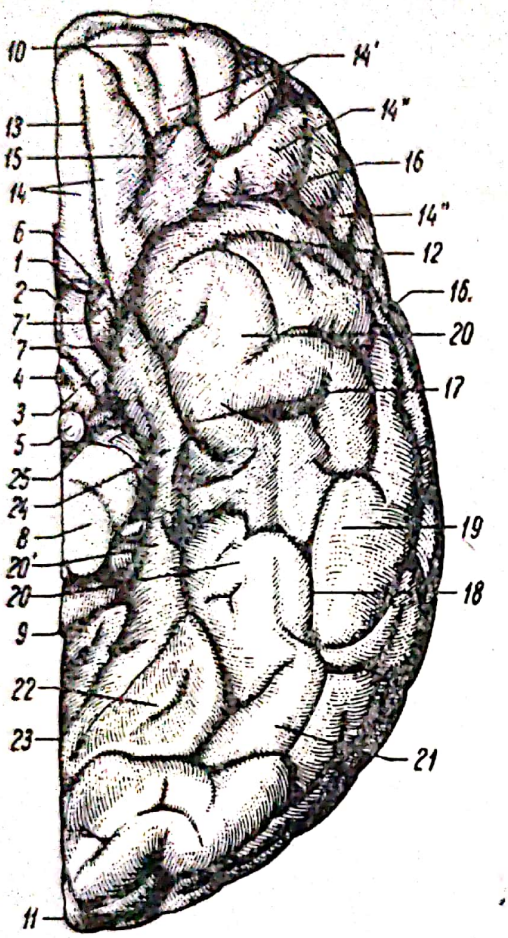

Fig. 390. Faţa inferioară a emisferelor cerebrale (după Testut):

1 — nerv optic; *2* — chiasma optică; *3* — bandeletă optică; *4* — tuber; *5* — tubercul mamilar; *6* — secţiune prin bandeleta olfactivă; *7* — spaţiul perforat anterior; *7'* — trigonul olfactiv; *8* — secţiune prin pedunculul cerebral; *9* — bureletul corpului calos; *10* — pol frontal; *11* — pol occipital; *12* — pol temporal; *13* — scizura orbitară internă; *14, 14', 14''* — porţiunile orbitare ale circumvoluţiilor frontale unu, doi şi trei; *15* — scizura cruciformă; *16* — scizura lui Sylvius; *17* — scizura colaterală; *18* — scizura temporooccipitală externă; *19* — a treia circumvoluţie temporală; *20, 20'* — a patra şi a cincea circumvoluţie temporală; *21* — lobul fuziform; *22* — lobul lingual; *23* — porţiunea terminală a scizurii calcarine; *24* — hipocampul; *25* — uncus sau croşetul hipocampului.

Ambele capete ale marii circumvoluţii limbice se află în legătură cu bandeletele olfactive ; prin rădăcinile albe ale ei. Astfel, capătul anterior al circumvoluţiei corpului calos se pune în legătură cu rădăcina albă internă, iar capătul anterior al circumvoluţiei hipocampice, cu rădăcina albă externă.

Circumvoluţia temporooccipitală 1 (externă) este denumită şi *circumvoluţia fusiformă* sau *lobul fusiform.*

Faţa inferioară (fig. 390). Faţa inferioară a emisferei este împărţită de continuarea scizurii lui Sylvius în două porţiuni neegale : una anterioară, denumită *lobul orbitar,* şi una posterioară, mai mare reprezentată prin *lobul temporooccipital,* cu cele două circumvoluţii ale sale descrise mai înainte. Menţionăm însă că unii autori consideră acest din urmă lob drept o simplă continuare a lobului temporal, denumind astfel cele două circumvoluţii ale sale *circumvoluţiile temporale 4 şi 5.*

Lobul orbitar, care în fond nu este altceva decît continuarea lobului frontal, prezintă trei şanţuri : *şanţul orbitar intern* sau *olfactiv, şanţul cruciform* (în formă de H) şi *şanţul orbitar extern.* Ele delimitează următoarele circumvoluţii : *circumvoluţia olfactivă internă, circumvoluţia olfactivă externă, circumvoluţiile orbitare medii* şi *circumvoluţia orbitară externă.* Circumvoluţia olfactivă internă se mai numeşte şi *circumvoluţia dreaptă,* din cauza formei sale rectilinii. Circumvoluţia olfactivă externă este delimitată faţă de precedenta prin şanţul olfactiv, în timp ce ea nu prezintă o delimitare precisă faţă de circumvoluţiile orbitare. Circumvoluţiile orbitare medii sînt aşezate în jurul şanţului cruciform, iar circumvoluţia orbitară externă este aşezată în afara şanţului orbitar extern.

Scanned with OKEN Scanner

Sub şanţul orbitar intern sau olfactiv se află dispusă *bandeleta olfactivă* care se termină anterior cu *bulbul olfactiv*, continuîndu-se spre partea posterioară cu *tuberculul olfactiv*. Prin baza sa, acesta din urmă face corp comun cu *substanţa perforată anterioară*. Din tuberculul olfactiv pornesc spre emisfere *rădăcinile olfactive* care nu sînt decît continuarea fibrelor nervoase din bandeleta olfactivă. Aceste rădăcini sînt: *internă, externă, medie* şi *superioară*. Prin ele, fibrele nervoase pătrund în următoarele regiuni ale emisferelor: în *vîrful circumvoluţiei corpului calos*, în *porţiunea anterioară a circumvoluţiei hipocampice*, în *lobul orbitar* (circumvoluţia olfactivă) şi în *lobul temporal*.

Structura internă a emisferelor cerebrale. Emisferele cerebrale prezintă la suprafaţa lor o pătură de substanţă cenuşie, *scoarţa cerebrală* sau *cortexul*. Aceasta acoperă substanţa albă ce se află dedesubtul ei. De asemenea, în interiorul fiecărei emisfere se găseşte cîte un ventricul lateral, care face parte din sistemul ventricular al întregului encefal.

Scoarţa cerebrală. Cortexul reprezintă o pătură de substanţă cenuşie, a cărei grosime variază între 4,5 şi 1,2 mm dar care, graţie cutării suprafeţei cerebrale, ocupă o suprafaţă de circa 1,990 cm^2 (faţă de 620 cm^2 la cimpanzeu). S-a calculat că numărul celulelor din scoarţa cerebrală ajunge la om la 14 miliarde.

Culoarea cenuşie a cortexului nu este uniformă. Ea prezintă striaţii albe, care-l împart în mai multe pături.

Cortexul este constituit din celule nervoase şi din fibre nervoase, la care se mai adaugă şi elementele nevroglice. Studiul aşezării elementelor principale constitutive ale corextului constituie una dintre principalele preocupări ale neurologilor. Din această preocupare s-au născut două capitole importante ale neurologiei: unul care se ocupă de modul de grupare a neuronilor sau de arhitectura lor şi poartă numele de *citoarhitectonie*; altul, se ocupă de modul de aşezare a fibrelor albe şi se numeşte *mieloarhitectonie*. La baza noţiunilor actuale de citoarhitectonie stau lucrările lui Betz, Brodmann, Economo, Cajal, Marinescu, Filimonov, Sarkisov, Sevceko. La baza celor mieloarhitectonice stau lucrările lui Baillarger, Bechterev, Cecilia şi Oscar Vogt.

Citoarhitectonia scoarţei cerebrale. Scoarţa cerebrală nu are peste tot aceeaşi structură. În timp ce cortexul arhipaliumului *(arhicortexul)* şi cortexul paleopaliumului *(paleocortexul)* au o structură relativ simplă, cortexul neopaliumului (neocortexul) prezintă, *în mod tipic*, şase pături de celule nervoase (fig. 391).

Acestea sînt:

1) *pătura moleculară* (plexiformă), formată din celule fusiforme sau piriforme (celulele lui Cajal) orientate tangenţial;

2) *pătura granulară externă*, formată dintr-un număr mare de celule granulare;

3) *pătura piramidală externă*, formată din celule de formă piramidală, de mărime crescîndă spre profunzime;



Fig. 391. Structura scoarței cerebrale la om (după Iagnov, Repciuc, Russu):

I — stratul molecular sau plexiform; *II* — stratul granular extern; *III* — stratul piramidal extern; *IV* — stratul granular intern; *V* — stratul piramidal intern; *VI, a* — stratul fuziform; *VI, b* — lama infimă;

1 — tehnica Golgi; *2* — tehnica Nissl; *3* — tehnica Weigert.

Scanned with OKEN Scanner

4) *pătura granulară internă*, formată dintr-un număr mare de celule granulare ;

5) *pătura celulelor ganglionare*, formată din celule piramidale foarte voluminoase, denumite și celulele lui Betz ;

6) *pătura celulelor poliforme*, formată din celule fusiforme, cu axul mare așezat perpendicular pe suprafața scoarței cerebrale. Sub ea se află substanța albă.

Sinaptologia cortexului (adică legăturile dintre aceste celule) nu este încă bine clarificată.

Mieloarhitectonia scoarței cerebrale. Cortexul cuprinde și fibre nervoase, așezate radial sau tangențial față de suprafață. Acestea din urmă sînt grupate în lame, așezate în mai multe etaje. Acestea sînt, mergînd de la suprafață spre profunzime :

1) *plexul lui Exner*, așezat imediat la suprafață ;

2) *lama disfibroasă* din regiunea celulelor granulare externe ;

3) *stria lui Kaes-Bechterev*, care ocupă zona superficială a păturii piramidale ;

4) *stria externă a lui Baillarger*, care traversează pătura granulară internă ;

5) *stria internă a lui Baillarger*, care traversează pătura ganglionară ;

6) *lama infrastriată*, cea mai profundă, care este formată dintr-o rețea complicată de fibre tangențiale, din ce în ce mai dense, pe măsură ce ne apropiem de substanța albă.

Variabilitatea regională a structurii cortexului. Structura complicată a scoarței cerebrale, descrisă mai înainte, se referă numai la neocortex și nu la arhicortex sau paleocortex. Trebuie spus însă că nici neocortexul nu prezintă peste tot o structură asemănătoare, el fiind caracterizat printr-o foarte mare variabilitate.

Această variabilitate se referă, în primul rînd, la citoarhitectonia sa. Astfel, se pot distinge cinci tipuri citoarhitectonice mari, dintre care două reprezintă forme extreme de variabilitate. Aceste două forme extreme sînt :

1) *tipul agranular*, lipsit aproape de celule granulare, dar extrem de bogat în celule piramidale, tipic pentru frontala ascendentă ;

2) *tipul granular*, aproape lipsit de celule piramidale, în schimb foarte bogat în celule granulare, tipic pentru cortexul din vecinătatea scizurii calcarine.

Între aceste tipuri extreme găsim numeroase tipuri de tranziție (fig. 392).

Variabilitatea structurală a scoarței cerebrale nu privește însă numai variabilitatea sa citoarhitectonică, ci și pe cea mieloarhitectonică. De asemenea, această variabilitate se mai referă și la grosimea cortexului, la densitatea celulelor, la mărimea lor.

Scanned with OKEN Scanner

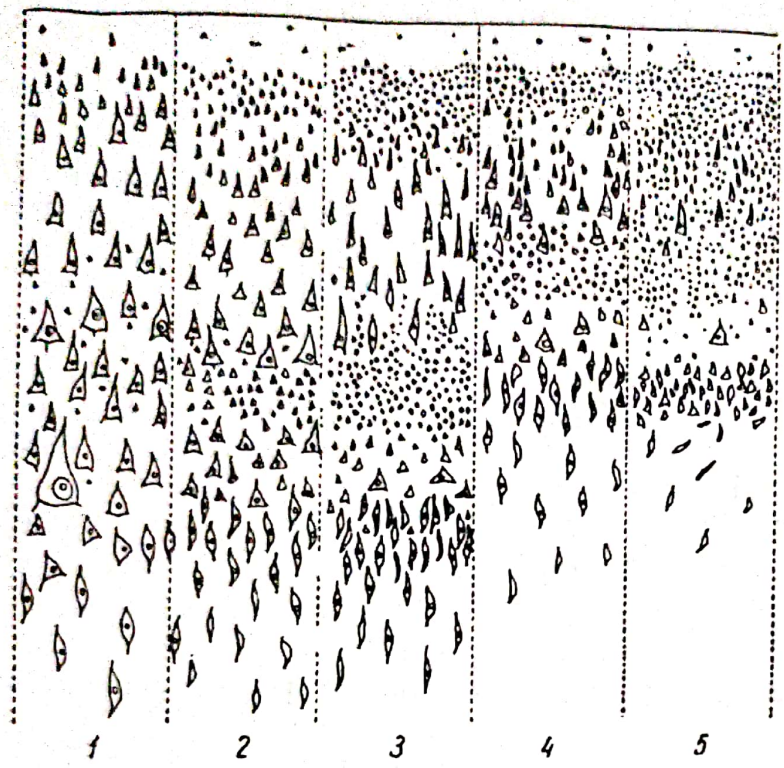

Fig. 392. Cele cinci tipuri citoarhitectonice principale ale scoarței cerebrale la om (după Collin).
1 — scoarța agranulară; *2, 3, 4* — tipuri homotipice; *5* — scoarța granulară.

Luîndu-se în considerație toți acești factori de diferențiere a neocortexului, precum și faptul că scoarța cerebrală, în afară de regiunile sale noi, mai prezintă și pe cele vechi (arhicortex, paleocortex), diferențiate și ele într-o oarecare măsură, s-a putut constata existența unui număr foarte mare de diferențieri corticale la om. Acest fapt pare a-i fi destul de caracteristic, deoarece, după datele actuale, omului i se pot distinge circa *200 de regiuni diferențiate* sau *cîmpuri corticale*, în opoziție cu cele vreo 45 regiuni diferențiate de la mamiferele cele mai apropiate de om, antropomorfele (cimpanzeul). Celelalte mamifere prezintă și mai puține corpuri corticale. În acest mod s-a putut constitui o adevărată hartă a variabilității cortexului la om (fig. 393). *Variabilitatea structurală a cortexului la om constituie baza morfologică a localizării dinamice a diverselor funcțiuni.*

Cîteva date asupra localizărilor funcționale. Cunoașterea localizărilor funcționale în scoarța cerebrală are o importanță teoretică foarte mare, deoarece permite înțelegerea reglării nervoase a tuturor proceselor din organism, precum și adaptarea lui la condițiile de viață. Ea are și o mare importanță practică în diagnosticarea diferitelor procese patologice.

Concepția localizărilor funcționale este legată de ideea existenței unor centri corticali. Pe acest plan există trei puncte de vedere.

În conformitate cu unul din ele, centrii corticali sînt reprezentați prin grupe de celule strict delimitate printr-o graniță liniară precisă. Fiecare funcțiune s-ar localiza într-un singur centru, strict specializat.

Scanned with OKEN Scanner

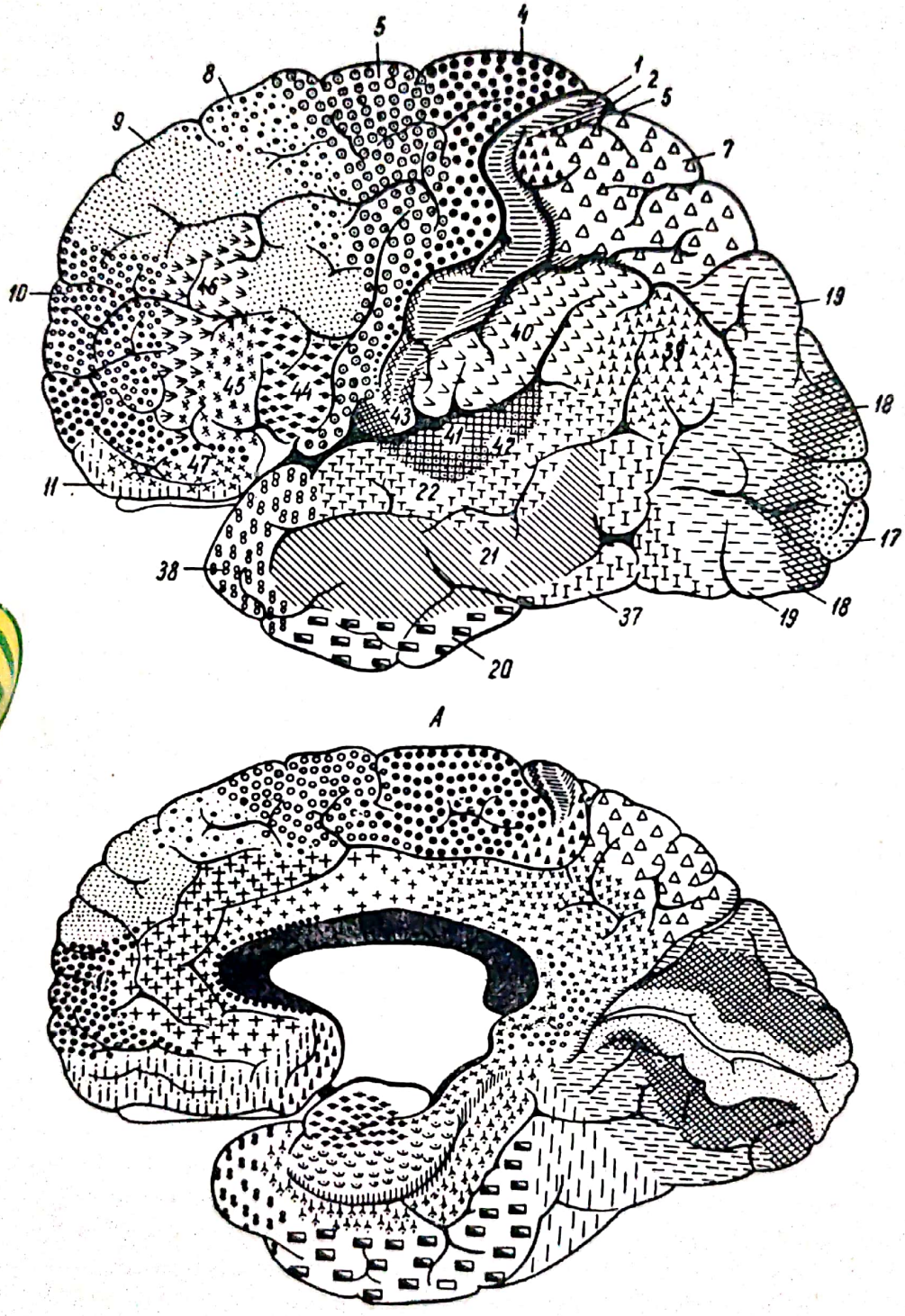

Fig. 393. Cîmpurile corticale la om (după Iagnov, Repciuc, Russu):
A — fața externă a scoarței; *B* — fața internă a scoarței.

Scanned with OKEN Scanner

În conformitate cu al doilea punct de vedere, nu se admite existența de centri în scoarța cerebrală. Toată întinderea acesteia este echipotențială.

După cum am văzut însă, structura scoarței cerebrale este foarte variabilă, atît din punctul de vedere al citoarhitectoniei sale cît și din punctul de vedere al mieloarhitectoniei. Iată de ce concepția echipotențialității scoarței nu poate fi în nici un caz admisă, după cum nu poate fi admisă nici concepția localizărilor înguste, împotriva căreia pledează faptele de ordin patologic.

Al treilea punct de vedere a fost elaborat de I. P. Pavlov.

În concepția lui Pavlov, un centru cortical nu este altceva decît terminația cerebrală a unui analizator. Centrul cortical nu prezintă o delimitare strictă. El prezintă o porțiune concentrată, nucleul centrului, și o parte răspîndită fie la periferia acestuia din urmă, fie chiar mai departe. Nucleul constiuie proiecția precisă și detaliată în scoarță a tuturor elementelor din receptorul periferic al analizatorului. Aici au loc fenomenele de analiză fină a excitațiilor primite de la receptor, precum și acelea de sinteză, grație legăturilor realizate cu alți analizatori. Elementele diseminate servesc la realizarea unei analize și sinteze elementare. În cazul distrugerii porțiunii nucleare, elementele periferice pot compensa, într-o oarecare măsură, funcțiunea acestuia, ceea ce prezintă o importanță foarte mare din punct de vedere clinic.

Pavlov a arătat, de asemenea, că așa-zisa zonă motoare din circumvoluția frontală ascendentă nu este decît o zonă receptoare, reprezentînd terminația corticală a analizatorului motor (analizatorul excitațiilor proprioreceptive sau interoceptive venite de la oase, articulații, mușchi și tendoane).

În concepția pavlovistă, scoarța cerebrală nu reprezintă deci decît un aparat receptor, care analizează și sintetizează în mod diferit impulsurile ce-i parvin și de la care pornesc impulsuri nervoase la aparatul eferent. Scoarța cerebrală prezintă astfel ansamblul terminațiilor corticale ale tuturor analizatorilor. Celulele ganglionare sau piramidale ale lui Betz nu sînt astfel celule motoare propriu-zise, așa cum erau socotite, ci sînt *neuroni eferenți asociativi*, care leagă scoarța cerebrală de nucleii motori subcorticali (așa cum sînt nucleii de origine ai nervilor cranieni motori, precum și nucleii de origine ai nervilor rahidieni din coarnele anterioare ale măduvei). Este interesant de amintit că modul de formare a emisferelor cerebrale, în decursul embriogenezei lor, exclusiv din plăcile alare, sprijină acest punct de vedere.

La om, cîmpurile specifice funcționale, legate de analizatori, ocupă o parte relativ mică din neocortex. Între aceste cîmpuri se află zone asociative care reprezintă scoarța de tipul cel mai superior și cel mai generalizat.

Substanța albă. Substanța albă formează o masă în interiorul fiecărei emisfere : este centrul oval al lui Vieussens. Ea este formată din fibre

nervoase de trei categorii : *fibre de proiecţie*, fibre de asociaţie, fibre comisurale.

Fibrele de proiecţie sînt acele fibre care leagă o porţiune anumită din scoarţă cu alte segmente ale neuraxului. Ele sînt de două categorii : *fibre aferente* sau *centripete* şi *fibre eferente* sau *centrifuge*. Fibrele de proiecţie trec prin centrul oval, cu capsula albă internă şi pedunculii cerebrali. Între scoarţă şi capsula albă internă ele se aşază în mănunchiuri în formă de raze, formînd *coroana radiată a lui Reil* (fig. 394).

Capsula albă internă este constituită dintr-o pătură de substanţă albă, situată între nucleul lenticular, pe de o parte, şi nucleul caudat şi talamus, pe de altă parte. Pe secţiune orizintală, ea se prezintă ca o lamă dispusă oblic, mergînd spre pedunculii cerebrali. I se pot distinge următoarele trei părţi : *o parte anterioară* sau *frontală*, *o parte posterioară* sau *occipitală* şi *o parte intermediară, angulară*, denumită *genunchi*.

Fibrele proiective centrifuge sau eferente sînt : *corticospinale* (cilindriacşii celulelor piramidale care merg la măduvă), *corticobulbare* (cilindriacşii piramidelor ce merg la nucleii bulbari motori ai nervilor cranieni), *corticopontice* (care merg la nucleii pontici, de unde impulsurile corticale vor fi retrasmise la creieraş), *corticotalamice* (care merg de la cortex la păturile optice).

Fibrele proiective aferente sau *centripete* sînt cele *talamocorticale*, prin care excitaţiile senzitive se retrasmit la scoarţa cere-

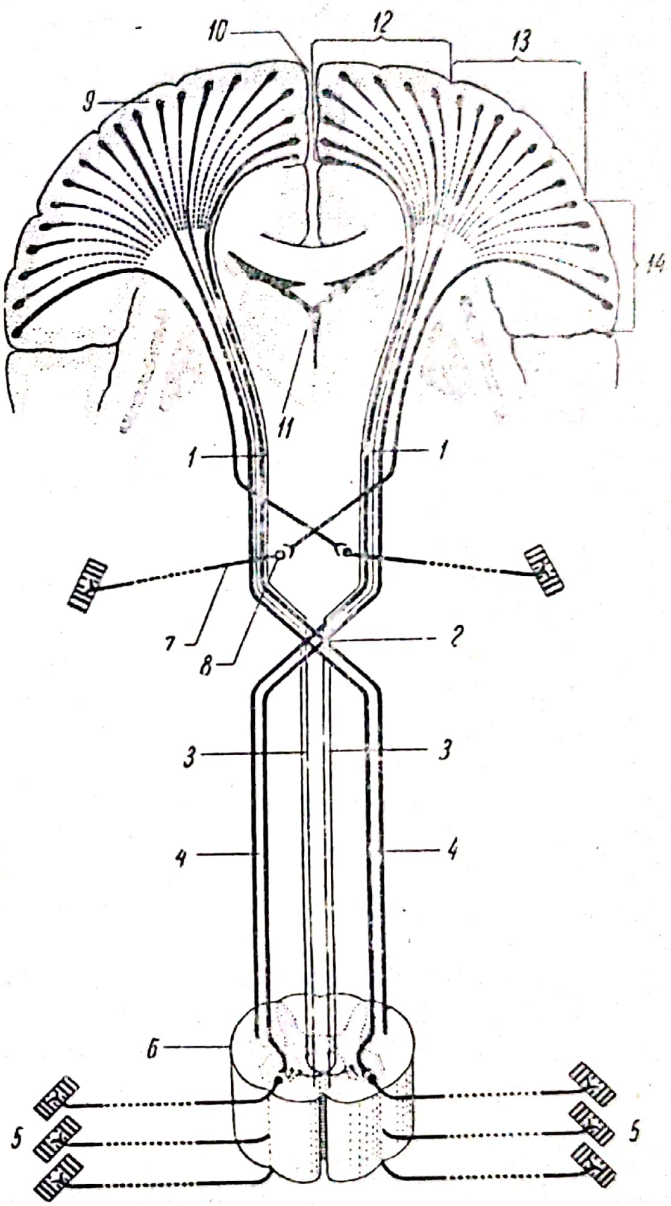

Fig. 394. Fibrele de proiecţie descendente piramidale (după Testut):

1 — fascicul piramidal; *2* — încrucişarea piramidală; *3* — fasciculele piramidale directe; *4* — fasciculele piramidale încrucişate; *5* — fibre musculare; *6* — măduva spinării; *7* — nerv bulbar; *8* — cu nucleul său de origine; *9* — scoarţă cerebrală; *10* — scizura interemisferică; *11* — păturile optice; *12* — centrul motor al membrului inferior; *13* — centrul motor al membrului superior; *14* — zona de origine a fasciculului geniculat.

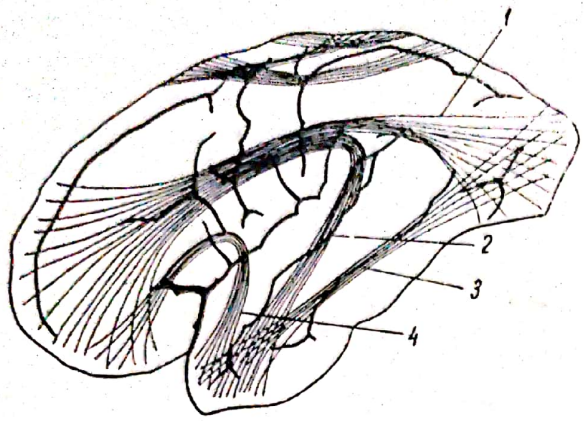

Fig. 395. Dispoziţia fibrelor de asociaţie în fascicule, în interiorul emisferului stîng la om (după Collin):
1 — fasciculul longitudinal superior; *2* — cingulum; *3* — fascicul longitudinal inferior; *4* — fascicul unciform.

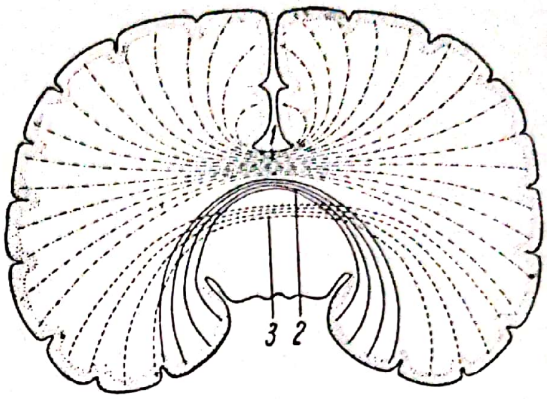

Fig. 396. Dispoziţia fibrelor comisurale din telencefalul uman (după Testut):
1 — corpul calos; *2* — trigonul cerebral; *3* — comisura albă anterioară.

brală din păturile optice (excitaţiile venite de la piele, de la globul ocular. urechea internă, aparatul locomotor).

Fibrele asociative leagă diferitele regiuni ale aceleiaşi emisfere. Ele pot fi lungi şi scurte. Fibrele scurte, denumite *fibre arcuite*, leagă între ele circumvoluţiile vecine. Cele lungi leagă regiuni mai depărtate (fig. 395).

Fibrele comisurale leagă între ele părţile simetrice din cele două emisfere. Ele formează comisurile cerebrale (fig. 396). Cea mai mare şi totodată cea mai nouă comisură este aceea a *corpului calos*, care leagă neopaliumul celor două emisfere.

Corpul calos are forma unei bolţi lungi, aşezată în fundul şanţului interemisferic (fig. 397 şi 398). Partea sa anterioară este îndoită în jos, formînd *genunchiul corpului calos*, şi se termină printr-un vîrf ascuţit, *ciocul corpului calos*. Partea sa posterioară este îngroşată şi

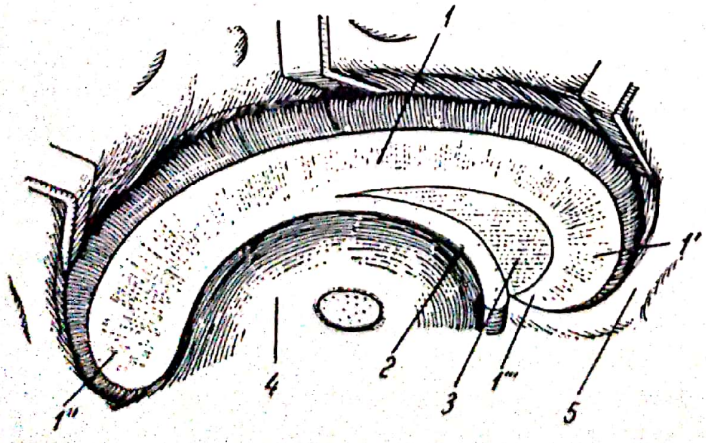

Fig. 397. Corpul calos şi trigonul cerebral văzute în secţiune sagitală (după Testut):
1 — corpul calos cu *1'* — bureletul său; *1''* — genunchiul său; *1''''* — rostrul său; *2* — trigonul cerebral; *3* — *septum pelucidum*; *4* — pătură optică; *5* — circumvoluţia corpului calos.

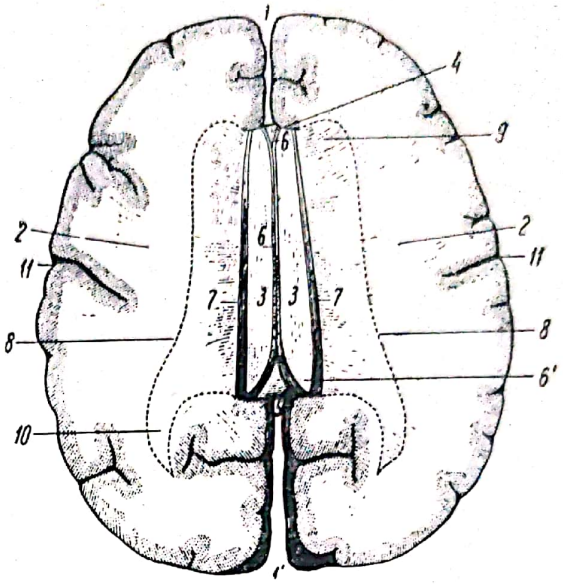

Fig. 398. Corpul calos văzut în secțiune orizontală (după Testut):
1, 1' — extremitatea anterioară și posterioară a scizurii interhemisferice; *2* — centrul oval al lui Vieussens; *3* — fața superioară a corpului calos; *4* — extremitatea lui anterioară sau genunchiul; *5* — extremitatea lui posterioară sau bureletul; *6* — tractul median al lui Lancisi; *6'* — *fascicola cinerea*; *7* — tractul lateral care formează limita laterală superficială a corpului calos; *8* — conturul ventriculilor laterali; *9* — prelungirea anterioară sau frontală a corpului calos; *10* — prelungirea sa posterioară sau occipitală; *11* — scizura lui Sylvius.

îndoită, formînd *bureletul corpului calos*. Ca structură internă, corpul calos este format din fibre transversale comisurale, de natură neopaleală. Deasupra, el este acoperit de o pătură subțire de substanță cenușie, *indusium griseum* de-a lungul căreia merg două striuri albe, longitudinale, cunoscute sub numele de striuri albe sau *nervii lui Lancisi*. care se află în legătură cu corpul gudronat și cu hipocampul.

Celelalte două comisuri telencefalice nu aparțin neopaliumului, fiind mai vechi. Cea mai veche este *comisura albă anterioară*. Ea se află lîngă peretele anterior al ventriculului III, fiind alcătuită din două fascicule.

Comisura trigonului cerebral sau *psalterium* este formată din fibre transversale care leagă cele două *cornuri ale lui Ammon* (fig. 399 și 400). Trigonul cerebral însuși, *sau bolta cu patru stîlpi*, se află așezat sub corpul calos și deasupra talamusului. El este reprezentat prin două lame de substanță albă, formate din fibre longitudinale, alăturate în regiunea mijlocie a trigonului, dar divergente atît înainte cît și înapoi. În partea anterioară ele formează stîlpii anteriori ai trigonului, care se recurbează în jos, trec înaintea ventriculului III, ajungînd în corpii mamilari. În partea posterioară formează *stîlpii posteriori*, ce coboară îndărătul talamusului, se curbează, îndreptîndu-se înainte

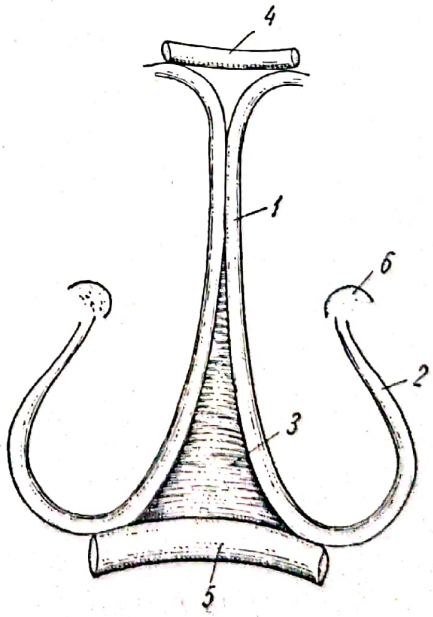

Fig. 399. Schema trigonului cerebral (după Anthony):
1 — fornix; 2 — fimbria; 3 — psalterium; 4 — comisura ventrală; *5* — corpul calos-*splenium; 6* — uncusul hipocampului.

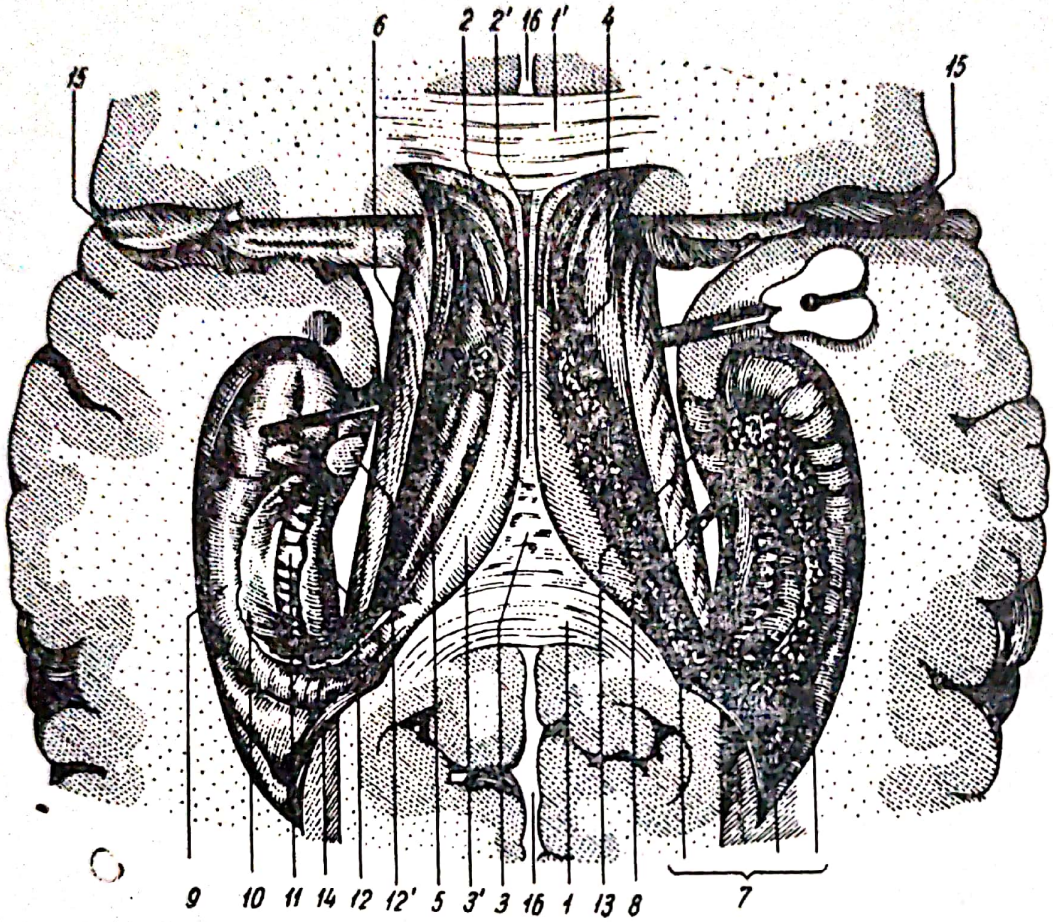

Fig. 400. Secțiune orizontală prin encefal la nivelul pilierilor posteriori ai trigonului cerebral (după Testut):

1, 1' — bureletul și genunchiul corpului calos; *2* — *septum lucidum* cu *2'* — cavitatea sa centrală; *3* — trigonul cerebral; cu, *3'* — pilierii posteriori care coboară în prelungirile sfenoidale ale ventriculilor laterali; *4* — orificiul lui Monro; *5* — pătura optică; *6* — nucleu caudat; *7* — plexul coroid al ventriculului lateral; *8* — venă mare care se îndreaptă către vena bazilară; *9* — cornul lui Ammon; *10* — corp bordant; *11* — corp gudronat; *12* — circumvoluția hipocampică cu *12'* — croșetul; *13* — bandeleta lui Giacomini; *14* — pintenele lui Morand; *15* — scizurile lui Sylvius; *16* — marea scizură interemisferică.

și continuîndu-se pe planșeul părții sfenoidale a ventriculului lateral, legîndu-se printr-o bandeletă cu *corpul lui Ammon*, iar prin alta cu *corpul bordant*. Între sîlpii posteriori ai trigonului se află tocmai fibrele comisurale ale psalteriumului, care leagă între ele cele două coarne ale lui Ammon.

Ventriculele laterale. Așezate cîte unul în fiecare emisferă, ele comunică cu ventriculul III prin orificiile lui Monro (fig. 401 și 402).

Fiecare ventricul lateral are o formă neregulată, formînd cîte trei prelungiri sau coarne; *cornul anterior* sau *frontal*, *cornul posterior* sau *occipital* și *cornul inferior* sau *sfenoidal* (temporal).

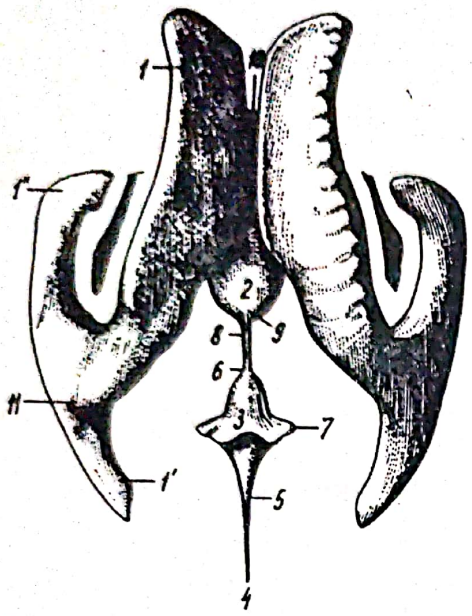

Fig. 401. Mulajul sistemului ventricular din encefal (după Testut):

1, 1', 1'' — cele trei prelungiri ale ventriculului lateral stîng (frontală, occipitală și sfenoidală); *2* — ventriculul mijlociu; *3* — ventriculul *IV*; *4* — canalul central al măduvei; *5* — unghiul inferior al celui de al *IV*-lea ventricul; *6* — unghiul său superior; *7* — unghi lateral; *8* — apeductul lui Sylvius; *9* — fundul de sac suprapineal; *10* — vulva; *11* — răspîntie ventriculară.

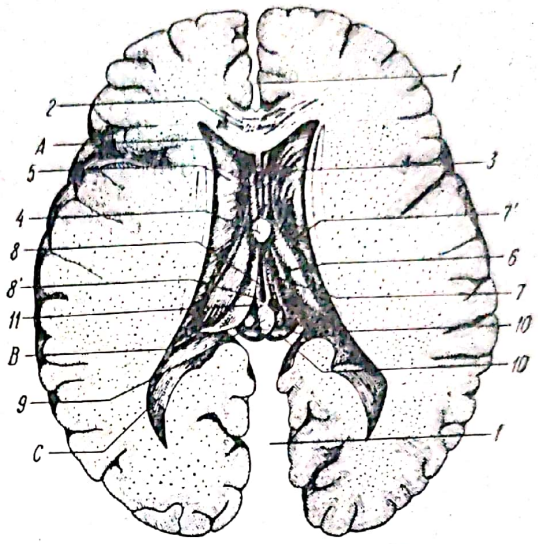

Fig. 402. Ventriculele laterale după scoaterea corpului calos, a trigonului cerebral și a plexului coroid (după Testut):

1 — scizură interemisferică; *2* — corpul calos; *3* — *septum lucidum*; *4* — trigonul cerebral (pilierii anteriori); *5* — nucleul caudat; *6* — păturile optice; *7* — șanțul optostriat; *7'* — șanț coroidian; *8* — ventriculul mijlociu; *8'* — comisura posterioară; *9* — epifiza; *10, 10'* — tuberculii cvadrigemeni; *11* — triunghiul habenular; *A* — prelungirea frontală a ventriculului lateral; *B* — răspîntia ventriculului lateral; *C* — prelungirea occipitală.

Peretele medial al cornului frontal este foarte subțire, fiind reprezentat de *septum lucidum*, situat între corpul calos și trigonul cerebral. În regiunea pereților săi lateral și inferior proemină capul nucleului codat, în timp ce pereții superiori sînt constituiți de corpul calos. Pe peretele medial al cornului occipital se vede o eminență în formă de burelet: *pintenul lui Morand*, determinată de scizura calcarină. Peretele medial al cornului sfenoid prezintă, de asemenea, o proeminență denumită *cornul lui Ammon* sau *hipocamp*, format de scizura hipocampică. În partea sa anterioară, hipocampul formează cîteva digitații. Pe marginea sa medială se întinde fimbria, situată în continuarea stîlpilor posteriori ai trigonului. Pe fundul cornului se mai găsește o altă eminență, *proeminența colaterală*, determinată de șanțul colateral (sau temporooccipital intern).

Prin fisura care există între trigonul cerebral și talamus, pia-mater pătrunde în porțiunea mediană și în cornul sfenoidal al ventriculelor laterale, formînd aici *plexul coroidian* al ventriculelor laterale.

SISTEMUL NERVOS PERIFERIC LA VERTEBRATE

Sistemul nervos periferic este constituit din căile de legătură ce leagă sistemul nervos central de organele periferice. Aceste căi sînt reprezentate prin *nervi* şi *ganglioni nervoşi*, aflaţi pe traiectul acestora. Nervii sistemului cerebrospinal sînt *nervii rahidieni* şi *nervii cranieni*.

Din punct de vedere histologic, nervii rahidieni şi cranieni sînt constituiţi la toate vertebratele, afară de ciclostomi, din fibre nervoase mielinizate, excepţie făcînd nervul olfactiv, ale cărui fibre sînt lipsite de mielină.

NERVII RAHIDIENI

Fiecare nerv rahidian ia naştere prin două rădăcini ; una *anterioară* şi alta *posterioară*. La toate vertebratele, pe traiectul fiecărei rădăcini posterioare, aproape de măduvă, se găseşte cîte un *ganglion spinal*. După cum se ştie, aici se află celulele de origine (bipolare sau pseudounipolare) ale fibrelor nervoase ce constituie rădăcină respectivă, precum şi unele celule multipolare simpatice. Amintim că ganglionii spinali lipsesc la *Amphioxus*.

Dispoziţia rădăcinilor este metamerică : în fiecare metamer se găseşte, de o parte şi de alta a măduvei, cîte o rădăcină anterioară şi una posterioară. La toate vertebratele, afară de ciclostomi, rădăcinile anterioare şi posterioare din acelaşi metamer se nasc aproape la acelaşi nivel. La ciclostomi (la fel ca la Amphioxus), rădăcinile anterioare şi posterioare ale aceluiaşi metamer se nasc altern, se continuă independent una de alta, formînd fiecare un nerv de sine stătător (fig. 403). La unii peşti, se mai observă urme din această dispoziţie alternă, dar rădăcinile din acelaşi metamer şi din aceeaşi parte a măduvei confluează între ele, formînd un *nerv rahidian mixt*.

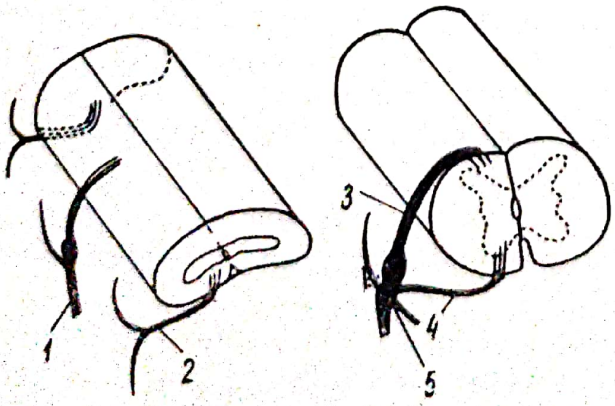

Fig. 403. Modul de formare a nervilor rahidieni la ciclostomi şi la mamifere (după I h l e) :

1 — nerv spinal dorsal; *2* — nerv spinal ventral; *3* — rădăcină dorsală; *4* — rădăcină ventrală; *5* — ganglion spinal.

Scanned with OKEN Scanner

Rădăcinile anterioare ale nervilor rahidieni sînt constituite numai din fibrele motoare, ce iau naştere din celulele din zona somatomotorie a coarnelor anterioare. Rădăcinile posterioare sînt constituite din fibrele nervoase emanate din celulele nervoase din ganglionii spinali, avînd funcţiunea de a conduce excitaţiile periferice spre măduvă (dentrite). La vertebratele nemamifere, acestor fibre senzitive li se mai adaugă şi fibre motoare, emanate de la celulele nervoase aşezate la baza coarnelor anterioare, în zona visceromotorie a acestora. Aceste fibre visceromotoare se adaugă celor senzitive, intrînd şi ele în constituţia rădăcinilor posterioare, care au din acest punct de vedere o structură mixtă. La mamifere însă, fibrele visceromotoare iau numai calea rădăcinilor anterioare. Deci, la acestea din urmă, spre deosebire de toate celelalte vertebrate, rădăcinile sînt specializate: *cele posterioare sînt senzitive, cele anterioare fiind motorii* (legea lui Bell-Magendie).

Nervul rahidian, format din confluenţa rădăcinilor anterioare şi posterioare, este totdeauna un *nerv mixt*, fiind format din fibre senzitive şi motorii. Nervii rahidieni ies din canalul rahidian *prin orificiile de conjugaţie* (situate între două corpuri vertebrale vecine). Foarte aproape de coloana vertebrală, fiecare nerv rahidian se împarte în cîte trei ramuri: *un ram dorsal* (ce merge spre pielea şi musculatura spatelui), *un ram ventral* (ce merge spre muşchii şi pielea din părţile ventrale şi laterale ale corpului) şi un *ram comunicant* sau *visceral* (ce merge spre lanţul laterovertebral al sistemului simpatic, conţinînd fibre visceromotoare (fig. 404).

Nervii rahidieni au o dispoziţie metamerică. Ramificaţiile lor pierd însă această dispoziţie regulată, mai ales în acele părţi ale corpului unde metameria iniţială se şterge. Aceasta priveşte, în primul rînd, membrele, organe de origine metamerică, care pierd foarte devreme acest caracter. Chiar ramurile nervoase ce inervează înotătoarele neperechi de la peşti formează anastomoze care se pot reuni uneori într-un trunchi nervos continuu, dispus longitudinal, la baza aripioarei respective, formînd aici un *nerv colector*. Acest caracter este şi mai bine exprimat la înotătoarele perechi unde, pe lîngă un nerv colector situat la baza lor, se observă şi formaţiuni anastomotice mai complicate, formînd adevărate *plexuri nervoase*. Astfel de plexuri se dezvoltă puternic la

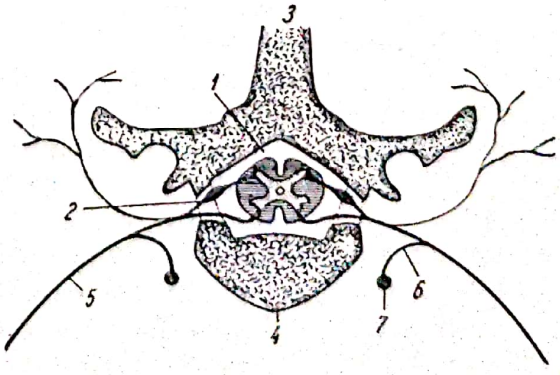

Fig. 404. Schemă reprezentînd poziţia măduvei în canalul rahidian şi ieşirea nervilor rahidieni la mamifere (după Jammes):
1 — canal rahidian; *2* — gaura de conjugare; *3* — apofiza spinoasă; *4* — corpul vertebrei; *5* — nerv intercostal; *6* — ram comunicant; *7* — ganglion simpatic.

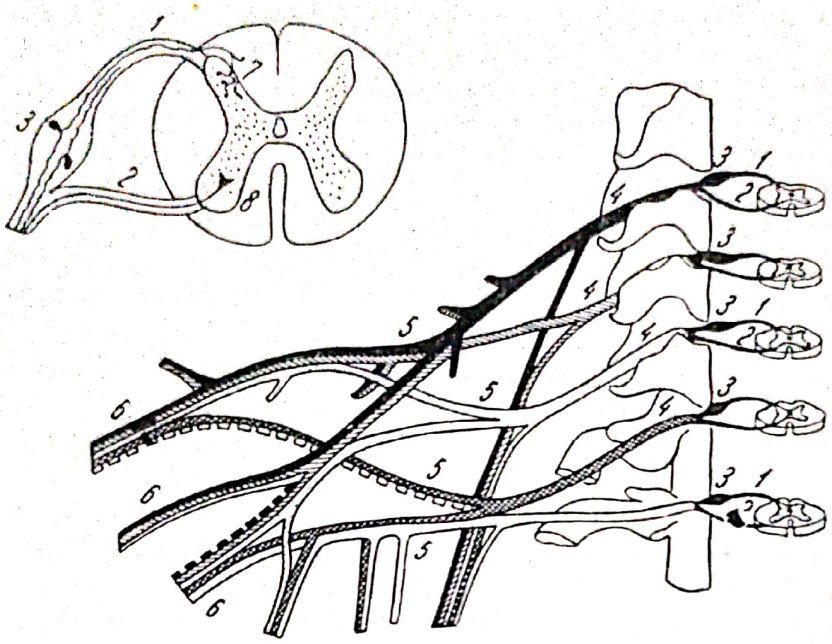

Fig. 405. Nervii rahidieni la om (după Lîsenkov):
1 — rădăcină posterioară; *2* — rădăcină anterioară; *3* — ganglion spinal; *4* — *funiculus*; *5* — plex; *6* — nerv spinal; *7* — corn posterior; *8* — corn anterior.

baza membrelor tetrapode ale vertebratelor terestre. Principalele plexuri sînt: *plexul brahial*, din regiunea membrului anterior, și *plexul lombosacral*, în regiunea membrului posterior.

Numărul nervilor ce contribuie la constituirea acestor plexuri depinde de numărul metamerelor ce au contribuit la formarea membrului respectiv. La pești, în special, la cei cartilaginoși, numărul acestora este foarte mare. La vertebratele terestre el variază între 3—7, pentru fiecare plex. La vertebratele terestre, din plexul brahial se individualizează și un *plex cervical*, după cum plexul lombosacral se poate diferenția într-un *plex lombar* și unul *sacral*.

O dată cu modificarea poziției membrelor (în raport cu diferențierea gîtului) se modifică și plexul corespunzător. O dată cu acestea, unele elemente constituitive ale plexului respectiv se pot desprinde, după cum altele noi se pot adăuga.

Studiul nervilor rahidieni la om. Nervii rahidieni, care pleacă din măduvă, sînt în număr de 31 de perechi (fig. 405). Fiecare nerv rehidian este format din cîte două rădăcini: *una posterioară*, care conține fibre centripete, senzitive, și *una anterioară*, ce conține fibre centrifuge, motorii. Fibrele senzitive sînt viscerosenzitive și somatosenzitive, iar cele motorii, de asemenea, visceromotorii și somatomotorii (fig. 406).

Originea fibrelor senzitive se află în ganglionii spinali, ale căror celule emit prelungiri protoplasmatice axoniforme ce se îndreaptă spre periferie, intrînd în constituția nervului rahidian. Axonii aceloraşi ce-

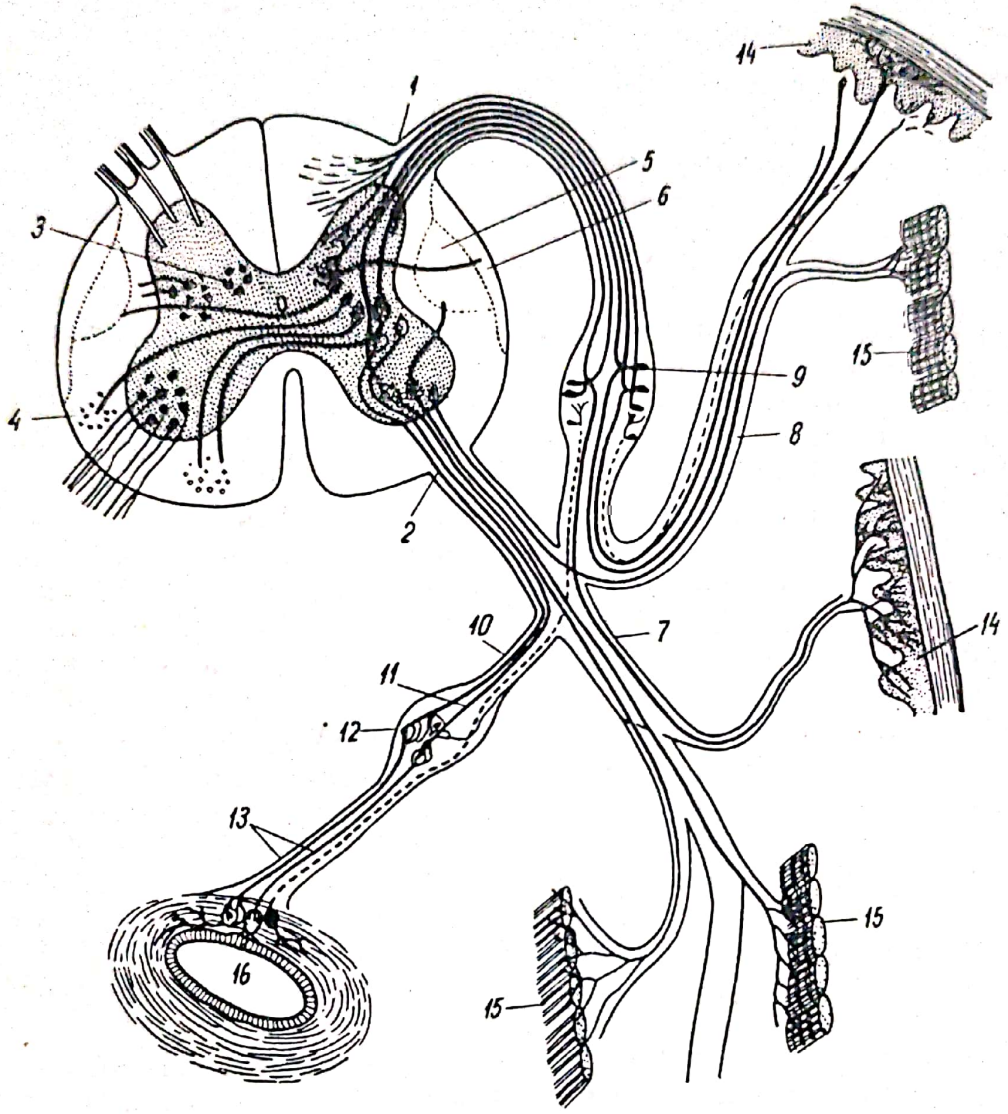

Fig. 406. Constituția unui nerv rahidian la mamifere și distribuția ramificațiilor sale (după Ihle):

1 — rădăcină dorsală; *2* — rădăcină ventrală; *3* — coloana lui Clarck; *4* — tractus spinotalamic; *5* — tractus corticospinal; *6* — tractus spinocerebelos; *7* — ram ventral; *8* — ram dorsal; *9* — ganglion spinal; *10* — ram visceral; *11* — fibre preganglionare; *12* — ganglion simpatic; *13* — fibre postganglionare; *14* — piele; *15* — mușchi; *16* — intestin.

lule se îndreaptă spre măduvă intrînd aici la nivelul vîrfului coarnelor posterioare, aducînd aici excitațiile periferice.

Originea fibrelor motorii se află în coarnele anterioare ale măduvei. Ele nu sînt altceva decît axonii celulelor radiculare. Aceste fibre duc impulsurile nervoase la efectori (direct prin ramificațiile nervilor rahidieni, sau indirect, prin intermediul simpaticului). Alcătuit din fibre motorii și senzitive, nervul rahidian este deci un *nerv mixt*. Nervii

rahidieni părăsesc canalul rahidian, ieşind prin orificiile de conjugare (orificiul intervertebral).

Ei se divid în cinci categorii :

nervi cervicali	—	8 perechi ;
nervi dorsali (toracali)	—	12 perechi ;
nervi lombari	—	5 perechi ;
nervi sacrali	—	5 perechi ;
nervi coccigieni	—	1 pereche.

După ieşirea din canalul rahidian, fiecare nerv mixt se divide în trei ramuri : un *ram dorsal*, un *ram ventral*, şi un *ram comunicant alb*, care se desprinde din ramul ventral. *Ramurile dorsale* sînt mai subţiri. Ele nu formează plexuri şi se distribuie, ramificîndu-se, la musculatura dorsală, precum şi la pielea din regiunea posterioară a corpului.

Ramurile ventrale, după ce au dat naştere la ramurile comunicante albe (care se îndreaptă spre ganglionii simpaticului), se ramifică. Aceste ramificaţii pot merge independent pînă la regiunea inervată, aşa cum este cazul nervilor din regiunea toracică, care dau naştere la *nervii intercostali*. În regiunile cervicală, lombară, sacrală, ramificaţiile acestor nervi se anastomozează însă, formînd plexuri : *plexul cervical, plexul brahial, plexul lombar, plexul sacral, plexul coccigian.*

Plexul cervical este format din anastomozarea ramurilor primelor patru perechi de nervi cervicali. Acest plex se anastomozează cu hipoglosul, cu pneumogastricul, precum şi cu simpaticul. Din el pleacă multe ramificaţii nervoase, care formează două categorii. Categoria *ramurilor superficiale* inervează o parte din pielea gîtului, a regiunii occipitale şi a pavilionului urechii. Categoria *ramurilor profunde* inervează unii muşchi ai gîtului, precum şi diafragmul (nervul diafragmatic sau *frenic*).

Plexul brahial e format din ramurile ultimelor patru perechi de nervi cervicali, la care se adaugă şi fibrele primului nerv toracic. Din plexul brahial pleacă trei trunchiuri nervoase mari ce se ramifică, dînd două categorii de ramuri : lungi şi scurte. Cele scurte inervează pielea şi muşchii gîtului şi ai centurii scapulare. Cele lungi inervează pielea şi muşchii membrului superior.

Nervii toracici dau ramuri anterioare ce nu se anastomozează, formînd plexuri. Ei merg paralel prin spaţiile intercostale, formînd nervii intercostali ; inervează pielea şi muşchii cuştii toracice (cei superiori) şi pielea şi muşchii abdomenului (cei inferiori).

Plexul lombar este alcătuit din cîteva ramuri ale nervului toracic din perechea a 12-a, precum şi din ramificaţiile celor patru perechi lombare. Din acest plex ies ramuri lungi şi scurte. Dintre ramurile lungi foarte important este nervul femural. Ramificaţiile sale inervează pielea şi musculatura din partea anterioară a coapsei.

Scanned with OKEN Scanner

Plexul sacral este plexul cel mai mare. El este format din nervul V lombar și din trei nervi sacrali. Din el pleacă ramuri lungi și scurte. Din ramurile lungi, foarte important este *nervul sciatic*. El se ramifică la partea posterioară a coapsei pe care o inervează, precum și la tot restul piciorului.

Plexul coccigian este format din ramurile ventrale ale ultimilor doi nervi sacrali și ale nervului coccigian.

NERVII CRANIENI ÎN SERIA VERTEBRATELOR

În mod obișnuit se admite că vertebratele pot avea 12 perechi de nervi cranieni (fig. 407). Acestea sînt :

I) nervul olfactiv ;
II) nervul optic ;
III) oculomotorul comun ;
IV) pateticul sau trohlearul ;
V) trigemenul ;
VI) oculomotorul extern sau „abducens" ;
VII) facialul ;
VIII) statoacusticul ;
IX) glosofaringianul ;
X) pneumogastricul sau vagul ;
XI) spinalul ;
XII) hipoglosul.

În realitate însă, la acești nervi cranieni, clasic cunoscuți, trebuie să mai adăugăm și alți nervi. Astfel este *nervul terminal*, ce merge spre mucoasa nazală și spre organul lui Jacobsohn. Cum el a fost descoperit

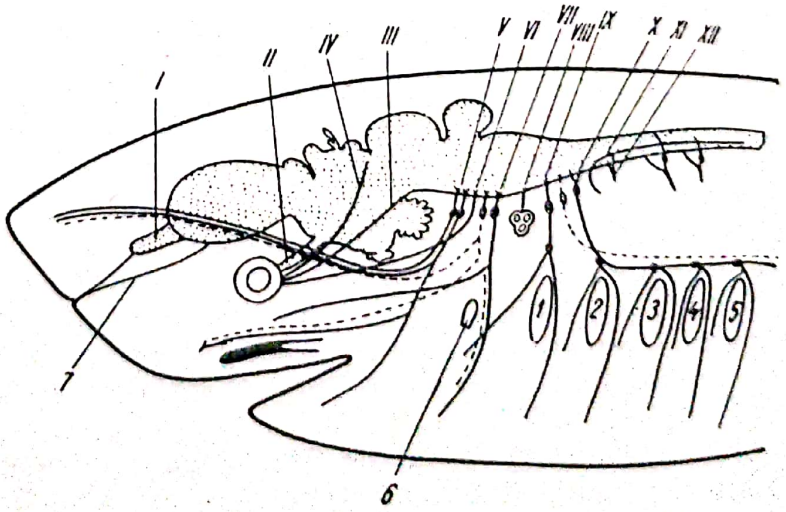

Fig. 407. Schema nervilor cranieni la vertebrate (după Grassé):
I—XII — nervi cranieni, *1—5* — fantele branhiale; *6* — event; *7* — nerv terminal.

și studiat după ce s-a făcut numerotarea nervilor cranieni (conform cu ordinea lor de ieșire din encefalul uman), numărul dat nervului terminal (care este cel mai anterior nerv cranian) este de nervul 0 (zero). În plus, la unii pești, nervul V sau trigemenul se prezintă format din doi nervi deosebiți: V_1 sau *oftalmicul profund* și V_2 sau *trigemenul propriu-zis*. În evoluție, acești doi nervi, inițial independenți, se reunesc, formînd un nerv unic: *trigemenul*. De asemenea, la pești, trebuie distins și *nervul liniei laterale*, cu valoare independentă, ale cărui fibre se alătură însă nervului facial, glosofaringian și pneumogastric, mergînd de-a lungul acestora. El dispare însă la vertebratele terestre. În fine, trebuie să mai amintim că, la vertebratele inferioare, nu întîlnim decît 10 perechi din cele 12 perechi de nervi clasici. Perechea XI-a (spinalul) și perechea a XII-a (hipoglosul) se diferențiază abia la amniote, fiind bine dezvoltate numai la mamifere (fig. 408).

În timp ce toți nervii rahidieni sînt nervi micști, fiind formați atît din fibre motoare cît și din fibre senzitive, nervii cranieni sînt de trei categorii, din punctul de vedere al structurii lor: *nervi micști*, *nervi motori* și *nervi senzitivi*. Nervii motori sînt comparabili astfel cu rădăcinile anterioare ale nervilor rahidieni, iar cei senzitivi cu rădăcinile posterioare ale acestora. Nervii cranieni senzitivi sînt: *nervul terminal*, *nervul olfactiv*, *nervul acustic*. Nervii motori sînt: *nervul oculomotor comun*, *nervul patetic*, *nervul oculomotor extern*, *nervul spinal*, *nervul hipoglos*. Nervii micști sînt: *nervul trigemen*, *nervul facial*, *nervul glosofaringian* și *nervul pneumogastric*.

Originea fibrelor senzitive ale nervilor cranieni este întotdeauna în afara encefalului, fie în organul de simț respectiv (nervii olfactiv și optic), fie în ganglioni nervoși, asemănători cu ganglionii spinali (nervul acustic, fibrele senzitive ale trigemenului, ale facialului, glosofaringianului și pneumogastricului). În acest mod, fibrele senzitive ale nervilor cranieni nu prezintă în encefal decît nuclei de terminare, unde fibrele lor intră în legătură cu neuronii encefalici. În schimb, toate fibrele motoare ale nervilor cranieni își au originea lor în nucleii motori ai encefalului, după cum și fibrele motoare ale nervilor rahidieni își au originea în coarnele anterioare ale măduvei. Astfel, fibrele motoare ies din encefal, în timp ce fibrele senzitive pătrund în el. Locul de ieșire sau de intrare în encefal a fibrelor nervilor cranieni poartă denumirea de *locul de emergență* din encefal. Această denumire, încetățenită în anatomie, este destul de improprie, atunci cînd ne referim la fibrele senzitive. Locul de emergență se mai numește și originea aparentă a nervilor cranieni, originea lor reală fiind în encefal sau în ganglionii cranieni, după cum avem de-a face cu fibre motoare sau senzitive.

Nervul terminal emerge la partea anterioară a telencefalului din regiunea lamei terminale. Fiind un nerv senzitiv, el prezintă pe traiec-

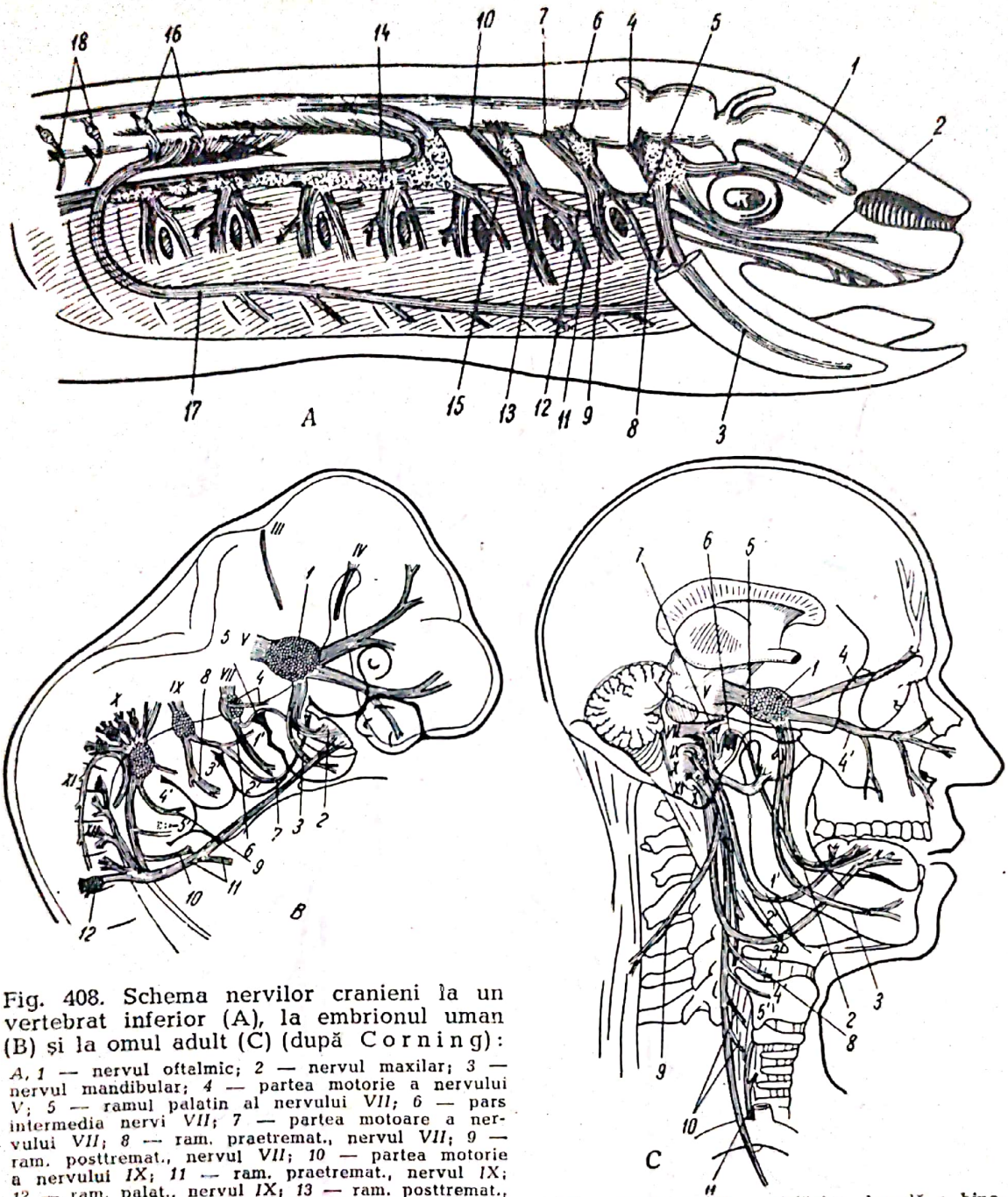

Fig. 408. Schema nervilor cranieni la un vertebrat inferior (A), la embrionul uman (B) și la omul adult (C) (după Corning):

A, *1* — nervul oftalmic; *2* — nervul maxilar; *3* — nervul mandibular; *4* — partea motorie a nervului *V*; *5* — ramul palatin al nervului *VII*; *6* — pars intermedia nervi *VII*; *7* — partea motoare a nervului *VII*; *8* — ram. praetremat., nervul *VII*; *9* — ram. posttremat., nervul *VII*; *10* — partea motorie a nervului *IX*; *11* — ram. praetremat., nervul *IX*; *12* — ram. palat., nervul *IX*; *13* — ram. posttremat., nervul *IX*; *14* — ganglionul nervului vag; *15* — ram. palat., nervul X; *16* — rădăcina dorsală a hipoglosului; *17* — nerv hipoglos; *18* — nerv spinal;

B, *1* — ganglionul semilunar al nervului trigemen; *2* — nervul lingual; *3* — nervul alveolar inferior; *4* — ganglionul geniculat și nervul pietros mare superficial; *5* — șant branhial; *6* — nervul timpanic; *7* — ramul gustativ superficial al nervului *IX*; *8* — ramul faringian al nervului *IX*; *9* — nervul laringian superior; *10* — nervul recurent al vagului; *11* — nervul *XII* cu ramul descendent; *12* — ganglion cervical *I*;

C, *1* — ganglionul semilunar al nervului trigemen și cele trei ramuri ale sale; *2* — nervul lingual; *3* — nervul alveolar inferior; *4* — nervul oftalmic; *4'* — nervul maxilar; *5* — corda timp.; *6* — orificiul auditiv extern; *7* — ganglionul geniculat și nervul pietros mare superficial; *8* — nervul laringian superior; *9* — ramul extern al nervului accesoriu; *10* — ramurile faringiene ale nervului vag; *11* — nervul recurent al vagului.

Scanned with OKEN Scanner

tul său un mic ganglion nervos. Se ramifică în mucoasa foselor nazale, fără însă a avea funcțiunea olfactivă. La vertebratele terestre (amfibieni, reptile, mamifere), se ramifică în mucoasa organului lui Jacobson.

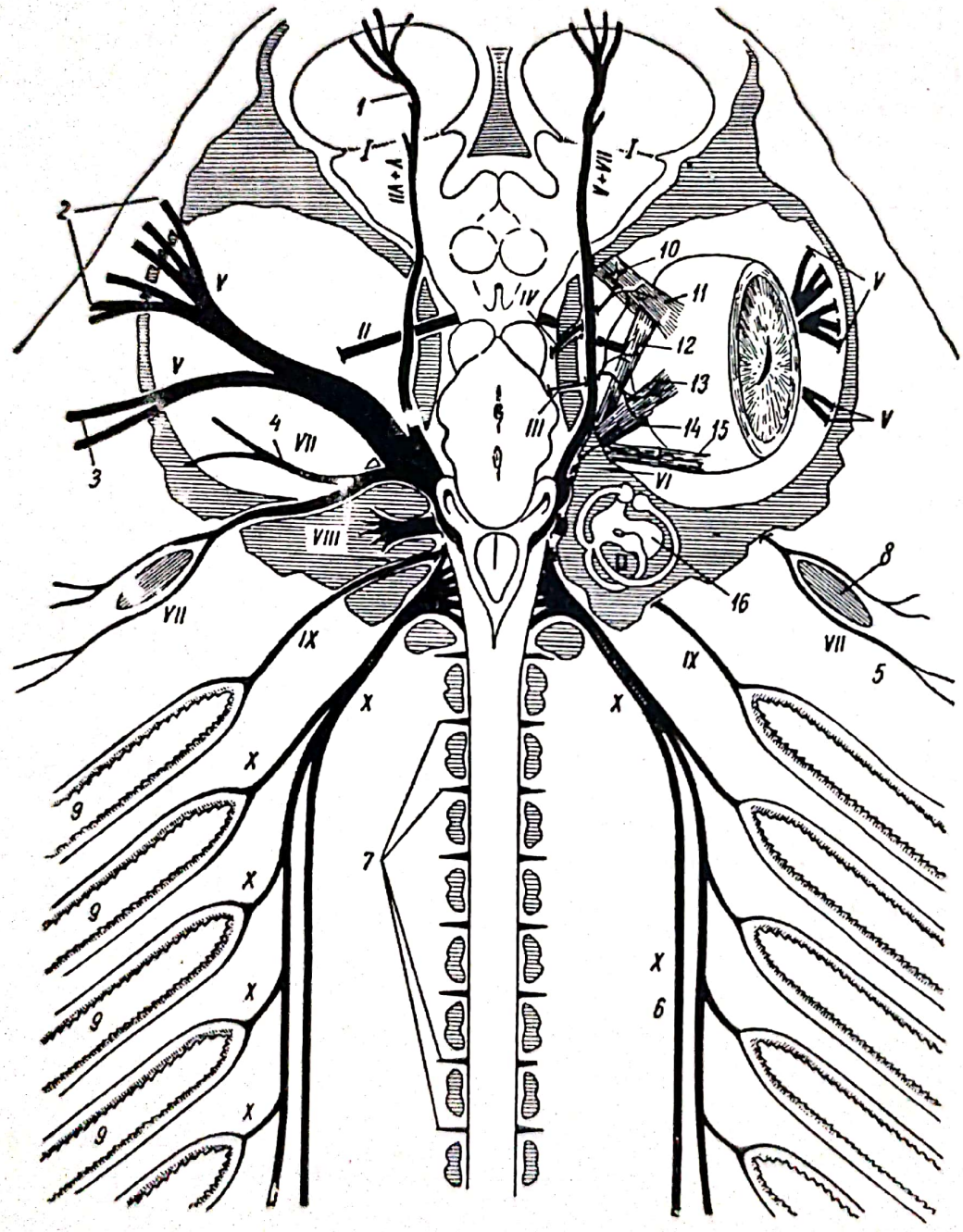

Fig. 409. Nervii cranieni la selacieni (după Jammes):

1 — ramurile oftalmice ale nervilor trigemen și facial; *2* — ram. maxilar superior al trigemenului; *3* — ram. maxilar inferior al trigemenului; *4* — ramul palatin al facialului; *5* — ram. hiomandibular al facialului; *6* — nervul liniei laterale — nervul vagului; *7* — nervi rahidieni; *8* — event; *9* — fante branhiale; *10* — mușchiul oblicul mic; *11* — mușchiul oblicul mare; *12* — mușchiul drept intern; *13* — mușchiul drept superior; *14* — mușchiul dreptul inferior; *15* — mușchiul dreptul extern; *16* — urechea; *I—X* — nervii cranieni

I. *Nervul olfactiv* este format din axonii celulelor senzitive primare, situate în epiteliul olfactiv al foselor nazale. Acești axoni pătrund, după ce au străbătut lama ciuruită a etmoidului, în bulbul olfactiv, unde intră în legătură cu celulele mitrale ale acestuia, cărora le transmit excitațiile primite. Aceste excitații sînt retransmise de aici, prin pedunculul olfactiv, spre lobul olfactiv (sens strict), iar de aici spre arhipalium care este, după cum știm, centrul superior al olfacțiunii. În fond, nervul olfactiv este astfel format din fibre foarte scurte, bulbul olfactiv fiind, în general, situat nu departe de epiteliul olfactiv.

II. *Nervul optic* este format din cilindriacșii celulelor ganglionare ale retinei. Cum aceste celule nu sînt celule senzoriale (care, după cum știm, sînt reprezentate în retină de celulele cu conuri și bastonașe), ci celule de tipul acelora care se găsesc în centri nervoși, „nervul" optic nu poate fi omologat cu alți nervi. Doar axonii celulelor bipolare pot fi omologați cu brele constitutive ale unui nerv senzitiv. Pe de altă parte, atît prin originea sa (evaginație a prozencefalului) cît și prin structura sa microscopică, retina nu corespunde numai cu un organ de simț. Ea este un organ complex, corespunzînd atît unui organ de simț cît și unui centru nervos. Numele de *oftalmencefal*, care i se dă, este pe deplin justificat, „nervul" optic fiind astfel, în realitate, un *tractus intercentral*.

„Nervul" optic, format în retină, se îndreaptă spre baza encefalului, ajungînd la partea anterioară a hipotalamusului. Aici, cei doi „nervi" converg și se încrucișează (total sau parțial), formînd *chiasma nervilor optici*. După chiasmă, fibrele optice se îndreaptă spre encefal.

La vertebratele anamniote, aceste fibre se termină în tuberculii bigemeni, aducînd aici toate excitațiile vizuale. La reptile și păsări, o mică parte din aceste excitații pătrund, prin diencefal, în emisferele cerebrale, fiind proiectate în neocortexul incipient al acestora. Marea lor majoritate parvine însă tot în tuberculii bigemeni. La mamifere, situația se inversează: în timp ce marea majoritate a acestor excitații ajunge în neocortexul granular al regiunii occipitale, numai o mică parte din ele ajung la tuberculii cvadrigemeni anteriori.

III. *Nervul oculomotor comun* este un nerv pur motor care inervează mușchii globului ocular, proveniți din miotomul I preauricular, adică: *drepți superiori, inferiori* și *interni*, precum și *micul oblic*. Nucleii săi de origine se află în calota mezencefalului; emerge de pe partea ventrală a mezencefalului.

VI. *Nervul patetic* sau *trohlearul* este tot un nerv pur motor, care inervează *marele oblic*, mușchi al globului ocular, provenit din miotomul II preauricular. Nucleul său de origine se află tot în calota me-

xencefalului. Emerge de pe suprafaţa dorsală a encefalului, la graniţa dintre mezencefal şi rombencefal.

V. *Nervul trigemen* este un nerv mixt. La peştii din familia polipteridelor (*Polypterus*), el se prezintă format din doi nervi independenţi: trigemenul I, pur senzitiv, avînd un ganglion de origine propriu (ganglionul profund), şi *trigemenul II*, de tip mixt, ale cărui fibre senzitive îşi iau originea în ganglionul lui *Gasser* (fig. 410), terminîndu-se în

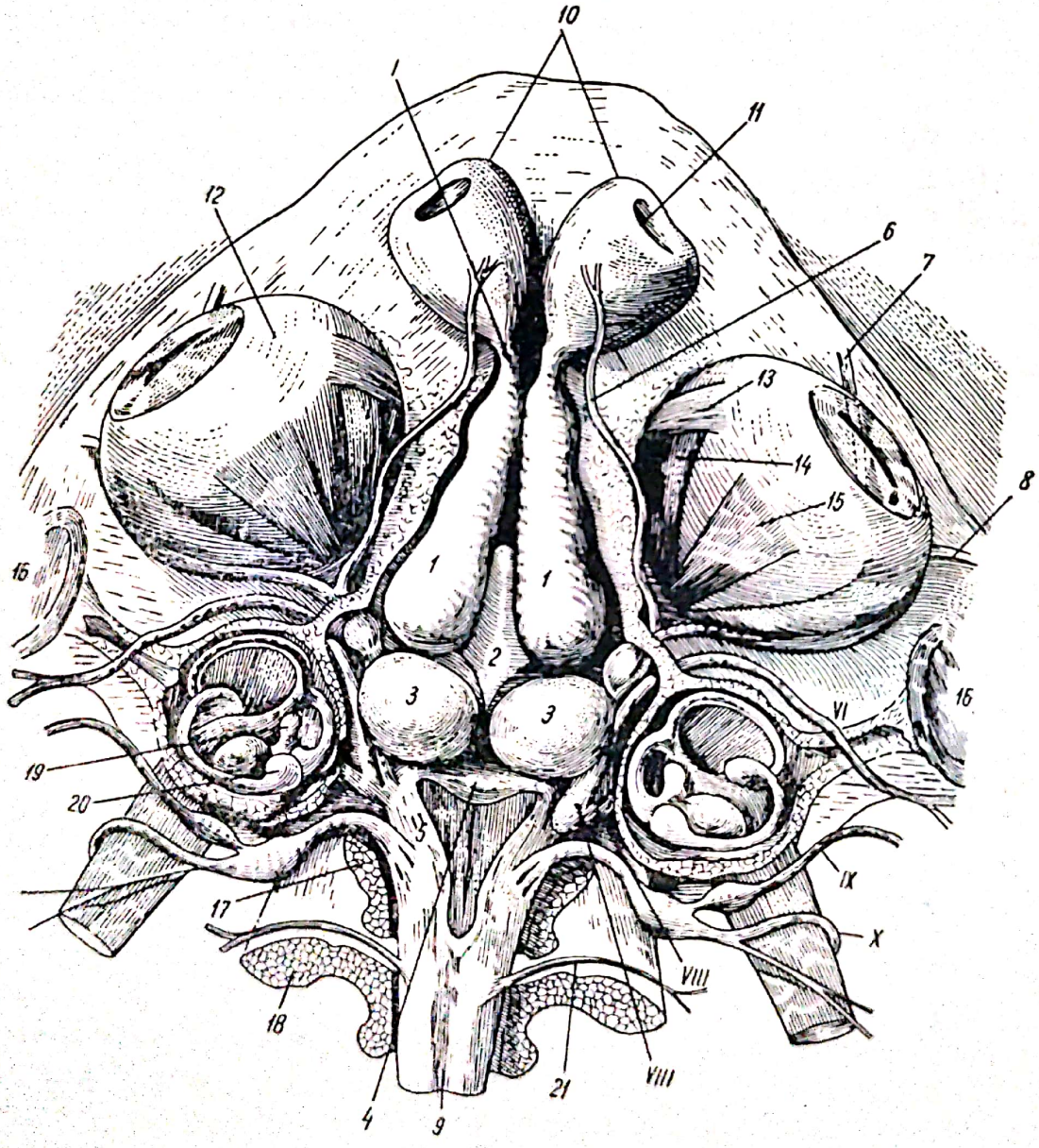

Fig. 410. Nervii cranieni la broască (după J a m m e s):
1 — telencefal; *2* — diencefal; *3* — mezencefal; *4* — creieraşul; *5* — măduva prelungită; *6* — ramul oftalmic al nervului V; *7* — ramul maxilar al nervului V; *8* — ramul mandibular al nervului V; *9* — măduva spinării; *10* — sacii olfactivi; *11* — orificii nazale; *12* — glob ocular; *13* — muşchiul oblicul superior; *14* — muşchiul dreptul intern; *15* — muşchiul dreptul posterior; *16* — membrana timpanului; *17* — prima vertebră; *18* — vertebra a doua; *19* — utricul; *20* — sacul; *21* — nervul spinal unu sau hipoglos; *I—X* — nervii cranieni.

nucleii senzitivi bulbari ai trigemenului. Fibrele sale motorii provin din nucleul motor al trigemenului, partea superioară a bulbului. Trigemenul II este, în fond, nervul arcului oral. La toate celelalte vertebrate, acești doi nervi se găsesc reuniți, formînd un nerv trigemen unic, prezentînd trei ramuri. Acestea sînt: *ramul oftalmic profund* (corespunzător trigemenului I) pur senzitiv, care se ramifică la pielea părții anterioare a capului, *ramul maxilar superior*, tot pur senzitiv, care inervează pielea din regiunea anterioară a capului, regiunea palatină, precum și dinții de pe falca superioară, *ramul mandibular*, de structură mixtă, care dă fibre senzitive la mucoasa bucală, la dinții de pe falca inferioară și la limbă (la mamifere), precum și fibre motorii la musculatura masticatoare (musculatura arcului oral). Nervul trigemen emerge din partea laterală și superioară a bulbului; la mamifere, din regiunea laterală a punții lui Varoli.

VI. *Nervul oculomotor extern* sau *abducens* este un nerv pur motor care inervează mușchiul *drept extern* al globului ocular, provenit din miotomul III preauricular. Nucleii de origine ai acestei perechi se află în partea superioară a planșeului ventriculului IV.

VII. *Nervul facial* este un nerv mixt. La vertebratele inferioare, legate de mediul acvatic (pești, urodele), el este strîns legat cu o parte din fibrele nervului lateral (*nervul lateral* VII). În acest caz, ganglionul de origine al acestora din urmă, adică ganglionul nervului lateral, se află contopit cu ganglionul de origine a fibrelor senzitive ale facialului, adică cu *ganglionul geniculat*, formînd împreună cu acesta *ganglionul complex*. Fibrele motorii ale facialului se nasc din *nucleul motor al facialului*, situat în bulb. Fibrele sale senzitive se termină în *nucleul senzitiv al facialului*. Acest nerv emerge din regiunea laterală a bulbului, imediat sub trigemen.

Nervul lateral VII dă trei ramuri: *un ram oftalmic superficial* VII, un *ram bucal* și un *ram mandibular*, care inervează toate organele liniei laterale de pe cap (organele seismoreceptoare). La vertebratele tetrapode, începînd cu anurele, o dată cu dispariția organelor liniei laterale dispar și fibrele nervului lateral.

Nervul facial propriu-zis este nervul arcului hioid. El se divide în trei ramuri inițiale: *ramul palatin*, pur senzitiv, mergînd la mucoasa cerului gurii, *ramul pretrematic VII*, iarăși pur senzitiv, mergînd spre pereții anteriori ai eventului la pești, și un *ram hiomandibular*, sau posttrematic VII, de natură mixtă, care merge spre peretele posterior al eventului la pești. Fibrele motorii ale acestui ram din urmă inervează musculatura viscerală din regiunea arcului hioid. Fibrele sale senzitive inervează la pești organele gustative de pe cap.

La mamifere, ramul motor se dezvoltă în mod deosebit de puternic, în legătură cu dezvoltarea musculaturii feței. Componența sa senzitivă

se reduce, din contra, în mod apreciabil, fiind reprezentată prin *intermediarul lui Wriesberg*.

VIII. *Nervul acustic* (sau *statoacustic*) este un nerv pur senzitiv, fiind privit, în general, ca rezultatul unei diferențieri speciale a nervului lateral VII, survenită la începutul istoriei filogenetice a vertebratelor. Statoacusticul prezintă două ramuri: *ramul vestibular* și *ramul cochlear*. Originea fibrelor primului ram este în *ganglionul lui Scarpa*. Ele inervează organele statoreceptoare ale urechii interne (crestele și petele auditive). În encefal, se termină în *nucleii vestibulari ai bulbului*. Originea fibrelor ramului al doilea se află în *ganglionul lui Corti*. Acestea inervează organul fonoreceptor propriu-zis al urechii interne, adică papila bazilară din lagena vertebratelor nemamifere, iar la mamifere, organul lui Corti ce derivă din aceasta din urmă. Ramul cochlear se dezvoltă puternic la mamifere, tocmai corelativ cu dezvoltarea puternică a organului fonoreceptor.

IX. *Nervul glosofaringian* este un nerv mixt, fiind constituit la pești ca și facialul, dintr-un ram pur senzitiv ce inervează organele seismoreceptoare din regiunea posterioară a capului, corespunzînd astfel cu *nervul lateral IX* și *glosofaringianul propriu-zis*, care este un nerv mixt.

Fibrele nervului lateral IX se nasc dintr-un ganglion propriu, iar fibrele senzitive ale glosofaringianului în ganglionii lui Andersch și Ehrenritter, (la mamifere în *ganglionul petros*). Ele se termină în bulb în *nucleul senzitiv al glosofaringianului*. Fibrele motorii ale acestuia se nasc din *nucleul motor al glosofaringianului*, situat la baza ventriculului IV. La pești, nervul glosofaringian este, în primul rînd, nervul fantei branhiale I. La aceștia, el se împarte în trei ramuri principale, ca și facialul: un *ram palatin IX* (senzitiv), care inervează mucoasa cerului gurii, un *ram pretrematic* (tot senzitiv), care inervează peretele anterior al fantei branhiale I, și un *ram posttrematic*, mixt, ce merge de-a lungul peretelui posterior al acestei fante. Fibrele motorii ale acestui ram inervează musculatura arcului branhial I. La vertebratele terestre, nervul lateral IX se reduce complet, iar glosofaringianul devine nervul principal al simțului gustativ, inervînd totodată faringele cu musculatura sa.

Nervul pneumogastric sau *vag* este iarăși un nerv mixt cu un teritoriu de inervare extrem de vast. La fel ca și nervul VII și IX, la pești și urodele el este format din două ramuri principale: *nervul lateral X* și *pneumogastricul propriu-zis*. Primul poate prezenta un ganglion propriu, unde se găsesc celulele de origine a fibrelor sale. Acestea merg la organele seismoreceptoare, ce se află pe întregul corp. La vertebratele terestre, o dată cu dispariția organelor de simț ale liniei laterale, dispare și nervul lateral X.

Scanned with OKEN Scanner

Pneumogastricul propriu-zis este un nerv mixt. Originea fibrelor sale senzitive se află în ganglionul vagului, terminarea centrală a acestuia fiind în *nucleul senzitiv al pneumogastricului* situat în bulb. Fibrele sale motorii iau naştere în *nucleul motor bulbar al vagului*. La peşti, pneumogastricul propriu-zis este nervul ce inervează întreg aparatul branhial, începînd de la fanta branhială 2, precum şi toate organele interne. Pneumogastricul propriu-zis merită deci denumirea ce i se dă la peşti, de nerv branhiointestinal.

Nervul branhiointestinal merge de-a lungul părţii dorsale a aparatului branhial, dînd în dreptul fiecărei fante branhiale (începînd cu fanta a doua) cîte un ram branhial. Fiecare ram branhial se divide în trei ramificaţii: o *ramificaţie faringiană* (pur senzitivă, mergînd la mucoasa faringiană), o *ramificaţie pretrematică* (tot pur senzitivă, mergînd de-a lungul peretelui anterior al fantei respective), o *ramificaţie posttrematică* (mixtă, mergînd de-a lungul peretelui posterior al fantei branhiale). Restul nervului branhiointestinal dă un ram motor la muşchiul trapez, dînd ramuri la inimă, la organele tubului digestiv, vezica înotătoare etc. Trebuie menţionat, de asemenea, că la peşti pneumogastricul inervează şi unele organe gustative. La vertebratele terestre dispare nervul lateral X, se reduc şi ramificaţiile branhiale ale pneumogastricului, din care nu rămîn decît acelea care inervează faringele şi laringele. În schimb, ramuri ale pneumogastricului inervează plămînii.

XI. *Nervul spinal* (sau *accesor al vagului*) este un nerv motor. El apare ca nerv de sine stătător abia la mamifere, cu toate că poate fi distins începînd de la reptile. La anamniote este reprezentat prin acele fibre ale pneumogastricului care inervează muşchiul trapez. La amniote însă ele se individualizează în mod progresiv faţă de pneumogatsric, dînd naştere la un nerv independent la mamifere.

Originea fibrelor spinalului se află în *nucleul său motor*, situat la partea inferioară a bulbului. Teritoriul său de inervare rămîne practic acelaşi şi la mamifere, el inervînd muşchiul trapez, precum şi sternocleidomastodianul, individualizat pe seama acestuia din urmă. Emerge din regiunea laterală şi inferioară a bulbului.

XII. *Nervul hipoglos* este iarăşi un nerv strict motor, care se individualizează ca nerv cranian, abia la amniote. La anamniote el este reprezentat prin cîteva perechi de nervi rahidieni. Fibrele sale îşi au originea în *nucleul motor al hipoglosului*, situat la baza ventriculului IV. Teritoriul de inervare este reprezentat prin musculatura hioidiană şi a limbii; emerge din partea anterioară şi inferioară a bulbului.

Studiul nervilor cranieni la om. La om, ca la toate mamiferele, există cele 12 perechi de nervi cranieni (fig. 411).

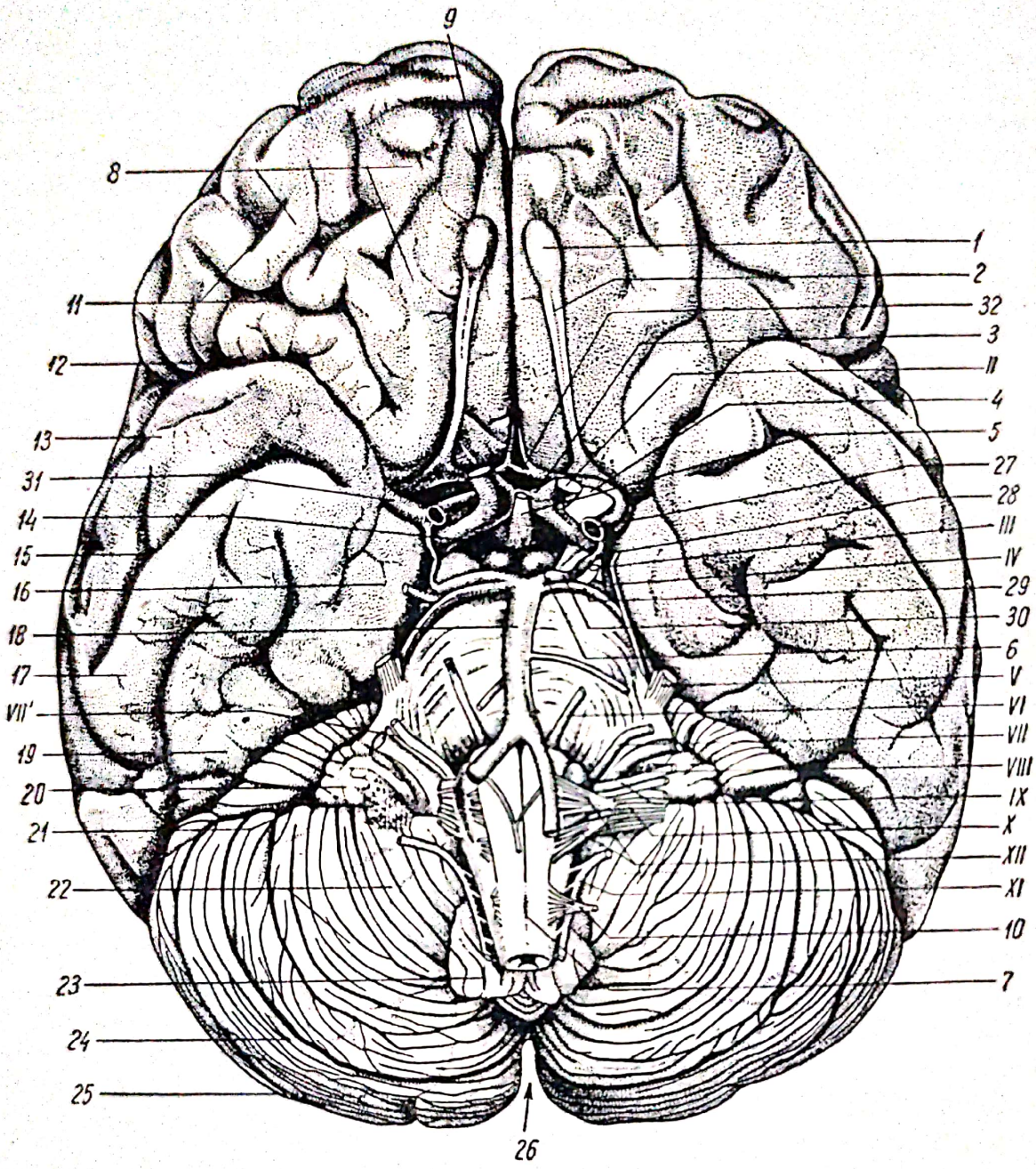

Fig. 411. Emergența nervilor cranieni la om (după Rauber-Kopsch):

1 — bulb olfactiv; *2* — tractus olfactiv; *3* — chiasma fasciculului optic; *4* — area olfactiva; *5* — infundibulul; *6* — corp mamilar; *7* — decusația piramidală; *8* — giri orbitali; *9* — sulcul olfactiv; *10* — n. cervical *I*; *11* — sulci orbitali; *12* — fisura cerebrală laterală (Sylvius); *13* — circumvoluția temporală inferioară; *14* — tuber cinereum; *15* — sulcul temporal inferior; *16* — girul hipocampic; *17* — girul occipitotemporal lateral; *18* — artera bazilară; *19* — girul occipitotemporal medial; *20* — flocul; *21* — sulcul orizontal al cerebelului; *22* — lobul biventer; *23* — lobul tonsila; *24* — lobul semilunar inferior; *25* — lobul semilunar superior; *26* — incisura cerebelii post.; *27* — artera carotidă internă; *28* — artera comunicantă posterioară; *29* — artera cerebrală superioară; *30* — artera cerebrală posterioară; *31* — artera cerebrală mijlocie; *32* — artera comunicantă anterioară; *I—XII* — nervii cranieni.

Scanned with OKEN Scanner

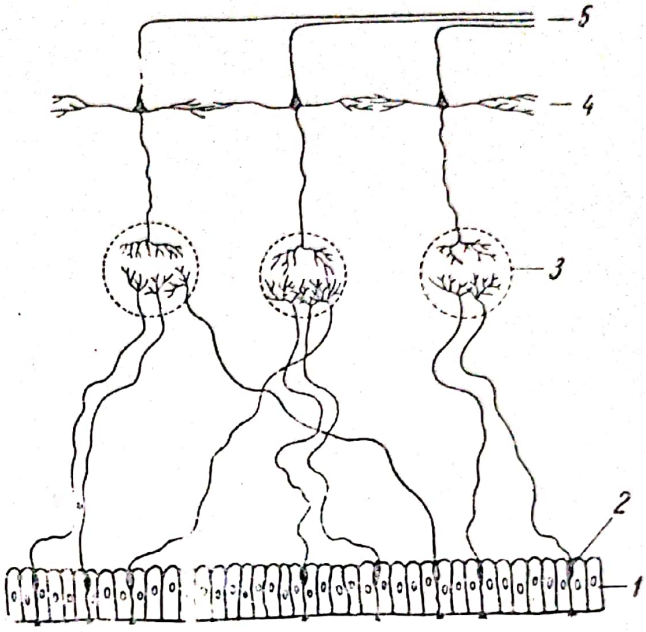

Fig. 412. Partea inițială a căii olfactive (după Gray):
1 — epiteliul olfactiv; *2* — celulă olfactivă; *3* — glomerul; *4* — celule mitrale; *5* — fibre din tractul olfactiv.

1) *Nervul olfactiv* (fig. 412). Este format din fibrele axonice ale unor celule senzitive primare, *celulele olfactive*, situate în mucoasa olfactivă. După ce acești axoni au traversat placa ciuruită a etmoidului, ele pătrund în bulbul olfactiv, sinapsînd cu *celulele mitrale* de aici și formînd cu dendritele acestora glomeruli nervoși. Celulele mitrale formează nuclei de primă stație pe calea olfactivă. Axonii celulelor mitrale formează *bandeletele olfactive (tractusul olfactiv)*. Ei sinapsează cu celulele din *trigonul olfactiv, substanța perforată anterioară* și *septul lucid* (stația a doua), care, la rîndul lor, trimit axoni spre centrii olfactivi paleali: marea circumvoluție limbică (circumvoluția hipocampică), *circumvoluțiile olfactive*, cornul lui *Ammon*, care reprezintă centrii corticali ai olfacțiunii. Aceștia din urmă sînt legați cu centrii mai inferiori: *nucleii habenulari, tuberculii mamilari*.

2) *Nervul optic* (fig. 413). Originea fibrelor care constituie „nervul" optic se află în celulele multipolare ale retinei. Aceste celule primesc excitațiile recepționate de celulele cu conuri și bastonașe, prin intermediul celulelor bipolare ale retinei. În acest mod, retina poate fi socotită ca organ de recepție a excitațiilor optice, dar și ca centru nervos (prin celulele sale multipolare). Iată de ce retina, atît prin structura sa cît și prin modul său de formare embrionară, merită numele de *oftalmencefal*.

Axonii celulelor multipolare din fiecare ochi se alătură formînd „nervul" optic. Prin natura sa, acest nerv este, în realitate, un *tract intercentral* mai degrabă decît un nerv (*fasciculus opticus*).

La baza encefalului, la partea anterioară a hipotalamusului, cei doi nervi se *încrucișează parțial* (se încrucișează numai fibrele din partea medială, cele din părțile laterale merg direct), formînd *chiazma* nervi-

lor optici. După încrucișare cei doi nervi se continuă prin bandeletele optice, care se îndoaie în sus, bifurcîndu-se totodată. Bufircația anterioară a fiecărei bandelete optice prezintă pe traiectul ei *corpul genunchiat anterolateral*, unde o parte din fibrele optice fac sinapsă cu celulele de aici. Aceste celule trimit excitațiile primite spre scizura calcarină.

O altă parte din fibrele optice merg spre talamus (pulvinar), unde fac sinapsă. Excitațiile primite sînt retransmise apoi tot spre regiunea scizurii calcarine prin fibre talamocorticale.

Numai o mică parte din fibrele optice merg spre tuberculii cvadrigemeni anteriori, care constituie o stație subcorticală a vederii, cu totul redusă.

Ea este în raport cu nucleul de origină al oculomotorului comun, precum și cu nucleii tectali ai parasimpaticului, prezentînd astfel legături cu mișcările reflexe ale globului ocular și ale pupilei (reflexul pupilar).

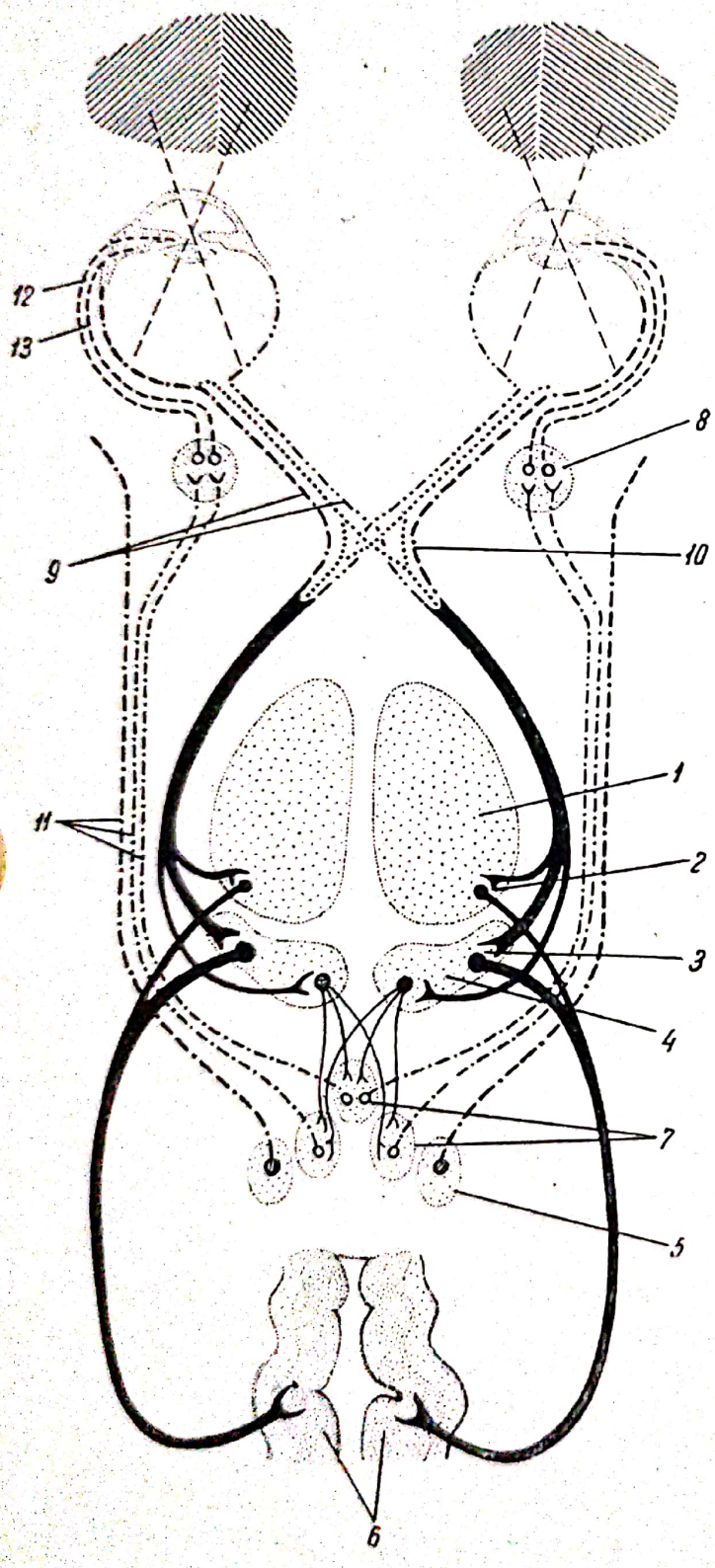

Fig. 413. Schema căii optice la om (după Alverdes):
1 — talamus; *2* — pulvinar; *3* — corpul geniculat lateral; *4* — colicul rostral din lama cvadrigemenă; *5* — nucleul de origine al nervului oculomotor; *6* — sulcul calcarin; *7* — nuclei parasimpatici ai nervului oculomotor; *8* — ganglion ciliar; *9* — fasciculul optic; *10* — chiasma fasciculelor optice; *11* — nerv oculomotor; *12* — neuron pentru sfincterul pupilar; *13* — neuron pentru mușchii ciliari.

Scanned with OKEN Scanner

Graţie poziţiei frontale a ochilor, graţie chiazmei parţiale, la om şi la majoritatea primatelor s-a realizat vederea binoculară şi stereoscopică.

3) *Nervul oculomotor comun.* Originea fibrelor acestui nerv motor se află în nucleul respectiv de la baza apeductului lui Sylvius (tegmentul mezencefalului). Locul de emergenţă a fibrelor sale este la partea anterioară a punţii lui Varoli. Teritoriul de inervare este reprezentat de muşchii : drept superior, intern, inferior, oblicul inferior al globului ocular, precum şi muşchiul ridicător al pleoapei superioare. Nerv pur motor, el se dezvoltă în raport cu miotomul preauricular. De-a lungul oculomotorului comun merg şi unele fibre parasimpatice, constituind ramul vegetativ al nervului III.

4) *Nervul patetic (trohlear).* Nucleul de origine se află tot în mezencefal, la baza apeductului lui Sylvius, pe partea dorsală a encefalului. Teritoriul de inervare : muşchiul mare oblic al globului ocular (oblicul superior). Ca şi nervul precedent, el este un nerv pur motor, dezvoltarea lui fiind legată de miotomul II preauricular.

5) *Nervul trigemen.* El este un nerv mixt, care face parte din categoria nervilor ce inervează arcurile viscerale, teritoriul său de inervare fiind legat de *arcul oral* (arcul I visceral). Originea fibrelor sale senzitive este în *ganglionul semilunar al lui Gasser.* Celulele acestuia (de tip bipolar) trimit prelungirile lor protoplasmatice axoniforme spre periferie.

Prelungirile lor axonice merg spre trunchiul cerebral, în care pătrund prin părţile laterale ale punţii lui Varoli (porţiunea mare a nervului trigemen), îndreptîndu-se spre cei doi nuclei senzitivi bulbari ai acestui nerv.

Originea fibrelor sale motorii se află în nucleul motor al trigemenului (nucleul masticator), situat în puntea lui Varoli.

Emergenţa nervului din encefal se află pe părţile laterale ale punţii lui Varoli. Acolo fibrele sale apar grupate în două fascicule sau porţiuni : porţiunea mare, care cuprinde numai fibrele senzitive, şi porţiunea mică, formată numai din fibrele motoare. De la ganglionul lui Gasser, nervul trigemen se divide în trei ramuri : *ramul oftalmic, ramul maxilar superior* şi *ramul mandibular.* Toate trei cuprind fibre senzitive, dar numai ramul mandibular prezintă, pe lîngă acestea din urmă, şi fibre motorii.

Ramul oftalmic inervează pielea de pe frunte şi rădăcina nasului, pielea din regiunea externă a ochiului, pleoapa superioară, mucoasa nazală şi globul ocular (numai în legătură cu sensibilitatea generală).

Ramul maxilar superior inervează pielea obrajilor, pleoapele inferioare, mucoasa de pe falca superioară şi cerul gurii, precum şi pulpa dinţilor maxilarului superior.

Ramul maxilar inferior sau *mandibular* inervează pielea din regiunea mandibulei, mucoasa bucală a obrajilor şi de pe falca inferioară,

precum şi mucoasa de pe două treimi anterioare ale limbii (nervul lingual), dar în legătură numai cu sensibilitatea ei generală.

Fibrele senzitive ale nervului trigemen aduc impulsuri determinate de excitaţiile periferice pînă la ganglionul lui Gasser (neuronul 1). De aici, aceste impulsuri sînt transmise la nucleii senzitivi bulbari (neuronul 2). Aceştia, la rîndul lor, retransmit impulsurile primite, prin axonii lor ce intră în constituţia lemniscului median (panglica lui Reil), la păturile optice (neuronul 3), apoi impulsurile sînt retrasmise la scoarţa cerebrală (parietala ascendentă).

Fibrele motorii ale trigemenului îşi au originea în nucleul masticator legat cu scoarţa cerebrală prin fibre corticobulbare. Ele se distribuie la toţi muşchii masticatori: maseterul, temporalul, ambii pterigoizi, milohioidianul, precum şi pîntecele anterior al digastricului. Din această cauză, fiziologii îl numesc nervul masticator.

De-a lungul nervului trigemen merg spre periferie şi unele fibre ale parasimpaticului.

6) *Nervul oculomotor extern (abducens).* Este un nerv pur motor, legat de miotomurile cefalice, ca şi nervii perechilor a III şi a IV-a.

Originea fibrelor sale se află în nucleul său bulbar (situat sub eminenţele teres). Emergenţa sa este imediat în urma punţii lui Varoli, iar teritoriul său de inervare îl constituie muşchiul drept extern al ochiului.

7) *Nervul facial.* Este un nerv mixt, în care predomină însă fibre motoare. Ca şi trigemenul, acest nerv face parte din grupa nervilor arcurilor viscerale, el fiind nervul arcului hioidian. Fibrele sale senzitive sînt grupate într-un ram deosebit: *intermediarul lui Wriesberg* ce conţine şi fibre parasimpatice.

Originea fibrelor sale senzitive este în *ganglionul geniculat.* Prelungirile axoniforme ale celulelor acestuia merg spre periferie, prin *chorda timpani* şi *nervul mare pietros,* recepţionînd excitaţiile gustative din partea anterioară a limbii şi vălul palatin. Prelungirile lor axonice se termină în nucleul bulbar al facialului, de unde pleacă axoni ce se termină în talamus, iar de aici alţii care se duc la zona senzitivă a scoarţei (circumvoluţia parietală ascendentă).

Originea fibrelor sale motoare se află în nucleul motor al facialului, aşezat în bulb. Acest nucleu se află în raport cu scoarţa cerebrală prin fibre corticobulbare. Facialul motor inervează toţi muşchii mimicii, partea posterioară a digastricului, muşchii auriculari, platisma; facialul motor este nervul fizionomiei.

Emergenţa nervului se află în colţul superolateral al bulbului, prin două ramuri izolate: facialul propriu-zis şi intermediarul lui Wriesberg.

De-a lungul facialului trec spre periferie fibre ce aparţin parasimpaticului.

8) Nervul statoacustic (fig. 414). Este un nerv exclusiv senzitiv, format din două părţi diferite: *ramul cohlear* şi *ramul vestibular.*

Scanned with OKEN Scanner

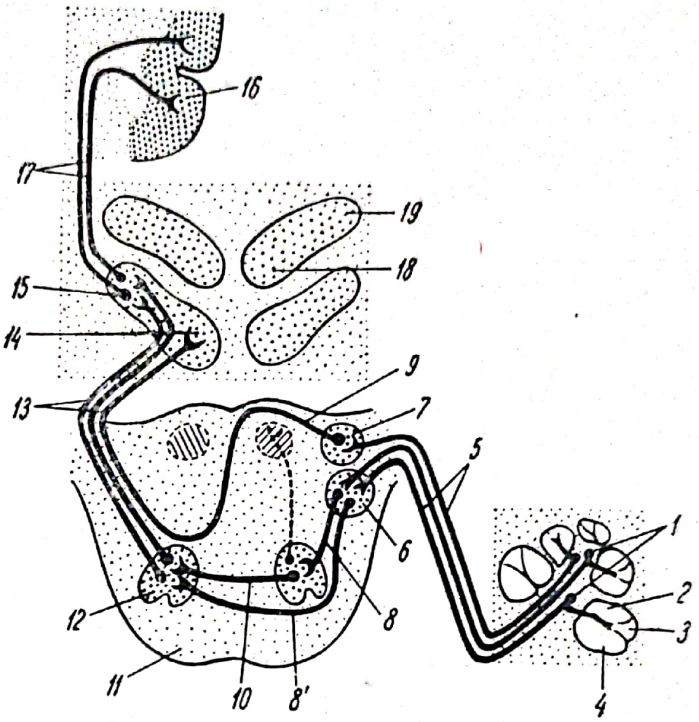

Fig. 414. Calea acustică şi vestibulară (după Alverdes):

1 — ganglionul spiralat cohlear; *2* — rampa vestibulară; *3* — ductul cohlear; *4* — rampa timpanică; *5* — nervul cohlear; *6* — nucleul terminal ventral al nervului cohlear; *7* — nucleul terminal al nervului cohlear; *8* — axon al neuronului nucleului ventral al nervului cohlear către nucleul ovalar din aceeaşi parte; *8'* — axon al neuronului nucleului ventral al nervului cohlear către nucelul ovalar opus; *9* — stria medulară; *10* — neuron de legătură; *11* — punte; *12* — nucelul ovalar al metencefalului; *13* — *lemniscus lateralis*; *14* — colicului caudal al plăcii cvadrigemene; *15* — corpul geniculat medial; *16* — gir transvers al girului temporal superior; *17* — neurite pentru girul temporar superior; *18* — colicului rostral al lamei cvadrigemene; *19* — corpul geniculat lateral.

Originea fibrelor sale se află în doi ganglioni: *ganglionul lui Corti* pentru fibrele cohlearului şi *ganglionul lui Scarpa* pentru fibrele vestibularului.

Prelungirile protoplasmatice axoniforme ale celulelor bipolare din ganglionul lui Corti sau spiralat (neuronul 1) ajung pînă la aparatul fonoreceptor din labirintul membranos (organul lui Corti), recepţionînd excitaţiile auditive pe care le transmit la ganglionul respectiv. De aici, aceste excitaţii sînt transmise prin axonii celulelor bipolare la cei doi nuclei ai nervului cohlear (neuronul 2).

Prelungirile bipolare ale celulelor din ganglionul lui Scarpa sau vestibular (neuronul 1) recepţionează excitaţiile de la organele statoreceptoare din utricul, sacul şi canalele semicirculare (crestele şi petele acustice) care sînt apoi transmise la nucleii bulbari ai ramului vestibular (neuronul 2) sau direct la creieraş.

Din nucleii bulbari, atît excitaţiile acustice propriu-zise cît şi acelea de origine statokinetică sînt retransmise mai departe, în modul următor:

Pentru excitaţiile auditive: axonii celulelor din centrii bulbari formează (după ce s-au încrucişat) *lemniscul lateral*, terminîndu-se fie în tuberculii cvadrigemeni posteriori, fie în *locus niger*, fie în corpii geniculaţi posteromediani (neuronul 3).

Tuberculii cvadrigemeni posteriori servesc drept centri pentru reflexele auditive. De la ei, prin tractusul tectospinal, merg impulsuri motorii spre măduvă. În urma retransmiterii acestora la muşchi se exe-

cută mișcări reflexe ca răspuns la excitațiile auditive. Din corpii genunchiați posteromediali, precum și din *locus niger*, excitațiile auditive sînt transmise la scoarța cerebrală (circumvoluția temporală superioară, cîmpul 41).

Pentru excitațiile statokinetice, axonii celulelor din centrii bulbari (neuronul 2) retransmit excitațiile primite fie spre creieraș (la nucleii acoperișului și la nucleii globiformi care le retransmit spre scoarța cerebeloasă), fie spre nucleii bulbari motori și spre măduvă ce emit ordine la musculatura scheletică în raport cu poziția corpului în spațiu. În acest fel, pe baza excitațiilor primite de la aparatul statoreceptor, contracțiile musculare pot regla, în mod reflex, poziția corpului în spațiu.

9) *Nervul glosofaringian*. Este un nerv mixt, legat ca și nervii de perechea a V-a și a VII-a de arcurile viscerale.

Originea fibrelor sale senzitive se află în ganglionul pietros. Prelungirile axoniforme ale celulelor de aici merg spre treimea posterioară a limbii (unde se ramifică la corpusculii gustativi) spre mucoasa faringiană, a amigdalelor, a stîlpilor vălului palatin, precum și la sinusul și glomusul carotidian, recepționînd excitațiile de la aceste niveluri. Prelungirile axonice ale acelorași celule se termină în nucleul senzitiv bulbar al glosofaringianului. De aici, impulsurile sînt transmise, prin talamus, la parietala ascendentă.

Originea fibrelor motoare ale acestui nerv o constituie nucleul motor al glosofaringianului, din bulb (nucleul ambiguu). Ele inervează mușchii faringieni și stîlpii vălului palatin. Emergența nervului glosofaringian se găsește pe laturile bulbului, mai posterior decît olivele bulbare, din șanțul colateral posterior.

10) *Nervul pneumogastric sau vag*. Nerv mixt, vagul este, ca și cel precedent, un nerv al arcurilor viscerale. Dar la aceasta se mai adaugă și o puternică componență destinată inervării organelor interne care devine predominantă la vertebratele terestre.

Fibrele sale senzitive iau naștere din doi ganglioni: *ganglionul jugular* și *ganglionul nodos (plexiform)*. Prelungirile periferice ale celulelor din acești ganglioni merg spre dura-mater (ramura meningiană), spre mucoasa faringelui, a esofagului, a stomacului, a intestinului, a laringelui, a traheei artere, a bronhiilor, la ficat, la pancreas, la inimă (nervul lui Cyon) și la vasele sanguine. Fibrele axonice ale celulelor din acești ganglioni merg spre bulb, terminîndu-se în nucleul senzitiv al pneumogastricului.

Fibrele motorii ale pneumogastricului își au originea într-un nucleu motor situat în bulb (nucleul ambiguu). Ele duc impulsuri motorii la mușchii constrictori ai faringelui (mediu și inferior) și la mușchii laringelui. Cît privește fibrele aferente ce inervează musculatura viscerelor și inima, ele aparțin, în realitate, sistemului parasimpatic, fiind

doar alăturate de cele ale pneumogastricului, și vor fi studiate la capitolul respectiv.

Emergența pneumogastricului se situează sub aceea a glosofaringianului, pe partea laterodorsală a bulbului.

11) *Nervul spinal* (sau *accesoriul lui Willis*). Este un nerv strict motor care s-a individualizat, în decursul filogenezei, separîndu-se din pneumogastric (cu adaosul unor fibre de origine medulară) în raport cu cele două părți ale sale (cerebrală și medulară), el prezintă și doi nuclei de origine. Teritoriul de inervare este reprezentat de mușchii laringelui, de mușchiul trapez și de sternocleidomastoidian.

Emergența nervului spinal se află sub aceea a vagului, în șanțul colateral posterior, de unde iese prin numeroase rădăcini.

12) *Nervul hipoglos*. Este tot un nerv motor. S-a format în decursul filogenezei, prin contopirea unor nervi rahidieni, corelativ cu anexarea unor vertebre anterioare (proatlasice) la neurocraniu.

Originea fibrelor sale motoare se află într-un nucleu bulbar (situat în aripa albă internă). Teritoriul său de inervare este reprezentat prin musculatura limbii și musculatura hioidului.

Emergența sa este în șanțul colateral anterior sau preolivar, sau șanțul hipoglosului. Potrivit cu originea sa, el iese de aici prin mai multe rădăcini, ce converg apoi spre una singură.

SISTEMUL NERVOS VISCERAL AL VIEȚII ORGANOVEGETATIVE SAU MARELE SIMPATIC

Cuvîntul vegetativ vine de la cuvîntul latin „*vegetativus*", care înseamnă vegetal. În prima jumătate a secolului al XIX-lea funcțiunile organismului erau împărțite în funcțiuni animale (mișcări) și vegetative (respirația, digestia, excreția etc.). Nervii ce merg la organele vieții vegetative au început să fie numiți vegetativi.

Cuvîntul simpatic provine de la cuvîntul grecesc *sympathes*. Acest termen a fost propus în anul 1732 de către *Winslow*, pe baza presupunerii că între organele interne se stabilește, datorită unor nervi speciali, o legătură sau o „simpatie".

Sistemul simpatic conduce activitatea tuturor organelor vieții vegetative. Prin acțiunea sa, funcțiunile vegetative pot fi accentuate sau moderate. Această reglare poartă un caracter tonic, sistemul vegetativ modificînd tonusul organelor respective. Dat fiind că o aceeași prelungire nervoasă poate acționa numai într-un sens, neputînd în același timp mări și totodată micșora tonusul organelor, sistemul nervos visceral s-a diferențiat în două sectoare diferite: *sistemul ortosimpatic* și *parasimpatic*. Această împărțire a sistemului visceral este bazată mai

ales pe date de ordin fiziologic şi farmacologic, dar există şi date morfologice în legătură cu aceasta.

Atît sistemul ortosimpatic cît şi cel parasimpatic acţionează sub controlul sistemului nervos central. Din acest punct de vedere el nu poate fi calificat, în nici un caz, drept autonom. Atît din punctul de vedere al originii sale embrionare cît şi din punctul de vedere structural şi funcţional, el este strîns legat de cel cerebrospinal.

Sistemul visceral prezintă elemente aferente (senzitive) şi eferente (motorii). Dar în timp ce fibrele aferente care aduc excitaţii de la organele viscerale fac parte integrantă din nervii sistemului cerebrospinal, elementele eferente (motorii) ale acestui sistem sînt individualizate, formînd sistemul nervos parasimpatic şi ortosimpatic.

Centrii nervoşi atît ai ortosimpaticului cît şi ai parasimpaticului se află în axul cerebrospinal, după cum urmează: *în măduva toracolombară*, pentru ortosimpatic (elemente celulare din coarnele laterale), şi în regiunea *tectobulbară şi sacrală*, pentru parasimpatic. După unii autori însă *(Ken Kure*, 1928—1931), parasimpaticul ar prezenta centre şi în sectorul toracolombar al măduvei.

Fibrele nervoase eferente viscerale, destinate efectorilor viscerali (muşchi netezi şi elemente glandulare), îşi au obîrşia în centrii cerebrospinali amintiţi ai sistemului visceral. Dar în timp ce fibrele eferente, proprii sistemului cerebrospinal, ajung direct la efectori, aceştia din urmă nu ajung niciodată direct acolo. Ei se opresc în ganglionii sistemului visceral, unde formează sinapse cu celulele ganglionare, transmiţîndu-le impulsurile nervoase efectorii. Abia fibrele axonice ale acestor celule ajung la efectori, transmiţîndu-le impulsurile nervoase centrale primite. În acest mod, sistemul visceral, atît parasimpatic cît şi ortosimpatic, prezintă în structura sa, pe lîngă centrii cerebrospinali arătaţi mai înainte, şi ganglioni periferici care îi sînt proprii, iar fibrele sale eferente sînt totdeauna de două feluri: *fibre preganglionare* (mielinizate), emanate din centrii cerebrospinali ai simpaticului, şi fibre postganglionare (amielinice), emanate din ganglionii simpatici, legate direct de efectori.

SISTEMUL ORTOSIMPATIC (fig. 415)

Centrii săi cerebrospinali se află în măduva toracolombară (coarnele laterale). El este constituit din trei etaje de ganglioni: *ganglionii lanţului laterovertebral* (cordonul limitrof), care constituie etajul profund, *ganglionii previscerali* sau prevertebrali, ce constituie etajul intermediar, şi *ganglionii juxta- şi intraviscerali*, care constituie etajul său periferic. La acesta se mai adaugă şi fibrele nervoase *pre-* şi *postganglionare*, formînd calea eferentă (motoare), precum şi fibrele căii aferente (senzitive) (fig. 416).

Scanned with OKEN Scanner

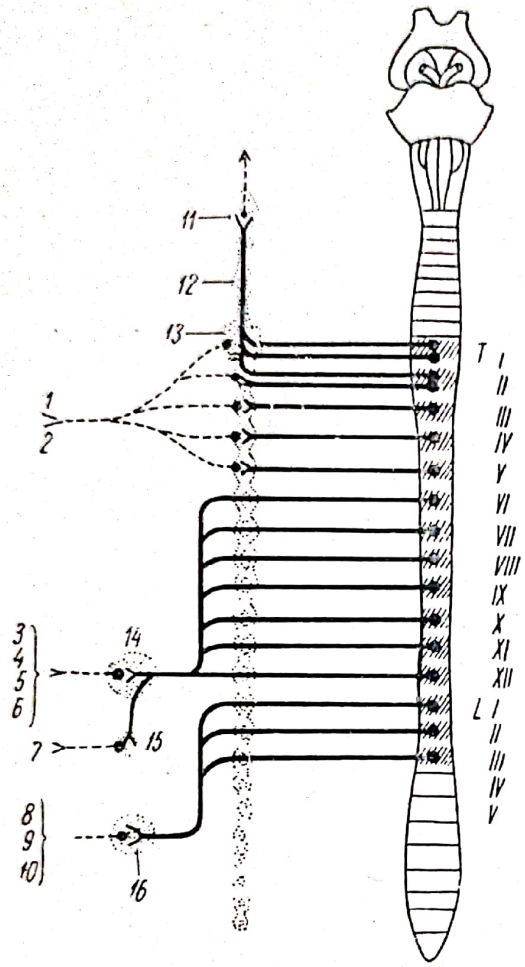

Fig. 415. Schema sistemului ortosimpatic (după Benninghoff):
T I—XII — regiunea toracică a măduvei; *L I—V* — regiunea lombară; *1* — inima; *2* — plămîni; *3* — stomac; *4* — ficat; *5* — pancreas; *6* — rinichi; *7* — intestin; *8* — rectum; *9* — vezicula; *10* — organele genitale; *11* — ganglion cervical cranial; *12* — ganglion cervical mediu; *13* — ganglion stelat; *14* — ganglion celiac; *15* — ganglion mezenteric cranial; *16* — ganglion mezenteric caudal.

Fig. 416. Cele trei etaje de ganglioni ai sistemului ortosimpatic (după Collin):
1 — ganglion lateroventral; *2* — ganglioni previscerali; *3* — ganglioni intraviscerali; *4* — nerv mixt; *5* — ram. comunicant alb.

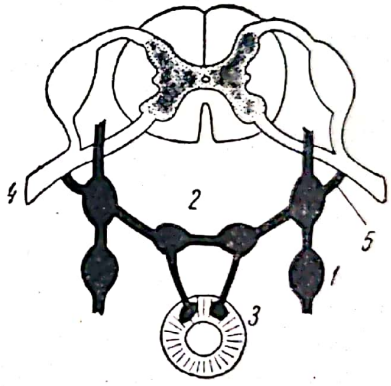

1) *Lanțul ganglionar laterovertebral* este format din următorii ganglioni: 3 *ganglioni cervicali*, dintre care ultimul este asociat cu primul toracic, formînd *ganglionul stelat*; 11—12 *ganglioni toracici* (dintre care primul intră în componența ganglionului stelat); 4—5 *ganglioni lombari*, 4—5 *sacrali* și 1 *coccigian*. Acești ganglioni sînt uniți (cei din aceeași parte) printr-un cordon nervos de unire. Ei sînt uniți, de asemenea, prin ramuri comunicante, cu nervii rahidieni micști; prin aceste ramuri trec fibre preganglionare mielinizate dintre care unele se termină aici, în timp ce altele merg la celelalte etaje ganglionare (fig. 417).

Din ganglioni pleacă fibre postganglionare nemielinizate (fibre ale lui Remak), cenușii, care merg fie spre nervul mixt, fie spre nervii cranieni (IX, X, XII), fie mai ales spre ganglionii etajului următor, pe care-l traversează mergînd spre efectori.

Astfel, din *ganglionii cervicali* se duc spre iris, spre glanda lacrimală și glandele salivare, spre carotida comună, spre cea internă și

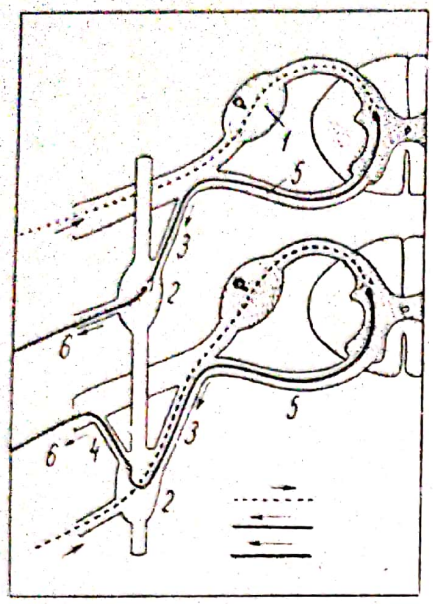

Fig. 417. Modul de transmitere a fibrelor preganglionare ortosimpatice (după Collin):
1 — ganglion spinal; *2* — ganglion simpatic; *3* — ramuri comunicante albe; *4* — ram. comunicant cenuşiu; *5* — fibre preganglionare; *6* — fibre postganglionare.

externă (nervi carotidieni), spre inimă (trei perechi de nervi) fibre ce formează, împreună cu pneumogastricul, plexuri nervoase cardiace.

Din *ganglionii toracici* pleacă fibre spre aorta toracică, esofag, bronhii, plămîni, precum şi nervii splanhnici ; *marele splanhnic* pătrunde în cavitatea abdominală, intrînd în componenţa *plexului solar* ; *micul splancnic* intră şi el în componenţa acestui plex după ce s-a contopit uneori cu precedentul. Aceşti doi nervi sînt formaţi din fibre preganglionare mielinizate, care, după ce au traversat ganglionii etajului I, formează sinapse cu celulele ganglionilor plexului solar (etajul II), de unde pleacă fibre postganglionare spre efectorii tractusului digestiv şi ai tuturor organelor din cavitatea abdominală.

Din *ganglionii lombari* pleacă fibre spre plexul aortic.

Din cei *sacrali* pornesc fibre spre plexul hipogastric etc.

2) *Ganglionii etajului intermediar, prevertebrali* sau *previscerali* sînt foarte numeroşi, situîndu-se în preajma organelor inervate de sistemul visceral. În această categorie intră *ganglionii plexurilor carotidiene şi cardiace, ganglionii plexului solar* (ganglionii semilunari şi mezenterici superiori). În componenţa acestuia din urmă, pe lîngă nervii splanhnici intră şi fibrele pneumogastricului. Din acest plex pleacă fibre spre toate organele cavităţii abdominale. Anatomiştii vechi au denumit plexul solar creier abdominal. Acestui etaj îi mai aparţin şi ganglionii din jurul vaselor mari din abdomen : *ganglionii plexului aortic* şi *hipogastric ; ganglionii plexurilor mezenteric superior* şi *inferior, renal, splenial, hemoroidal, vezical, uterin, vaginal* etc.

3) *Ganglionii etajului periferic* sau *intravisceral* sînt situaţi în interiorul pereţilor viscerelor. Astfel, de exemplu, în interiorul tractusului digestiv, de la esofag pînă la rectum, găsim trei plexuri simpatice intraviscerale ce conţin un număr mare de ganglioni mici (microganglioni) intraviscerali şi celule nervoase simpatice izolate. Acestea sînt următoarele : *plexul subseros* sau *al lui Vorobiov, plexul intermuscular* sau *al lui Auerbach, plexul submucos* sau *al lui Meissner*. Aceste trei plexuri se anastomozează între ele.

Calea motoare sau efectoare a acestui sistem îşi are deci originea în coloanele laterale ale măduvei spinării, de unde pornesc fibre nervoase mielinizate cu valoare de neurite, ce ies din măduva spinării prin şanţul lateroventral, amestecate cu fibrele, de asemenea, mielini-

Scanned with OKEN Scanner

zate ale rădăcinilor ventrale ale nervilor spinali. La un moment dat, fibrele ortosimpaticului se separă de cele ale nervilor rahidieni pentru a forma ramurile comunicante albe. Aceste ramuri se duc la un ganglion simpatic laterovertebral. O parte din fibre fac sinapsă aici, altele, după ce au traversat ganglionii laterovertebrali, se duc la ganglionii prevertebrali; o parte din ele fac sinapsă aici; altele îi traversează numai și se duc la ganglionii juxtaviscerali. O parte din aceste fibre fac sinapsă în acești ganglioni, altă parte îi traversează numai și se duc să facă sinapsă în ganglionii intraviscerali și intramurali.

Vedem deci că, în drumul său spre organul efector, influxul nervos se întrerupe o singură dată într-unul din ganglionii înșiraţi pe calea efectoare. Fibrele nervoase care se întind din coloanele laterale ale măduvei spinării pînă la un ganglion, unde fac sinapsă, se numesc fibre preganglionare. Fibrele ce pleacă de la celulele unui ganglion simpatic și se duc la un organ efector se numesc fibre postganglionare. Celulele nervoase ale ganglionilor simpatici sînt multipolare. Fibrele preganglionare sînt mielinice, și cele postganglionare, amielinice. De la neuronii ganglionilor laterovertebrali, cu care au făcut sinapsă fibre pornite din măduva spinării, pornesc fibre postganglionare ce întîlnesc nervul rahidian mixt cu care parcurg un anumit drum. Aceste fibre amielinice ce leagă ganglionii laterovertebrali cu nervii rahidieni micști poartă numele de ramuri comunicante cenușii. Ganglionii laterovertebrali sînt deci legaţi de nervul rahidian prin ramuri comunicante albe și ramuri comunicante cenușii.

Calea senzitivă a sistemului ortosimpatic este alcătuită din fibre care își au originea în ganglionii spinali, unde, pe lîngă neuronii senzitivi bipolari ai sistemului nervos al vieții de relație se găsesc și neuroni bipolari senzitivi ai vieții vegetative. Dendritele acestor neuroni merg la organe și țesuturi din corpul uman. Neuritele lor intră în măduvă o dată cu rădăcinile dorsale ale nervilor rahidieni, punîndu-se pînă la urmă în legătură cu neuronii din coloanele laterale de la care pornește calea efectoare. Căile senzitive și efectoare ale sistemului nervos simpatic formează arcuri reflexe întocmai ca și căile senzitive și motoare ale sistemului nervos al vieții de relație.

SISTEMUL PARASIMPATIC (fig. 418)

Centrii cerebrospinali ai sistemului parasimpatic se găsesc în trunchiul cerebral (regiunea mezencefalului și a bulbului), precum și în măduva sacrală, la care se mai adaugă încă și acei din măduva toracolombară. Din aceste centre pornesc fibre preganglionare eferente, care sinapsează cu celulele din ganglionii parasimpaticului, de unde pornesc fibre postganglionare ce ajung la efectori.

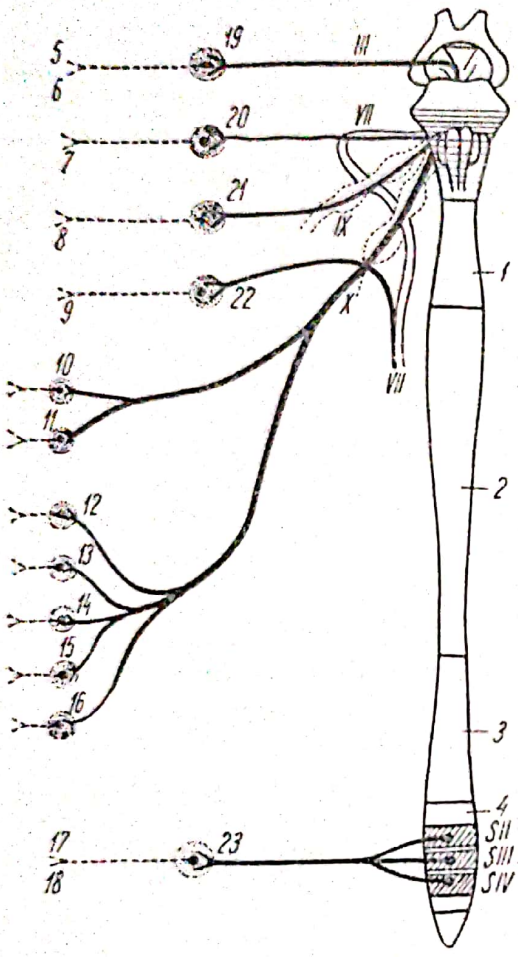

Fig. 418. Schema sistemului parasimpatic (după Benninghoff):
III, VII, IX, X — nervi cranieni; *S, II, S, III, S, IV* — nervi rahidieni sacrali; *1* — regiunea cervicală a măduvei; *2* — regiunea toracică a măduvei; *3* — regiunea lombară a măduvei; *4* — regiunea sacrală; *5* — sfincterul pupilar; *6* — mușchi ciliar; *7* — glanda lacrimală; *8* — glanda parotidă; *9* — glanda submaxilară și glanda sublinguală; *10* — inima; *11* — plămînii; *12* — stomac; *13* — intestin; *14* — ficat; *15* — pancreas; *16* — rinichi; *17* — colonul descendent; *18* — vezicula urinară și organele genitale; *19* — ganglion ciliar; *20* — ganglion pterigopalatin; *21* — ganglion otic; *22* — ganglion submaxilar; *23* — ganglioni simpatici.

Fibrele preganglionare pornite din regiunea tectobulbară părăsesc encefalul, urmînd calea următorilor nervi cranieni: *oculomotorul comun, facialul motor* și *senzitiv, glosofaringianul* și *vagul*. Fibrele paraganglionare de origine sacrală împrumută calea perechilor II, III, și IV de nervi rahidieni sacrali.

Parasimpaticul din regiunea craniană. În mezencefal, la baza apeductului lui Sylvius, alături de nucleul *oculomotorul comun*, există un nucleu parasimpatic *(nucleul lui Iacubovici*, nucleul pupilar sau fotomotor). Fibrele preganglionare pornite de aici ies din encefal împreună cu fibrele oculomotorului comun. Ele ajung în *ganglionul ciliar* sau oftalmic, situat pe traiectul acestuia, și fac sinapsă cu celulele multipolare din el. De aici pornesc fibre postganglionare ce inervează mușchii ciliari (porțiunea inelară) și mușchii constrictori ai pupilei (sfincterul irisului). Amintim că mușchii dilatatori ai pupilei sînt inervați de fibre ale ortosimpaticului.

În bulb există, de asemenea, nuclei de origine pentru fibrele parasimpatice. Astfel, în punte, la baza fosei romboide, alături de nucleul motor al facialului, găsim un *nucleu parasimpatic* (nucleul lacrimal sau lacrimomuconazal) ale cărui fibre preganglionare ies din creier o dată cu nervul VII motor, străbat ganglionul geniculat și ajung prin nervul mare pietros pînă la *ganglionul sfenopalatin* (pterigopalatin, lacrimal sau al lui Meckel) Da aici pornesc fibre postganglionare spre *glanda lacrimală* (a cărei secreție este astfel stimulată), precum și spre glandele mucoase ale cavităților nazală, bucală și faringiană. Alte fibre preganglionare, pornite din *nucleul salivar superior* din bulb, pornesc din encefal pe calea intermedia-

Scanned with OKEN Scanner

rului lui Wriesbweg (VII senzitiv), străbat ganglionul geniculat şi ajung la *ganglionii submaxilari* şi *sublinguali*. De aici încep fibre postganglionare ce ajung pînă la glandele salivare, submaxilare şi sublinguale, stimulînd şi intensificînd secreţiile acestora.

De la *nucleul salivar inferior* din bulb pleacă fibre preganglionare ce părăsesc encefalul o dată cu *nervul glosofaringian* şi străbat ganglionii extracranian şi intracranian sau a lui Andersch şi Ehrenritter. Apoi se îndreaptă, pe calea nervului simpatic şi a pietrosului mic, *spre ganglionul otic* (ganglionul lui Arnold). De aici încep fibre postganglionare ce merg spre glanda parotidă, a cărei secreţie o stimulează.

Glanda lacrimală, glandele salivare citate mai sînt inervate şi de fibre ortosimpatice, pornite de la ganglionul simpatic cervical superior. Rolul acestora este contrar faţă de acela al parasimpaticului, ele avînd rolul de a modera secreţia lacrimală şi salivară.

De la nucleul vegetativ bulbar sau dorsal al pneumogastricului pornesc numeroase fibre parasimpatice care merg spre periferie pe calea nervului vag, după ce au străbătut ganglionii jugular şi nodos (plexiform). Ele merg spre *ganglionii plexului cardiac* şi *ganglionii intracardiaci*, şi *plexului pulmonar*, ai *plexului lui Auerbach, Meissner, Vorobiov* din tractusul intestinal, *ai plexului hepatic, pancreatic, renal, splenic* etc., de unde pleacă fibre postganglionare ce se ramifică la efectorii organelor respective.

În acest mod, toate organele din cavitatea generală primesc şi ele o dublă inervaţie efectoare: parasimpatică şi ortosimpatică.

Astfel, inima primeşte fibre parasimpatice ce intră în constituţia pneumogastricului, ajungînd la ea prin ramurile cardiace ale acestuia şi terminîndu-se în ganglionii intracardiaci (descoperiţi de *V. Nikolaev*). Fibrele postganglionare pornesc de aici şi se ramifică la fibrele cardiace frînînd şi inhibînd activitatea inimii. De altă parte, inima primeşte şi fibre ortosimpatice, postganglionare, plecate după unii autori din cei trei gaglnioni cervicali şi din primul toracic, alcătuind cei trei nervi cardiaci cervicali (superior, mediu şi inferior) sau, după alţi autori (G. F. Ivanov), din ganglionii plexurilor cardiace. Inervaţia simpatică întăreşte şi intensifică activitatea inimii, aşa cum a arătat I. P. Pavlov.

Bronhiile şi plămînii primesc fibre parasimpatice, venite aici prin ramurile pulmonare ale acestuia. Impulsurile lor transmise la musculatura netedă a bronhiilor şi la glandele mucoase ale acestora provoacă îngustarea primelor şi intensificarea secreţiei celor din urmă. Aceste organe mai primesc însă şi o inervare ortosimpatică, prin intermediul ganglionului stelat şi a plexului pulmonar, cu rolul contrar de a determina dilatarea bronhiilor.

Întregul traiect digestiv (pînă la colonul descendent), precum şi pancreasul şi ficatul, primesc fibre parasimpatice venite tot pe calea pneu-

mogastricului. Funcţiunea lor este de a accelera peristaltismul şi de a regla secreţia. Aceleaşi organe primesc şi o inervare ortosimpatică, prin nervii splanhnici şi plexul solar, cu funcţiunea de a determina o frînare a peristalismului şi a secreţiei lor.

Parasimpaticul din regiunea pelviană. Fibrele preganglionare ale parasimpaticului pelvian îşi au originea într-o coloană de neuroni situată în măduva sacrală şi conul terminal, la partea internă a bazei coloanei ventrale. Această coloană se numeşte medioventrală sau marginală. Ea constituie nucleul simpatic median lombosacral. Din acest nucleu pornesc fibre preganglionare ce părăsesc măduva împreună cu nervii sacrali II, III şi IV. După ce nervii respectivi au părăsit canalul rahidian, fibrele parasimpatice se grupează formînd *nervii pelvieni* ce se îndreaptă spre *plexul hipogastric* (sau pelviperineal.)

Plexul hipogastric are forma unei lame patrulatere ferestruite, cu marele ax dorsoventral, situate în excavaţia pelviană pe laturile rectumului şi ale vezicii urinare la bărbat şi pe laturile rectumului şi ale vaginului la femei.

Plexul pelviperineal este format dintr-o reţea de fibre simpatice şi parasimpatice în ochiurile căreia se găsesc neuroni multipolari. Toate fibrele preganglionare ale parasimpaticului pelvian pătrund în plexul hipogastric, însă numai o mică parte din ele fac sinapsa aici ; marea lor majoritate îl străbat şi fac sinapsa în ganglionii intraviscerali, situaţi în peretele ureterelor, vezicii urinare, uretrului, prostatei, corpilor cavernoşi, veziculei seminale, uterului, vaginului, colonului descendent, colonului sigmoid şi rectumului. Fibrele postganglionare scurte inervează mucoasa, musculatura şi glandele organelor enumerate mai sus.

Nervii pelvieni parasimpatici conţin şi fibre destinate vaselor sanguine.

Toate organele citate primesc şi o inervare ortosimpatică, prin fibre preganglionare emanate din măduva lombară, trecînd prin ganglionii sacrali laterovertebrali şi ganglionul mezenteric inferior, de unde încep fibrele postganglionare. Rolul ortosimpaticului este de a modera peristaltismul colonului descendent, al ansei sigmoide şi ale rectumului, de a determina contracţia sfincterului anal şi a sfincterului vezical.

Parasimpaticul toracolombar. Acest sistem, pus în evidenţă de Ken Kure (1928—1931), este contestat de diferiţi autori. Calea lui efectoare şi-ar avea originea într-o coloană subţire de neuroni situată medial şi dorsal faţă de coloana ortosimpaticului. Fibrele preganglionare părăsesc măduva o dată cu rădăcinile dorsale ale nervilor spinali. Unele fibre postganglionare ajung o dată cu ramurile nervilor spinali la muşchii striaţi, glandele sudoripare, muşchii pilomotori şi vasele din piele. Alte fibre postganglionare trec prin ramurile comunicante albe, ganglionii laterovertebrali şi previscerali şi ajung la in-

Scanned with OKEN Scanner

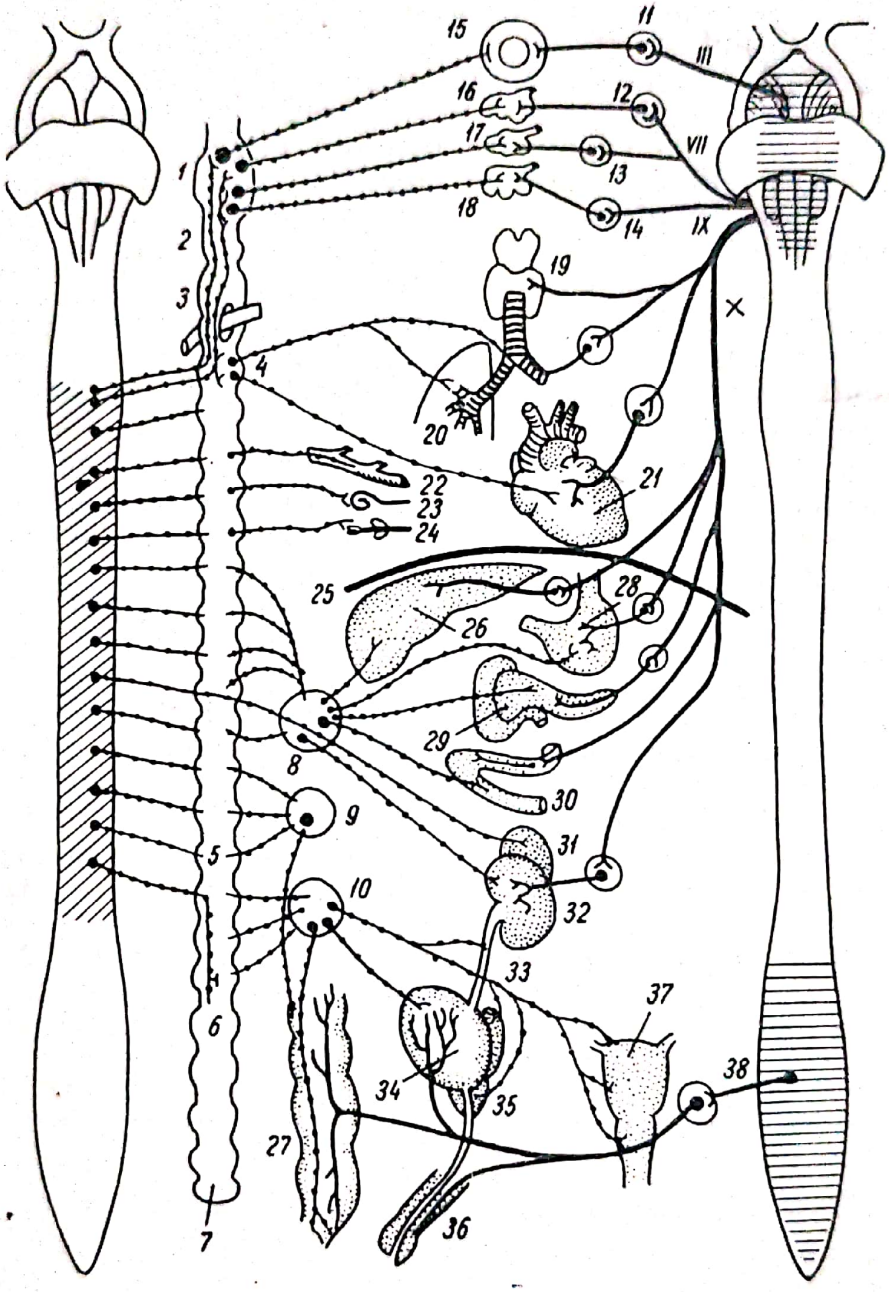

Fig. 419. Inervarea organelor interne de ortosimpatic şi parasimpatic (după Collin):

1 — ganglion lateroventral cervical superior; *2* — ganglion cervical mijlociu; *3* — ganglion cervical inferior; *4* — primul ganglion toracic; *5* — primul ganglion lombar; *6* — primul ganglion sacral; *7* — primul ganglion coccigian; *8* — ganglionul semilunar sau coeliac; *9* — ganglionul mezenteric superior; *10* — ganglionul mezenteric inferior; *11, 12, 13, 14* — ganglionul oftalmic sau ciliar, sfenopalatin, submaxilar sau otic; *15* — iris; *16* — glandă lacrimală; *17* — glandă salivară submaxilară; *18* — glandă parotidă; *19* — glandă tiroidă; *20* — plămîn; *21* — inimă; *22* — vas sanguin; *23* — glandă sudoripară; *24* — fir de păr şi glandă sebacee; *25* — diafragmă; *26* — ficatul; *27* — colonul descendent şi rectumul; *28* — stomac; *29* — pancreas; *30* — intestin subţire; *31* — paraganglion suprarenal; *32* — rinichi; *33* — ureter; *34* — vezica urinară; *35* — prostată; *36* — penis; *37* — aparatul genital femel; *38* — nerv al parasimpaticului pelvian.

testin şi la alte organe viscerale o dată cu fibrele postganglionare ale ortosimpaticului.

Aproape toate organele corpului uman primesc atît nervi ortosimpatici cît şi nervi parasimpatici. Fac excepţie, printre altele, muşchii pilomotori şi glandele sudoripare care nu primesc decît fibre ortosimpatice. Aceste fibre produc un efect unic de contracţie musculară sau de secreţie glandulară. Dacă însă admitem existenţa unui sistem parasimpatic toracolombar, şi aceste organe ar prezenta o dublă inervaţie.

Calea senzitivă a sistemului parasimpatic. Calea senzitivă a acestui sistem se aseamănă cu aceea a ortosimpaticului, avîndu-şi originea fie în ganglionii cranieni (parasimpaticul tectobulbar), fie în ganglionii spinali (parasimpaticul pelvian).

Inervarea simpatică a vaselor sanguine. Azi se ştie că toate arterele şi venele, precum şi vasele limfatice posedă un sistem bogat de recepţie. Ele primesc, de asemenea, fibre nervoase efectorii atît de la parasimpatic cît şi de la ortosimpatic. Fibrele parasimpatice *vasodilatatoare* intră în componenţa atît a nervilor cranieni III, VII, X cît şi în componenţa nervilor pelvieni. Fibrele ortosimpatice sînt, din contra *vasoconstrictoare.*

Centrii vasomotori se află situaţi în mielencefal. Se presupune că şi *globus pallidus,* precum şi păturile optice ar avea un rol important în reglarea circulaţiei. Dar centrii superiori ai acesteia se află în scoarţa cerebrală, aşa cum ne-o demonstrează cercetări mai recente.

Concluzii asupra simpaticului. Din cele spuse rezultă că toate organele vieţii vegetative prezintă o dublă inervare: orto- şi parasimpatică, cu rol contrar (fig. 419). Din acţiunea contrară a acestor două sectoare ale sistemului nervos visceral — sub controlul scoarţei cerebrale — centrele vegetative capătă reglarea necesară funcţionării lor. Acţiunea contrară a celor doi componenţi ai sistemului neurovegetativ reiese clar din următoarea tabelă:

Ortosimpatic	Organe	Parasimpatic
Ortosimpatic cervical		*Parasimpatic cranian*
Dilatează pupila (iridodilatator)	I. Musculatura irisului	Îngustează pupila (iridoconstrictor)
Relaxează	II. Muşchi ciliari	Contractă (acomodează cristalinul)
Încetineşte secreţia	III. Glanda lacrimală	Provoacă secreţia
Încetineşte secreţia	IV. Glande salivare	Provoacă secreţia

Scanned with OKEN Scanner

Ortosimpatic	Organe	Parasimpatic
Ortosimpatic toracic		*Vag*
Relaxează	V. Mușchi bronhici	Contractă
Accelerează bătăile	VI. Inima	Încetinește sau chiar oprește bătăile
Dilatează (lărgește)	VII. Esofag	Contractă
Splanhnici		*Vag*
Încetinește secreția (vasoconstricție)	VIII. Rinichi	Accelerează secreția urinei (vasodilatație)
Accelerează secreția adrenalinei determinînd astfel o vasoconstricție în organism	IX. Suprarenală	Încetinește secreția adrenalinei
Încetinește mișcările peristaltice. Vasoconstricție și deci încetinirea secreției glandelor	X. Stomac (musculatură și glande)	Accelerează mișcările peristaltice. Vasodilatație și deci mărirea secreției glandelor
Încetinește mișcările peristaltice. Vasoconstricție și deci încetinirea secreției glandelor.	XI. Intestin subțire (musculatură și glande)	Accelerează mișcările peristaltice. Vasodilatație și deci mărirea secreției glandelor.
Încetinește secreția	XII. Pancreasul	Accelerează secreția
Plex hipogastric		*Parasimpatic sacral*
Încetinește mișcările peristaltice. Vasoconstricție (prin splanhnic pelvian)	XIII. Intestin gros (colon) afară de rectum	Accelerează mișcările peristaltice
Încetinește mișcările peristaltice	XIV. Rectum	Accelerează mișcările peristaltice
Excită (face să se contracte sfincterul)	XV. Vezica urinară	Relaxează sfincterul Lasă să se elimine urina. Contractă musculatura vezicii urinare

Scanned with OKEN Scanner

Ortosimpatic	Organe	Parasimpatic
Determină vasoconstricția vaselor din penis	XVI. Organe genitale mascule	Determină vasodilatarea vaselor din penis (erecția). Vasodilatația clitorisului.
Accelerează contracțiile uterului	XVII. Organe genitale femele	Încetinește sau împiedică contracțiile uterului

Scanned with OKEN Scanner

Scanned with OKEN Scanner

ORGANELE DE SIMȚ SAU RECEPTORII

Receptorii sînt organe cu ajutorul cărora sînt culese informații din mediul extern și intern. Diferențierea și specializarea organelor receptoare au avut loc în decursul procesului istoric de dezvoltare a ființelor vii, prin adaptarea lor continuă la excitațiile variate ale mediului. Structura lor este funcțională, în sensul că ele se adaptează excitației speciale pe care o primesc. În fiecare organ receptor, cu excepția organului olfactiv și vizual se ramifică o fibră nervoasă, dependentă de neuronul receptor, pe calea căruia este transmisă la centru excitația primită (mai multe organe receptoare, eferente aceluiași neuron receptor, constituie împreună cu acesta o unitate senzitivă).

O dată cu dezvoltarea segmentelor superioare ale sistemului nervos, legăturile periferiei cu scoarța cerebrală au realizat un sistem analizator perfecționat, cu funcțiune unitară. În acest sistem, care în concepția lui I. P. Pavlov formează o unitate indisolubilă, aparatul receptor reprezintă segmentul periferic al analizatorului sau analizorului; el recepționează un anumit aspect al variațiilor energetice ale mediului extern și intern, îl transformă în excitație nervoasă specifică și îl transmite prin fibrele nervoase centripete scoarței cerebrale — analizatorul central — sub forma unui impuls sau influx nervos. În scoarță, excitația se transformă în senzație.

Organele de simț de la vertebrate s-au format în decursul unei lungi evoluții filogenetice. La om, au ajuns la un înalt grad de complicare structurală, în legătură cu procesul muncii. Din acest punct de vedere Engels spune: „Vulturul vede mult mai departe decît omul, dar ochiul uman distinge mai multe în lucrurile pe care le vede decît ochiul vulturului. Cîinele posedă un simț olfactiv mai fin decît omul, dar el nu distinge nici o sutime din acele mirosuri care pentru om reprezintă caractere precise ale diferitelor obiecte. Simțul tactil, pe care abia îl posedă maimuța, sub forma sa cea mai grosolană și incipientă, s-a dezvoltat mult la om, numai în raport cu evoluția mîinii umane, grație procesului muncii".

Vom distinge două categorii de organe receptoare: exteroceptive şi interoceptive. Alţi autori disting însă trei categorii de organe receptoare: exteroceptive, interoceptive (viscero-receptoare) şi proprioceptive.

Exteroreceptorii sînt acei receptori care primesc excitaţiile ce vin la organism dinafară. Ei se găsesc mai ales în structurile dezvoltate din ectoderm. Se împart în receptori cutanaţi şi receptori ai organelor de simţ.

Receptorii cutanaţi includ: receptorii tactili (tangoreceptori), termici (termoreceptori sau calororeceptori), şi penru durere (algesireceptori).

Receptorii tactili de contact şi de presiune sînt: meniscurile tactile ale lui Merkel, care se găsesc în epiderm; corpusculii lui Grandry; corpusculii lui Wagner-Meissner, care se găsesc în derm, în locurile unde pielea nu este acoperită de păr (palmă, degete); corpusculii lui Vater-Pacini.

Receptorii termici sînt: pentru frig şi pentru căldură. Pentru frig, corpusculii lui Krause; pentru căldură, corpusculii lui Ruffini. Weddell (1941) a adus proba histologică convingătoare că aceşti corpusculi servesc în adevăr la percepţia frigului şi a căldurii. Cercetătorul P ş o n i k, în laboratorul condus de B î k o v, a arătat că senzaţiile de cald şi rece nu se datorează unui specific structural al receptorilor, ci situaţiei lor în straturi diferite ale tegumentului: receptorii pentru rece se află la graniţa dintre epidermă şi dermă; receptorii pentru cald, între dermă şi hipodermă.

Receptorii pentru durere (algesireceptorii) sînt reprezentaţi prin terminaţii nervoase libere, care pătrund între şi sub celulele epiteliale. Terminaţiile unei singure fibre se ramifică pe o zonă de 1—5 mm (în general, 1,5 mm). Aceste zone sînt circulare şi situate în diferite planuri, acoperindu-se unele pe altele.

Aparatele receptoare ale sensibilităţii cutanate se diferenţiază progresiv, în funcţie de cele două grade ale sensibilităţii: protopatică şi epicritică. Sensibilitatea protopatică se datoreşte unei recepţii globale, nediferenţiate; sensibilitatea epicritică, unei recepţii localizate, fine, diferenţiate.

Receptorii organelor de simţ includ: fotoreceptorii (celulele cu bastonaşe şi conuri din retină); fonoreceptorii (celulele auditive din organul lui Corti); gustoreceptorii (celulele senzoriale din mugurii gustativi); stiboreceptorii (celulele bipolare din mucoasa olfactivă), seismoreceptorii (organele liniei laterale).

Interoceptorii sînt acei receptori care percep excitaţiile produse în interiorul corpului în raport direct sau indirect cu modificările mediului intern. Ei se împart în: mecanoreceptori sau baroreceptori (analizori ai gradului de extensiune a pereţilor organelor cavitare); chemoreceptori (analizori ai modificărilor chimice ale sîngelui, ale umorilor tisulare, ale limfei, ale lichidului cefalorahidian, ale tractusului gas-

Scanned with OKEN Scanner

trointestinal; osmoreceptori (analizori ai modificărilor sau tensiunilor osmotice din sînge și țesuturi); proprioceptori.

Mecanoreceptorii, chemoreceptorii și osmoreceptorii formează visceroceptorii. Sheehan (1932, 1933) a arătat că mezenterul este prevăzut cu un număr de corpusculi ai lui Pacini, ale căror fibre mielinizate pornesc din ganglionii rădăcinilor dorsale ale ganglionilor spinali. Viscerele sînt, de asemenea, inervate de numeroase fibre, care se termină, în general, în ele sau în jurul vaselor sanguine printr-o mulțime de feluri de terminații. Majoritatea lor sînt terminații libere, care în alte părți ale corpului au fost asociate cu percepția durerii. Aceste terminații se întîlnesc, de asemenea, în mușchii netezi ai plămînului și intestinului, ai ureterului pelvian și ai rinichiului, în vezica și în tractusul genital. Studii remarcabile în această privință au făcut Dogiel și Lavrentiev în U.R.S.S., A. Abraham în Ungaria, I. T. Niculescu cu școala sa în România.

Proprioreceptorii se află mai ales în structurile derivate din mezoderm. Sînt organe ale sensibilității mioarticulare, ale presiunii, orientării și echilibrului.

O varietate a sensibilității proprioceptive este condiționată de prezența unor terminații senzitive în periost, la nivelul articulațiilor, ale mușchilor, ale tendoanelor, care sînt legate de fiziologia aparatului de mișcare. Excitațiile de la nivelul lor constituie aferențe elementare care, analizate în centrii superiori și în scoarța cerebrală, stau la baza simțului atitudinilor segmentare și a simțului muscular.

Simțul muscular dă informații centrilor nervoși asupra gradului de contracție a unui mușchi și asupra efortului pe care acest mușchi trebuie să-l facă. Astfel, contracția comandată de nervii motori rămîne adaptată, proporționată cu rezistența de învins. Acest efect ne obligă să presupunem că receptorii specializați, situați în mușchi, sînt punctul de plecare a unor influxuri nervoase care ating centrii nervoși motori și determină reacții adecvate cu excitațiile date.

Organele acestui simț sînt, în special, fusurile neuromusculare și corpusculii tendinoși ai lui Golgi, dar și terminații libere, care se ramifică în țesutul interfascicular, precum și corpusculii lui Vater-Pacini (care nu se află numai în piele și în viscere mezenter, pleure, dar și în fascii și periost). De la ele pleacă impulsuri ce ne informează asupra stării mușchilor noștri, a tendoanelor lor și a articulațiilor. Influxurile centripete care pleacă de la aceste organe au două destinații diferite: unele nu depășesc măduva, regiunea bulbopontică sau cerebelul. Ele provoacă reflexe foarte importante care asigură echilibrarea și menținerea atitudinilor corporale. Altele ajung pînă la scoarța cerebrală. Ca și influxurile nervoase ce provin de la celelalte organe de simț, ele sînt punctul de plecare a reflexelor condiționate, și senzațiile pe care le determină sînt conștiente.

Receptorii aparatului vestibular aparțin, de asemenea, complexului proprioceptiv. Echilibrul este un simț proprioceptor special, cel sta-

tokinetic. Organele sale receptoare se află în urechea internă, în utriculă, saculă şi canalele semicirculare şi sînt reperezentate prin anumite celule neuroepiteliale grupate în formă de mamelon *(maculae* şi *cristae)*. Aparatul statoreceptor din macule şi criste înregistrează schimbările de poziţie ale organismului în spaţiu şi contribuie astfel la asigurarea echilibrului. Fiind aşezate în urechea internă, unde se află şi organul fonoreceptor, ele sînt studiate de obicei, împreună.

RECEPTORII CUTANAŢI

Pentru a înţelege mai bine constituţia receptorilor cutanaţi, este necesar să amintim structura unui nerv.

Un nerv este format din fascicule de fibre nervoase, cu atît mai numeroase, cu cît se prezintă mai gros. În jurul unui nerv, ţesutul conjunctiv formează o teacă numită epineurium (epinevrul lui Bichat). De la faţa internă a epineuriumului pleacă lame conjunctive, care separă fasciculele unul de altul. Ţesutul conjunctiv interfascicular înconjură fiecare fascicul, formîndu-i o teacă numită perineurium (perinevrul lui Robin). De pe faţa internă a perineuriumului pleacă prelungiri radiare, care împart fasciculul în unităţi mai mici. Acest ţesut conjunctiv intrafascicular se numeşte endoneurium (Axel Key şi Retzius) (fig. 420).

În distribuţia lor la organe, nervii se divid în ramuri din ce în ce mai subţiri, cu fascicule din ce în ce mai puţine şi, în sînul unui fascicul, cu fibre din ce în ce mai puţin numeroase. Se ajunge la un moment

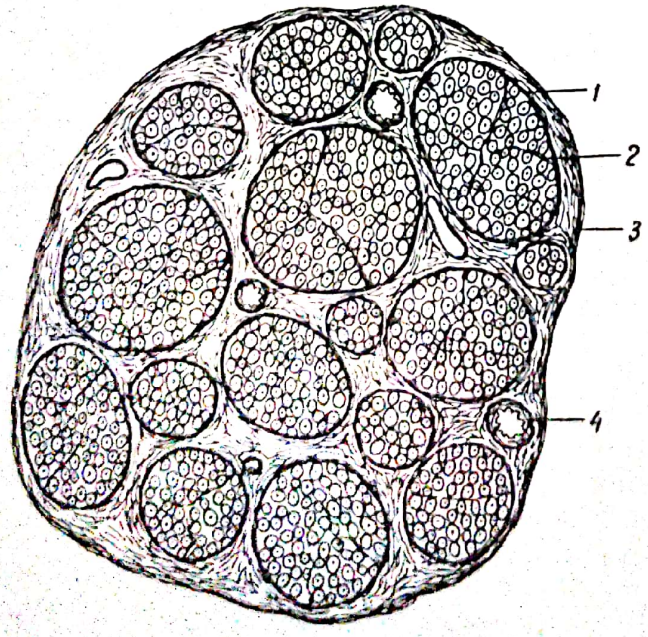

Fig. 420. Structura unui nerv (după Drăgoi):
1 — perineurium; *2* — endoneurium; *3* — epineurium; *4* — arteriolă.

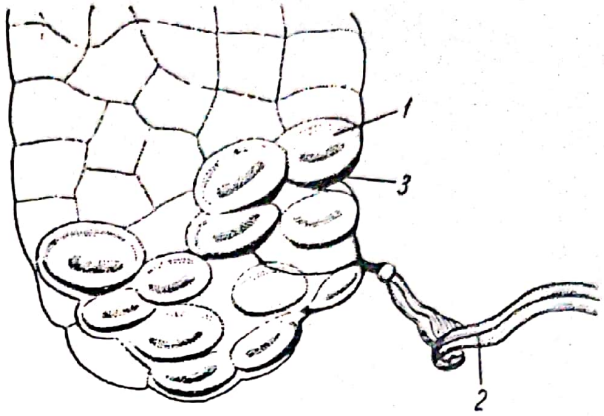

Fig. 421. Corpusculii lui Merkel (Weichert) sau meniscurile tactile ale lui Merkel (după Rauber-Kopsch):
1 — celulă epitelială; *2* — terminația nervoasă; *3* — meniscul tactil.

cînd întreg nervul este format numai dintr-un fascicul de două, trei sau numai o singură fibră nervoasă. Teaca acestui fascicul subțire sau a unicei fibre, continuare a perineuriumului, se numește teaca lui Henle. Deci, fiecare fibră care merge la corpuscul senzitiv va fi îmbrăcată, pe lîngă tecile ei proprii (teaca de mielină și teaca lui Schwann), și de o teacă de țesut conjunctiv, numită teaca lui Henle.

Terminațiile intraepiteliale (neîncapsulate). Fibrele nervoase care merg la epiteliile vertebratelor se ramifică printre celulele epiteliale, a căror structură nu suferă nici o modificare. Astfel de terminații se găsesc în epiderma pielei, epiteliul anterior al corneei, epiteliul părții anterioare ale căilor digestive etc.

Meniscurile tactile ale lui Merkel (fig. 421). Se găsesc în unele regiuni ale epidermei (rît de porc). Meniscurile tactile sînt formate din celule epidermice ovoide, veziculoase, cu citoplasmă clară, care vin în contact pe fața lor inferioară sau superioară cu discuri tactile. Discurile tactile reprezintă terminațiile ramificațiilor unei fibre nervoase. Ele sînt constituite din neurofibrile, care formează o rețea concavă, ovală sau rotundă. Fiecare rețea dă un disc tactil.

Corpusculii lui Grandry (1869) (fig. 422). Se găsesc sub epiderma ciocului sau sub epiteliul limbii păsărilor acvatice, de exemplu la gîște și rațe. Fibra nervoasă se despoaie de teaca sa de mielină și se desface într-o rețea de neurofibrile, a căror totalitate desenează un disc turtit, în ochiurile căruia se găsesc condriozomi fini. Discul vine în contact, pe fiecare din fețele sale, cu o celulă senzorială. Această celulă are condriozomi groși. Se admite că celulele senzoriale din corpusculul lui Grandry reprezintă celule din teaca lui Schwann modificate. Corpusculul e înconjurat de o capsulă conjunctivă, în continuitate cu teaca lui Henle, care protejează fibra nervoasă. Pe lîngă corpusculii simpli se întîlnesc și corpusculi complecși. În ei, fibra nervoasă se termină prin mai multe discuri, intercalate între celule tactile, așezate unele peste altele.

Corpusculii lui Wagner-Meissner (1852—1853) (fig. 423). Acești corpusculi de tact se găsesc în papilele dermice, numeroase pe fața pal-

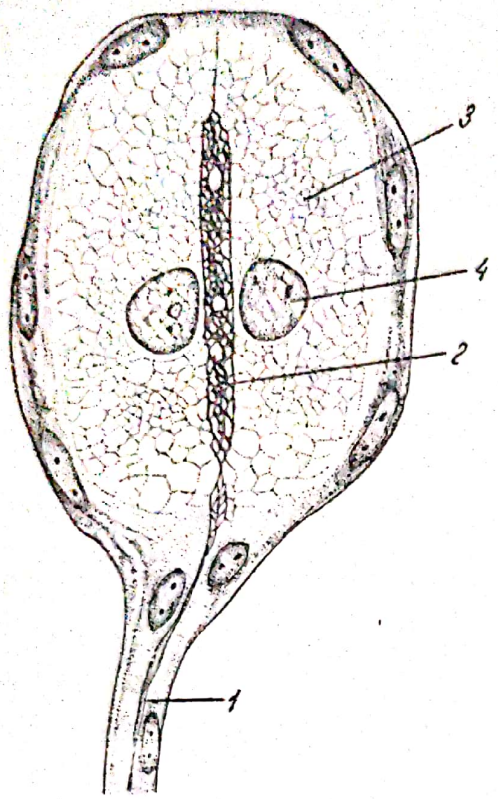

Fig. 422. Corpusculul lui Grandry (după Rauber-Kopsch):
1 — cilindru ax; *2* — discul neurofibrilar; *3* — rețeaua periterminală; *4* — nucleu.

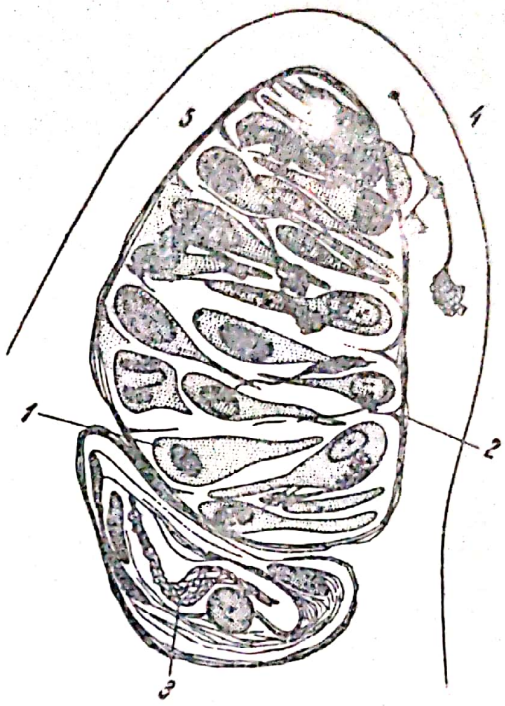

Fig. 423. Corpusculul lui Wagner Meissner (după Plate):
1 — celulă epiteliformă; *2* — capsulă conjunctivoelastică; *3* — fibră nervoasă eferentă; *4* — epiderma; *5* — derma.

mară a degetelor de la mîini și de la picioare, dar foarte rare în regiunile pielii acoperite de păr. Corpusculii au o formă ovală, cu diametrul mare de 30—180 și cel mic de 30—100.

Ei sînt constituiți: dintr-o masă centrală de celule epiteliforme umflate, de natură nevroglică (teloglie), derivate din celulele lui Schwann; dintr-o capsulă conjunctivo-elastică formată din lamele conjunctive concentrice, printre care se găsesc multe fibre elastice; dintr-o fibră nervoasă groasă aferentă. Această fibră descrie în jurul masei centrale un traiect elicoidal; ea emite o serie de ramuri ce se încolăcesc și se anastomozează în toate sensurile, înainte de a se termina prin extremități lățite (meniscuri) între celulele epiteliforme din masa centrală; din fibre nervoase subțiri, care pătrund în corpuscul și se ramifică la periferia masei sale centrale; ele constituie aparatul lui Timofeev și reprezintă ramurile unei fibre nervoase, independentă de cea groasă.

Corpusculii lui Wagner-Meissner nu sînt decît corpusculi Grandry foarte complecși.

Dacă mai mulți corpusculi simpli, prevăzuți cu fibre nervoase distincte, se apropie, căpătăm un corpuscul compus, în care fiecare din cei

doi sau trei lobi care-l constituie are valoarea și structura unui corpuscul simplu.

Corpusculii lui Vater (1741)-Pacini (1840) (fig. 424). Se găsesc în hipodermă, membranele peritoneale (pisică), în vecinătatea articulațiilor (în capsulele articulare), în viscere și mai ales în pancreas, în periost, în mușchi, în epineurium, în endoneurium, în adventicea vaselor mari, în pulpa degetelor. Se prezintă sub formă de corpusculi ovoizi, transparenți, lungi de 1—5 mm. Se văd ușor cu ochiul liber, disecînd nervii colaterali ai degetelor de la om. Fiecare din ei prezintă o porțiune axială, măciuca centrală, înconjurată de o coajă groasă.

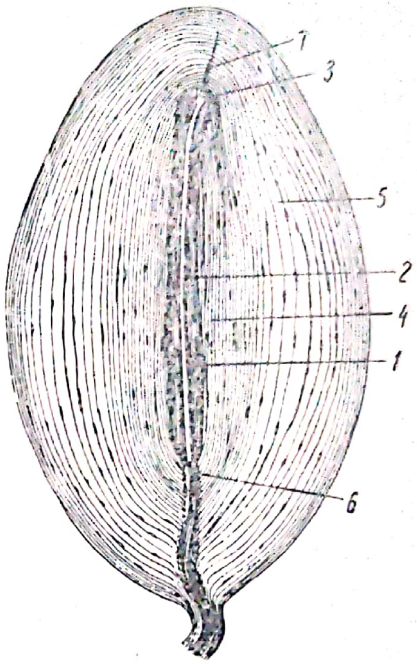

Fig. 424. Corpusculul lui Vater-Pacini (după Rauber-Kopsch):

1 — măciuca centrală; *2* — fasciculul fibrilar nervos; *3* — capul măciucii; *4* — capsulă conjunctivă internă; *5* — spațiu interlamelar; *6* — trecerea terminației nervoase în măciuca centrală; *7* — ligament interlamelar.

Coaja este formată din capsule (20—60) concentrice, cu atît mai apropiate unele de altele, cu cît sînt mai apropiate de măciucă. Fiecare capsulă este constituită din fibre conjunctive și elastice înecate într-o substanță fundamentală amorfă; ea este învelită, pe fața internă sau pe ambele fețe, de un endoteliu format din celule cu contur poligonal. Capsulele sînt cîteodată străbătute de capilare.

Măciuca centrală, numită și bulb granulos central, substanță granuloasă centrală, este probabil de natură nevroglică. În ea se găsesc nuclei ce aparțin, probabil, celulelor nevroglice (celulelor lui Schwann) și granule care trebuie considerate ca gliozomi (granule de secreție din nevroglie).

La fiecare corpuscul vin două fibre: una ce aparține sistemului nervos al vieții de relație și alta simpatică, centrifugă.

Teaca lui Henle, care înconjură prima fibră, se hipertrofiază și dă capsulele. Teaca lui Schwann se hipertrofiază, de asemenea, dînd măciuca centrală. Fibra simpatică descoperită de *Timofeev* (1895) este subțire și se învîrtește în spirală în jurul tubului granulos central. Deci corpusculii lui Vater-Pacini primesc două fibre nervoase, ca și corpusculii Wagner-Meissner.

Corpusculii lui Krause (fig. 425). Se găsesc în dermă, în conjunctivă, în mucoasa bucală. Se apropie ca structură de corpusculii lui Wagner-Meissner. Sînt mici (25—100 μ), rotunzi și unilobați.

Corpusculii lui Ruffini (1894). Se găsesc în partea profundă a dermei, în pulpa degetelor omului, în derma regiunilor palmare și plantare. Sînt corpusculi fusiformi, cu o lungime de 240—1 350 μ și un diametru de 50—200 μ. Acești corpusculi sînt formați dintr-o coajă subțire și

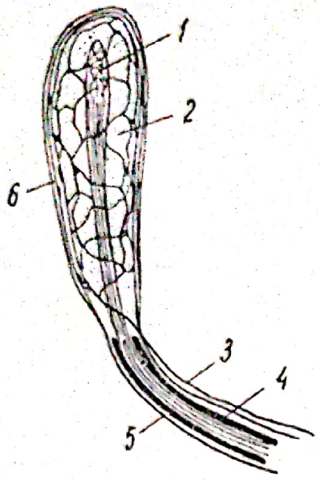

Fig. 425. Corpusculul lui Krause (după Plate):
1 — terminația în formă de măciucă a fibrei nervoase; *2* — neuroplasmă; *3* — fibra nervoasă subțire a lui Timofeev care îmbrățișază neuroplasma într-o rețea; *4* — teaca de mielină; *5* — teaca lui Schwann; *6* — țesutul lamelar periferic al corpusculului.

lameloasă, înconjurată de o rețea capilară, și dintr-o porțiune centrală (fus de susținere) fibroelastică. Părăsind teaca lui Henle, care dă coaja organului, fibra nervoasă pătrunde în corpuscul; ea descrie la suprafața porțiunii sale centrale un traiect mai mult sau mai puțin complex și intră apoi în fusul de susținere, unde ramurile sale par a se anastomoza în rețea.

RECEPTORII ORGANELOR DE SIMȚ

SEISMORECEPTORII (organele liniei laterale)

Organele liniei laterale nu se găsesc decît la ciclostomi, la pești și la amfibienii obligatoriu acvatici. La acei amfibieni care duc și o viață terestră, ele nu se întîlnesc decît atîta timp cît aceste animale trăiesc în apă. Cînd larvele lor acvatice părăsesc acest mediu, mugurii liniei laterale suferă un fel de regresiune. Ei se înfundă mai mult sau mai puțin sub epidermă, care îi acoperă și-i separă de lumea exterioară, sau se transformă, în unele cazuri prin keratinizare, într-un fel de mici bile cornoase (formațiunile perlate de la *Rana*); la unele urodele, regresiunea lor este mai puțin înaintată, de aceea pot să-și reia prima structură și să funcționeze ca și mai înainte, cînd aceste animale revin la mediul acvatic, pentru o perioadă destul de lungă, adică atunci cînd se reproduc. Aceste organe nu se găsesc niciodată la amniotele chiar specializate pentru viața acvatică.

Organele liniei laterale constau în mici muguri epiteliali, formați din două feluri de celule: ovoide sau în formă de degetar, care nu ocupă decît jumătatea superficială a mugurelui, prevăzute la capătul

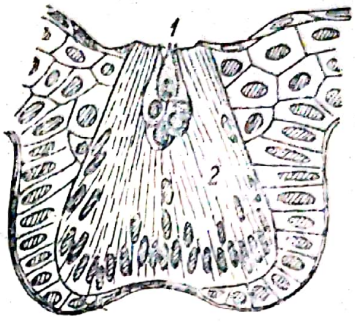

Fig. 426. Un neuromast de Diemyctylus (după Kingsley):
1 — celule coniforme; *2* — celule fusiforme.

lor liber cu o prelungire scurtă și groasă; acestea sînt celulele senzoriale în jurul cărora fibrele nervoase aferente se termină prin arborizații foarte fine; prismatice, care umplu spațiile dintre celulele senzoriale; acestea sînt celule de izolare sau de susținere. Aceste două feluri de celule formează la un loc un *neuromast*, numit în vorbirea curentă mugure (fig. 426). Neuromastele derivă din îngroșări ale ectodermei apărute la embrion de fiecare parte a capului și trunchiului, îngroșări numite placode.

Nervii ce inervează organele liniei laterale (nervii laterali) sînt în număr de trei: nervul anterior (VII), nervul mijlociu (IX) și nervul posterior (X) (fig. 427).

Nervul anterior își are originea într-un ganglion unit adesea cu acel al facialului, fibrele sale împrumutînd la început calea acestuia

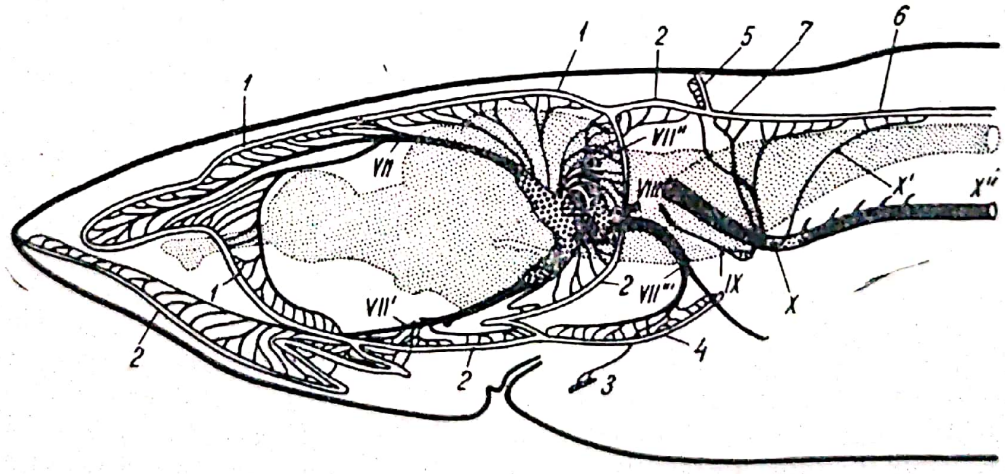

Fig. 427. Canalele și nervii liniei laterale de pe capul unui rechin (după Romer):
1 — canalul supraorbitar; *2* — canal infraorbitar; 3 — canalul mandibular; *4* — canal hiomandibular; *5* — canalul supratemporal (occipital); *6* — canal lateral; *7* — canal temporal; *VII* — ramul oftalmic superficial al nervului *VII*; *VII'* — ramul bucal al nervului *VII*; *VII''* — ramul otic al nervului *VII*; *VII'''* — ramul mandibular extern al nervului *VII*; *VIII* — nervul statoacustic; *IX* — ramul supratemporal al nervului *IX*; *X* — ramul supratemporal al nervului *X*; *X'* — ramul dorsal al nervului *X*; *X''* — ramul liniei laterale a nervului *X*.

Scanned with OKEN Scanner

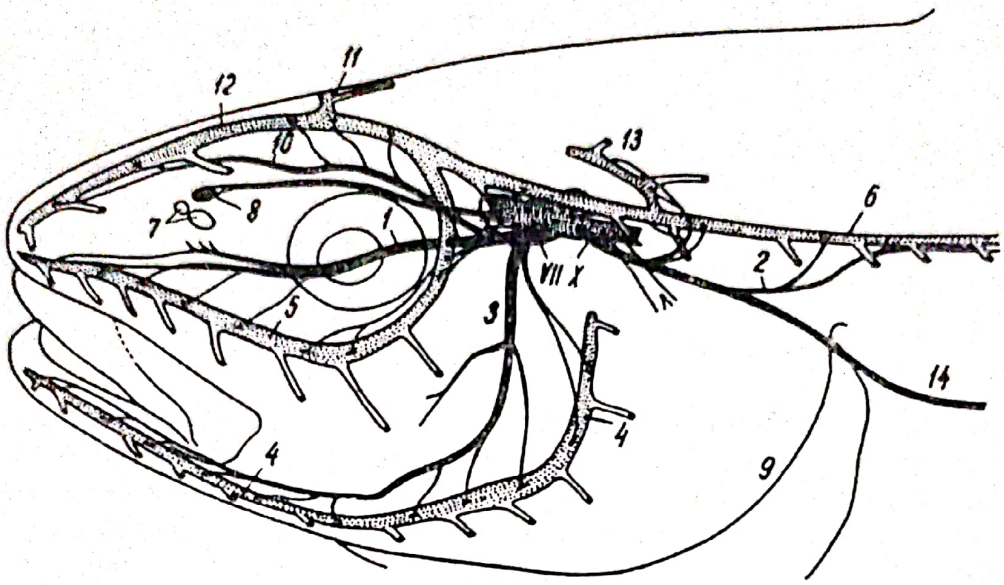

Fig. 428. Cap de peşte arătînd canalele liniei laterale şi nervii sistemului lateral (după Kingsley):

1 — ramul bucal al nervului *VII*; *2* — ramul dorsal al nervului lateral X; *3* — nervul hiomandibular; *4* — linia laterală hiomandibulară; *5* — linia infraorbitară; *6* — canalul liniei laterale; *7* — nări; *8* — bulb olfactiv; *9* — opercul; *10* — nervul oftalmic superficial; *11* — comisura care uneşte liniile din cele două laturi ale animalului; *12* — linia laterală supraorbitară; *13* — partea supratemporală a liniei laterale; *14* — ramul ventral la nervului lateral X.

din urmă. Din această cauză, acest nerv lateral anterior dă trei ramuri mari la cap, dintre care unul merge deasupra ochiului, al doilea dedesubtul acestuia, al treilea de-a lungul mandibulei. Nervul mijlociu îşi are originea într-un mic ganglion propriu (uneori foarte bine individualizat), situat în vecinătatea fibrelor celor mai dorsale ale glosofaringianului, fibrele sale luînd calea acestora (de unde şi numele de nerv lateral). Acest nerv lateral inervează o mică porţiune a canalului lateral, al trunchiului, ce se prelungeşte în partea posterioară a capului. Nervul posterior are originea într-un ganglion lipit de ganglionul vagului. După un drum comun cu vagul (de unde şi numele de nerv lateral X), el se separă de acesta, pentru a forma un nerv superficial lung, care se întinde de la cap pînă la coadă, numit adesea ramura laterală a vagului. Acest nerv primeşte o anastomoză de la nervul anterior din aceeaşi parte şi se uneşte cu simetricul printr-o anastomoză transversală situată în regiunea occipitală (fig. 428).

Organele liniei laterale sînt dispuse în şiruri regulate după traiectul nervilor liniei laterale. Ele sînt deci răspîndite: pe laturile capului, după linii ce merg deasupra şi dedesubtul ochilor şi în lungul mandibulei, linii reunite printr-o anastomoză, cel puţin cu cele din partea opusă; pe laturile trunchiului, după una sau două linii, care se întind de la cap pînă la extremitatea cozii.

Scanned with OKEN Scanner

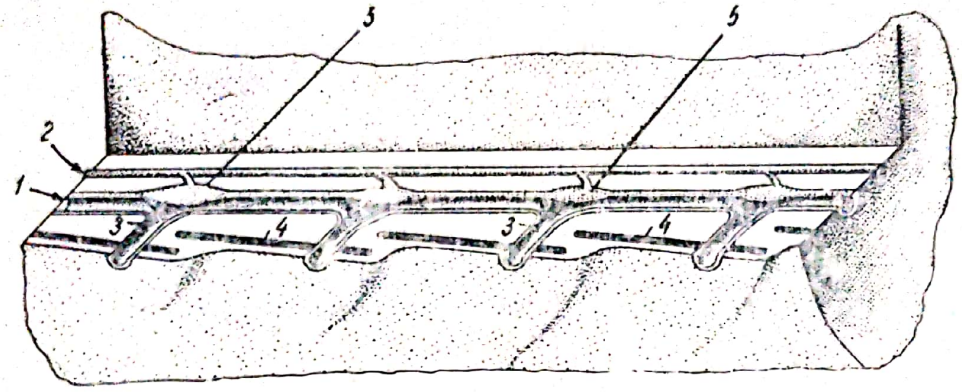

Fig. 429. Stereograma organelor liniei laterale la un pește (după Kingsley):

1 — canalul liniei laterale; *2* — nervul lateral; *3* — canalele de legătură cu exteriorul; *4* — solzi în piele; *5* — organele de simț ale liniei laterale, neuromastele.

La dipnoi, la urodelele perenibranhiate și la larvele acvatice ale celorlalți amfibieni (fig. 430), organele liniei laterale rămîn intraepidermice. Însă la pești (afară de dipnoi), ele își părăsesc situația superficială și se înfundă în tuburi izolate și independente unele de altele (de exemplu, ampulele lui Lorenzini de la *Chondrichtyes*) sau în șanțuri ce se pot transforma în canale. Aceste canale comunică prin orificii cu mediul extern. La teleostomi, canalele sînt acoperite cu solzi, avînd adesea o formă deosebită și fiind străbătute de canalicule, solzii liniei laterale (fig. 429). Distingem, în general, patru canale de fiecare parte ; unul lateral în lungul trunchiului ; unul supraorbitar, unul suborbitar și unul mandibular.

Organele liniei laterale recepționează vibrațiile apei de frecvență mică. Percepînd diferențele dintre aceste vibrații în diversele părți ale corpului lor, ihtiopsidele pot să se orienteze nu numai asupra vitezei și direcției curenților, dar și asupra mișcărilor în apă ale propriului lor corp, asupra depărtării fundului și a malurilor, precum și asupra prezenței unor corpuri străine în apă. Simțul liniei laterale le permite astfel să se orienteze în spațiu. Totodată trebuie menționat că unele cercetări mai noi arată că organele liniei laterale de la ciclostomi ar fi sensibile și la variațiile de temperatură, iar în regiunea posterioară, a corpului și la lumină. De asemenea s-a arătat că ampulele lui Lorenzini ar fi sensibile și ele la variațiile de temperatură pînă la o zecime de grad.

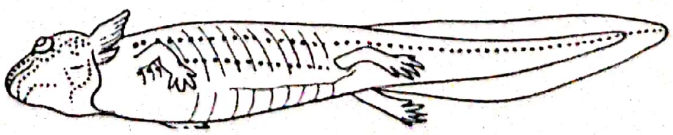

Fig. 430. Organele liniei laterale la o larvă de salamandră (după Wiedersheim).

FONORECEPTORII ŞI PROPRIORECEPTORII ECHILIBRULUI
(Aparatul statoacustic)

Aparatul statoacustic este reprezentat permanent la vertebrate prin urechea internă. La maximul său de complexitate el este însă format dintr-o ureche internă, o ureche mijlocie şi o ureche externă. Urechea internă este formată dintr-un sistem de camere şi coridoare ce alcătuiesc labirintul membranos. În jurul acestuia se formează un labirint osos.

Primordia urechii interne membranoase este reprezentată printr-o placodă ce apare în dreptul rombencefalului; placoda acustică. Această placodă se deprimă şi formează mai întîi fosa acustică şi apoi vezicula otică sau acustică, care la unele animale rămîne în comunicaţie cu exteriorul prin canalul endolimfatic. Prin strangulare, vezicula otică dă sacului şi utricului. Din utricul pleacă canalele semicirculare; din sacul, lagena care dă melcul de la vertebratele superioare (fig. 431). Părţile osoase ale urechii interne (labirintul osos) provin din mezenchimul ce înconjură labirintul membranos. Labirintul osos conţine perilimfa, cel membranos, endolimfa.

Cele trei canale semicirculare sînt dispuse în cele trei direcţii ale spaţiului, două fiind verticale şi perpendiculare unul pe altul, cel de-al treilea fiind orizontal. Cîte una din deschiderile canalelor verticale sînt reunite la bază, la locul unde comunică cu utricului. Deschiderile lor rămase neunite, precum şi una din deschiderile canalului

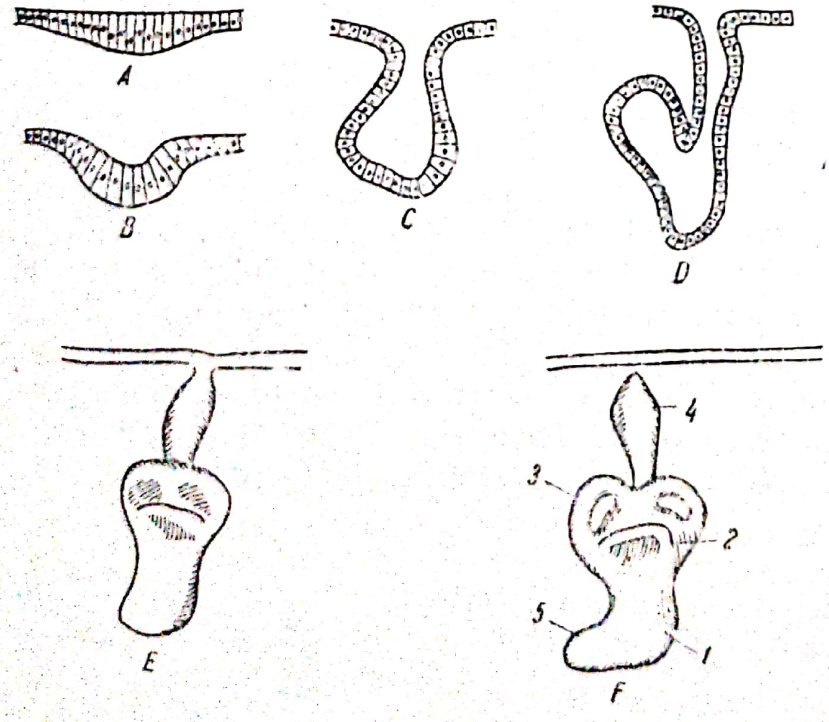

Fig. 431. Embriogeneza urechii interne (după Schmalhausen):
A — placodă auditivă; *B* — fosă; *C*, *D* — vezicule auditive secţionate; *E*, *F* — formarea canalelor semicirculare: *1* — sacul; *2* — utricul; *3* — canal semicircular; *4* — canal endolimfatic; *5* — primordia lagenei.

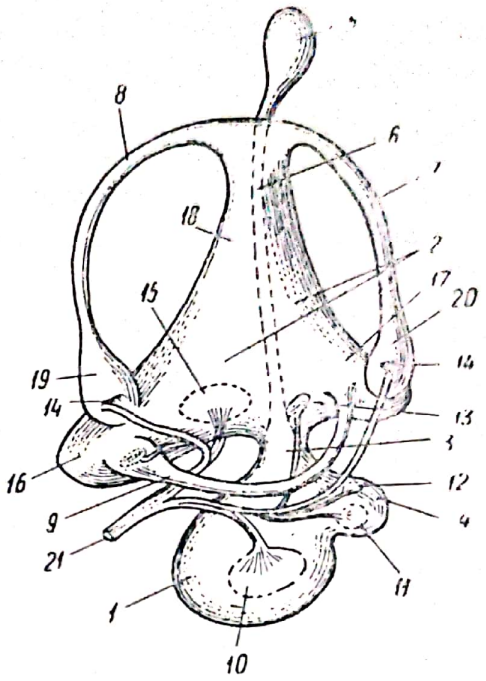

Fig. 432. Schema labirintului membranos de la un vertebrat (după P l a t e): *1* — sacul; *2* — utricul; *3* — canal utriculosacular; *4* — lagena; *5* — sacul endolimfatic; *6* — ductul endolimfatic; *7* — canalul posterior; *8* — canalul anterior; *9* — canalul extern; *10* — macula saculară; *11* — papila lagenei; *12* — papila bazilară; *13* — papila neglecta; *14* — creste ampulare; *15* — macula utriculară; *16* — *recessus utriculi*; *17* — sinus utricular posterior; *18* — sinus utricular superior; *19* — ampula anterioară; *20* — ampula posterioară; *21* — nervul acustic.

orizontal sînt ușor dilatate, formînd trei ampule, în interiorul cărora sînt așezate crestele „auditive". Utriculul și sacului prezintă fiecare cîte o pată sau maculă (fig. 432) „auditivă".

Crestele și maculele sînt formate din celule de susținere printre care se află celule senzitive secundare, inervate de ramul vestibular al acusticului. Ele au deci o structură asemănătoare cu aceea a organelor liniei laterale. În dreptul lor, endolimfa poate prezenta cristali de carbonat de calciu, formînd otoconii, sau concrețiuni calcaroase mai mari, formînd otoliții.

Crestele și maculele labirintului membranos recepționează excitațiile izvorîte din vibrații de frecvență mai înaltă decît cele care sînt recepționate de organele liniei laterale. Aceste vibrații sînt totuși încă de o frecvență prea mică pentru a produce un sunet. Recepționarea diferențială a acestor excitații, realizată de cele trei creste și de cele două macule, permit organismului să-și dea seama de schimbările sale de poziție în spațiu. Ele sînt astfel organele simțului echilibrului sau statoreceptoare.

Lagena prezintă și ea o formațiune analogă, papila lagenară, din care se va diferenția la batracieni o altă papilă, cea bazilară. La vertebratele superioare, papila bazilară prezintă o diferențiere din ce în ce mai complicată, care culminează cu organul lui Corti (fig. 433). Papila bazilară cît și organul lui Corti, derivat din ea, sînt inervate din ramul cohlear al nervului acustic. Ele recepționează vibrațiile de frecvență înaltă, care produc sunetele, reprezentînd astfel organul fonoreceptor al vertebratelor.

Scanned with OKEN Scanner

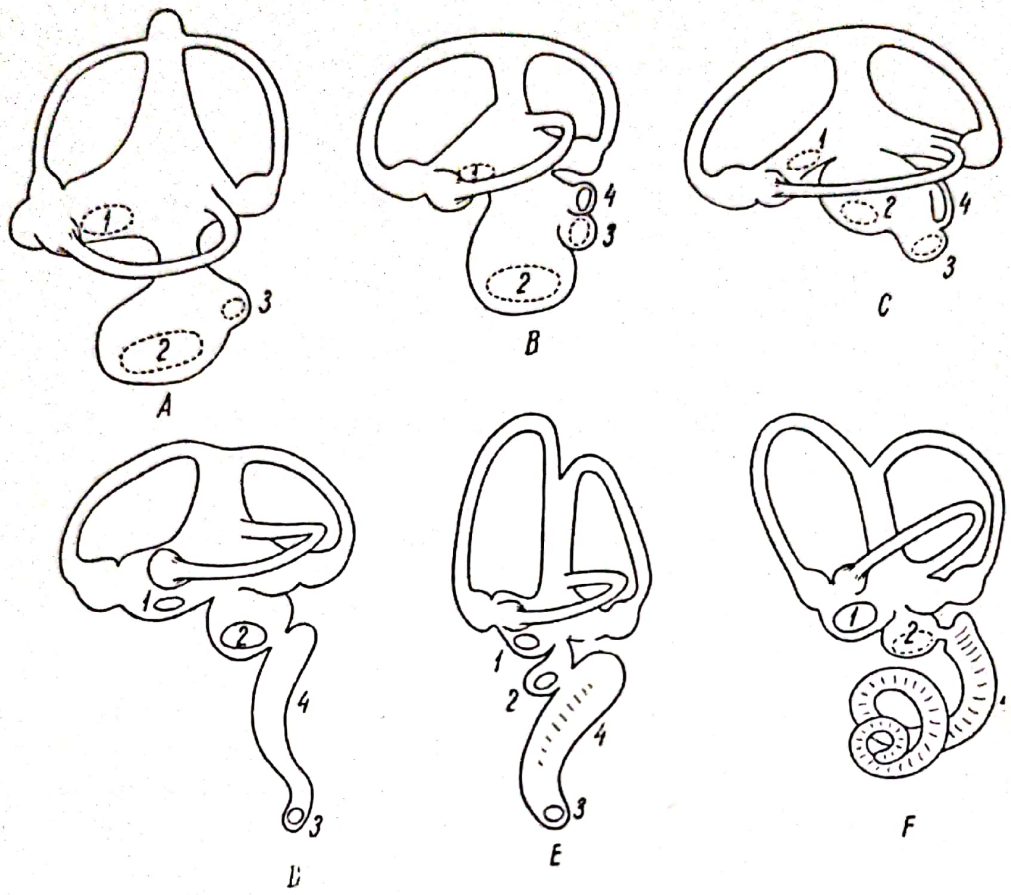

Fig. 433. Schema labirintului în seria vertebratelor (după Plate):
A — teleoteean; *B* — broască; *C* — broască țestoasă; *D* — crocodil; *E* — pasăre; *F* — mamifer;
1 — macula utriculară; *2* — macula saculară; *3* — papila lagenei; *4* — papila bazilară.

Urechea mijlocie (care apare abia începînd cu batracienii) este formată din camera timpanică, legată de faringe prin trompa lui Eustachi (fig. 434). Ea comunică cu urechea internă printr-o fereastră rotundă, la care se mai adaugă și o fereastră ovală, acoperită de columelă. Cu exteriorul, ea comunică prin fereastra timpanică, acoperită de membrana timpanică. După cum există sau nu un conduct auditiv

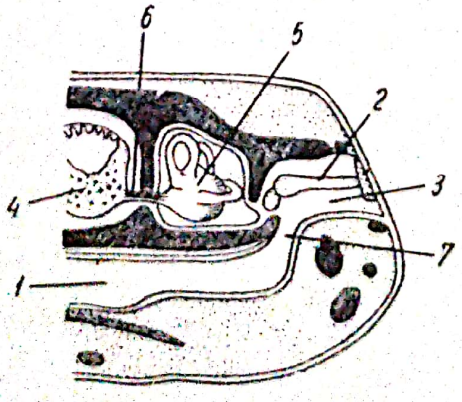

Fig. 434. Formarea urechii mijlocii: secțiune transversală prin urechea unui batracian anur (după Arin și Grassé):
1 — cavitatea bucală; *2* — columela; *3* — cavitatea timpanică; *4* — encefal; *5* — labirintul cu canalele semicirculare; *6* — nervul acustic; *7* — trompa lui Eustachi.

extern, fereastra timpanică se află la suprafața corpului sau, din contra, în fundul conductului. Între fereastra timpanică și cea ovală există întotdeauna fie un osișor în formă de baghetă, denumit columela (la batracieni și sauropside), fie un lanț de oscioare: ciocanul, nicovala și scărița (la mamifere). Urechea mijlocie derivă din prima pungă endobranhială, situată între arcul mandibular și cel hioidian. Aceasta va da epiteliul trompei lui Eustachi și al camerei timpanului. La sauropside și la batracieni, peretele extern al camerei timpanice va intra în contact cu tegumentul subțiat, dînd membrana timpanului. La mamifere, la care apare canalul auditiv extern, membrana timpanică se va forma la atingerea dintre camera timpanică și extermitatea acesteia. Oscioarele urechii mijlocii derivă din unele părți ale arcului oral și hioidian. Astfel, columela batracienilor și sauropsidelor derivă din hiomandibular, în timp ce ciocanul, nicovala și scărița de la mamifere derivă din articular, pătrat și hiomandibular.

Urechea externă (care se diferențiază bine abia la mamifere) este formată din canalul (sau conductul) auditiv extern și pavilionul urechii. Primul derivă din punga ectobranhială I, în timp ce pavilionul se formează din muguri ectoblastici și mezoblastici, dezvoltați în dreptul arcurilor oral și hioidian, care delmitează punga branhială.

Aparatul statoacustic în seria vertebratelor. Ciclostomii nu au decît ureche internă, cu un singur canal semicircular la mixinoide și două canale semicirculare la petromizontide.

Peștii nu prezintă decît urechea internă, unde canalul de învaginare (canalul endolimfatic) persistă mai mult sau mai puțin complet, fiind deosebit de bine dezvoltat. Spre deosebire de ciclostomi, peștii prezintă totdeauna trei canale semicirculare, dar lagena este foarte redusă (fig. 435). În utricul, pe lîngă macula obișnuită *(macula utriculi)* se

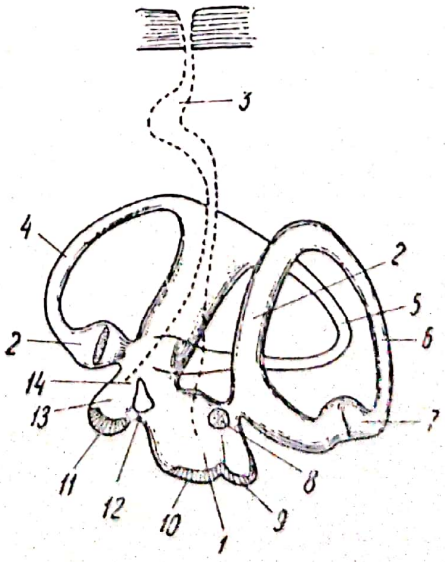

Fig. 435. Labirint de *Scyllium* (după Plate):

1 — sacul; *2* — utricul; *3* — duct endolimfatic; *4* — canal anterior; *5* — canal extern; *6* — canal posterior; *7* — ampula posterioară; *8* — macula neglecta; *9* — papila lagenei; *10* — macula saculului; *11* — macula utriculului; *12* — rest de canal sacular; *13* — rest utricular; *14* — duct utricular.

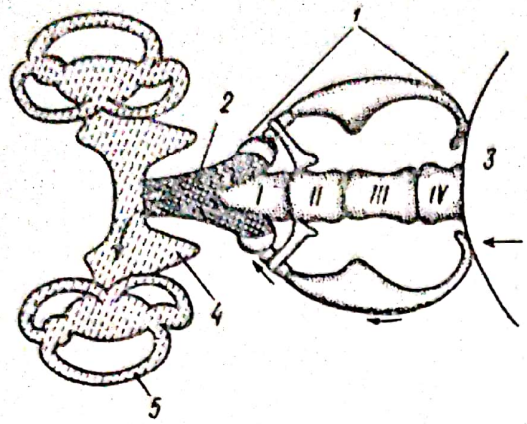

Fig. 436. Osicioarele lui Weber (după Romer):
1 — oscioarele lui Weber; *2* — sac perilimfatic; *3* — vezică aeriană; *4* — sac endolimfatic; *5* — urechea internă.

găsește și o „*macula neglecta*" *. În dreptul petei (maculei) din utricul se găsește un otolit numit *lapillus*; în dreptul maculei din sacul, un otolit numit sagitta și în dreptul maculei din lagenă un *asteriscus*. La mulți pești, *sagitta* are o formă caracteristică pentru fiecare specie, cu ajutorul căreia putem să determinăm vîrsta unui exemplar.

La selacieni, vezicula auditivă se lipește pentru întărirea sunetului de prima pungă branhială, care se deschide la exterior prin spiracul sau event. La alți pești, ea se lipește de osul hiomandibular. În fine, la unele forme, băşica înotătoare servește drept cutie de rezonanță. Astfel la *Perca*, extremitățile craniale, în număr de două, ale băşicii înotătoare se sprijină pe urechea internă membranoasă.

La ciprinide, între băşica înotătoare și urechea internă există un lanț de oscioare (oscioarele lui Weber) (fig. 436) care derivă din părțile ventrolaterale ale primelor vertebre și constituie aparatul lui Weber (1820). Aceste oscioare sînt analoge, din punct de vedere pur fiziologic, cu ciocanul, nicovala și scărița din urechea medie de la mamifere, cu columela din urechea medie de la celelalte vertebrate. Morfologia și funcțiunea lor au fost studiate aprofundat de Chranilov (1927). Aparatul lui Weber e format din patru perechi de oscioare, și anume de fiecare parte: *tripus*, *intercalarium*, *scaphium* și *claustrum*; ele transmit urechii interne presiunea aerului din băşica înotătoare.

Batracieni. La anure *(Salientia)* apare pentru prima oară o ureche mijlocie, cu o fereastră ovală, separînd-o de utricul, și o membrană timpanică, separînd-o de exterior. Membrana timpanului este la nivelul pielii. Cavitatea timpanică conține un os, columela (provenită din hiomandibular), care se sprijină pe membrana timpanică la un capăt al său, punîndu-se în legătură prin celălalt capăt cu fereastra ovală. Cavitatea timpanică comunică cu faringele prin trompa lui Eustachi. Pe lîngă fereastra ovală se mai găsește, la anure, și o fereastră rotundă în peretele saculului; urodelele nu au ureche mijlocie.

* neglecta = neglijată.

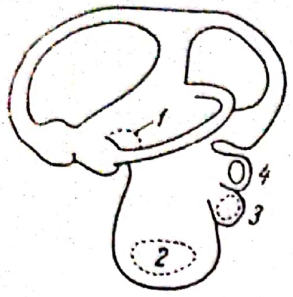

Fig. 437. Schema labirintului membranos la broască (după Ihle):
1 — macula utriculei; *2* — macula saculului; *3* — macula lagenei; *4* — papila bazilară.

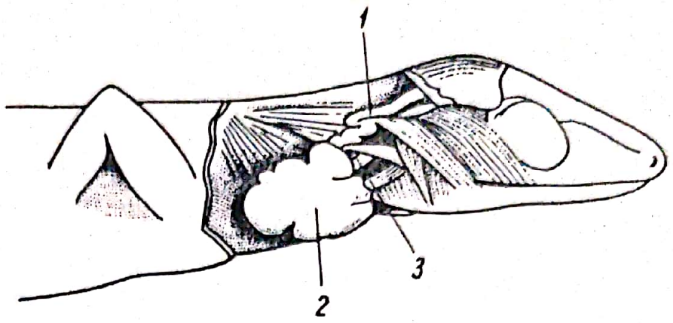

Fig. 438. Canalul endolimfatic la *Phyllodactylus europaeus* (după Plate):
1 — canalul endolimfatic; *2* — sac cu calcar; *3* — canalul care leagă cavitatea bucală (plafon) cu sacul cu calcar.

Ca și la pești, utricului prezintă două macule: macula utriculului și macula „neglecta". Saculul are și el papila sa, ca și lagena. În capetele umflate ale canalelor semicirculare se găsesc crestele. Toate maculele sînt acoperite de o formațiune gelatinoasă și de o pătură de nisip otic, format din cristale de carbonat de calciu. Crestele sînt acoperite de o cupolă gelatinoasă.

La unii amfibieni, din papila lagenei se desparte papila bazilară, acoperită de o membrană acoperitoare. Papila bazilară este organul principal al auzului. Ea lipsește la multe perenibranhiate și este bine dezvoltată la *Salientia* (anure), unde se găsește într-o mică evaginare a lagenei. Un al doilea organ auditiv de la *Salientia* și de la unele urodele primitive (în care intră *Ambystoma*) ar putea fi macula „neglecta", care la aceste forme este, de asemenea, acoperită de o membrană acoperitoare. Numai papila bazilară evoluează însă în filogeneză și ajunge să dea organul lui Corti (fig. 437).

O particularitate a urechii interne a amfibienilor este prezența a două canale endolimfatice, care pornesc de pe peretele median al saculilor și intră în activitatea craniană (fig. 438). La *Salientia*, ele formează un inel în jurul mielencefalului și se continuă după aceea, sub forma unui sac nepereche, în lungul feței dorsale a măduvei spinării, pînă la vertebra a șaptea. Din acest sac pleacă diverticule în dreptul fiecărui ganglion spinal. În fundul de sac al acestor diverticule se acumulează carbonat de calciu. Diverticulele pline cu carbonat de calciu apar sub formă de grămezi albicioase de fiecare parte a coloanei vertebrale, în fundul peritoniului, atunci cînd disecăm o broască. Aceste diverticule lipsesc la *Bombina* și *Discoglossus*.

La urodele, cele două canale endolimfatice fuzionează la unele specii și rămîn libere la altele. Ele nu părăsesc niciodată cavitatea craniană. Canale endolimfatice, care se întind dincolo de domeniul urechii interne, găsim și la Gecko, unde ele formează un sac retrofaringian și trimit prelungiri în orbite.

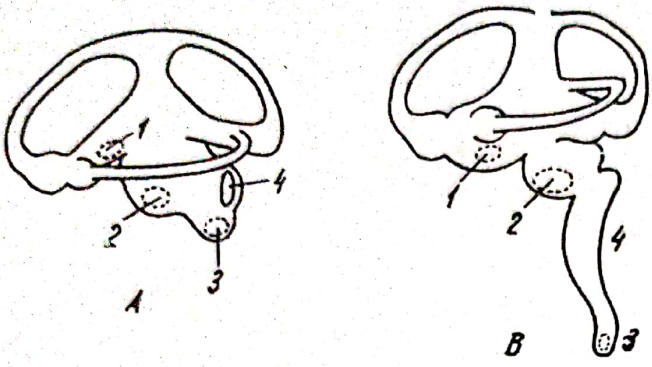

Fig. 439. Schema labirintului la un chelonian (*A*) și la un crocodilian (*B*) (după Schmalhausen):
1 — macula utriculei; *2* — macula saculului; *3* — macula lagenei; *4* — papila bazilară.

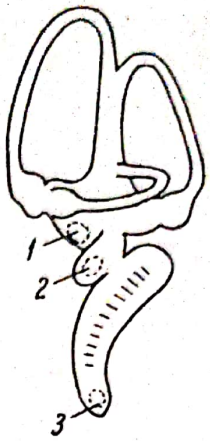

Fig. 440. Schema labirintului la o pasăre (după Schmalhausen):
1 — macula utriculei; *2* — macula saculului; *3* — macula lagenei.

Reptilele au ureche internă și medie construite pe același plan general ca și la amfibienii anuri, avînd doar în plus o fereastră rotundă, pe lîngă cea ovală, între ambele aceste părți. Lagena este, de asemenea, de obicei, mai lungă decît la aceștia din urmă, ajungînd la o dezvoltare apreciabilă la crocodilieni (fig. 439).

Unii șerpi si amfisbenele n-au însă decît ureche internă, cea mijlocie lipsind. În consecință, columela nu se articulează cu osul pătrat și nu există nici membrana timpanului, nici trompa lui Eustachi; *Tropidonotus natrix* este surd.

Păsările prezintă o lagenă ce descrie aproape un tur de spiră. Ea este împărțită în două rampe *(scalae)*, cea vestibulară și cea timpanică, printr-un perete special, jumătate osos și jumătate membranos (fig. 440). Urechea mijlocie seamănă cu aceea de la reptile: ea prezintă o fereastră ovală și una rotundă. Membrana timpanului se găsește în fundul unei depresiuni a pielii, care este un început de meat (conduct) auditiv extern; cît despre pavilion, el lipsește, afară de rapacele nocturne, care posedă un mic pavilion cărnos, acoperit de un smoc de pene mai mari decît cele din vecinătate.

Cele două trompe ale lui Eustachi se unesc, înainte de a se deschide pe cerul gurii, printr-un orificiu comun.

Mamiferele prezintă cel mai complex organ statoacustic (fig. 441). În primul rînd, aici se dezvoltă pe deplin urechea externă, formată din conductul auditiv extern și pavilionul urechii prevăzut cu mușchi. Aparatul de transmitere a vibrațiilor din urechea medie se complică prin adăugarea la hiomandibular a unor oscioare provenite din pătrat și articular, formînd împreună ciocanul, nicovala și scărița. Lagena se alungește astfel încît formează melcul, prezentînd întotdeauna mai mult de un tur de spiră (unu și jumătate la cetacee, două și jumătate la om și iepure, patru la porci etc.). Papila bazilară, care se dezvoltă în

tot lungul melcului, prezintă o diferențiere maximală, formînd organul lui Corti.

În raport cu specificul ecologic al diverselor grupe de mamifere se întîlnesc unele variații de detaliu. Deosebit de interesante sînt acelea de ordin adaptativ, pe care le întîlnim la mamiferele acvatice. Astfel, cetaceele, focele și morsele sînt lipsite de pavilion sau îl au foarte rudimentar. Cavitatea urechii mijlocii este adesea enormă la cetacee, aerul care o umple servind de intermediar în transmiterea vibrațiilor sonore, astfel încît acestea nu se transmit numai prin membrana timpanică (care e foarte groasă), ci și prin toate oasele craniului. De altfel, oscioarele urechii medii sînt sudate între ele și cu fereastra ovală. Urechea internă nu-i bine dezvoltată, spirala melcului nu prezintă la cetacee decît un tur și jumătate, iar canalele semicirculare sînt foarte mici. Urechea sirenienilor seamănă cu aceea a cetaceelor, oscioarele fiind sudate unul de altul și cu fereastra ovală. Piramida nu-i reunită cu craniul și, probabil, nu ajută la conducerea vibrațiilor; întregul sistem acustic este redus. Chiar urechea internă nu-i bine dezvoltată, canalele semicirculare fiind foarte mici.

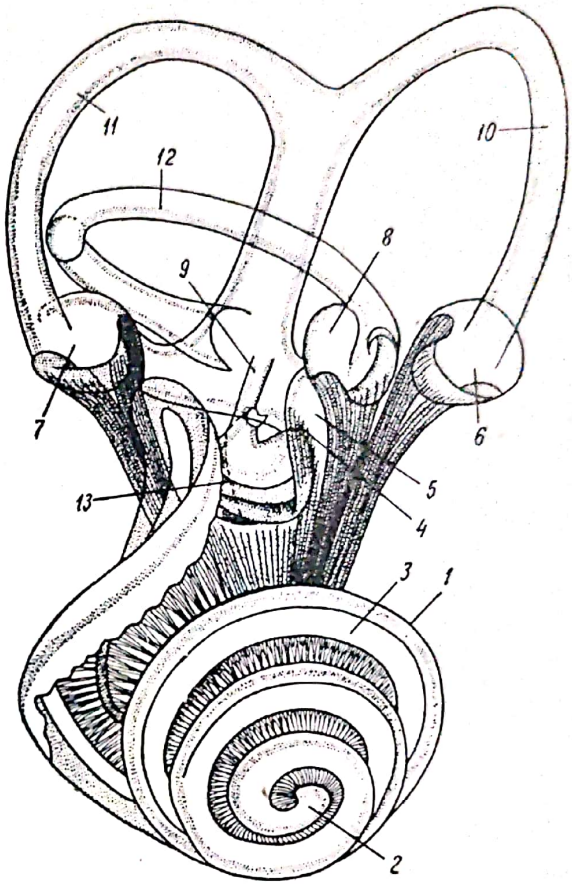

Fig. 441. Schema organului statoacustic de la un mamifer (după Ihle):

1 — cohlear; *2* — lagena; *3* — membrana bazilară; *4* — macula utriculei; *5* — *recessus utriculi*; *6* — ampula anterioară; *7* — ampula posterioară; *8* — ampula externă; *9* — duct endolimfatic; *10* — canalul anterior; *11* — canalul posterior; *12* — canalul extern; *13* — fereastra ovală.

Organul statoacustic la om. Organul echilibrului și auzului cuprinde trei segmente: urechea externă, urechea mijlocie sau camera timpanului și urechea internă sau labirintul.

Urechea externă este formată din două părți: pavilionul și conductul auditiv extern. Conductul auditiv extern este constituit din două părți distincte, una internă osoasă, săpată, în temporal, și alta externă, fibrocartilaginoasă, constituită numai din părți moi (fig. 442).

Urechea medie este o cavitate umplută cu aer, săpată în grosimea temporalului, între conductul auditiv extern și urechea internă (fig. 443). Această cavitate numită și cutia timpanului cuprinde lanțul de oscioare ale urechii; ciocanul, nicovala și scărița (fig. 444). Ea

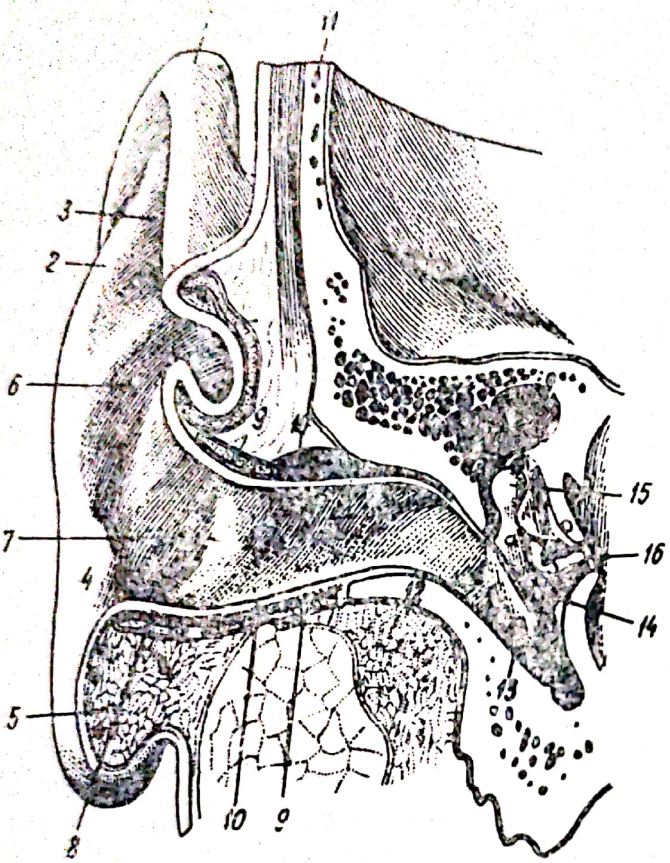

Fig. 442. Urechea externă la om (după Testut):

secțiune frontală a urechii externe, trecînd pe d naintea ferestrei ovale, urechea dreaptă, segmentul posterior al urechii:
1 — helix cu *2* — rădăcina helixului; *3* — fosa naviculară; *4* — antitragus; *5* — secțiune prin lobul; *6* — conca; *7* intrarea în conductul auditiv extern; *8* — secțiune prin cartilajul pavilionului; *9* — secțiune prin cartilajul conductului auditiv; *10* — secțiune prin pătura glandulară; *11* — secțiune prin solzul temporalului; *12* — secțiune prin porțiunea osoasă a conductului auditiv; *13* — membrana timpanului; *14* — cutia timpanului; *15* — lanțul de osișoare; *16* — baza scăriței în fereastra ovală.

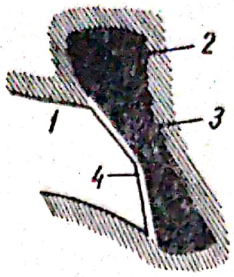

Fig. 443. Schema urechii mijlocii (după Testut):

1 — canalul auditiv extern; *2* — cutia timpanului; *3* — peretele său intern; *4* — peretele său extern.

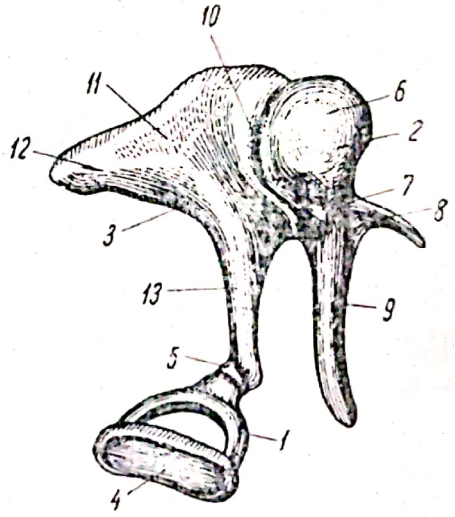

Fig. 444. Osicioarele urechii mijlocii de la om (după Rauber-Kopsch):

1 — scărița; *2* — ciocanul; *3* — nicovala; *4* — baza scăriței; *5* — procesul lenticular; *6* — capul ciocanului; *7* — gîtul ciocanului; *8* — procesul lung; *9* — mînerul ciocanului; *10* — articulația dintre ciocan și nicovală; *11* — corpul nicovalei; *12* — stîlpul scurt; *13* — stîlpul lung al nicovalei.

comunică cu faringele prin trompa lui Eustachi (tubul faringotimpanic). În lungul acestui conduct, mucoasa faringiană intră în camera timpanului și sub numele de mucoasa timpanică îi căptușește toți pereții. În sfîrșit, la partea sa posterioară cutia timpanului comunică cu un sistem de cavități mastoidiene (celule mastoide). Ele sînt căptușite cu aceeași mucoasă ca și faringele și cutia timpanică.

Cutia timpanului sau timpanul a fost comparat cu o tobă, de unde îi vine și numele (în limba latină *tympanum* = tobă), cu pereții foarte apropiați unul de altul spre centru. Din cei doi pereți, unul este ex-

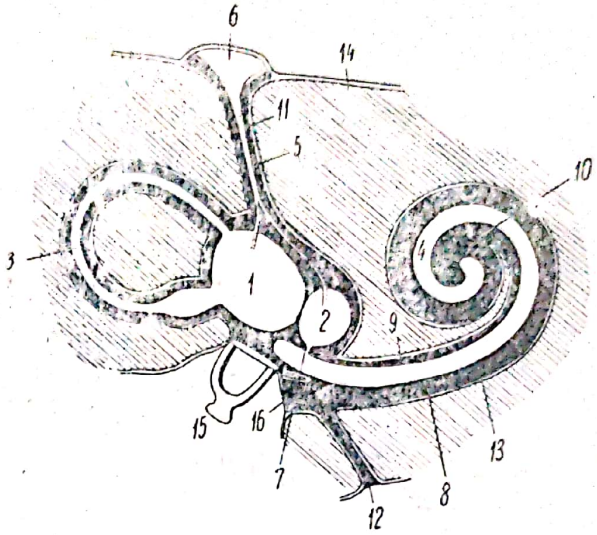

Fig. 445. Labirintul osos și membranos de la om (după Testut):
1 — utricul; *2* — sacul; *3* — canale semicirculare; *4* — canal cohlear; *5* — canal endolimfatic cu cele două ramuri inițiale; *6* — fundul de sac endolimfatic; *7* — canalul lui Hensen; *8* — rampa timpanică; *9* — rampa vestibulară; *10* — comunicarea lor la nivelul helicotremei; *11* — apeductul vestibulului; *12* — apeductul melcului; *13* — periost; *14* — dura-mater; *15* — scărița în fereastra ovală; *16* — fereastra rotundă și timpanul secundar.

tern și altul intern. Peretele extern sau timpanic este format în cea mai mare parte a întinderii sale din membrana timpanului, înconjurată de o regiune osoasă. Membrana timpanului este constituită dintr-o pătură mijlocie conjunctivă acoperită în afară de pielea conductului auditiv extern și înăuntru de mucoasa cutiei timpanului. Peretele intern sau labirintic separă urechea mijlocie de urechea internă. El prezintă la partea sa centrală o ridicătură numită promontoriu. Deasupra și puțin înapoia promontoriului se vede un orificiu alungit în sens transversal. Este fereastra ovală cu diametrul mare de 3—3,5 mm. Prin fereastra ovală cavitatea timpanului comunică cu vestibulul osos al urechii interne. Fereastra ovală este astupată de talpa scăriței. La partea posteroinferioară a promontoriului se vede o altă fereastră, și anume fereastra rotundă, cu un diametru de 1,5—2 mm. Ea răspunde extremității inferioare a rampei timpanice a melcului și este închisă de o membrană, membrana ferestrei rotunde sau timpanul secundar.

Examinată pe schelet, urechea internă prezintă un număr oarecare de cavități cunoscute sub numele de labirint osos. În aceste cavități osoase se găsesc alte cavități mici, cu pereți moi și membranoși, în care se termină fibrele nervului VIII și care constituie labirintul membranos (fig. 445). Cavitățile labirintului membranos sînt umplute cu un lichid numit endolimfă. Între suprafața interioară a labirintului osos și formațiunile moi ale labirintului membranos se găsește un alt lichid, perilimfa. Ambele lichide formează lichidele urechii interne.

Labirintul osos. Labirintul osos este format dintr-o cavitate centrală, vestibul, din canale semicirculare și din melc (fig. 447).

Vestibulul osos este o cavitate ce comunică în afară cu cutia timpanului prin intermediul ferestrei ovale; înăuntru, cu conductul auditiv intern, printr-un sistem de mici orificii care lasă să treacă fibrele

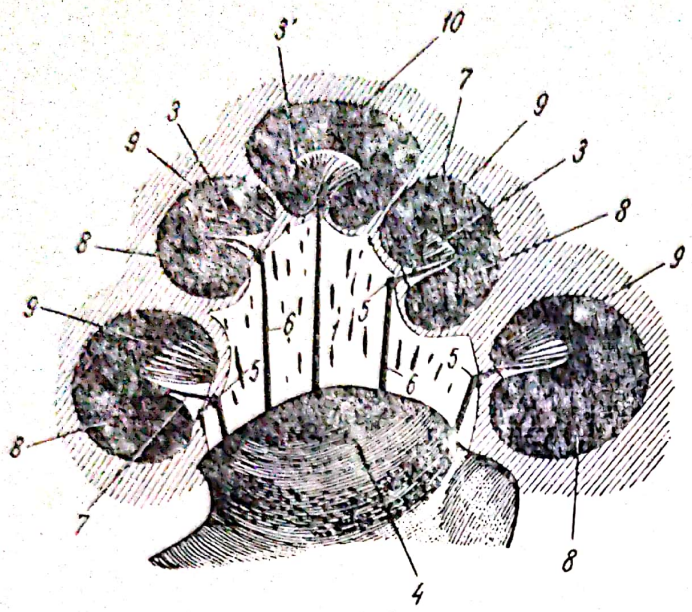

Fig. 446. Secțiune transversală prin melcul osos (după Testut):

1 — secțiunea columelei; *2* — lame de contur; *3* — lame spirale osoase cu *3'* — cîrligul său terminal; *4* — ciurul spiroid de la baza melcului; *5* — canalul lui Rosenthal cu *6* — canalele sale eferente; *7* — canalele sale eferente în grosimea lamei spirale; *8* — rampa timpanică; *9* — rampa vestibulară; *10* — cupola melcului.

ramurii vestibulare a nervului VIII; înainte și în jos, cu melcul; înapoi și în sus, cu canalele semicirculare.

Canalele semicirculare sînt în număr de trei: superior, posterior și extern sau lateral. Ele sînt îndreptate în cele trei direcții ale spațiului și perpendiculare unul pe altul. Aceste canale pleacă de la vestibul și se reîntorc la el. Au deci forma unor potcoave cu două extremități prevăzute cu cîte un orificiu. Din cele două extremități ale fiecărui canal, unul este umflat și formează ampula acestui canal, celălalt prezintă aceleași dimensiuni ca și partea mijlocie a tubului. Canalul semicircular superior prezintă o ampulă cu un orificiu ce se deschide pe bolta vestibulului. Extremitatea neampulară a canalului semicircular superior se contopește cu extremitatea neampulară a canalului semicircular posterior și se deschide printr-un singur orificiu pe bolta vestibulului. Canalul semicircular posterior prezintă o ampulă ce se deschide în vestibul și o extremitate neampulară care se contopește cu aceea a canalului semicircular superior și se deschide pe bolta vestibulului. Canalul semicircular extern prezintă o extremitate ampulară și alta neampulară care se deschid în vestibul prin orificii distincte

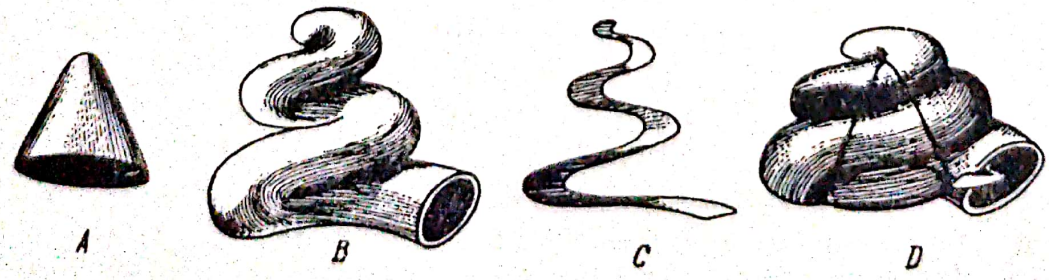

Fig. 447. Cele trei părți constitutive ale melcului osos (după Testut):

A — columela izolată; *B* — lama de contur izolată; *C* — lama spirală izolată; *D* — lama de contur și lama spirală în conexiunea lor reciprocă.

de acelea ale celorlalte canale semicirculare. Canalele semicirculare se deschid deci în vestibul prin cinci orificii în loc de șase : trei ampulare și două neampulare.

Melcul osos se compune din trei părți : columela, tubul osos cohlear și lama spirală.

Columela ocupă partea centrală a melcului, are forma unui con și prezintă aceeași orientare ca și melcul. Baza ei se găsește în fundul conductului auditiv intern și vîrful său privește înainte și în afară. Baza columelei prezintă o mulțime de orificii prin care trec fascicule de fibre ale ramurii cohleare a nervului VIII. De la fiecare din aceste orificii pleacă un mic canal ce se îndreaptă mai întîi paralel cu axul melcului și care după un drum oarecare, variabil de la canal la canal, se îndoaie în afară și atinge marginea aderentă a lamei spirale. Fiecare din aceste canale în momentul cînd atinge lama spirală pare că se mărește și prezintă în acest punct o dilatare bine delimitată și de formă sferică. În realitate, micul cerc care reprezintă această umflătură nu este altceva decît secțiunea transversală a unui canal continuu și regulat cilindric ce merge în spirală urmînd exact linia de sudură a columelei cu lama spirală. Canalul acesta este numit canalul spiralat al lui Rosenthal. Vîrful columelei răspunde la sfîrșitul celui de-al doilea tur de spiră a tubului osos cohlear (fig. 446).

Tubul osos cohlear este un tub cilindric ce se răsucește în jurul columelei, mergînd de la bază pînă la vîrf și descriind astfel două tururi și jumătate de spiră. Aceste două tururi și jumătate de spiră se suprapun de la baza la vîrful columelei. În punctele unde două tururi de spiră intră în contact, peretele unuia se confundă intim cu peretele celuilalt. Rezultă că diferitele tururi ale tubului sînt separate unul de altul nu de un perete dublu, ci de un perete unic, care îndeplinește totodată funcțiunile de planșeu și de plafon. De plafon pentru turul care precede, de planșeu pentru turul care urmează. Astfel dispus, tubul osos cohlear prezintă doi pereți : un perete intern sau axial relativ subțire care răspunde suprafeței columelei și se sudează cu ea într-un mod mai mult sau mai puțin intim ; un perete extern sau periferic, mult mai gros, care este situat în fața precedentului și constituie scoarța melcului.

Lama spirală este o lamă osoasă în formă de panglică care intră în tubul cohlear și se întinde de la extremitatea sa deschisă pînă la extremitatea sa închisă. Una din marginile sale răspunde la peretele intern al tubului osos și se confundă cu dînsul. Cealaltă privește peretele extern, fără să-l atingă. Mulțumită acestei lame, lungul culoar cilindric pe care îl formează tubul osos cohlear este împărțit în două jumătăți distincte, fiecare avînd forma unei jumătăți de cilindru. Ele au primit numele de rampe (scalele * melcului). Din aceste două scale, aceea care este așezată înapoia lamei spirale răspunde în jos la fereastra

* *Scala* — scară, trepte ale scării, etaj.

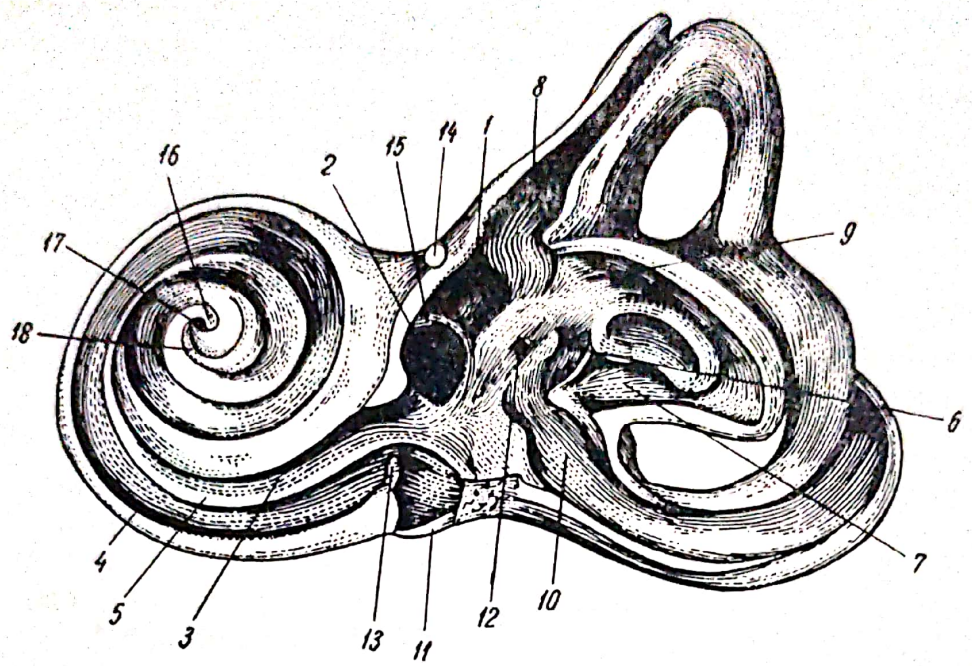

Fig. 448. Labirintul osos de la om (după Rauber-Kopsch):
1 — *recessus utriculi*; *2* — *recessus sacculi*; *3* — scara vestibulară; *4* — scara timpanică; *5* — lama spirală osoasă; *6* — deschiderea comună; *7* — deschiderea independentă; *8* — ampula osoasă superioară; *9* — ampula osoasă laterală; *10* — ampula osoasă posterioară; *11* — fereastra cohleară; *12* — deschizătura vestibulară a canalului vestibular; *13* — deschizătura labirintică a canalului cohlear; *14* — canalul facial; *15* — creasta vestibulară; *16* — cîrligul lamei spirale; *17* — helicotrema; *18* — perete despărțitor.

rotundă și prin urmare cutiei timpanului: este *rampa tympanica*. Cealaltă, care este așezată înaintea lamei spirale, se deschide în vestibul: rampa vestibulului.

După cum am spus mai sus, marginea externă a lamei spirale nu ajunge pînă la peretele extern al tubului osos cohlear. Între marginea externă a lamei spirale și peretele extern al tubului osos cohlear rămîne totdeauna un interval umplut de melcul membranos. În acest fel, cele două rampe ale melcului osos nu pot comunica între ele în dreptul lamei spirale. Lama spirală se termină în al treilea tur de spiră printr-o extremitate liberă în formă de cioc *(rostrum, hamulus)*. Marginea concavă a acestui cioc este completată de părțile moi ale melcului membranos și se transformă într-un orificiu rotunjit, numit helicotrema. În dreptul acestui orificiu, cele două scale comunică între ele.

Lama spirală este formată din două lamele osoase distincte, între care se găsesc mici canale ce se îndreaptă transversal de la marginea concavă către marginea convexă. Aceste canale iau naștere înăuntru, pe peretele extern al canalului spiralat, și lasă să treacă prin ele fibre nervoase care de la ganglionul spiralat se duc la organul Corti.

Labirintul membranos. Diferitele unități ale labirintului osos sînt căptușite în toată întinderea lor de o membrană conjunctivă subțire

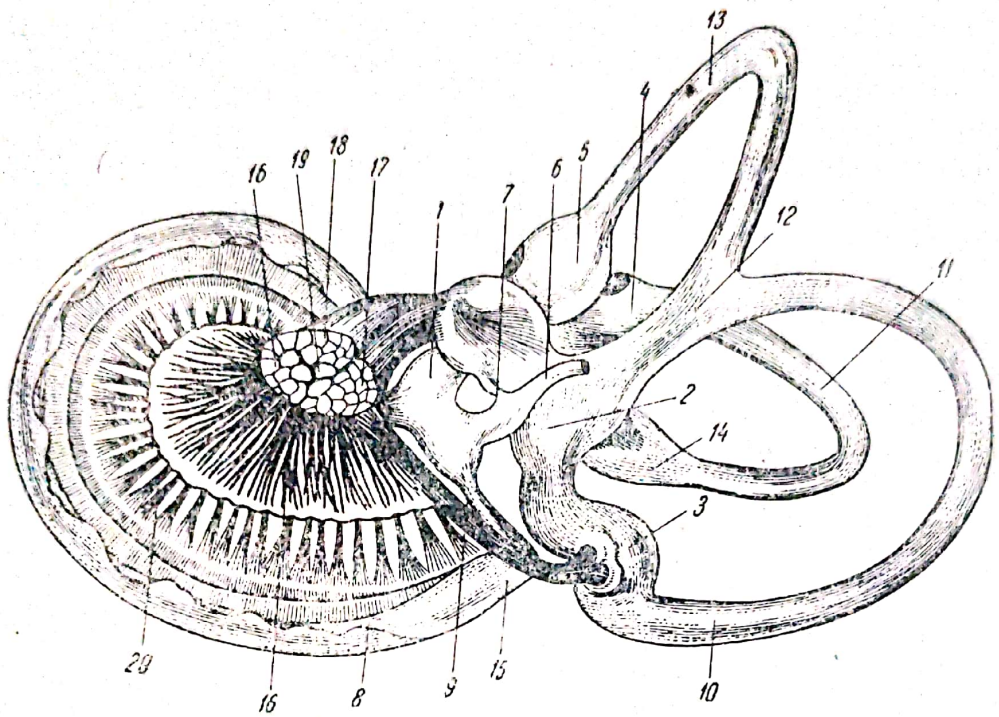

Fig. 449. Labirintul membranos de la om (după R a u b e r-K o p s c h):
1 — sacului; *2* — utriculul; *3* — ampula membranoasă posterioară; *4* — ampula membranoasă laterală; *5* — ampula membranoasă superioară; *6* — canalul endolimfatic; *7* — canalul utriculos sacular; *8* — canalul cohlear; *9* — canalul de legătură Hensen; *10* — canalul semicircular posterior; *11* — canalul semicircular lateral; *12* — canalul comun sau sinusul superior al utriculului; *13* — canalul semicircular superior; *14* — deschiderea independentă; *15* — cecum vestibular; *16* — nervul cohlear; *17* — nervul vestibular; *18* — nervul facial; *19* — nervul intermediar; *20* — ramificațiile nervului cohlear în lama spirală osoasă.

cu valoare de periost. Ele conțin labirintul membranos care este format din vestibulul membranos, canalele semicirculare membranoase și melcul membranos (canalul cohlear) (fig. 449).

Vestibulul membranos este format din două vezicule, una superioară, utriculul, alta inferioară, saculul, porțiunea inițială a canalului cohlear și canalul endolimfatic. Melcul membranos începe în vestibul printr-o extremitate închisă în fund de sac legată de sacul prin canalul de legătură al lui Hensen.

Utriculul comunică cu saculul prin canalul endolimfatic. El are ca dependență canalele semicirculare, iar saculul, canalul cohlear.

Melcul membranos sau canalul cohlear parcurge tubul osos cohlear în toată întinderea sa. În drumul său, canalul cohlear este dispus în lungul marginii externe al lamei spirale. El continuă această margine pînă la peretele extern al tubului osos cohlear. În secțiune transversală, canalul cohlear are forma unui conduct prismatic, triunghiular, al cărui vîrf stă pe lama spirală și a cărei bază îndreptată în sens opus răspunde la peretele extern al tubului osos cohlear. El prezintă, prin

Scanned with OKEN Scanner

urmare, trei feţe: o faţă externă, care este baza, formată dintr-o îngroşare periostică: ligamentul spiral; o faţă anterioară, ce priveşte rampa vestibulului; membrana lui Reissner; o faţă posterioară, care corespunde rampei timpanice, formată de membrana bazilară.

Membrana lui Reissner este constituită dintr-o lamă subţire de ţesut conjunctiv care se continuă cu periostul lamei spirale şi, pe de altă parte, cu ligamentul spiral. Ambele feţe sînt acoperite de cîte o pătură unistratificată de celule.

Membrana bazilară este formată dintr-o pătură hialină omogenă pe care stă direct organul lui Corti, o pătură formată din fibre colagene şi dintr-o pătură de celule fixe de ţesut conjunctiv dispuse pe faţa sa timpanică. Labirintul membranos are un perete constituit din celule epiteliale care se diferenţiază în anumite locuri şi dau petele în sacul şi utricul, crestele în ampulele canalelor semicirculare, organul lui Corti în canalul cohlear.

Petele sau maculele au un epiteliu înalt. În constituţia lui intră două tipuri de celule: celule senzitive secundare sau pseudosenzoriale şi celule de susţinere. Celulele pseudosenzoriale sau celulele stato- şi rotatoreceptoare sînt cuprinse în jumătatea superficială a epiteliului. Ele au forma unui degetar; extremitatea lor profundă, rotunjită şi umflată, nu atinge membrana bazală a epiteliului; suprafaţa apicală este plană şi acoperită de o cuticulă omogenă în formă de disc. Aceste celule conţin un nucleu voluminos, sferic, foarte bogat în cromatină, cuprins în porţiunea bazală. Celulele sînt despărţite prin spaţii în care se strecoară prelungirile externe ale celulelor de susţinere. De la polul apical al celulei porneşte un fascicul conic, voluminos şi rigid, constituind părul auditiv, la om lung de 20—25 μ.

Celulele de susţinere sînt elemente înalte, fusiforme, care ocupă toată grosimea epiteliului. Polul apical al acestor celule prezintă o cuticulă superficială, unită printr-un ciment cu cuticula celulelor pseudosenzoriale, constituind împreună cu aceasta pe suprafaţa maculei o membrană limitată. Nucleul celulelor de susţinere este mai mic şi situat la înălţimi variabile.

Macula este acoperită de un strat de mucus, produs de secreţia celulelor maculei. Această pătură este numită membrana otolitică, deoarece conţine otolite (otoconii, statolite sau nisip auditiv); în ea se înfundă perii celulelor pseudosenzoriale.

Otolitele sînt localizate în stratul superficial al membranei, fiind formate din cristale prismatice, lungi de 1—5 μ, în constituţia cărora se găseşte carbonat dublu de calciu şi de magneziu (aragonit).

Crestele au o structură generală ce se aseamănă cu cea a maculelor. Creasta este acoperită de o formaţiune gelatinoasă, moale şi transparentă, cu aspect fibrilar, care nu conţine otolite; această formaţiune, numită cupolă terminală, străbătută în lung de canale fine în care pă-

Scanned with OKEN Scanner

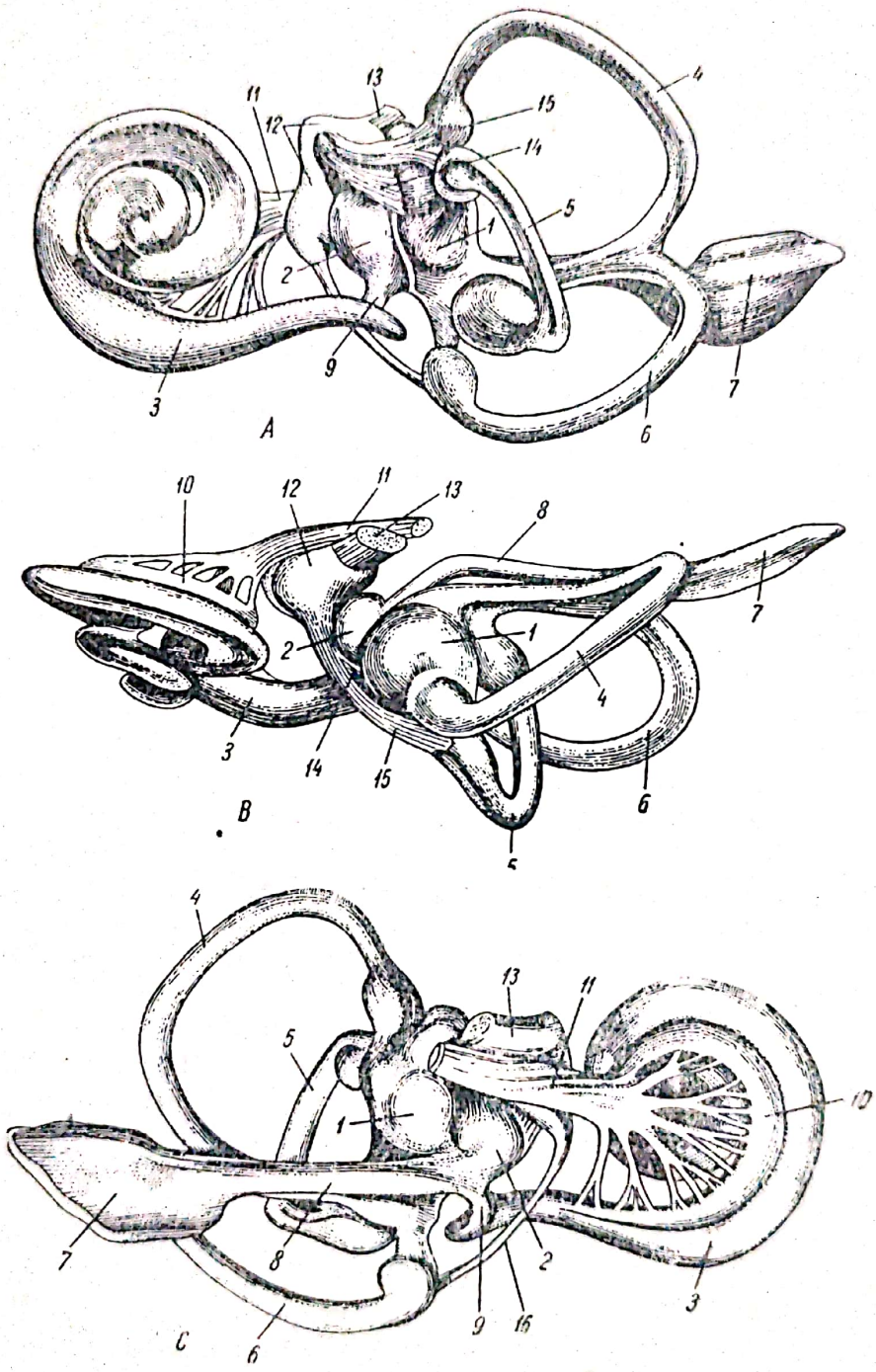

Fig. 450. Labirintul membranos și nervul statoacustic *(A)* — văzut din afară; *(B)* văzut de sus; *(C)* — văzut din interior (după Rauber-Kopsch):

1 — utricul; *2* — sacul; *3* — canalul cohlear; *4* — canalul semicircular superior; *5* — canalul semicircular lateral; *6* — canalul semicircular posterior; *7* — sacul endolimfatic; *8* — canalul endolimfatic; *9* — canalul de legătură Hensen; *10* — ganglionul cohlear spiralat; *11* — nervul cohlear; *12* — ganglionul vestibular; *13* — nervul vestibular; *14* — ramul utricular; *15* — ramul ampular superior și ramul ampular lateral; *16* — nervul ampular posterior.

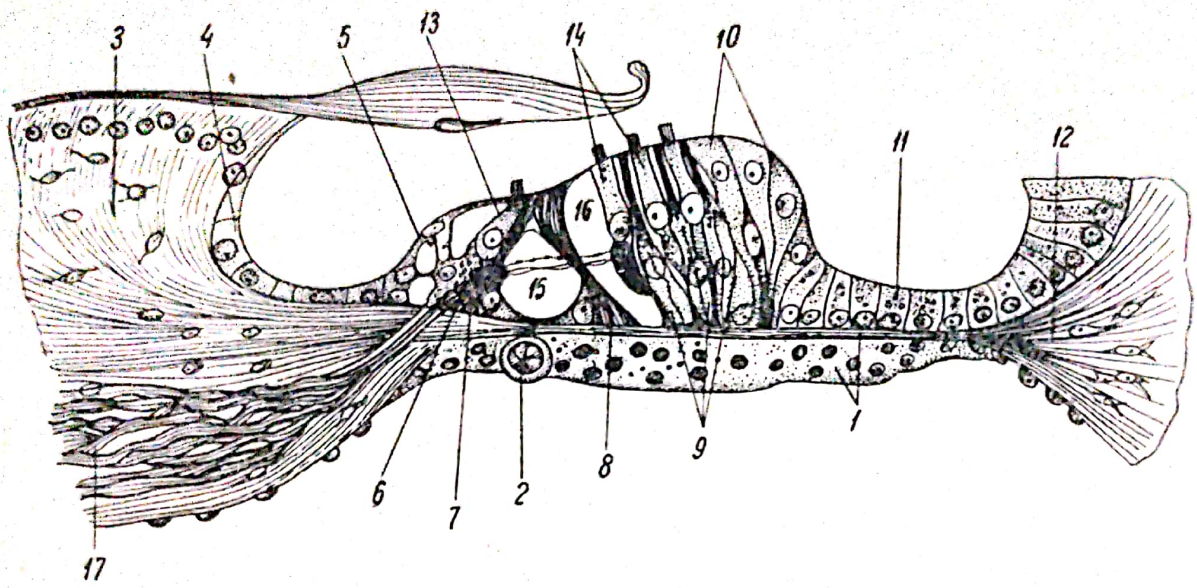

Fig. 451. Organul lui Corti (după Rauber-Kopsch):

1 — membrana bazilară; *2* — vas spiral; *3* — creasta spirală; *4* — celulele epiteliale ale jgheabului spiral intern; *5* — celulă de susținere internă; *6* — fasciculul spiral intern; *7* — stîlpul intern; *8* — stîlpul extern; *9* — celule Deiters; *10* — celule Hensen; *11* — celule Claudius; *12* — creasta bazilară; *13* — celulă auditivă internă; *14* — celule auditive externe; *15* — tunelul cortic; *16* — spațiul Nuel; *17* — fasciculul nervos (ramuri cohlear).

trund perii acustici ai celulelor senzoriale, acoperă ca un coif creasta acustică. La celulele senzoriale ale petelor și crestelor vin dendritele neuronilor din ganglionul lui Scarpa.

Organul lui Corti se compune din formațiunile următoare: o serie de arcade, arcadele lui Corti; celule epiteliale mai mult sau mai puțin diferențiate; o primă membrană, membrana reticulară, care stă direct pe aceste celule; o a doua membrană, membrana lui Corti sau membrana acoperitoare (fig. 451).

Arcadele lui Corti formează la un loc tunelul lui Corti. Fiecare arcadă este formată prin rezemarea a doi stîlpi, un stîlp intern și un stîlp extern. Se găsesc 10 400 stîlpi, din care 6 000 interni și 4 400 externi. Stîlpii sînt celulele epiteliale diferențiate. Corpul celular este reprezentat prin masa protoplasmatică și stîlpii propriu-ziși nu sînt de fapt decît o producție cuticulară.

Celulele epiteliale care sînt așezate pe versantul intern și pe versantul extern al arcadelor lui Corti se împart în trei grupe: celulele ciliate sau auditive, celulele lui Deiters și celulele lui Claudius.

Celulele ciliate care sînt celule senzitive secundare formează la om patru sau cinci rînduri. Unul din ele, rîndul intern, este situat pe partea internă a arcadelor și constituie celulele ciliate interne. Celelalte rînduri, rîndurile externe, în număr de trei sau patru, sînt situate pe partea externă a arcadelor și constituie celulele ciliate externe. Aceste celule au forma unui degetar. În jurul lor se ramifică dendritele neuronilor din ganglionul spiralat (fig. 452). Fiecare celulă poartă peri auditivi.

Scanned with OKEN Scanner

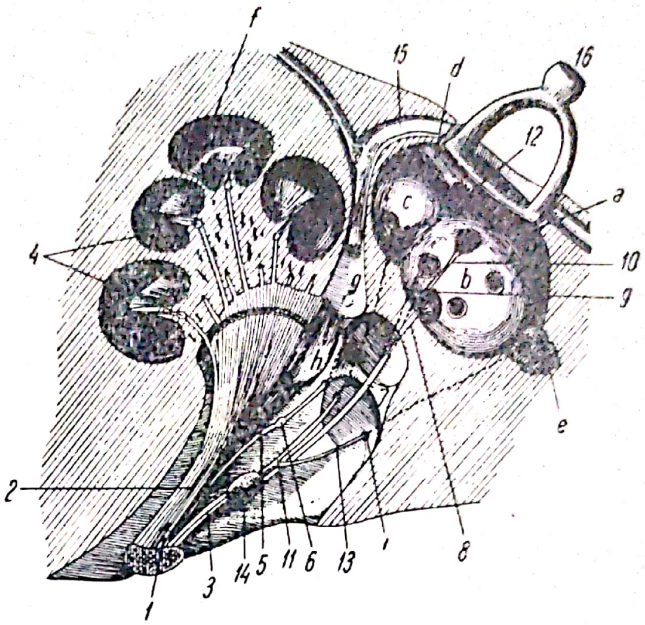

Fig. 452. Schemă care arată modul de distribuire al nervului statoacustic (după Testut):

a — vestibul cu *b* — utricul; *c* — sacul; *d* — porțiunea inițială a canalului cohlear; *e* — ampula canalului semicircular posterior; *f* — melcul; *g* — apeductul lui Fallope; *h* — fundul conductului auditiv intern cu cele patru adincituri; *i* — foramenul singular al lui Morgagni; *1* — trunchiul auditivului; *2* — ramura sa cohleară; *3* — ramura sa vestibulară; *4* — ganglionul lui Corti; *5* — mică ramură destinată porțiunii vestibulare a canalului cohlear; *6* — ganglionul lui Boetcher; *7* — nervul vestibular superior; *8* — nervul utricular; *9* — nervul ampular superior; *10* — nervul ampular extern; *11* — nervul vestibular inferior; *12* — nervul sacular; *13* — nervul ampular posterior; *14* — ganglionul lui Scarpa; *15* — nervul facial; *16* — scărița în fereastra ovală.

La microscopul electronic se vede că acești peri sînt de fapt în număr de 60—80, dispuși regulat pe trei rînduri. Fiecare păr conține o fibrilă axială înconjurată de citoplasmă granuloasă. Fibrila se întinde pînă la jumătatea părului.

Celulele lui Deiters sînt dispuse pe trei sau patru rînduri și fiecare din ele este așezată în afara rîndului corespunzător de celule auditive. Celula auditivă este așezată pe celula lui Deiters, ca o persoană pe un scaun. Prelungirea periferică a celulei lui Deiters se continuă cu membrana reticulată.

Celulele lui Claudius sînt celule cilindrice neciliate, care se dispun atît în partea cea mai internă cît și pe partea cea mai externă a organului lui Corti. Unele din ele sînt deci celule interne și altele celule externe.

Membrana reticulară este un produs reticular al celulelor ce constituie organul lui Corti.

Membrana lui Corti sau membrana acoperitoare reprezintă o secreție a celulelor epiteliale de pe partea internă a organului lui Corti pe care-l acoperă.

FOTORECEPTORII

Fotoreceptorii la vertebrate sînt reprezentați prin ochii neperechi (sau parietali) și ochii perechi. Ambii nu sînt decît porțiuni evaginate din encefal, cel puțin în partea lor senzitivă.

OCHII NEPERECHE

Ochiul nepereche al vertebratelor se află așezat pe linia mediodorsală a capului, fiind reprezentat prin evaginări dorsale ale epitalamusului care alcătuiesc aparatul parietal (organul parietal sau parapineal și organul epifizar sau pineal). Fie una, fie cealaltă din aceste evaginări poate căpăta uneori un aspect vezicular și prezintă diferențieri speciale, adaptate recepționării excitațiilor luminoase (fig. 453).

Astfel, la *ciclostomi*, dacă ambele aceste organe capătă un aspect vezicular, numai cel epifizar prezintă dispoziții ce permit fotorecepția. Peretele anterior al veziculei pineale devine transparent, în timp ce peretele său posterior prezintă celule senzoriale, cu terminații receptoare în formă de bastonașe, orientate spre sursa luminoasă. Ele sinapsează cu celule ganglionare așezate în profunzimea peretelui și sînt înconjurate de celule de susținere cilindrice și de celule pigmentare, formînd o retină de tipul celor directe (ca la nevertebrate). Prelungirile axonice ale celulelor ganglionare formează un fascicul nervos (nerv sau, mai degrabă, tractus intercentral) care se termină în ganglionul habenular drept.

Terminația veziculară a organului parietal este rudimentară la ciclostomi, dar și de aici pleacă un fascicul de fibre nervoase spre ganglionul habenular stîng, constituind astfel o indicație asupra faptului că ambele aceste organe au putut fi inițial perechi.

La anure, organul pineal are o veziculă așezată sub piele și legată printr-un fascicul nervos cu epitalamusul. La celelalte verte-

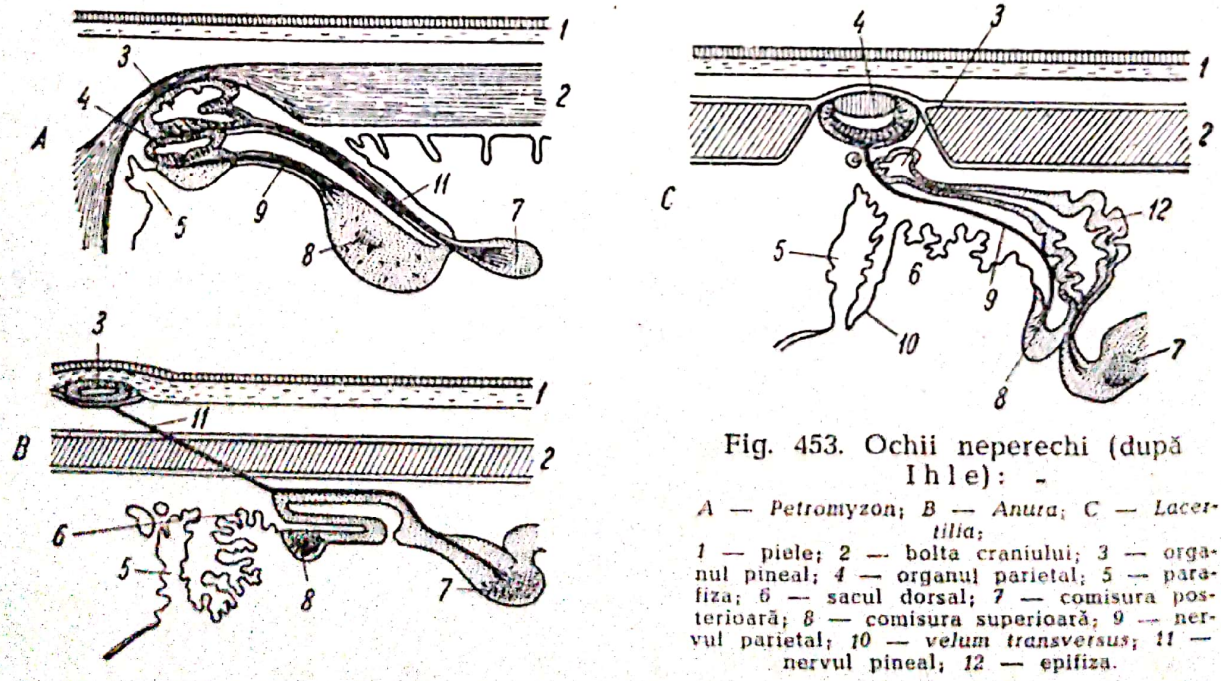

Fig. 453. Ochii neperechi (după Ihle):

A — Petromyzon; B — Anura; C — Lacertilia;
1 — piele; 2 — bolta craniului; 3 — organul pineal; 4 — organul parietal; 5 — parafiza; 6 — sacul dorsal; 7 — comisura posterioară; 8 — comisura superioară; 9 — nervul parietal; 10 — velum transversus; 11 — nervul pineal; 12 — epifiza.

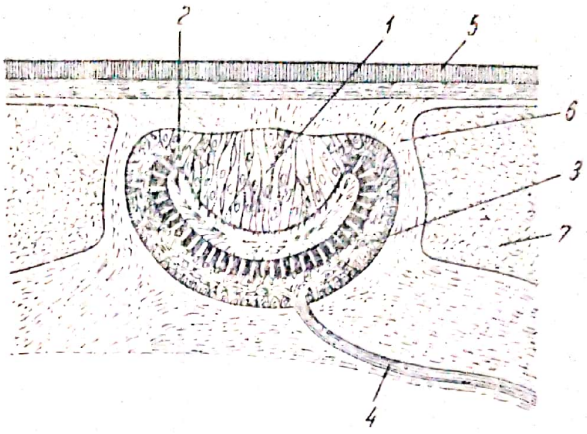

Fig. 454. Structura ochiului parietal la un saurian (după Portmann):
1 — stratul superior al veziculei; *2* — cavitatea veziculei; *3* — stratul celulelor pigmentare şi al celulelor sensoriale; *4* — nerv; *5* — epiderma; *6* — fereastra parietală în oasele bolţii cutiei craniene; *7* — os.

brate el pierde însă acest caracter, devenind exclusiv o glandă cu secreţie internă.

La unii peşti osoşi *(Osteichtyes)*, ca, de exemplu, la *Amia* şi la dipnoi, organul parietal poate prezenta şi el o structură de organ vizual. În general el este aici rudimentar. La unele reptile însă (majoritatea saurienilor şi *rhynchocephalii*) organul parietal prezintă caracterul unui ochi nepereche vezicular (fig. 454). Peretele anterior al veziculei parapineale vizuale se îngroaşă formînd un cristalin, în timp ce cel posterior este diferenţiat într-o retină multistratificată şi pigmentată. Şi aici, celule sensoriale; sînt îndreptate cu prelungirile lor receptoare spre sursa luminoasă, ochiul parietal al reptilelor aparţinînd şi el categoriei de ochi veziculari direcţi. Celulele sensoriale sînt înconjurate de celule pigmentare, iar în profunzimea peretelui se află celulele ganglionare. „Nervul" (mai degrabă tractusul intercentral) ochiului parietal se îndreaptă spre comisura superioară (sau habenulară). Date experimentale au demonstrat că acest organ poate recepţiona excitaţii luminoase.

Judecînd după prezenţa unor orificii parietale pe craniul unor peşti fosili (*Crossopterigii*) şi a unor stegocefali, se poate conchide că şi aceste animale aveau ochi neperechi.

OCHII PERECHE

Organul vederii pereche este format din globul ocular cu „nervul" respectiv (avînd în realitate valoare de tractus intercentral) şi anexele ochiului (pleoapele, diverse formaţiuni glandulare), precum şi muşchii acestuia.

Globul ocular are o organizaţie generală foarte asemănătoare la toate vertebratele (fig. 455). Partea sa principală, senzitivă care este retina,



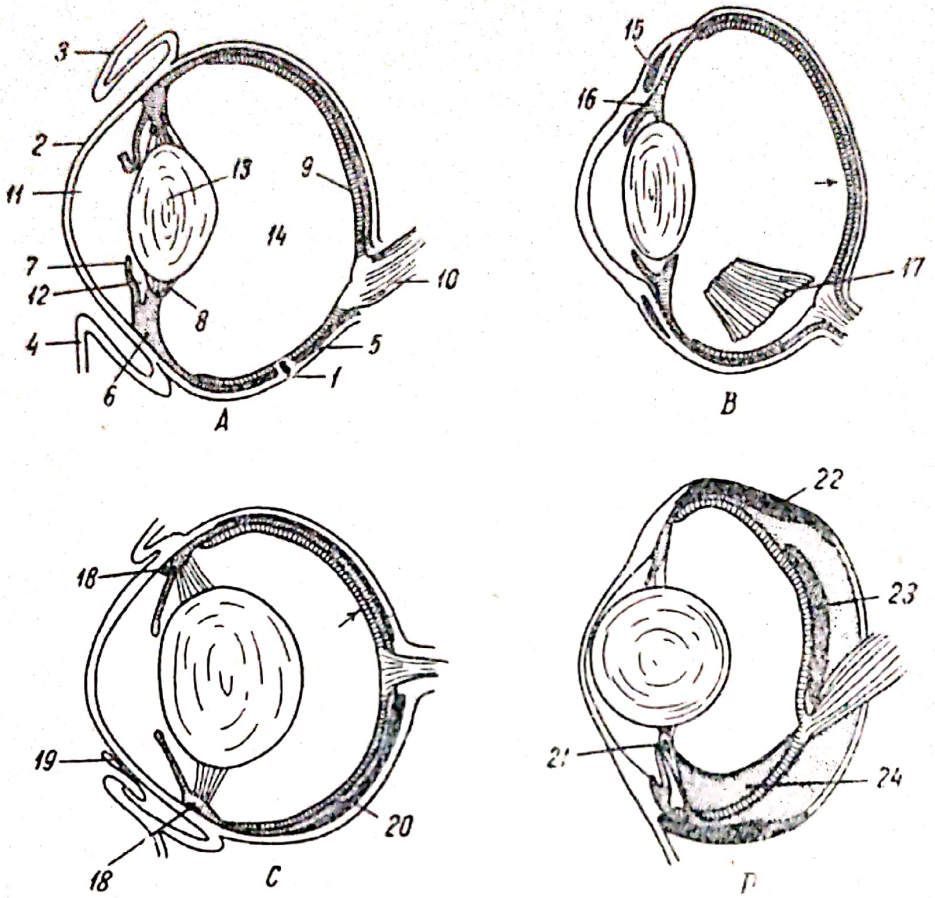

Fig. 455. Secțiuni diagramatice verticale prin ochiul de cal (*A*), porumbel (*B*), broască (*C*), păstrăv (*D*) (după R o m e r):

1 — sclerotica; *2* — cornea; *3* — pleoapa superioară; *4* — pleoapa inferioară; *5* — coroida; *6* — corp ciliar; *7* — iris; *8* — zona ciliară; *9* — aria centrală a retinei; *10* — nervul optic; *11* — camera anterioară; *12* — camera posterioară; *13* — cristalinul; *14* — umoarea vitroasă; *15* — inelul scleral; *16* — proces ciliar; *17* — pecten; *18* — musculatura cristalinului; *19* — membrana nictitantă; *20* — cartilajul scleral; *21* — mușchi retractor; *22* — cartilajul scleral (partea osificată); *23* — glanda coroidiană; *24* — procesul falciform.

se formează pe seama unei evaginări pereche a prozencefalului, fiind astfel o parte desprinsă din encefal (fig. 456).

Primordia retinei apare extrem de precoce, chiar înaintea sudurii porțiunii jgheabului neural care va da naștere creierului ca o evaginare laterală a bazei prozencefalului. Această evaginare are forma unei mici vezicule legată printr-un pedicul găunos de cavitatea cerebrală. Mai tîrziu, cînd prozencefalul se împarte în telencefal și diencefal, vezicula optică rămîne legată de peretele ventral al diencefalului. Vezicula crește și, printr-un proces de invaginare, se transformă într-o cupă cu pereți dubli. Peretele extern va deveni pătura pigmentară a retinei, peretele intern, retina cu subdiviziunile sale.

Paralel cu evoluția veziculei optice se face dezvoltarea primordiei care va da cristalinul. Această primordie, care apare, de asemenea, foarte de timpuriu, este reprezentată printr-o îngroșare a ectoblastului

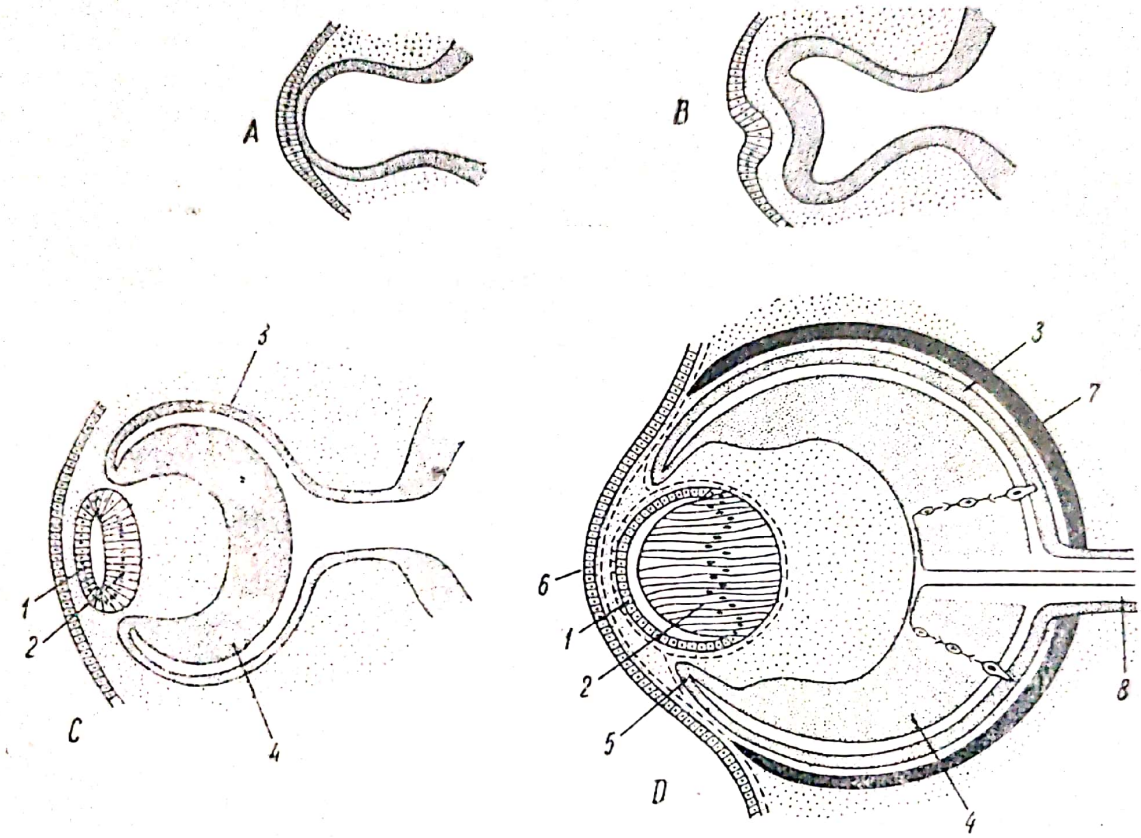

Fig. 456. Dezvoltarea embrionară a ochiului și schema structurală a ochiului la vertebrate (după P o r t m a n n):

1 — epiteliul anterior al cristalinului; *2* — fibre cristaliniene; *3* — stratul pigmentar; *4* — retina; *5* — irisul; *6* — cornea; *7* — sclerotică; *8* — fasciculul optic.

cefalic dezvoltată în fața primordiei optice. După cum a arătat F i l a t o v, primordia optică induce pe cea cristaliniană. Îngroșarea ectoblastică se deprimă și dă o invaginare saculară care se închide și se izolează de ectoblastul superficial. Se formează astfel vezicula cristaliniană. Celulele epiteliului său posterior se alungesc și dau fibrele cristaliniene. Epiteliul anterior își păstrează structura inițială. Prin creșterea fibrelor cristaliniene cavitatea veziculei sfîrșește prin a dispărea. Ulterior, ectoblastul refăcut din fața cristalinului va da naștere la epiteliul anterior pluristratificat al corneei transparente.

Vezicula optică este înconjurată de mezenchimul care învelește și encefalul și va forma mai tîrziu meningele. Acest mezenchim va constitui tunicile protectoare ale ochiului, coroida și sclerotica. Pătrunzînd între fața anterioară a cristalinului și ectoblastul superficial, pe cale de transformare în epiteliul cornean, coroida va da irisul și corpul ciliar. Partea cea mai anterioară a cupei retiniene eformînd retina iriană și ciliară va căptuși pe partea posterioară atît irisul cît și corpul ciliar. În afara coroidei, o condensare a mezenchimului va constitui tunica

sclerotică care se va continua înainte cu corneea. Înapoi, atît coroida cît şi sclerotica vor constitui teaca nervului optic, continuîndu-se cu meningele.

Ochii pereche în seria vertebratelor. Ciclostomi-Petromizontidele au ochi care, cu toate că sînt foarte primitivi, prezintă totuşi caracteristicile esenţiale ale celor de la vertebratele mai evoluate. Retina conţine celule cu conuri şi bastonaşe. Irisul este foarte puţin dezvoltat. Ochiul, lipsit de pleoape, este mişcat de doi muşchi drepţi şi de doi muşchi oblici. Acomodarea se face printr-un procedeu care nu se mai găseşte la nici un alt vertebrat : două miotoame anterioare s-au modificat şi au dat un muşchi cornean care se inseră pe cornee şi prin contracţia sa o turteşte, împingînd astfel cristalinul spre retină. La larvă (Ammocetes), ochii sînt ascunşi profund sub piele şi nu funcţionează.

La mixinoidele adulte, ochii ascunşi sub piele au dimensiuni foarte mici (inferioare cîteodată acelora din stadiile embrionare). La embrionul de *Bdellostoma stouti* s-a găsit o veziculă retiniană invaginată şi o primordie de cristalin încă aderentă ectodermei (în stadiu de placodă). Însă adulţii de *Bdellostoma dombay* şi de *Myxine glutinosa* n-au nici iris, nici cristalin. Retina, foarte subţire, nu-i funcţională ; foiţa sa externă nu-i pigmentată. Nervul optic, foarte subţire, ar poseda cîteva fibre nervoase. Muşchii globului ocular au dispărut.

Peşti. Globul ocular se distinge prin turtirea feţei sale anterioare. Corneea transparentă este aproape plană, iar cristalinul foarte voluminos şi aproape sferic. Rezistenţa scleroticii este mult mărită printr-un inel osos sau cartilaginos, înconjurat de ţesut conjunctiv.

La mulţi peşti (ca şi la unii amfibieni şi reptile), faţa anterioară a irisului prezintă o pătură care străluceşte ca argintul (membrană argintie iriană). Această pătură se continuă în coroidă, unde formează pe faţa ei externă, care vine în contact cu sclerotica, o membrană argintie coroidiană. Strălucirea argintie a acestei membrane se datoreşte incidenţei razelor de lumină pe cristalele de guanină care umplu celulele sale.

La mulţi peşti (dar şi la unele mamifere : ungulate, carnivore, cetacee, prosimieni), faţa internă a coroidei, care vine în contact cu retina, prezintă un tapetum strălucitor coroidian, format din două feluri de elemente : guanofori sub formă de celule turtite cu cristale de guanină, care reflectează lumina şi dau irizaţii policrome ; melanofori. Acest tapetum prezintă o strălucire metalică în timpul nopţii.

În timp ce la vertebratele superioare retina pare aproape turnată pe sclerotică, de care nu o separă decît o coroidă subţire, la teleosteeni retina e îndepărtată de sclerotică prin aparatul lacunar şi vascular al coroidei. Acest aparat are ca centru un corp vascular special, glanda coroidiană a lui Erdl (1839) (corpul vascular coroidian sau corpul coroidian).

Retina vizuală a salacienilor e formată la un număr foarte mare de specii numai din celule cu bastonaşe, numai puţine specii prezentînd

Scanned with OKEN Scanner

și celule cu conuri. În retina vizuală de la teleosteeni se văd însă buchete de celule cu bastonașe foarte fine, alternînd cu celule cu conuri voluminoase. Vîrful bastonașelor la mulți pești marini conține (ca și la vertebratele terestre) o substanță cunoscută sub numele de purpură vizuală, chimicește denumită rodopsină ; este un complex proteic cuplat cu un carotenoid ce conține gruparea cromoforă. Lumina determină o descompunere a purpurii vizuale care se reface la întuneric. O substanță chimicește mai primitivă din bastonașe este „roșul vizual" sau porphyripsina, în a cărei compoziție intră vitamina A. Ea se găsește la peștii de apă dulce, dar și la *Petromyzonidae* și la larve de amfibii. Și conurile au pigmenți vizuali — iodopsina și cyanopsina, de culoare violetă sau albăstruie, comparabile cu cele două tipuri de pigmenți din bastonașe.

Epitelul pigmentar al retinei la teleosteeni prezintă prelungiri foarte lungi, care înconjură conurile și bastonașele. Ele sînt, în general, umplute cu melanină în formă de cristale aciculare. La *Abramis bama*, în celulele epiteliului pigmentar, pe lîngă melanină se găsește și un pigment alb guanidinic. În cazul acesta, epiteliul pigmentar al retinei formează un tapetum retinian.

La teleosteeni, cristalinul este normal situat în poziția cea mai anterioară și astfel acomodat pentru vedere apropiată : pentru obiecte îndepărtate, acomodarea cristalinului se face prin deplasarea sa înapoi ; grație unui mecanism particular (fig. 457). În adevăr, la acești pești există un organ vascular, cu funcțiune nutritivă, repliul sau procesul falciform, format de coroidă și proeminînd în interiorul globului ocular. De la capătul său anterior pleacă un mușchi subțire, retractorul cristalinului, tot de origine mezodermică coroidiană, care se inseră pe fața inferioară a cristalinului și-l trage înapoi.

La elasmobranhi, cristalinul este fixat pentru vederea îndepărtată ; pentru vederea apropiată el este deplasat înainte prin balansare, deoarece este suspendat de un ligament dorsal. Deplasarea se face printr-o formațiune protractilă asemănătoare cu un mușchi, numit protractorul cristalinului. El este, ca și mușchii irisului, de origine ectodermică (retiniană).

Aparatul lacrimal lipsește la pești, dar pleoapele sînt mai degrabă rudimentare decît absente la teleosteeni, fiind reprezentate printr-un pliu circular al pielii. La rajide însă, pleoapele sînt bine dezvoltate.

Batracieni. Apodele sînt oarbe, dar ceilalți reprezintanți ai acestei clase au ochi bine dezvoltați (fig. 459).

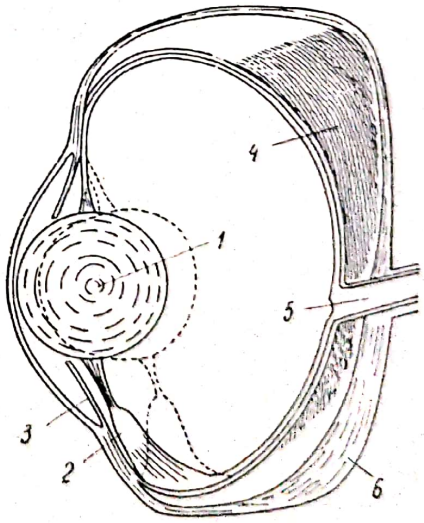

Fig. 457. Acomodarea la un teleosteean (după Ihle):
1 — cristalinul; 2 — campanula lui Haller; 3 — iris; 4 — glanda coroidiană; 5 — nerv optic; 6 — sclerotică.

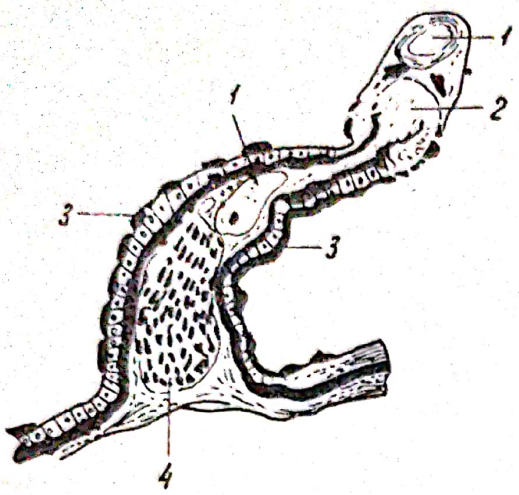

Fig. 458. Secţiune prin *Processus falciformis* şi capătul proximal al muşchiului retractor al cristalinului de la *Hippoglossus* (după Plate):
1 — vas sanguin; *2* — muşchiul cristalinului; *3* — ţesut conjunctiv; *4* — nervul acomodării.

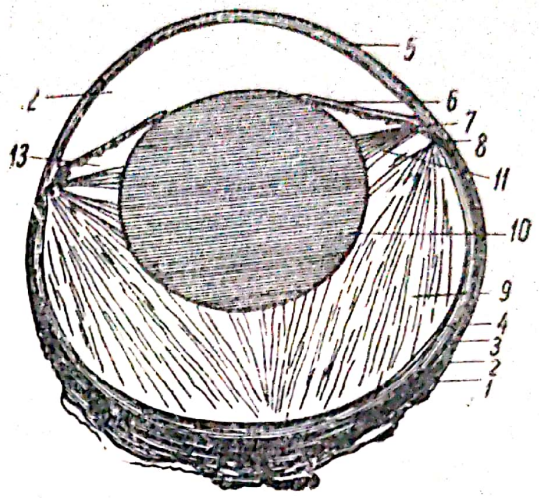

Fig. 459. Secţiune meridională prin ochiul unei broaşte (după Plate):
1 — sclerotica (partea fibroasă); *2* — sclerotica (partea cartilaginoasă); *3* — coroida; *4* — retina; *5* — cornea; *6* — iris; *7* — corpul ciliar; *8* — cercul hialoidian; *9* — corpul sticlos; *10* — cristalinul; *11* — zonula; *12* — camera anterioară; *13* — camera posterioară.

Glandele lacrimale şi pleoapele lipsesc la speciile care trăiesc constant în apă sau în locuri foarte umede (batracieni perenibranhi şi urodele). Însă aceste organe există la speciile mai bine adaptate la viaţa aeriană (anure). La ele chiar găsim rudimentele unei membrane nictitante, situată sub pleoapa inferioară.

Sclerotica este în parte cartilaginoasă. Coroida nu prezintă la cei mai mulţi dintre batracieni o membrană argintată şi nici tapetum; lipseşte, de asemenea, procesul falciform. Acomodarea se face pentru obiectele apropiate prin împingerea înainte a cristalinului, prin acţiunea unui muşchi ventral, a cărui contracţie îndepărtează cristalinul de retină, precum şi printr-un corp ciliar slab dezvoltat care înconjură cristalinul, îndeplinind acelaşi rol prin contracţia muşchilor săi.

Reptile. Ochiul are, în general, o formă globuloasă. Sclerotica devine adesea cartilaginoasă sau chiar osoasă. În interiorul umorii sticloase pătrunde o cută de ţesut conjunctiv, bogată în vase sanguine, conul, care poate fi considerat ca omolog cu procesul falciform de la peşti. Retina nu conţine decît o singură categorie de celule vizuale; celule cu conuri. Ea este lipsită astfel şi de purpură retiniană şi aceasta se explică prin absenţa bastonaşelor. Totuşi, retina crocodililor conţine şi bastonaşe.

Organele anexe sînt glandele lacrimale, glandele lui Harder, două pleoape şi o membrană nictitantă. La şerpi, pleoapele devenite transparente se sudează prin marginile lor. La cameleon, pleoapele se sudează în aşa fel încît nu lasă între ele decît un orificiu vertical. Ochii pot să se mişte independent unul de altul, aşa încît animalul poate să pîndească o pradă în toate direcţiile (fig. 460).

Scanned with OKEN Scanner

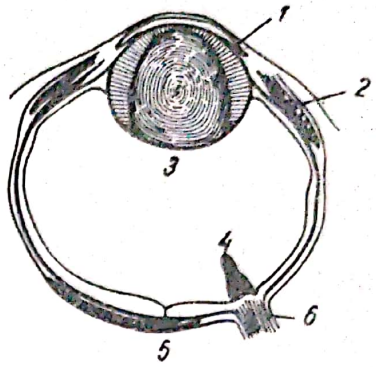

Fig. 460. Secțiune orizontală prin ochiul unui cameleon (după Bütschli):
1 — iris; *2* — cartilaj; *3* — cristalin; *4* — con; *5* — fovea; *6* — nervul optic.

Cu toate că au derivat din șopîrle, ochii șerpilor diferă foarte mult de acei ai acestora. Astfel, ei sînt lipsiți de piese osoase în sclerotică, globul ocular este aproape sferic, și acomodarea se face prin apăsarea irisului pe cristalin. Celulele optice sînt celule cu conuri de un tip

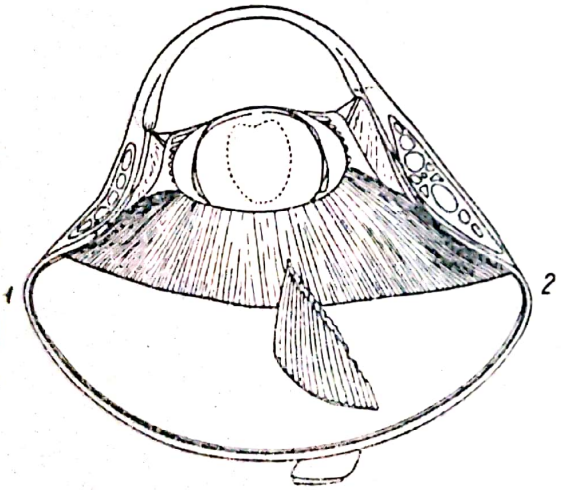

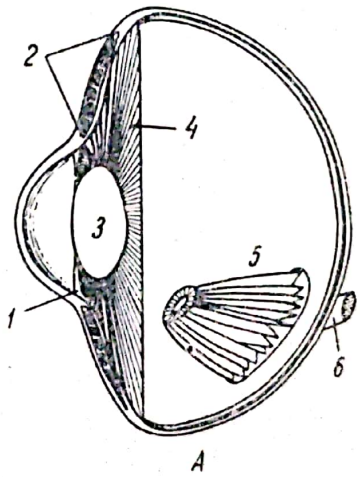

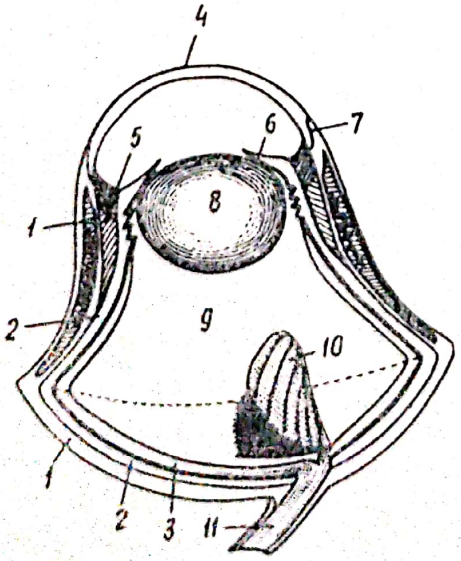

Fig. 461, *I*. Secțiune orizontală prin ochiul de la *Aquila chrysaëtus* (după Plate):
1 — marginea nazală; *2* — marginea temporală.

Fig. 461, *II*. Secțiune orizontală prin ochiul de la *Struthio-camelus* (după Bütschli):
A, *1* — iris; *2* — plăci osoase; *3* — cristalin; *4* — corp ciliar; *5* — pieptene; *6* — nervul optic; *B* — secțiune prin pieptene.

Fig. 461, *III*. Secțiune orizontală prin ochi de răpitoare de noapte (după Wiedersheim):
1 — sclerotica; 2 — coroida; 3 — retina; 4 — cornea; *5* — mușchii ciliari; *6* — iris; *7* — limita dintre cornee și sclerotică; *8* — cristalinul; *9* — corpul vitros; *10* — pieptene; *11* — nervul optic.

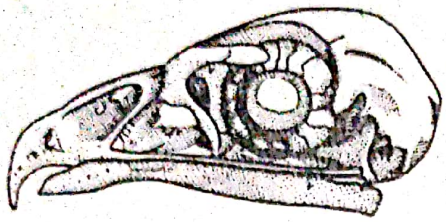

Fig. 462. Inelul osos sclerotic de la *Aquila* (după Romer).

aparte. Picăturile galbene din aceste celule, care servesc la șopîrle să apere retina de un exces de lumină, lipsesc la șerpi.

Păsări. Acestea au ochii foarte mari în raport cu volumul total al capului și ei ocupă, de obicei, o poziție laterală, care la rapacele nocturne este însă frontală. Forma lor variază mult: sferă, ampulă, clopot. Sclerotica prezintă în partea anterioară un inel osos, format din 12—15 plăci osificate și acoperindu-se parțial una pe alta, ca olanele de pe casă (fig. 462). Procesul falciform pătrunde în umoarea sticloasă și formează pieptenele, care nu atinge cristalinul și nu intervine în acomodare. Cele două pleoape obișnuite sînt însoțite de o membrană nictitantă, fixată sub pleoapa inferioară, în unghiul intern al ochiului, unde se ține cutată și pe care pasărea poate s-o întindă pe suprafața corneei. Ca și reptilele, păsările au glande lacrimale și glandele lui Harder.

Toate păsările au retina mixtă, cu celule cu conuri și bastonașe. Primele sînt mai numeroase la cele diurne; cele de-al doilea la cele nocturne. Bastonașele sînt foarte lungi și subțiri.

Puterea vizuală a păsărilor e în legătură mai ales cu sensibilitatea retinei lor, care prezintă în centrul său o mică depresiune, foarte centrală, punct de acuitate vizuală maximă. În dreptul său, celulele vizuale sînt mai apropiate unele de altele, decît în restul retinei, ceea ce explică marea sa putere analizatoare. Textura celulară a retinei păsărilor depășește în finețe pe aceea a ochiului uman. La cele diurne găsim pînă la 1 000 000 de celule cu conuri pe fiecare milimetru pătrat de fosetă, adică de trei ori mai multe ca la om. Pupila fiind foarte largă, imaginea retiniană este intens luminată.

În fiecare celulă vizuală (celulă cu con sau bastonaș) se găsește o picătură de grăsime colorată în galben, portocaliu sau roșu, cîteodată în verde. Ele intervin în viziunea culorilor, jucînd rol de filtre, accentuînd unele culori, atenuînd pe altele. Se poate afirma că păsările văd obiectele altfel colorate decît le percepem noi.

Din cauza poziției laterale a ochilor, cîmpul viziunii binoculare (cîmp în care obiectul dă o imagine în fiecare ochi) este îngust (30—50°) și cele două imagini nu se pot forma deodată pe ambele fosete centrale. De aceea, pentru a vedea, adică pentru a obține o imagine pe o fosetă centrală, pasărea trebuie să-și întoarcă capul către obiect.

Rapacele diurne, rîndunelele și alte cîteva păsări care vînează din zbor au în retina lor o a doua fosetă, cu poziție posterolaterală. Fosetele posterolaterale sînt situate în așa fel încît primesc razele date de viziunea binoculară. Pasărea vede deci foarte clar și cu relief obiectele

de dinaintea ei, mulțumită fosetelor sale posterolaterale. Însă vede, de asemenea, foarte bine și pe acelea din lături, mulțumită fosetelor sale centrale. Înțelegem astfel puterea vizuală a acestor păsări.

Păsările nocturne (cucuveaua, bufnița etc.) au un cîmp de viziune binoculară mărită (60°) în legătură cu poziția frontală a ochilor lor. Pupilele foarte mărite lasă să pătrundă în ochi o mare cantitate de lumină difuză. Picăturile de grăsime din celulele lor vizuale nu sînt colorate, în schimb pigmentul vizual abundă și cu atît mai mult, cu cît pasărea este mai nocturnă.

Mamifere. Ochii mamiferelor seamănă foarte mult cu acei ai omului. Există totuși unele variații interesante.

Astfel, insectivorele care trăiesc în pămînt, crysocloridele și talpinele, sînt microftalme, ochii lor putînd să devină rudimentari. Cei de la *Talpa europaea* arată următoarele caracteristici : o reducere de volum (diametru de 0,8—0,9 mm) la un animal lung de 15 cm, ceea ce ar echivala pentru un om înalt de 1,70 m cu un ochi de 9—10 mm) ; pleoape foarte groase, cu deschiderea redusă la o crăpătură oblică. La unele specii ale genului *Talpa* și *Parascaptor leucura* crăpătura lipsește sau devine aproape microscopică ; în acest caz, ochiul e acoperit în întregime de piele ; o cornee sferoidală sau adesea subconică ; o pupilă eliptică și verticală ; o coroidă relativ groasă ; un iris limitat sau aproape limitat la partea iriană a retinei ; un cristalin ce și-a păstrat structura sa celulară : celulele cristaliniene au un peduncul lung, care se sprijină pe membrana cristaloidă posterioară ; un corp sticlos, relativ mic cuprinzînd totdeauna vase și fibre. Retina este mai puțin alterată decît s-ar prevedea ; ea atinge o grosime egală cu aceea de la arici și șobolani ; celulele ganglionare (multipolare) de altfel numeroase, nu sînt dispuse în ordine. Nervul optic este foarte subțire. Glanda lacrimală a dispărut aproape cu totul. Glanda lui Harder este redusă. Mușchii extrinseci sînt foarte reduși.

Ochii cîrtițelor americane, *Condylura* și *Scalopus*, par a fi și mai involuați decît acei de la *Talpa europaea*. Se poate ca reducerea maximă să se găsească la *Mogera wogura* din Japonia (O h k i, 1933), unde cristalinul este neregulat și rudimentar, corpul sticlos foarte puțin voluminos, retina numai cu celule cu bastonașe poliforme și dispuse fără nici o ordine.

T u s q u e s (1954—1955) a arătat că administrarea per os de 2—4 mg de tiroxină, la cîrtițe cîntărind 70—80 g, stimulează foarte puternic dezvoltarea părților nervoase ale ochiului. Crăpătura palpebrală se mărește. Volumul cristalinului crește, în timp ce structura sa celulară dispare, fiind înlocuită printr-una fibrilară. Forma sa de veziculă, cu un gol interior, persistă însă. Corneea ia o formă normală. Camera anterioară scade în dimensiuni. În total, globul ocular își dublează diametrul, trecînd de la 0,9 mm la 20 mm ; retina nu se schimbă. Agenesia (oprirea în dezvoltare) a ochiului de la *Talpidae* pare a fi astfel în legătură cu o deficiență tiroidiană, la embrion și nou-născut.

Scanned with OKEN Scanner

de dinaintea ei, mulțumită fosetelor sale posterolaterale. Însă vede, de asemenea, foarte bine și pe acelea din lături, mulțumită fosetelor sale centrale. Înțelegem astfel puterea vizuală a acestor păsări.

Păsările nocturne (cucuveaua, bufnița etc.) au un cîmp de viziune binoculară mărită (60°) în legătură cu poziția frontală a ochilor lor. Pupilele foarte mărite lasă să pătrundă în ochi o mare cantitate de lumină difuză. Picăturile de grăsime din celulele lor vizuale nu sînt colorate, în schimb pigmentul vizual abundă și cu atît mai mult, cu cît pasărea este mai nocturnă.

Mamifere. Ochii mamiferelor seamănă foarte mult cu acei ai omului. Există totuși unele variații interesante.

Astfel, insectivorele care trăiesc în pămînt, crysocloridele și talpinele, sînt microftalme, ochii lor putînd să devină rudimentari. Cei de la *Talpa europaea* arată următoarele caracteristici : o reducere de volum (diametru de 0,8—0,9 mm) la un animal lung de 15 cm, ceea ce ar echivala pentru un om înalt de 1,70 m cu un ochi de 9—10 mm) ; pleoape foarte groase, cu deschiderea redusă la o crăpătură oblică. La unele specii ale genului *Talpa* și *Parascaptor leucura* crăpătura lipsește sau devine aproape microscopică ; în acest caz, ochiul e acoperit în întregime de piele ; o cornee sferoidală sau adesea subconică ; o pupilă eliptică și verticală ; o coroidă relativ groasă ; un iris limitat sau aproape limitat la partea iriană a retinei ; un cristalin ce și-a păstrat structura sa celulară : celulele cristaliniene au un peduncul lung, care se sprijină pe membrana cristaloidă posterioară ; un corp sticlos, relativ mic cuprinzînd totdeauna vase și fibre. Retina este mai puțin alterată decît s-ar prevedea ; ea atinge o grosime egală cu aceea de la arici și șobolani ; celulele ganglionare (multipolare) de altfel numeroase, nu sînt dispuse în ordine. Nervul optic este foarte subțire. Glanda lacrimală a dispărut aproape cu totul. Glanda lui Harder este redusă. Mușchii extrinseci sînt foarte reduși.

Ochii cîrtițelor americane, *Condylura* și *Scalopus*, par a fi și mai involuați decît acei de la *Talpa europaea*. Se poate ca reducerea maximă să se găsească la *Mogera wogura* din Japonia (O h k i, 1933), unde cristalinul este neregulat și rudimentar, corpul sticlos foarte puțin voluminos, retina numai cu celule cu bastonașe poliforme și dispuse fără nici o ordine.

T u s q u e s (1954—1955) a arătat că administrarea per os de 2—4 mg de tiroxină, la cîrtițe cîntărind 70—80 g, stimulează foarte puternic dezvoltarea părților nervoase ale ochiului. Crăpătura palpebrală se mărește. Volumul cristalinului crește, în timp ce structura sa celulară dispare, fiind înlocuită printr-una fibrilară. Forma sa de veziculă, cu un gol interior, persistă însă. Corneea ia o formă normală. Camera anterioară scade în dimensiuni. În total, globul ocular își dublează diametrul, trecînd de la 0,9 mm la 20 mm ; retina nu se schimbă. Agenesia (oprirea în dezvoltare) a ochiului de la *Talpidae* pare a fi astfel în legătură cu o deficiență tiroidiană, la embrion și nou-născut.

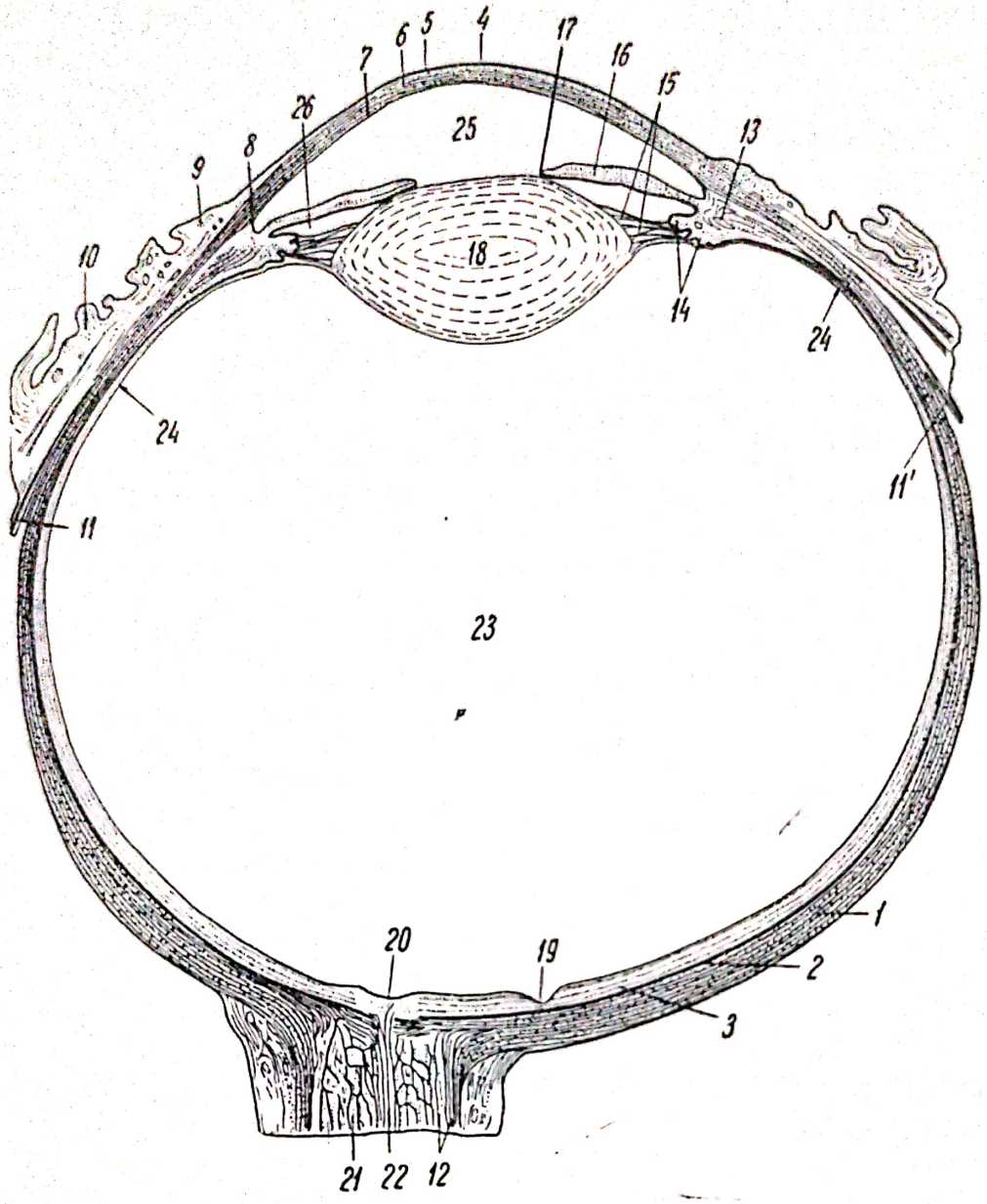

Fig. 463. Secțiune orizontală prin ochiul de om (după R a u b e r-K o p s c h):

1 — sclerotica; *2* — coroida; *3* — retina; *4* — corneea; *5* — epiteliul pluristratificat anterior al corneei; *6* — dermul cornean; *7* — epiteliul unistratificat posterior al corneei; *8* — unghiul irido cornean; *9* — tunica conjunctivă a bulbului; *10* — țesut subconjunctival de legătură; *11* — tendonul mușchiului drept intern al globului ocular; *11'* — tendonul mușchiului drept extern al globului ocular; *12* — învelișul dural și piamaterul nervului optic; *13* — mușchii ciliari; *14* — procesele ciliare; *15* — aparatul suspensor al cristalinului; *16* — iris; *17* — marginea pupilei; *18* — cristalinul; *19* — fovea centrală; *20* — papila oarbă; *21* — fasciculul optic; *22* — artera centrală a retinei; *23* — corpul sticlos; *24* — *ora serrata*; *25* — camera anterioară; *26* — camera posterioară.

La cetacee, corneea este mai turtită ca la mamiferele aeriene, și cristalinul rotund. Prin aceste două caractere, ochiul cetaceelor se apropie mult de acel al peștilor, indicînd influența mediului acvatic asupra diferențierii sale. Ochiul este înconjurat de o sclerotică foarte groasă și protejat de mușchi palpebrali speciali, derivați din cei patru mușchi

Scanned with OKEN Scanner

drepți. Glandele lacrimale și conductele lor lipsesc ; de fapt, suprafața ochiului este protejată de o secreție grasă a glandelor lui Harder.

La sirenieni, ochii sînt mici și protejați de pleoape foarte musculoase.

La pinipede, osul lacrimal și canalul lacrimal lipsesc. Această lipsă este în legătură cu funcționarea specială a glandelor lor orbitare. Aceste glande au două secreții : una grasă și alta mucoasă. Secreția grasă, produsă de glanda lui Harder, unge corneea și o pune la adăpost de acțiunea vătămătoare a apei de mare. Secreția mucoasă produsă de glanda lacrimală, foarte abundentă cînd focile sînt pe uscat, se scurge direct pe obraji.

Organul vederii la om. Organul vederii este format din globul ocular cu nervul optic și mușchii ochiului.

1) *Globul ocular.* Globul ocular e format din trei tunici : una externă, de natură fibroasă ; o tunică mijlocie, vasculară, musculoasă și bogată în pigment și alta internă, nervoasă sau retina (fig. 463).

Tunica fibroasă se împarte în două porțiuni foarte inegale una posterioară, opacă, albă, sclerotica *(sclera)*, și alta anterioară, corneea.

Tunica vasculară. Urmărind-o dinapoi înainte, se vede că tunica vasculară a ochiului se lipește direct de sclerotică pînă la 1 mm sau 0,5 mm de marginea externă a corneei. Acolo, în loc să continue să se lipească de cornee, se îndepărtează de dînsa și se îndreaptă perpendicular pe axul anteroposterior al ochiului. Această dispoziție a tunicii vasculare a ochiului ne permite s-o împărțim în două porțiuni : una posterioară, coroida, care aderă la sclerotică, și o porțiune anterioară, irisul, ce răspunde corneei, dar este separată de ea printr-un spațiu care constituie camera anterioară a ochiului.

Coroida este formată din două părți : o parte posterioară subțire și uniformă ce se întinde de la nervul optic pînă la cîțiva milimetri înaintea ecuatorului ochiului. Este coroida propriu-zisă. O parte anterioară mult mai groasă, constituind corpul ciliar. O linie festonată *(ora serrata)** separă bine aceste două părți fig. 465).

Corpul ciliar este un fel de inel a cărui față externă se lipește de sclerotică și a cărui față internă este acoperită de retina ciliară. Morfologic, corpul ciliar cuprinde două părți mai mult sau mai puțin distincte care se suprapun în sens anteroposterior : înainte mușchiul ciliar (mușchiul lui Brücke, mușchiul tensor al coroidei), iar înapoi procesele ciliare.

Se numesc procese ciliare o serie de cute dispuse în sens meridian situate la partea posterioară a mușchiului ciliar (fig. 465). Ele încep puțin înaintea marginii festonate și se întind de acolo pînă la cristalin, formînd în jurul acestuia o coroană ciliară. Procesele ciliare sînt constituite din pachete de vase sanguine care se anastomozează și se ramifică pînă ce dau naștere la capilare. Din aceste vase, venele sînt mult mai numeroase decît arterele și sînt foarte ondulate. Toate vasele

* *Ora* — margine ; *serrata* — dantelată.

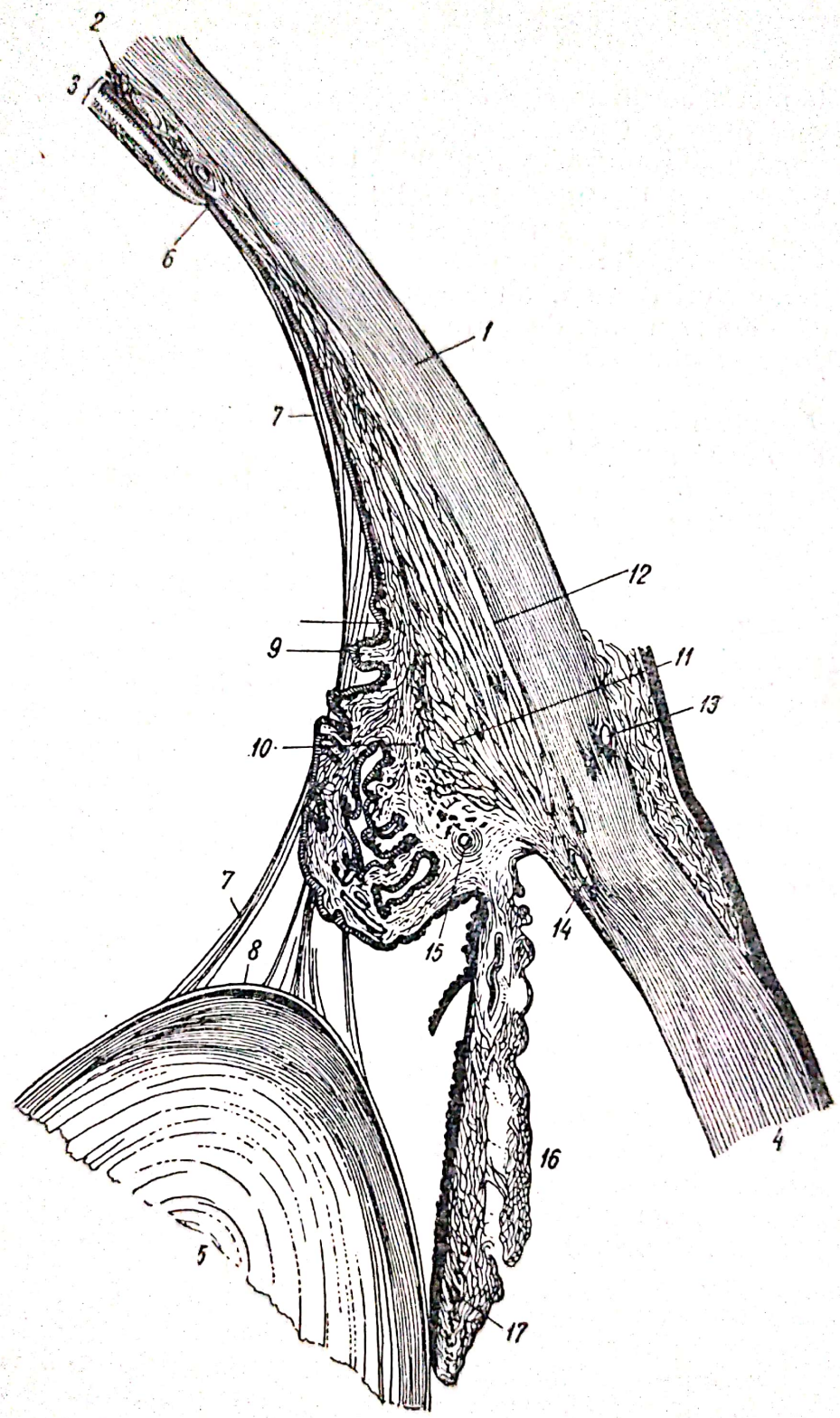

Fig. 464. Corpul ciliar la om (după Plate):

1 — sclerotica; *2* — coroida; *3* — retina; *4* — cornea; *5* — cristalinul; *6* — ora serrata; *7* — zonula lui Zinn; *8* — capsula cristalină; *9* — retina ciliară; *10* — fibrele circulare ale mușchiului ciliar; *11* — porțiunea radiată a mușchiului ciliar; *12* — porțiunea meridională sau mușchiul tensor al coroidei; *13* — artera ciliară anterioară; *14* — sinusul venos al lui Schlemm; *15* — arteră; *16* — iris; *17* — sfincter irian.

Scanned with OKEN Scanner

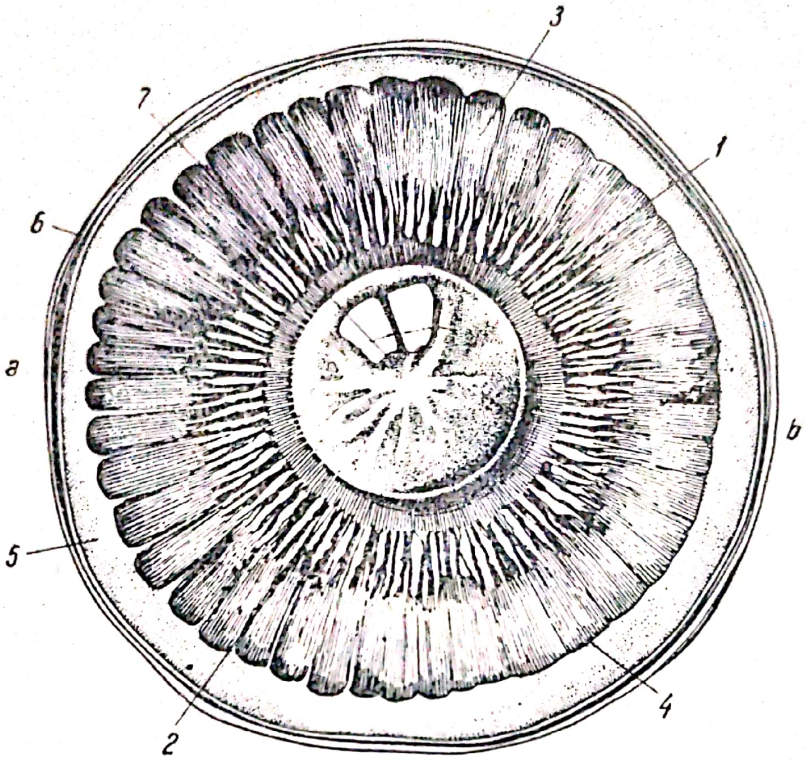

Fig. 465. Procesele ciliare și ora serrata de la ochiul unui om (după Rauber-Kopsch):

a — nazal; *b* — temporal; *1* — proces ciliar; *2* — coroana ciliară; *3* — orbiculus ciliaris; *4* — *ora serrata*; *5* — partea optică a retinei; *6* — tunica mijlocie a ochiului; *7* — cristalinul.

sînt înconjurate de țesut conjunctiv cu celule stelate mai mult sau mai puțin încărcate cu pigment.

Numele de iris vine de la cuvîntul grecesc *iris*, care înseamnă curcubeu. În centru el prezintă un orificiu circular, pupila și conține două feluri de fibre, unele circulare care formează sfincterul pupilar, altele radiare ce formează mușchiul dilatator al pupilei (fig. 466).

Tunica nervoasă (retina). Retina suferă în structura sa în dreptul marginii festonate modificări profunde care ne permite să o împărțim în două jumătăți cu totul deosebite. Într-adevăr, pe cînd jumătatea sa posterioară (partea optică a retinei) prezintă caracterele unui organ complet dezvoltat, jumătatea anterioară (retina oarbă) a rămas în stare embrionară. Jumătatea anterioară a retinei (retina oarbă) prezintă, la rîndul său, o structură deosebită pe zona ciliară (retina ciliară) de cea de pe iris (retina iriană).

Putem deci să împărțim tunica nervoasă a ochiului în trei porțiuni. O porțiune posterioară care acoperă coroida, și anume porțiunea coroidiană a retinei sau retina propriu-zisă. O porțiune mijlocie ce acoperă

Fig. 466. Retina oarbă şi irisul unui ochi de om (după Rauber-Kopsch):

1 — retina iriană cu stratul pigmentar; *2* — retina ciliară cu stratul pigmentar; *3* — stroma irisului; *4* — sfincterul pupilei din fibre ciliare; *5* — marginea pupilară; *6* — suprafaţa anterioară a irisului; *7* — rădăcina irisului; *8* — cută ciliară; *9* — muşchi ciliar (fibre meridionale); *10* — ţesutul spongios din unghiul iridocornean; *11* — epiteliul pluristratificat anterior al corneei; *12* — ţesutul propriu al corneei; *13* — epiteliul posterior unistratificat al corneei; *14* — graniţa sclerocorneană; *15* — sinusul venos al lui Schlemm; *16* — ţesut de legătură de sub conjunctivă; *17* — conjunctiva.

corpul ciliar, este porţiunea ciliară a retinei sau retina ciliară. O porţiune anterioară care căptuşeşte faţa posterioară a irisului ; este porţiunea iriană a retinei sau retina iriană *(pars iridica retinae)*.

Retina propriu-zisă (partea optică a retinei). Retina se compune din elemente senzoriale, neuroni, fibrele lui Müller, celule nevroglice şi epiteliale umplute cu pigment. Aceste elemente se repartezează în patru pături (fig. 467).

Din aceste patru pături cea mai superficială, pătura pigmentară, provine din foiţa externă a cupei oculare. Toate celelalte pături se dezvoltă pe seama foiţei interne a aceleiaşi cupe. Pătura pigmentară este compusă din celule epiteliale umplute cu pigment ce se dispune într-un singur rînd deasupra celulelor cu conuri şi bastonaşe.

Celelalte trei pături sînt : pătura celulelor cu conuri şi bastoane (celule senzoriale). pătura celulelor bipolare, pătura celulelor ganglionare, care formează prima staţie pe calea optică.

În retina propriu-zisă se disting trei regiuni speciale :

Pata galbenă *macula lutea)*. situată chiar pe axul ochiului, nu este decît o regiune mai subţire şi gălbuie a retinei. Această maculă prezintă o parte înfundată, care se numeşte foseta centrală

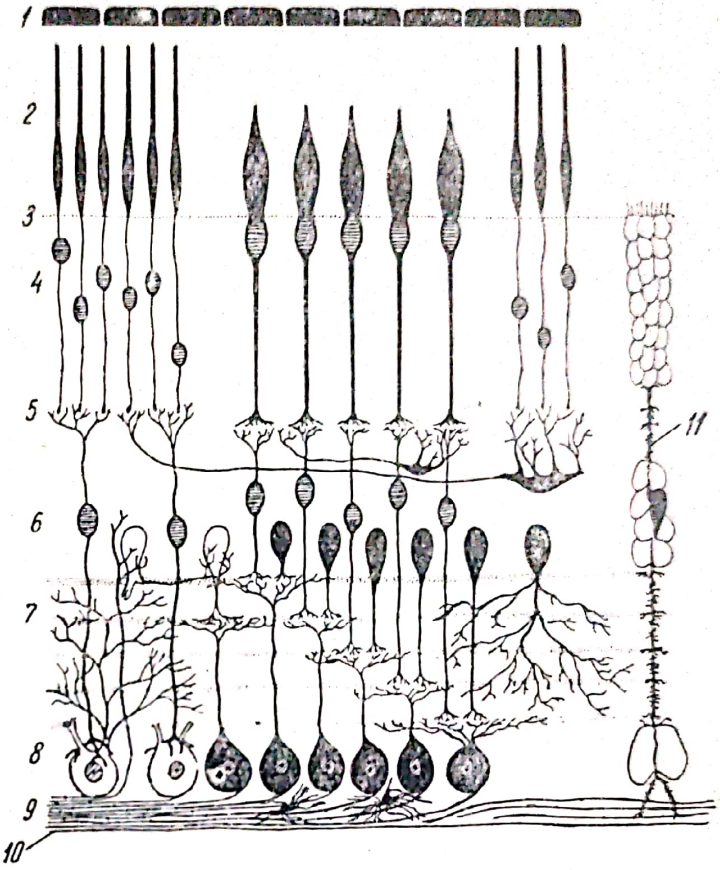

Fig. 467. Secțiune transversală schematică prin retina omului (după Bütschli):

1 — stratul celulelor pigmentare; *2* — stratul cu conuri și bastonașe; *3* — limitanta externă; *4* — stratul granulos extern; *5* — stratul plexiform extern; *6* — stratul granulos intern; *7* — stratul plexiform intern; *8* — stratul celulelor ganglionare sau multipolare; *10* — limitanta internă; *11* — fibră sau celulă de susținere.

(fig. 468). Macula este o regiune special adaptată la vederea clară a obiectelor. Această regiune, cu o perfectă vizibilitate, are la om un diametru maximum de 1,5 mm. Din punct de vedere histologic ea se caracterizează prin faptul că este formată numai din celule cu conuri.

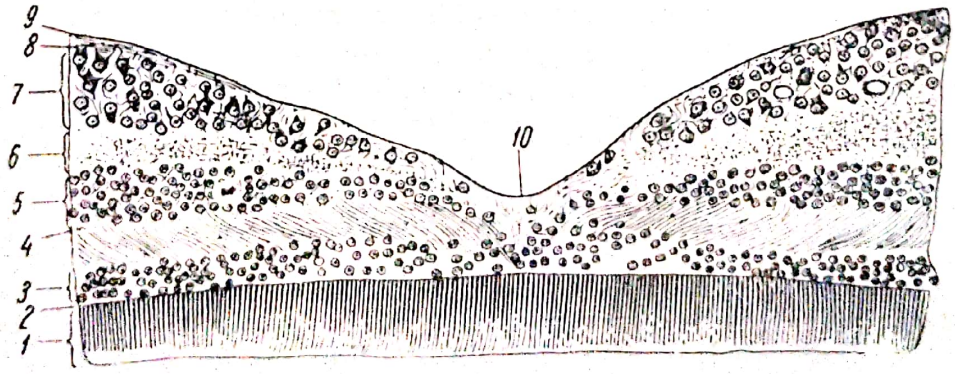

Fig. 468. Secțiune prin fovea centralis din ochiul omului (după Rauber-Kopsch):

1 — stratul conurilor și al bastonașelor celulelor vizuale; *2* — limitanta externă; *3* — stratul granulos extern; *4* — stratul plexiform extern; *5* — stratul granulos intern; *6* — stratul plexiform intern; *7* — stratul celulelor ganglionare; *8* — stratul fibrelor nervului optic; *9* — limitanta internă; *10* — foseta centrală.

Scanned with OKEN Scanner

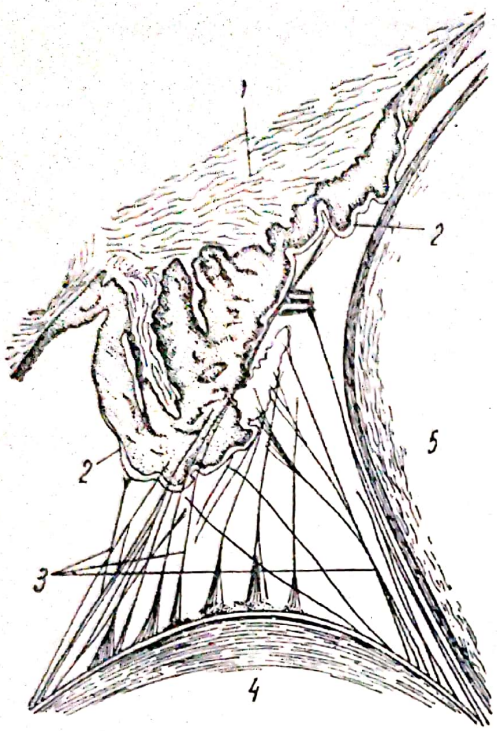

Fig. 469. Zonula lui Zinn (după Testut):
1 — corp ciliar; *2* — epiteliu ciliar de unde pleacă fibrele zonulare; *3* — fibre care merg să se insere pe cristalin; *4* — cristalin; *5* — corpul vitros.

Acestea sînt așa de subțiri și alungite încît seamănă cu bastonașele. Celulele bipolare și ganglionare sînt împinse la periferie. În acest fel, mersul razelor luminoase spre celulele cu conuri nu e împiedicat de nici un fel de alte celule. În dreptul margini festonate *(ora serrata)* celulele vizuale cu conuri și bastonașe sînt atrofiate (fig. 464).

Papila fasciculului optic sau pata oarbă, situată în dreptul locului în care se strîng toate fibrele fasciculului optic, prezintă o retină atrofiată și redusă la elementele sale nevroglice, fiind astfel funcțional oarbă. Ea prezintă o ușoară înfundare.

Porțiunea ciliară a retinei. În dreptul corpului ciliar, retina este redusă la o simplă peliculă foarte subțire, care se compune din două pături de celule, una externă, alta internă. Pătura externă sau pătura celulelor pigmentare continuă înainte pătura pigmentară a retinei propriu-zise; ea este constituită din celule cubice puternic încărcate cu pigment. Pătura internă sau pătura celulelor clare este formată dintr-un singur rînd de celule cilindrice.

Porțiunea iriană a retinei. Această porțiune care reprezintă continuarea porțiunii ciliare a retinei se compune și aici din două pături de celule. Însă aceste celule sînt atît de încărcate de pigment încît conturul lor și chiar nucleul sînt complet mascați.

Medii transparente și refringente ale ochiului. Mediile transparente și refringente ale ochiului, abstracție făcînd de cornee, care face parte din pereții globului ocular, sînt în număr de trei: umoarea apoasă, cristalinul și corpul sticlos. Umoarea apoasă se găsește în camerele anterioară și posterioară ale ochiului *.

Cristalinul are forma unei lentile biconvexe suspendat de corpul ciliar printr-un ligament denumit zonula lui Zinn sau simplu zonula (fig. 469). Procesele ciliare nu vin în contact cu cristalinul. La periferie, cristalinul este învelit de cristaloidă sau capsula cristalinului, membrană lamelară elastică și transparentă. Sub ea, la partea anterioară a cristalinului, se află epiteliul anterior, format dintr-un rînd de celule

* Se numește cameră anterioară spațiul cuprins între iris și cornee, iar posterioară, spațiul dintre iris și cristalin.

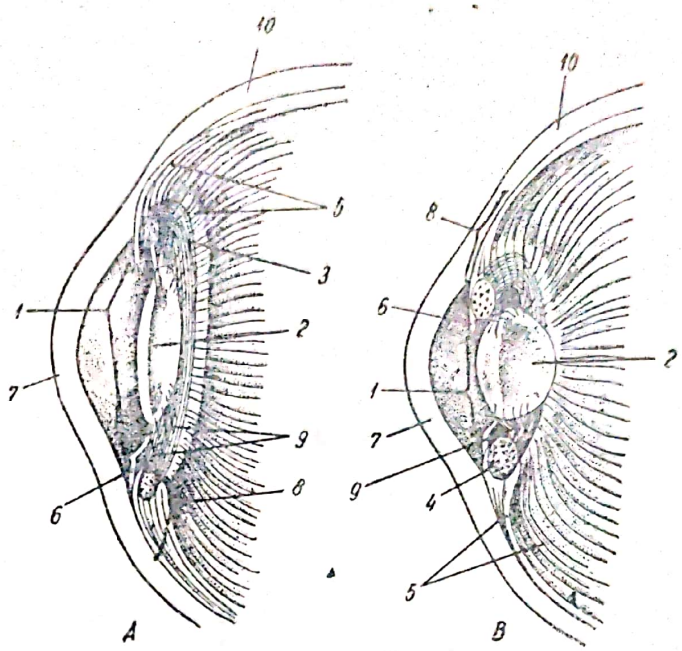

Fig. 470. Structura cristalinului uman și acomodarea ochiului (după N e a l și R a n d):

A — cristalinul adaptat pentru distanță mare; *B* — acomodarea cristalinului pentru vederea apropiată; *1* — pupila; *2* — cristalinul; *3* — musculatura circulară; *4* — musculatura circulară contractată; *5* — fibrele musculaturii radiale; *6* — iris; *7* — corneea; *8* — corpul ciliar; *9* — ligamentul suspensor; *10* — sclerotica.

poliedrice, prezentînd mitoze frecvente și capabil să regenereze cristalinul. Masa internă a cristalinului este formată din fibrele cristaliniene, celule ectodermice alungite la origine ce au pierdut caractelor lor celular. Ele se îmbracă ca niște tunici (fig. 480).

Ca la toate amniotele, acomodarea ochiului la om se face prin deformarea cristalinului. Acesta este ținut turtit prin întinderea fibrelor zonulei lui Zinn, dar se bombează (adaptînd ochiul pentru vederea obiectelor apropiate) atunci cînd este eliberat de tensiune, în urma relaxării fibrelor zonulei, în momentul contracției mușchilor ciliari. Acest mecanism de deformare a cristalinului este general tuturor mamiferelor și se deosebește de acela al reptilelor și păsărilor, unde deformarea cristalinului se produce prin presare de către procesele ciliare.

Corpul sticlos este o masă transparentă și gelatinoasă care umple tot spațiul dintre retină și fața posterioară a cristalinului, învelită de membrana hialoidă.

2) *Anexele ochiului.* Pleoapele sînt repliuri ale pielii (fig. 471). Se disting două pleoape: una superioară, alta inferioară. Independent de glandele cutanate, pleoapele posedă trei feluri de glande proprii (fig. 472): glandele lui Meibomius, analoge cu glandele sebacee; glandele ciliare, care sînt glande sebacee anexate foliculilor piloși ai genelor; glandele lui Moll sînt glande sudoripare modificate, oprite în dezvoltarea lor. Toate aceste glande se deschid pe marginile libere ale pleoapelor.

Cuta semilunară (repliul falciform), o mică cută a conjunctivei, este așezată puțin în afara caruncului și care are la om forma unei semilune verticale cu concavitatea îndreptată în afară (fig. 473). Această cută

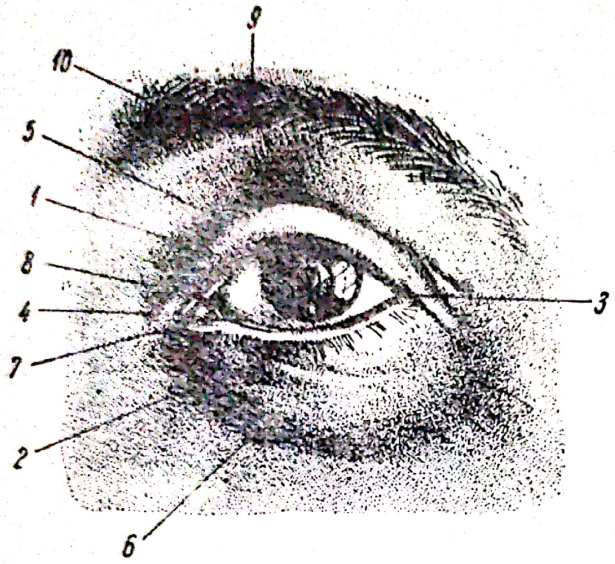

Fig. 471. Pleoapele unui ochi de om (după Rauber-Kopsch):

1 — pleoapa superioară; *2* — pleoapa inferioară; *3* — unghiul extern al ochiului; *4* — unghiul intern al ochiului; *5* — şanţul frontopalpebral; *6* — maxilopalpebral; *7* — caruncula lacrimală; *8* — plica semilunară conjunctivă; *9* — sprinceană; *10* — capătul sprincenii.

este mai mult sau mai puţin dezvoltată la diferiţi oameni. Cuta semilunară, care este un organ rudimentar la om, reprezintă a treia pleoapă sau membrana nictitantă atît de dezvoltată la păsări. Cuta semilunară este formată din două foiţe mucoase care se continuă pe marginea ei liberă. Între aceste foiţe se găseşte ţesut conjunctiv cu vase sanguine şi cîteva fibre musculare, rămăşiţe ale muşchilor motori care mişcau această cută cînd ea forma o membrană nictitantă dezvoltată.

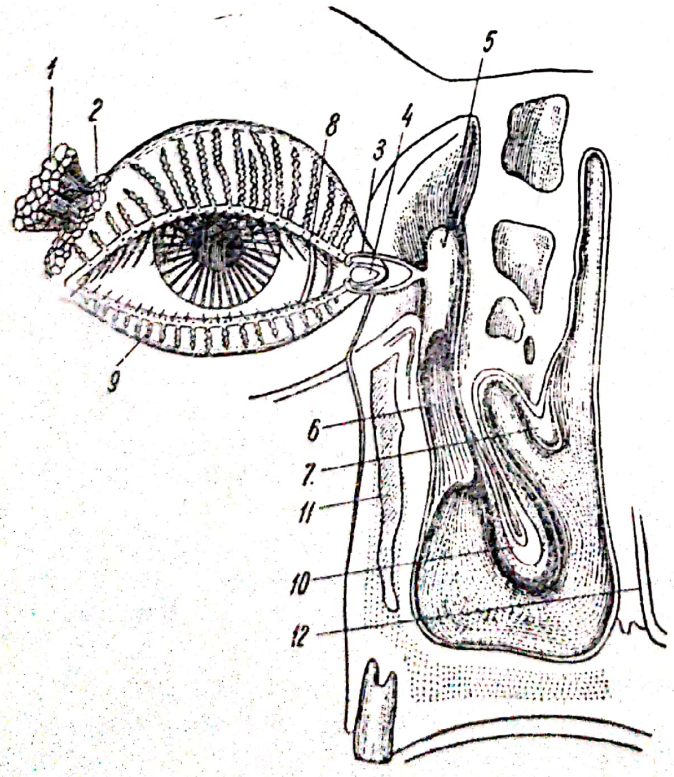

Fig. 472 Glandele ochiului şi aparatul lacrimal de om (după Plate):

1 — glandă lacrimală superioară; *2* — glandă lacrimală inferioară; *3* — canalul lacrimal; *4* — caruncula; *5* — fundul sacului lacrimal; *6* — canalul nazolacrimal; *7* — concha mijlocie; *8* — plica; *9* — glandă Meibomius; *10* — concha inferioară; *11* — sinusul maxilei; *12* — septul nazal.

Scanned with OKEN Scanner

Caruncula lacrimală este o mică ridicătură roșiatică în formă de mamelon care ocupă unghiul intern al celor două pleoape (fig. 473). Din punct de vedere histologic caruncula este constituită din 10—12 foliculi piloși, care sînt prevăzuți cu glande sebacee și de unde ies peri rudimentari, rar vizibili cu ochiul liber. Pe lîngă aceste glande pilosebacee mai găsim și cîteva glande sebacee care n-au nici o legătură cu foliculii piloși.

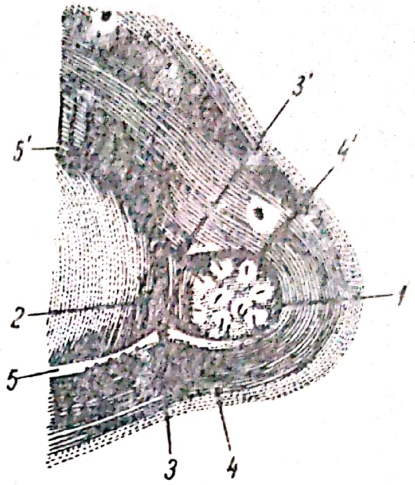

Fig. 473. Cuta semilunară și caruncula lacrimală de la un ochi de om (după Testut):
1 — caruncula lacrimală; *2* — cuta semilunară; *3* — punct lacrimal inferior; *3'* — punct lacrimal superior; *4, 4'* — marginea liberă a pleoapelor inferioară și superioară (porțiunea lacrimală); *5, 5'* — marginea liberă a pleoapelor inferioară și superioară (porțiunea ciliară), cu orificiile glandei lui Meibomius și gene.

Conjunctiva (tunică conjunctivă) este astfel numită pentru că leagă globul ocular cu pleoapele. Conjunctiva este o mucoasă care continuă pielea și învelește fața posterioară a pleoapelor și partea anterioară liberă a globului ocular.

Sistemul lacrimal este reprezentat la om prin glanda lacrimală, o glandă acinoasă în formă de strugure, situată la partea superioară, anterioară și externă a orbitei (figurile 474 și 472). Glanda lacrimală se împarte la om în două porțiuni: una principală sau orbitară și alta accesorie sau palpebrală. Porțiunea orbitară prezintă variații individuale foarte mari. După Merkel, diametrul său transversal ar fi de 20 mm, cel anteroposterior de 12 mm și cel vertical de 5 mm. Porțiunea palpebrală este mult mai mică decît porțiunea orbitară, volumul său ajunge abia la jumătatea acestuia.

Din porțiunea orbitară pleacă trei pînă la cinci canale principale de evacuare, din porțiunea palpebrală, canale de evacuare accesorii. Lacrimile se întind uniform pe toată suprafața conjunctivei, îndreptîndu-se spre unghiul intern al ochiului, unde se îngrămădesc. Din această cauză, această regiune se numește lac lacrimal. Din lacul lacrimal prin două orificii situate unul pe marginea pleoapei superioare și altul pe

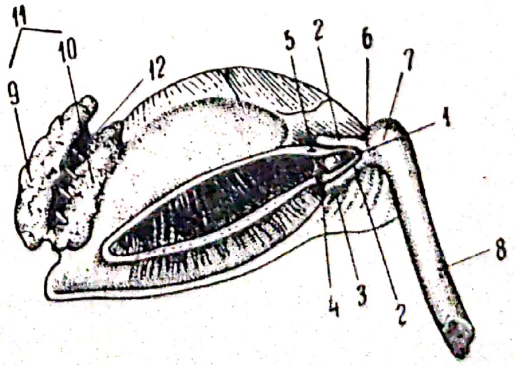

Fig. 474. Aparatul lacrimal la un ochi de om (după Rauber-Kopsch):
1 — caruncula lacrimală; *2* — canalele lacrimale; *3* — ampula ductului lacrimal; *4* — orificiul lacrimal inferior; *5* — orificiul lacrimal superior; *6* — canalul colector; *7* — fundul sacului lacrimal; *8* — canalul nazolacrimal; *9* — porțiunea orbitară; *10* — porțiunea palpebrală; *11* — glanda lacrimală; *12* — canalele excretoare ale glandei lacrimale.

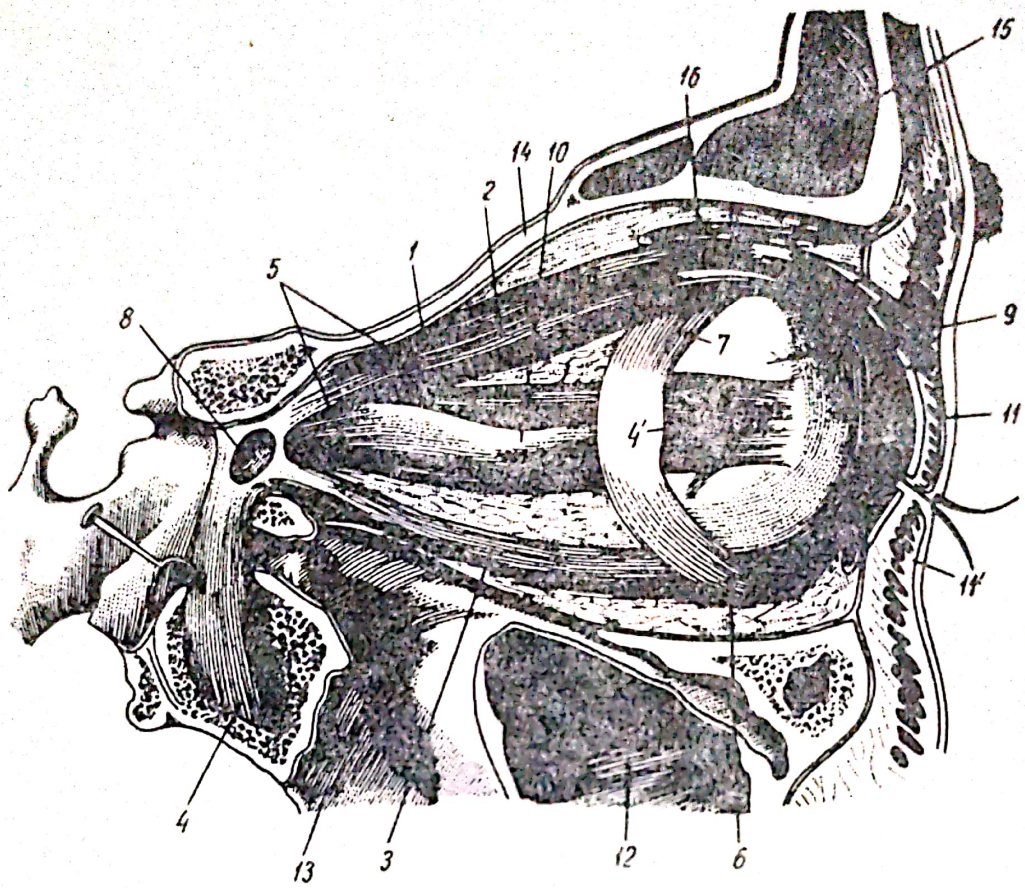

Fig. 475. Mușchii ochiului văzuți de pe fața lor externă (după Testut):
1 — mușchiul ridicător al pleoapei superioare; *2* — mușchiul drept superior; *3* — mușchiul drept inferior; *4, 4'* — mușchiul drept extern, tăiat în porțiunea lui mediană; *5* — mușchiul drept intern; *6* — mușchiul oblicul mic; *7* — tendonul ocular al mușchiului oblicul mare; *8* — inelul lui Zinn; *9* — globul ocular; *10* — nervul optic; *11, 11'* — pleoapele inferioară și superioară; *12* — sinus maxilar; *13* — apofiza pterigoidă; *14* — bolta orbitei; *15* — sinus frontal; *16* — nerv supraorbitar.

marginea pleoapei inferioare, lacrimile pătrund în conductele lacrimale ce se deschid în sacul lacrimal situat la partea internă și inferioară a orbitei. Sacul lacrimal se continuă cu canalul nazal care se deschide în meatul inferior al foselor nazale.

Mușchii globului ocular. Distingem patru mușchi drepți și doi mușchi oblici: dreptul superior, inferior, intern (nazal) și extern (temporal), precum și oblicul superior și inferior (fig. 475).

GUSTORECEPTORII (mugurii gustativi)

Gustoreceptorii sînt reprezentați prin mugurii gustativi.

Structura unui mugur gustativ este relativ simplă (fig. 476). El este format din celule senzoriale lungi și de formă cilindrică, prevăzute cu

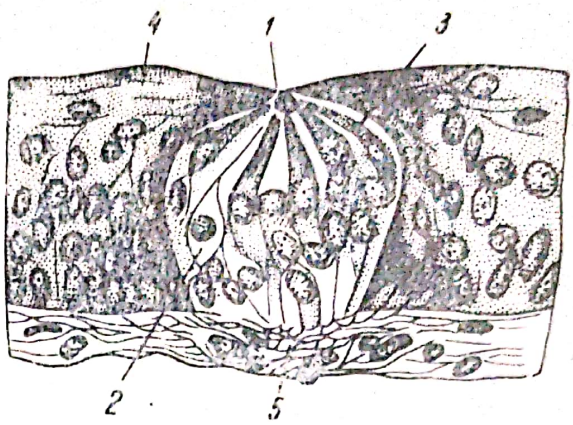

Fig. 476. Mugur gustativ (după Rauber-Kopsch):
1 — por gustativ; 2 — celulă senzorială gustativă; 3 — celulă de susținere; 4 — celule epiteliale turtite; 5 — corion.

preungiri receptoare, scurte și subțiri. Ele se află între celule de susținere, tot așa de lungi. Fibrele terminale ale nervului gustativ pătrund în mugurul gustativ, ramificîndu-se la baza celulelor senzoriale.

Mugurii gustativi apar la pești, inițial numai în partea de origine endoblastică a cavității bucale, în faringe și în esofag. La peștii osoși, îi găsim și în partea de origine ectoblastică a cavității bucale, precum și la exteriorul corpului: pe buze, pe mustăți, pe aripioare, precum și pe toată suprafața corporală. La vertebratele terestre, răspîndirea mugurilor gustativi este limitată la cavitatea bucală, precum și uneori la faringe.

Papilele gustative pot fi inervate la vertebratele inferioare de toți nervii viscerali tipici, adică de facial, de glosofaringian și pneumogastric. Papilele gustative situate pe suprafața corpului la peștii osoși sînt inervate de nervul facial (fig. 477), ceea ce ar putea constitui un indiciu că ele au emigrat aici din cavitatea bucală. În raport cu enorma dezvoltare a organelor gustative la acești pești, și ramul nervului facial care le inervează se dezvoltă puternic, situîndu-se paralel cu nervul lateral X, iar centrii bulbari ai acestui nerv se hipertrofiază.

La mamifere, organele gustative sînt foarte bine dezvoltate, situîndu-se, în general, pe limbă, dar și pe vălul palatin și în regiunea istmului bucofaringian. Pe limbă, ele se află concentrate pe excrescențe speciale, formînd papilele limbii.

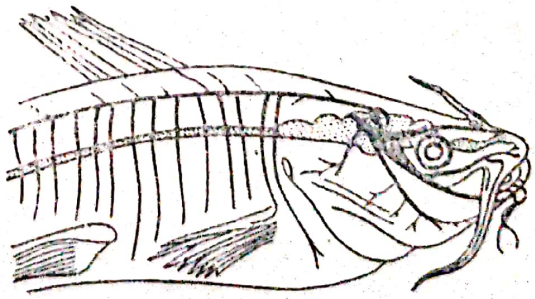

Fig. 477. Ramificațiile gustative ale nervului facial la *Ameiurus* (după Schmalhausen).

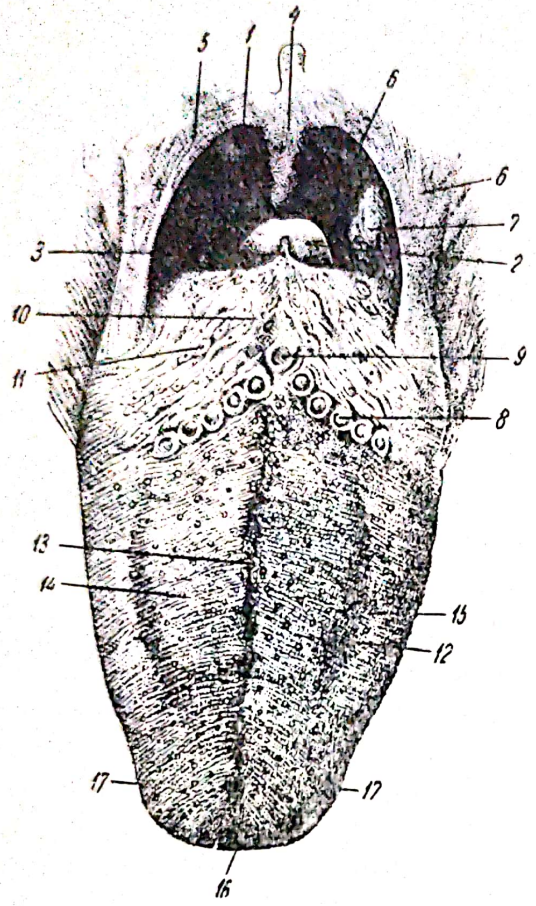

Fig. 478. Fața superioară a limbii umane (după Testut):

1 — faringe; *2* — epiglotă; *3* — repliu glosoepiglotic median; *4* — omușorul; *5* — vălul palatin cu *6*, *6'* — pilierii săi anteriori și posteriori; *7* — amigdală; *8* — papile caliciforme formînd cele două laturi ale V-ului lingual; *9* — papilă caliciformă mediană formînd vîrful V-ului; *10* — porțiunea verticală a feței superioare a limbii cu *11* — glandele sale foliculare; *12* — porțiunea orizontală a acestei fețe cu *13* — șanțul ei median; *14* — papile fungiforme; *15* — papile coraliforme; *16* — vîrful limbii; *17*, *17'* — marginile ei dreaptă și stîngă.



Fig. 479. Diferitele papile linguale (după Testut):

1 — papilă fungiformă cu cap și pedicul; *2* — papilă coraliformă ale cărei prelungiri se ridică în sus; *3* — papilă coraliformă ale cărei prelungiri se răsgrîng în afară; *4* — papilă coraliformă ale cărei prelungiri se răsfrîng în interior; *5* — papile hemisferice.

Mugurii gustativi la om. Suprafața liberă a mucoasei linguale prezintă o mulțime de ridicături numite papile (fig. 478). Perfect vizibile cu lupa sau chiar cu ochiul liber, aceste papile se pot împărți în cinci grupe: papile caliciforme sau circumvalate, papile fungiforme, papile filiforme, papile foliate și papile emisferice (fig. 479).

Papilele caliciforme, care sînt cele mai voluminoase și cele mai importante din toate, se compun dintr-o ieșitură centrală, papila propriu-zisă sau mamelonul (înalt de 1—1,5 mm) pe care o înconjură o cută a mucoasei ce are forma unei îngroșări circulare, de caliciu sau de pe-

rete (*vallum*). Între papila propriu-zisă și caliciul său periferic este săpată o depresiune circulară, șanțul sau rigola papilei. Papilele caliciforme se compun deci dintr-un mamelon central înconjurat de o rigolă și de un vallum, de unde și numele de *papillae circumvallatae* sau *papillae vallatae* (fig. 480).

Papilele fungiforme, numite astfel din cauza asemănării lor cu o ciupercă *(fungus)*, sînt umflate la extremitatea lor liberă și subțiate la extremitatea lor aderentă. Ele sînt compuse astfel dintr-un cap mai mult sau mai puțin voluminos și rotunjit pe care-l suportă un pedicel mai mult sau mai puțin lung și mai mult sau mai puțin subțire. Lungimea lor este de 0,7 mm—1,8 mm. Diametrul capului lor este de 0,8—1 mm.

Papilele filiforme sau *coroliforme* au formă de mici ridicături cilindrice sau conice, din vîrful cărora pleacă un mănunchi de prelungiri filiforme. Ele au o lungime de 0,3—3 mm.

Papilele foliate sînt constituite dintr-o serie de cute verticale asemănătoare cu foile unei cărți.

Papilele emisferice nu diferă de papilele dermice pe care le prezintă pielea.

Toate aceste papile sînt repartizate în modul următor: papilele caliciforme, în număr de 9—11, se găsesc pe fața dorsală a limbii, la unirea treimii sale posterioare cu cele două treimi anterioare și dispuse astfel încît formează un V (V-ul lingual). Papilele fungiforme, în număr de 150—200, sînt răspîndite neregulat, mai ales înaintea V-ului lingual, în dreptul marginilor vîrfului limbii. Papilele filiforme se găsesc înaintea V-ului lingual, unde formează serii liniare ce se îndreaptă oblic de la șanțul median al limbii către marginile sale, paralel cu cele două ramuri ale V-ului lingual. Papilele foliate sînt rudimentare la om

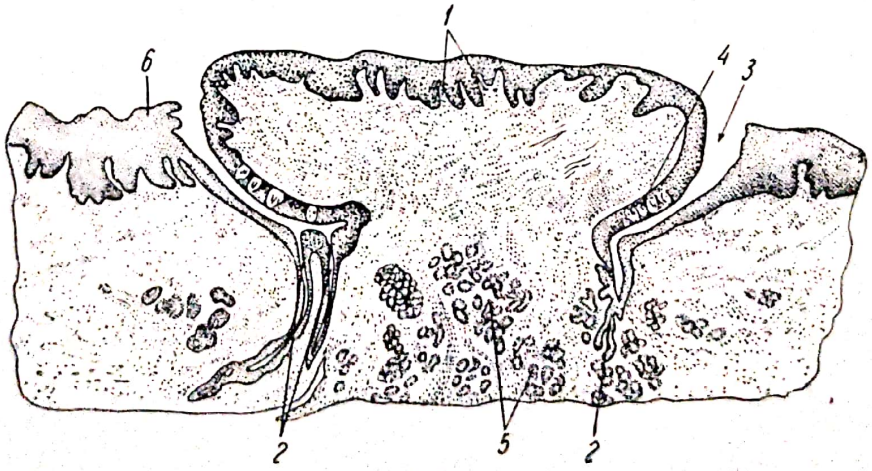

Fig. 480. Secțiune printr-o papilă circumvalată (caliciformă) de pe limba omului (după Rauber-Kopsch):
1 — papile secundare; *2* — canalele glandelor linguale; *3* — șanț circular; *4* — muguri gustativi; *5* — glande mucoase; *6* — perete circular.

(fiind foarte dezvoltate la unele animale, de exemplu la iepuri). Papilele emisferice se găsesc răspîndite pe toată suprafaţa mucoasei linguale.

Papilele circumvalate şi fungiforme conţin muguri gustativi. Pe papilele fungiforme ei se găsesc numai pe cap. Pe papilele caliciforme, ei ocupă feţele laterale ale mamelonului şi în număr mic faţa vallumului dinspre rigola circulară. Fiecare papilă circumvalată conţine aproximativ 200 de muguri gustativi. Fiecare mugur are forma unui butoiaş, cu o înălţime de 80 μ. Vîrful mugurilor intră într-o înfundătură a mucoasei linguale (foseta gustativă), umplută cu un lichid ce scaldă prelungirile celulelor gustative. Fiecare mugur este format din celule de susţinere, celule sensoriale şi nervi. Celulele de susţinere sînt elemente alungite, aşezate la periferia şi în interiorul mugurului printre celule senzoriale. Celulele senzoriale sau gustative, în număr de 4—10, prezintă o prelungire externă refringentă (bastonaşul gustativ) şi o prelungire internă filiformă, inserată pe bazală. Celulele gustative sînt înconjurate de ramificaţiile nervilor gustativi.

Papilele circumvalate conţin în interiorul lor fibre netede mai mult sau mai puţin oblice şi încrucişate care, prin contracţia lor, determină un fel de erecţie a mamelonului. În dreptul peretelui, fibrele netede formează fascicule circulare care, contractîndu-se, închid mai mult sau mai puţin rigola, împiedicînd astfel intrarea lichidelor într-însa sau împiedicîndu-le să iasă o dată intrate. În fundul rigolelor se deschid canalele unor glande salivare de tip seros. Lichidul secretat, destul de fluid, joacă un rol important în gustaţie, spălînd papilele, debarasîndu-le de lichidele sapide care au acţionat asupra mugurilor şi preparînd astfel o nouă funcţionare. Erecţia papilelor este determinată şi de o înzestrare bogată de vene care, fiind comprimate prin contracţia fibrelor netede, descrise mai sus, determină umflarea lor.

STIBORECEPTORII (organul olfactiv)

Organul olfactiv este reprezentat prin epiteliul olfactiv, găzduit într-o cavitate a feţei care ia numele de fosă nazală. Găsim o singură fosă nazală la monorinieni, două la amfirinieni. Din monorinieni fac parte ciclostomii, din amfirinieni toate celelalte vertebrate. Fosele nazale se deschid la exterior prin nări sau narine. Ele se pot deschide şi în cavitatea bucală (la tetrapode, dipnoi, crosopterigieni) prin orificii numite coane. Mărirea suprafeţei interne a foselor nazale este realizată prin pliuri, care la tetrapode sînt susţinute de excrescenţe cartilaginoase sau osoase, numite cornete (sau turbinalia).

Epiteliul olfactiv ocupă rar toată suprafaţa internă a foselor nazale la tetrapode, care prezintă aici două părţi : una căptuşită cu o mucoasă avînd un epiteliu pavimentos, denumită impropriu mucoasa respiratorie (deoarece pe aici trece aerul spre aparatul respirator), alta oferind

o mucoasă cu epiteliu senzitiv, denumit epiteliu olfactiv. El este format din celule senzitive bipolare, înconjurate de celule de susținere (fig. 481). Celulele senzitive primare olfactive (denumite și celulele lui Schultze) au un aspect fusiform alungit și prezintă la polul lor apical o excrescență globuloasă denumită vezicula olfactivă, prevăzută cu un număr de 6—8 cili scurți și subțiri, mobili la unele animale, numiți cili olfactivi. Prelungirile centrale, cilindriaxice, ale acestor celule (lipsite de mielină) trec prin placa ciuruită a etmoidului la mamifere, pentru a pătrunde în bulbul olfactiv, unde sinapsează cu celulele mitrale ale acestuia.

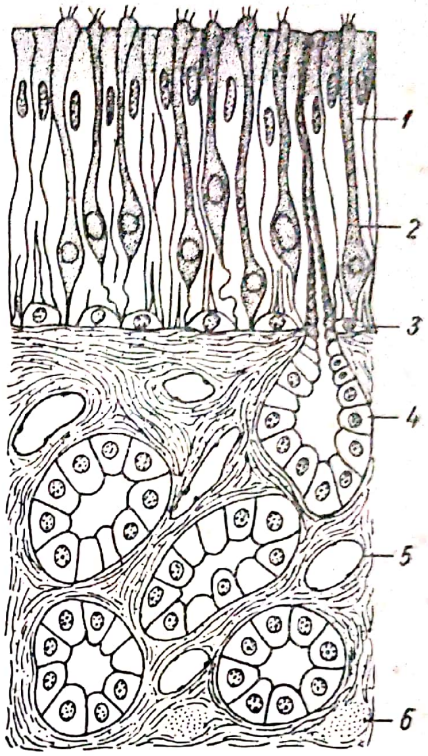

Fig. 481. Secțiune printr-un epiteliu olfactiv al unui iepure (după Drăgoi):
1 — celulă de susținere; *2* — celulă olfactivă; *3* — celulă bazilară; *4* — glandă olfactivă; *5* — vas sanguin; *6* — fibre olfactive.

Ciclostomi. Monorinia lor este legată de constituția foarte specială a capului. La animale există pe fața dorsală a capului un orificiu unic, de la care pleacă un canal membranos situat în planul sagital și care se întinde pînă la cerul gurii, unde se termină în fund de sac (petromizontide) sau se deschide în cavitatea bucală (**mixinoide**) (fig. 482). Pe peretele caudal al acestui canal membranos, aproape la înălțimea ochilor, se găsește un diverticul sferoidal nepereche, căptușit cu un epiteliu olfactiv. Acest diverticul, organul olfactiv propriu-zis, corespunde sacilor olfactivi de la pești și prezintă aceeași constituție fundamentală ca și la ei, adică e constituit din cute epiteliale formate din celule senzitive bipolare și celule banale. Restul conductului membranos este caracteristic ciclostomilor și se numește canal nazopalatin sau sac hipofizar, deoarece de pe peretele său dorsal pleacă un diverticul ce va da porțiunea glandulară a hipofizei.

La amfirinieni, găsim totdeauna două fose nazale și atrofierea unor părți din una din ele, care poate să se producă în cursul dezvoltării, duce la o monorinie comparabilă cu aceea de la ciclostomi.

Forma foselor nazale și partea pe care o iau la constituția capului sînt foarte diferite la animalele ce respiră aerul din atmosferă și la cele care respiră aerul dizolvat în apă.

La ultimele, care cuprind toți peștii (afară de dipnoi și crossopterigieni), fosele nazale sînt relativ mici, globuloase, și nu ocupă decît puțin spațiu din cap. Epiteliul olfactiv formează cute dispuse sub formă de raze sau lame paralele. Nu se găsesc niciodată glande anexate acestui epiteliu. Fosele nazale, îndepărtate mult una de alta, se deschid

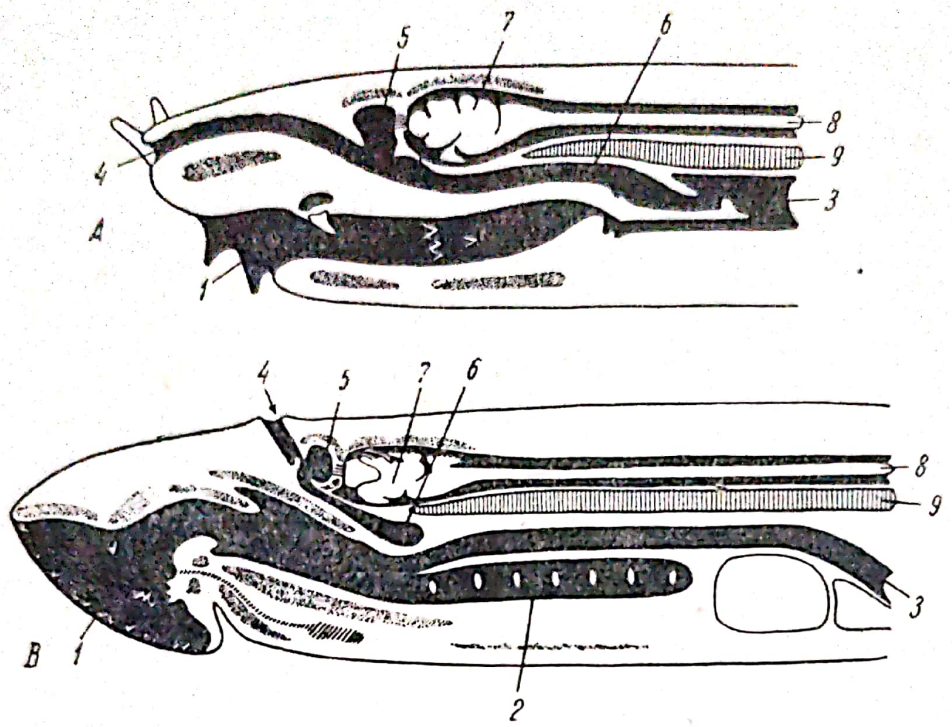

Fig. 482. Organul olfactiv al ciclostomilor (după Portmann):
A — Myxine; B — Lampetra;
1 — cavitatea bucală; *2* — sac branhial (*Lampetra*); *3* — esofag; *4* — deschiderea nazală externă; *5* — sacul olfactiv; *6* — duct nazofaringian (*Myxine*), sac hipofizar (*Lampetra*); *7* — encefal; *8* — măduva spinării; *9* — coarda.

întotdeauna numai la suprafaţa pielii şi niciodată şi la suprafaţa mucoasei digestive, cum se întîmplă la animalele ce respiră aerul din atmosferă. Nu găsim deci la peşti decît un singur fel de orificiu nazal, corespunzînd orificiului extern, adică narinei.

Acest orificiu, situat mai întîi în embriogeneză pe faţa ventrală a capului, nu rămîne acolo decît la selacieni; la teleosteeni, în cursul dezvoltării embrionare, el ajunge pe faţa dorsală. Pentru uşurarea stabilirii unui curent de aer în fosa corespunzătoare, orificiul nazal este totdeauna subîmpărţit în două părţi, din care una serveşte pentru intrarea şi cealaltă pentru ieşirea apei. La teleosteeni, această subdiviziune se obţine printr-o punte, cîteodată foarte întinsă, care împarte complet orificiul primitiv în două deschideri distincte. Aceste două deschideri pot, în afară de aceasta, să fie prevăzute fiecare cu o prelungire tubulară, mai mult sau mai puţin pronunţată; apa intră prin tubul inferior sau rostral şi iese prin cel superior sau caudal. La selacieni se formează numai o cută superficială, un fel de valvulă, care nu se sudează la marginea opusă celei pe care a luat naştere, ci trece numai deasupra ei (fig. 483). Această valvulă, foarte diferit dezvoltată, după specii, ajunge pentru a separa curenţii de apă şi a-i regulariza.

În privinţa dezvoltării organelor olfactive, se disting două feluri (tipuri) de peşti: microsmatici (Esox lucius) şi macrosmatici (Cyprinidae, Anguillidae etc.) (fig. 484).

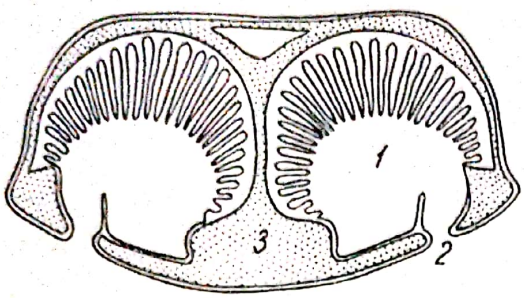

Fig. 483. Secțiune transversală prin regiunea anterioară a capului la un rechin (după Schmalhausen):
1 — sac olfactiv; *2* — nară; *3* — sept nazal.

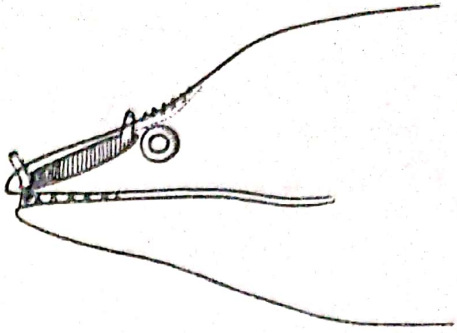

Fig. 484. Cap de *Muraena*, arătînd cele două orificii nazale (după Bütschli).

La dipnoi care respiră aerul atmosferic în unele momente ale vieții lor, fosele nazale globuloase, așezate pe cerul gurii, prezintă două orificii: unul, situat înaintea dinților, înăuntrul buzei superioare, corespunzînd orificiului extern, celălalt, situat pe cerul gurii, înapoia dinților, corespunzînd orificiului intern și lăsînd aerul să pătrundă în cavitatea bucală. Este bine stabilit însă astăzi că dipnoii nu respiră aerul atmosferic cu ajutorul nărilor lor, care sînt exclusiv puse în slujba mirosului. Ei absorb aerul printr-o mișcare de deglutiție. La crosopterigieni, organul olfactiv este reprezentat prin doi saci nazali, comunicînd cu exteriorul prin două tuburi nazale, unul anterior și altul posterior, terminate prin nări, precum și cu cavitatea bucală, printr-un tub coanal, deschis printr-o coană pe cerul gurii. Reprezentanții genului *Latimeria* nu au însă coane. În ceea ce privește rolul în inspirație al sacului nazal, de la crosopteringieni, *Römer* are rezerve. El propune ca acești pești să nu mai fie incluși împreună cu dipnoii în subclasa *Choanichtyes*, ci să creeze pentru ei și dipnoi subclasa *Sarcopterygia*, adică a peștilor cu înotătoare cărnoase.

Amfibieni. Fosele nazale sînt cavități neregulate, situate înaintea creierului și ale căror orificii extern și intern (coane) sînt situate pe aproape aceeași linie verticală; coanele se deschid în cavitatea bucală (fig. 485). Partea olfactivă ocupă pereții superiori, interni și posteriori ai foselor, restul fiind format din epiteliu respirator. Epiteliul olfactiv nu mai formează cute, dispuse radiar, cu excepția unor urodele perenibranhiate, unde regăsim urme de această dispoziție comună peștilor. În fosele nazale se deschid glande care dau mucoasei un oarecare grad de umiditate.

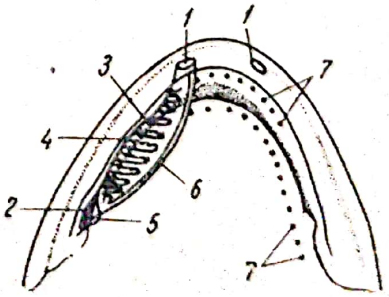

Fig. 485. Cerul gurii la *Necturus* (după Bütschli):
1 — narine; *2* — coană; *3* — pliuri; *4* — fosă nazală; *5* — cută; *6* — cută longitudinală; *7* — dinți.

Reptile. Fosele nazale sînt situate dedesubtul extremităților rostrale ale creierului

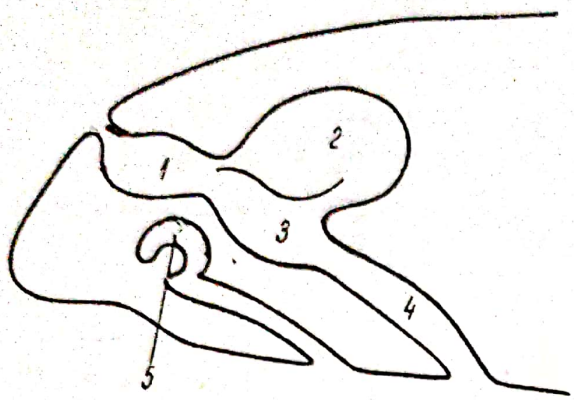

Fig. 486. Schema organului olfactiv de la *Lacerta viridis* (după Schmalhausen):
1 — vestibul; *2* — sac olfactiv; *3* — partea respiratorie; *5* — organul lui Jacobson.

şi se împart în două părţi distincte: una rostrală, care constituie anticamera sau vestibulul, alta caudală ce formează cavitatea olfactivă propriu-zisă (fig. 486). Vestibulul este căptuşit cu o mucoasă pur respiratorie. Cavitatea olfactivă propriu-zisă prezintă pe peretele său lateral un cornet căptuşit cu un epiteliu olfactiv. Această cavitate comunică cu gura printr-o coană care are o formă variabilă după specii; rotundă şi foarte rostrală la saurieni, ea se deschide în fundul gurii la crocodilieni. Aceştia ne arată, pentru prima dată, o boltă palatină, care împarte în două cavitatea bucală primitivă şi creează astfel adevărate fose nazale, cu care se confundă fosetele primitive.

Păsări. Fosele nazale ale păsărilor se aseamănă în multe privinţe cu acelea ale reptilelor celor mai primitive. Coanele, sub forma a două crăpături alungite, se găsesc lipite una de alta şi deschizîndu-se aparent pe cerul gurii printr-o singură crăpătură. Narinele, a căror formă poate merge de la una rotundă la o simplă crăpătură şi pot fi prevăzute cu o clapă *(operculum)*, se găsesc cele mai adeseori în regiunea mijlocie a ciocului; ele se pot deplasa însă pînă la vîrf *(Apteryx)* sau pînă aproape de bază. Septumul, cele mai adeseori cartilaginos, care pleacă de pe mezetmoidul osos, este la unele păsări străbătut în partea rostrală de un orificiu *(nares perviae)*; cîteodată întreg septumul este osificat.

Partea rostrală a fosei nazale reprezintă un vestibul ce se complică prin aceea că de pe peretele său lateral pleacă o excrescenţă simplă

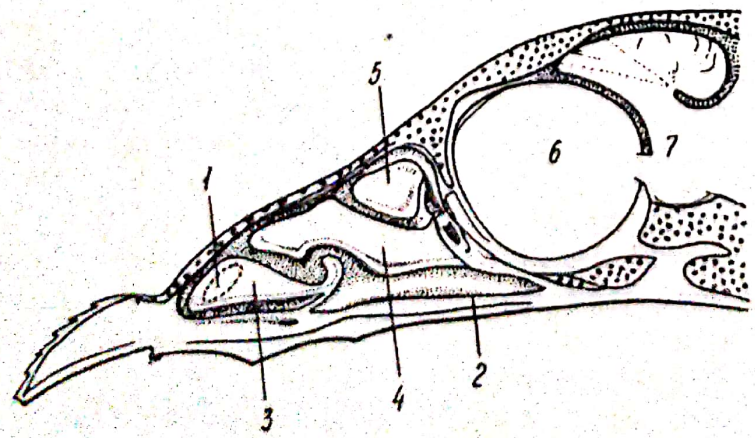

Fig. 487. Organul olfactiv de la *Phasianus colchicus* (după Bütschli):
1 — narină; *2* — cută a cerului gurii; *3* — cornet anterior; *4* — cornet mijlociu; *5* — cornet superior; *6* — ochi; *7* — encefal.

Scanned with OKEN Scanner

sau complicată în formă de lamă sau de cornet, care pătrunde în el : este cornetul vestibular (fig. 488). El lipsește numai la puține forme (de exemplu, Gypogeranus). Ca și întreg vestibulul și acest cornet este căptușit de un epiteliu pavimentos pluristratificat. Vestibulul comunică larg cu cavitatea olfactivă propriu-zisă. În această cavitate, puțin dorsal și caudal față de cornetul vestibular, se desprinde de pe peretele său lateral un nou cornet. Este cornetul mijlociu sau primar, căptușit la începutul dezvoltării ontogenetice, cu un epiteliul olfactiv. Mai tîrziu însă, epiteliul este înlocuit cu unul ciliat indiferent. În sfîrșit, adesea apare în unghiul dorsocaudal al fosei nazale încă o a treia formațiune asemănătoare unui cornet (cornetul superior sau secundar), care se deosebește de celelalte cornete prin aceea că nu-i format dintr-o lamelă cartilaginoasă, ci printr-o înfundare a peretelui lateral cartilaginos al fosei nazale, determinată de un sinus aerian. Acest sinus al cornetului superior se leagă de sinusul orbitar, care se găsește în regiunea rostrală a orbitei și apoi cu sinusul maxilar. Sinusul orbitar comunică printr-un orificiu în formă de crăpătură cu fosa nazală în dreptul părții caudale a cornetului mijlociu. Numai cornetul superior sau, cînd acesta lipsește (ca la *Columba*), porțiunea corespunzătoare a fosei nazale, sînt căptușite cu un epiteliu olfactiv.

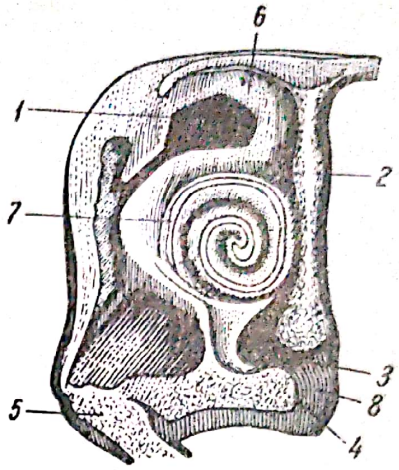

Fig. 488. Secțiune transversală prin organul olfactiv de la *Gallus domesticus* (după Plate):

1 — sinus orbitar; *2* — septum; *3* — coană primară; *4* — coană secundară; *5* — maxilă; *6* — cornetul olfactiv; *7* — cornetul mijlociu; *8* — fisura palatină.

O glandă de mărime variabilă se deschide cu ajutorul unui canal medial în vestibul. După felul în care se dezvoltă, această glandă ar trebui să corespundă glandei mediale sau septale de la amfibieni și reptile. Unele păsări au și o glandă nazală laterală.

Mamifere. Aparatul olfactiv al mamiferelor se distinge prin prezența unui nas exterior, format din oasele nazale, cartilajele nazale și septumul nazal cartilaginos. Acest septum separă două vestibule nazale. Nasul exterior ia o dezvoltare mare la animalele acvatice el posedă sfincțere care se închid atunci cînd animalul se scufundă în apă.

Spre deosebire de păsări și de majoritatea reptilelor (afară de Crocodilieni), mamiferele au o boltă palatină secundară, care separă cavitatea bucală în două etaje, dintre care cel superior (format între baza craniului și bolta palatină secundară) primește deschiderea coanelor primare și prelungește fosele nazale ce se vor deschide în faringe prin coane secundare. Această dispoziție este deosebit de avantajoasă, deoarece asigură posibilitatea respirației chiar atunci cînd gura este plină de alimente.

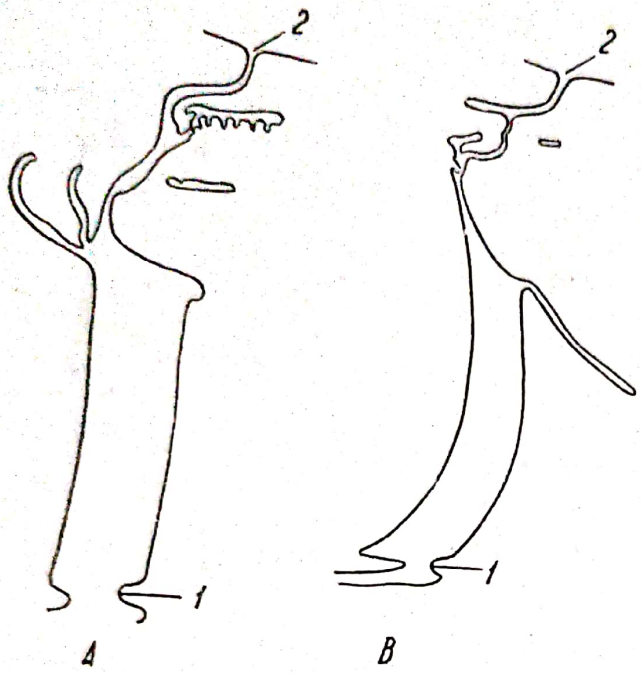

Fig. 489. Schema organului olfactiv de la *Cetaceele odontocete* (după Plate):
A — Phocaena; *B* — Delphinus; *1* — coane; *2* — narine.

Fosele nazale se dezvoltă mult, o dată cu faţa, care creşte în înălţime. Ele ocupă o mare parte din faţă şi din bot. Totuşi, la cetacee, fosele nazale sînt foarte reduse (fig. 489) şi nu se prelungesc în bot, care-i format numai din maxile şi premaxile. În afară de aceasta, ele sînt verticale, străbat craniul de jos în sus şi au forma a două conducte. În legătură cu această situaţie deosebită a foselor nazale, scheletul feţei suferă mari modificări. Coanele se deschid în partea superioară a faringelui. Ele sînt înalte şi cu deschiderea dispusă într-un plan vertical sau cîteodată oblic. Deschiderea laringelui urcă pînă în dreptul coanelor la unele ungulate (de exemplu la cal) şi mai ales la cetacee, care pot astfel să respire prin nări, aşezate pe faţa dorsală a capului şi în acelaşi timp să înghită hrana din apă. La cetacee, una din nări se atrofiază uneori, cea care subsistă luînd numele de event. La unele cetacee (caşalot), o fosă nazală se dezvoltă asimetric şi dă craniului un aspect cocoşat.

Cavitatea foselor nazale este în parte ocupată de cornete (conchae sau turbinale) (fig. 490). Cornetele au ca scop mărirea suprafeţei senzoriale şi respiratorii a foselor nazale. În porţiunea respiratorie, ele joacă şi rolul unui filtru care opreşte praful, a unui radiator care încălzeşte aerul inspirat, căci posedă o bogată vascularizaţie, a unui burete umed, care încarcă aerul inspirat cu umiditatea necesară. În porţiunea olfactivă, ele măresc suprafaţa senzitivă. Numărul cornetelor variază cu specia. Găsim : naso-turbinale, în legătură cu oasele nazale ; maxilo-turbinale, în legătură cu oasele maxilare ; etmo-turbinale, în legătură cu etmoidul. Naso- şi maxilo-turbinalele sînt analoge cu cornetul lateral de la saurieni şi cu cornetele mijlociu şi superior de la păsări.

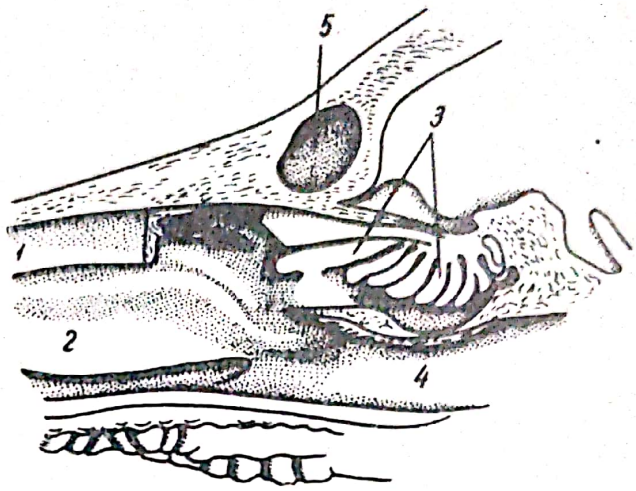

Fig. 490. Organul olfactiv de la Sus scrofa domestica (după Bütschli):
1 — nazoturbinal; *2* — maxiloturbinal; *3* — etmoturbinale; *4* — duct nazal; *5* — sinus frontal.

Etmoturbinalele sînt specifice mamiferelor şi caracteristice acestei clase. Unele dintre ele sînt lungi şi sînt denumite entoturbinalii ; altele sînt scurte : ectoturbinalii.

Sub raportul sensibilităţii lor olfactive, mamiferele se împart în trei grupe :

1) Macrosmatice, care cuprind majoritatea mamiferelor : monotreme, marsupiale, insectivore, fissipede, glires, prosimieni, edentale, ungulate.

2) Microsmatice : pinipede, mysticete (cetacee cu fanoane, de exemplu Balaena), primate, om.

3) Anosmatice : cetodonte = Odontocete (cetacee cu dinţi de exemplu Delphinus).

Într-un mod general, mamiferele adaptate la viaţa acvatică sînt anosmatice sau microsmatice. Astfel, la monotreme, ornitorincul care trăieşte mult în apă are un aparat olfactiv mai redus decît Echina, care trăieşte pe uscat.

Organul olfactiv la om. Dat fiind că omul este un microsmatic, cele două fose nazale prezintă fiecare numai trei cornete, cu toate că în embriogeneză apar cinci cornete. Cornetele superioare şi mijlocii pornesc de pe etmoidele laterale (etmoturbinalia). Cornetele inferioare sînt oase independente. Sub fiecare cornet există cîte un spaţiu numit meat (meat superior, mijlociu şi inferior). Mucoasa olfactivă, care prezintă aceeaşi structură tipică pentru toate vertebratele, acopere numai partea superioară a cavităţilor nazale ; adică cornetul superior, peretele superior al fosei şi partea superioară a septumului nazal. Restul pereţilor foselor

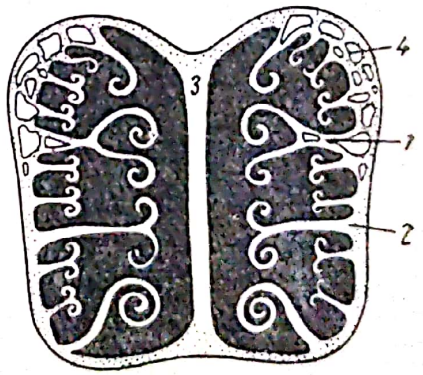

Fig. 491. Secţiune transversală prin fosele nazale ale unui mamifer (după Schmalhausen):
1 — entoturbinal; *2* — ectoturbinal; *3* — sept nazal; *4* — cavitate cu aer-sinus.

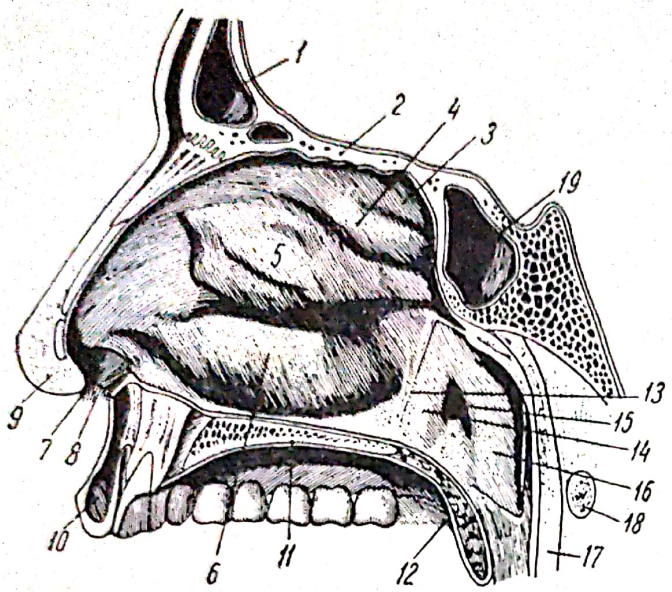

Fig. 492. Peretele extern al fosei nazale (partea dreaptă), (după Testut):

1 — sinus frontal; *2* — lama ciuruită a etmoidului; *3* — al patrulea cornet sau cornetul lui Santorini; *4* — cornetul superior; *5* — cornetul mijlociu; *6* — cornetul inferior; *7* — vestibulul foselor nazale cu nările; *8* — păr din nările omului; *9* — lobulul nasului; *10* — buza superioară; *11* — bolta palatină; *12* — vălul palatin; *13* — jgheabul nasofaringian; *14* — cută salpingopalatină; *15* — orificiul faringian al trompei lui Eustachi; *16* — cută salpingofaringiană; *17* — peretele posterior al faringelui; *18* — arcul anterior al atlasului; *19* — sinusului sfenoidal.

nazale este acoperit cu mucoasă „respiratorie". În acest mod, suprafața mucoasei olfactive din fiecare fosă este de abia circa 2,40 cm^2.

Axonii celulelor olfactive din fiecare fosă, a căror totalitate formează nervul olfactiv, străbat lama ciuruită a etmoidului și pătrund în bulbul olfactiv, unde sinapsează cu celulele mitrale. Bulbul olfactiv reprezintă astfel centrul primar al căii olfactive.

ORGANUL LUI JACOBSON

Aparatul olfactiv prezintă o anexă, *organul lui Jacobson* sau *organul vomeronazal*, asupra naturii căruia planează încă îndoieli. În ceea ce privește rolul său, nu sîntem azi mai avansați în această privință decît în epoca lui Cuvier. Este posibil ca el să aprecieze calitatea substanțelor introduse în gură.

Batracienii. Dacă exceptăm Proteus și Necturus (la care el a suferit probabil o regresiune), toți batracienii prezintă dedesubtul foselor nazale o pereche de organe tubulare speciale, numite organele lui Jacobson. Organul există la larve; el apare ca diverticul al mucoasei cavității nazale, în regiunea sa inferioară, la punctul de unire al epiteliului olfactiv cu epiteliul respirator și se termină în fund de sac. Organul lui Jacobson își păstrează toată viața legătura cu cavitatea olfactivă de unde a derivat și se pune în legătură cu cavitatea bucală, printr-un canal care se deschide aproape de coană.

Mulți autori contestă acestui diverticul al cavității olfactive de la amfibieni valoarea de organ al lui Jacobson.

Scanned with OKEN Scanner

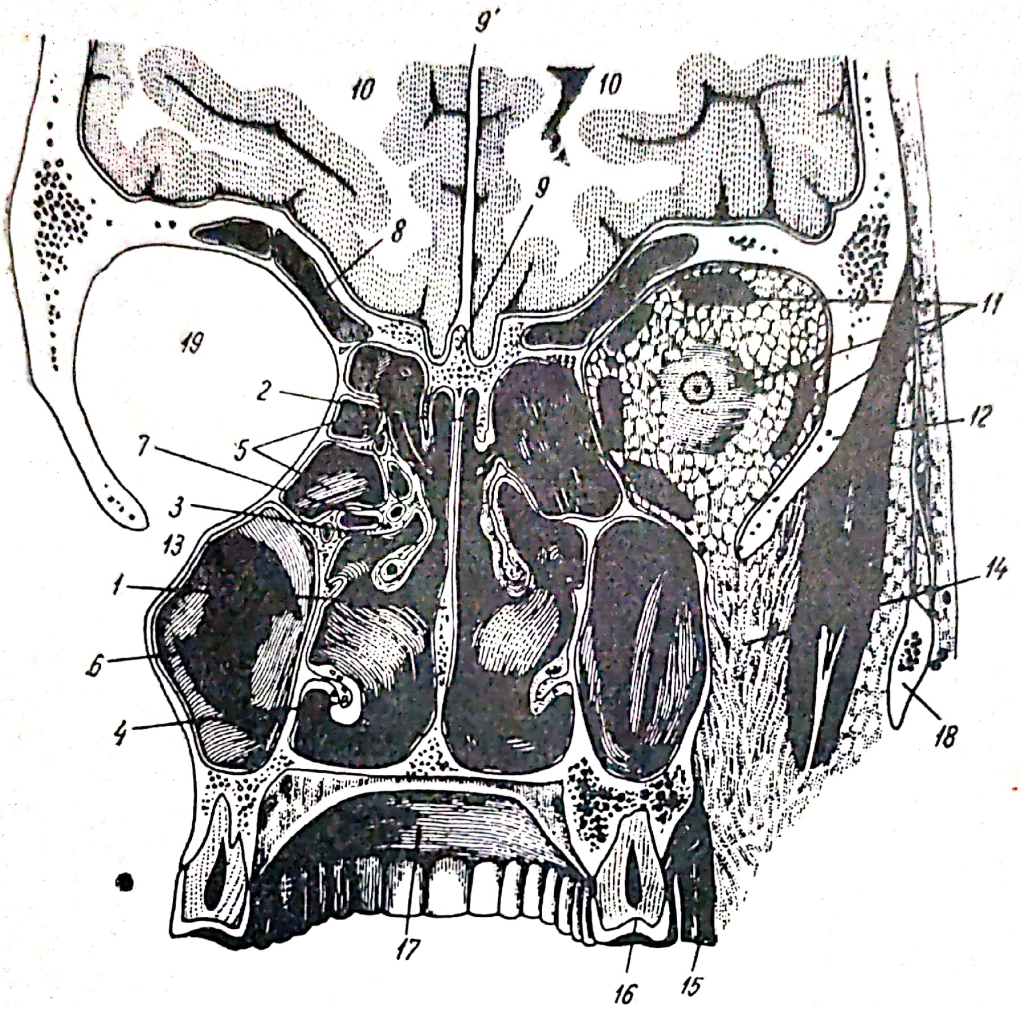

Fig. 493. Secțiune frontală a foselor nazale trecînd prin ultimul molar (după T e s t u t):

1 — peretele foselor nazale; *2* — cornet superior; *3* — cornet median; *4* — cornet inferior; *5* — celule etmoidale posterioare; *6* — sinus maxilar; *7* — promontoriul foselor nazale sau bula etmoidală; *8* — sinus frontal; *9* — apofiza *crista galli* cu *9'* — coasa creierului; *10* — creierul; *11* — globul ocular și mușchii săi; *12* — aripa mare a sfenoidului; *13* — crăpătura sfenomaxilară; *14* — țesut adipos al fosei zygomatice; *15* — mușchi buccinator; *16* — al treilea molar; *17* — bolta palatină; *18* — apofiza zygomatică; *19* — orbita stîngă.

Reptile. Saurienii și ofidienii posedă organe ale lui Jacobson incontestabile (fig. 494). Aceste organe se formează pe seama mucoasei cavităților nazale, însă devin independente de ele. Ele iau atunci forma a două tuburi cilindrice, împărțite longitudinal în două jumătăți dintre care una se invaginează în cealaltă. Peretele semicilindrului exterior este gros și primește ramificațiile nervului olfactiv; peretele semicilindrului invaginat este subțire și nesenzitiv. Un canal evacuator pleacă de la extremitatea rostrală a organului și se deschide în gură mult înaintea coanelor.

La chelonieni, organul lui Jacobson nu comunică cu gura și se poate reduce la o expansiune către exterior a unei regiuni diferențiate a

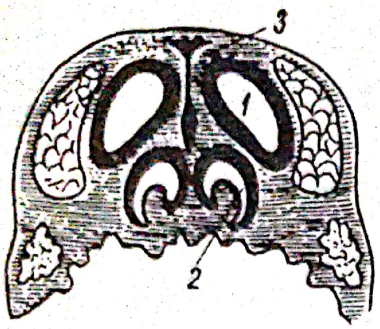

Fig. 494. Secțiune transversală prin capul de *Lacerta agilis*. Organul Jacobson (după Schmalhausen): *1* — partea principală a cavității olfactive; *2* — cavitatea organului lui Jacobson; *3* — sept nazal.

mucoasei olfactive, care se întinde cîteodată și la regiunea respiratoare (Testudo, Emys). La crocodilieni, organul lui Jacobson se schițează numai și apoi dispare.

Păsări. Organul lui Jacobson este aici rudimentar sau absent.

Mamifere. La aparatul olfactiv este anexat aproape totdeauna un organ a lui Jacobson, situat dedesubtul cavității nazale, spre linia mediană; el are forma unui canal, al cărui perete înturnat către planul de simetrie este convex și celălalt perete concav.

Desprins de cavitatea nazală, organul lui Jacobson, își păstrează comunicarea cu fosele nazale printr-un canal special, canalul lui Stenson, care pornește din regiunea inferioară a foselor nazale, unindu-le cu canalul evacuator al organului lui Jacobson. Canalul lui Stenson se deschide pe de altă parte în cavitatea bucală înapoia incisivilor, partea sa inferioară primind din acest motiv numele de canal incisiv sau canal nazopalatin.

Organul lui Jacobson și canalul lui Stenson sînt bine dezvoltate la ungulate și rozătoare. Ele rămîn rudimentare la cetacee și se atrofiază de timpuriu la primate. La om, organul lui Jacobson este redus la o simplă expansiune găunoasă a mucoasei septale.

PROPRIORECEPTORII

Proprioreceptorii pot fi reprezentați prin terminațiile libere ale nervilor în țesut muscular, prin fusuri neuromusculare și prin corpusculi tendinoși.

Terminațiile libere ale nervilor centripeți în țesutul muscular sînt foarte puține la număr. Ele își pierd succesiv teaca lui Henle, teaca de mielină și teaca lui Schwann și formează arborizații în țesutul conjunctiv interfascicular. Se găsesc, de asemenea, terminații libere *(Șmirnov, Dogiel)* în țesutul conjunctiv al miocardului, în endocard și pericard.

Fusurile neuromusculare se găsesc în aproape toți mușchii (cu siguranță lipsesc numai în mușchii ochiului) (fig. 495). Ei sînt mai puțin numeroși în mușchii trunchiului și mai numeroși în acei ai extremităților. Descoperite de Köllicker, ele au fost studiate la mamifere de Kühne, Roth, Babinski.

Fusurile neuromusculare au valoare de aparate receptoare ale mușchilor, adică de aparate ce recepționează excitațiile izvorîte din tensiunea mușchilor. Organul fusiform este învelit de o teacă conjunctivă. Sub aceasta se găsesc cîteva lamele, ca la corpusculii lui Vater-Pacini, care închid un spațiu umplut cu un lichid. Acest spațiu este străbătut de un fascicul de fibre musculare (fasciculul lui Weissmann), fibre ținute strîns unele lîngă altele, printr-un țesut conjunctiv fin, bogat în celule, de la care pleacă legături la lamele. La om, într-unul din capetele fusului, intră mai multe fibre musculare (2—4) care formează de mai înainte un mic fascicul separat sau se desparte dintr-un fascicul mai mare. O arteră mică care formează o rețea capilară și țesut conjunctiv însoțesc aceste fibre. După intrarea în fus, fiecare din fibrele musculare se divide într-un mănunchi de mai multe fibre subțiri (2—3 sau mai multe) care se termină la celălalt capăt al fusului. La acest capăt „tendinos" al fusului, ies deci de 3—4 ori mai multe fibre decît la capătul muscular. Aceste fibre aparțin totdeauna fibrelor „închise roșii", bogate în citoplasmă și granule. În interiorul fusului se găsesc, de asemenea, și nuclei în mijlocul masei fibrilare. Porțiunea mijlocie și mai groasă a fusului nu mai prezintă, de obicei, striațiile transversale (discurile întunecate și clare) care dispar cu totul pe o distanță oarecare. De aceea, acolo se găsesc numeroși nuclei îngrămădiți unii în alții, așa încît fibra puțin îngroșată seamănă cu un burduf plin cu nuclei.

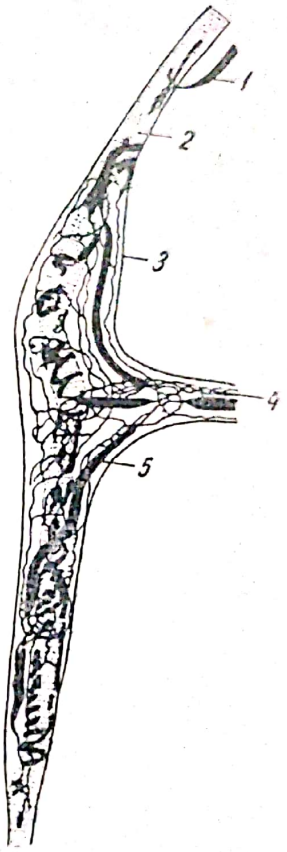

Fig. 495. Fusul neuromuscular (după Drăgoi):
1 — fibră nervoasă motoare; 2 — fibră musculară striată; 3 — teaca fusului; 4 — fibre amielinice; 5 — fibre senzitive.

De fus se apropie un nerv puternic. El conține fibre motoare și senzitive. Cele motoare ajung la cele două capete ale fusului și formează acolo plăci terminale pe fibre. Fiecare fibră are astfel două plăci terminale, una pe capătul muscular și alta pe capătul tendinos, de fiecare parte a porțiunii mijlocii.

Fibra sau fibrele senzitive, după ce și-au pierdut teaca lui Henle, care se continuă cu teaca lameloasă a fusului, pătrund în fus. Ele ajung la porțiunea mijlocie a acestuia și formează pe fiecare fibră un aparat terminal care stă pe sarcolem.

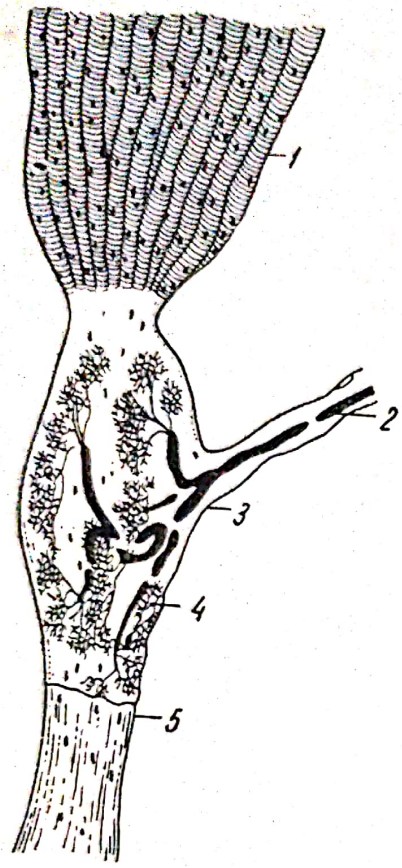

Fig. 496. Corpusculul tendinos al lui Golgi (după Drăgoi):

1 — fibre musculare striate; *2* — fibră nervoasă; *3* — teaca lui Key-Retzius; *4* — arborizație nervoasă; *5* — tendon.

La multe fusuri (la pisică, la om) se găsește pe ambele laturi ale acestei terminații mijlocii (totdeauna prezente) un al doilea aparat terminal epilemal cu ramificații arborescente și cu plăci terminale, care aparțin unor fibre particulare. Fibrele senzitive care ajung la partea mijlocie a fibrelor musculare din fus se învîrt în spirală în jurul fiecăreia sau se întind ca o panglică în lungul porțiunii lor modificate, emițînd, din loc în loc, o ramură care se învîrte ca o brățară în jurul fibrei contractile. În sfîrșit, fiecare fibră nervoasă se deztortochează și poartă, la extremitatea sa, o ramificație polimorfă. Fusurile neuromusculare funcționează ca adevărate miodinamometre, recepționînd excitațiile izvorîte din contractarea fibrelor musculare.

Corpusculii tendinoși ai lui Golgi sau fusurile tendinoase ale lui Golgi sau organele musculotendinoase ale lui Huber și Dewitt se găsesc în tendon împreună cu corpusculi de-ai lui Vater-Pacini și cu terminații libere. În vecinătatea unei inserții musculare, fibrele tendinoase se umflă și fuzionează adesea unele cu altele. La fusul astfel constituit vin una sau mai multe fibre nervoase, care-și pierd teaca de mielină și teaca lui Schwann și se ramifică liber la suprafață sau în zona superficială. O teacă lamelară acoperă fusul și pare că nu se întinde mai departe decît el (fig. 496).

După părerea lui G. V. Ciaccio, dezvoltată apoi de Ruffini, organele musculotendinoase ar permite evaluarea gradului de contracție necesar pentru a învinge o rezistență dată. Ele ar contribui deci la reglarea intensității contracției musculare de către centrul nervos.

BIBLIOGRAFIE

1. Abel, A. *Stämme der Wirbeltiere.* Walter de Gruyter, Berlin, 1929.
2. Andereev, L. A. ș. a. *Manual de fiziologie* (trad.). București, Editura medicală, 1950.
3. Anthony, R. *Anatomie comparée du cerveau.* G. Doin, Paris, 1927.
4. Anthony, R. *Le déterminisme et l'adaptation morphologique en Biologie animale.* Masson, Paris, 1923.
5. Ariens Kappers, C. U. *Die vergleichende Anatomie des Nervensystems der Wirbeltiere und des Menschen.* De Erven F. Bohn, Haarlem, 1921.
6. Aron, M. și Grassé, P. *Biologie animale.* Masson, Paris, 1946.
7. Benninghoff, A. *Lehrbuch der Anatomie des Menschen.* Lehman, München, Berlin, 1940.
8. Bolk, L. ș. a. *Vergleichende Anatomie der Wirbeltiere.* Vol. II, p. 2, Urban & Schwarzenberg, Berlin, 1939.
9. Böker, H. *Verleichende biologische Anatomie der Wirbeltiere.* Fischer, Jena, 1935.
10. Boule, M. și Vallois, H. *Les hommes fossiles.* Masson, Paris, 1956.
11. Boule, M. și Piveteau, J. *Les fossiles.* Masson, Paris, 1935.
12. Braus, H. *Anatomie des Menschen.* J. Springer, Berlin, 1921.
13. Bujor, P. *Morfologia scheletului.* Litografia-Iași, 1930.
14. Bunak, V. V. ș. a. *Antropologhia.* Narkompros, Moskva, 1941.
15. Bütschli, O. *Vorlesungen über vergleichende Anatomie.* W. Engelman, Leipzig, 1910.
16. Collin, L. *L'organisation nerveuse.* A. Michel, Paris, 1944.
17. Donskoi, D. D. *Biomecanica exercițiilor fizice.* București, Editura tineretului, 1958.
18. Drăgoiu, I. *Elemente de histologie.* H. Welther, Sibiu, 1946.
19. Duckworth, W. *Morphology and Anthropology.* University Press, Cambridge, 1915.
20. Ellenberger, W. și Baum, H. *Handbuch der vergleichenden Anatomie der Haustiere.* Berlin, Springer, 1943.
21. Filimonov, I. N. *Anatomia i ghistologhia nervnoi sistemî.* Acad. Med. N. Moskva, 1949.
22. Gheție, V. ș. a. *Atlas de anatomie comparativă.* București, Editura Agro-silvică de Stat, 1954.
23. Goodrich, S. E. *Studies in the structure and development of Vertebrates.* Macmillan and Co. London, 1930.



24. Grassé, P. *Traité de Zoologie.* t. XII, Grands problemes d'anatomie comparée, Masson, Paris, 1954.
25. Gray, G. *Anatomia descriptivă şi aplicată* (trad.). Jean Leon, Bucureşti, 1945.
26. Gremiaţki, M. A. *Anatomia celoveka.* Moskva, Sov. Nauka, 1950.
27. Hesse, R. şi Doflein, F. *Tierbau und Tierleben.* Fischer, Jena, 1935.
28. Ihle, J. E. W. ş.a. *Vergleichende Anatomie der Wirbeltiere.* J. Springer, Berlin, 1927.
29. Ivanitski, M. F. *Anatomia celoveka.* Fiskultura i Sport, Moskva, 1956.
38. Kingsley, J. S. *Outlines of comparative Anatomy.* P. Blakinston's Son and Co Philadelphia, 1926.
31. Klimov, A. F., Akaevski, A. I. *Anatomia domaşnih jivotnih.* Moskva, Sov. Nauka, 1951.
32. Kostoianţ, H. C. *Osnovi sravnitelnoi fiziologhii.* Moskva, Sov. Nauka, 1951.
33. Kulenbeck, H. *Vorlesungen über das Zentralnervensystem der Wirbeltiere.* Fischer, Jena, 1927.
34. Kurepina, M. şi Vooken, G. *Anatomia celoveka.* Moskva, Ucipedghiz, 1957.
35. Lesbres, F. X. *Précis d'Anatomie comparée des animaux domestiques.* J. B. Baillière et fils, Paris, 1923.
36. Lisenkov, N. K. ş.a. *Ucebnic normalnoi anatomii celoveka.* Moskva, Medghiz, 1958.
37. Morin, E. *Physiologie du système nerveux central.* Masson, Paris, 1958.
38. Neal, A. V. şi Rand, H. W. *Chordate Anatomy.* Blakiston C-ie Philadelphia and Toronts, 1939.
39. Necrasov, O. şi Şerban, A. *Contribuţie la studiul morfologic al sacului vascular la peştii osoşi.* St. şi cerc. şt. Filiala Iaşi Academia Republicii Socialiste România, II, 3—4, 1951.
40. Necrasov, O. ş.a. *Contribuţie la studiul variabilităţii volumului encefalului la peştii teleosteeni* I, Iaşi, An. St. Univ., 1—2, 1955.
41. Necrasov, O. ş.a. *Contribuţie la studiul structurii microscopice a sacului vascular la peştii osoşi.* II, Iaşi, An. St. Univ. 2, 1956.
42. Nesturch, M. F. *Originea omului* (trad.) Bucureşti, Editura de Stat, 1959.
43. Perrier, R. *Eléments d'anatomie comparée.* J. B. Bailliere, paris, 1910.
44. Pavlov, G. M. *Anatomia celoveka.* Moskva, Ucipedghiz, 1952.
45. Plate, L. *Allgemeine Zoologie.* G. Fischer, Jena, 1922.
46. Piveteau, J. *Traité de Paléontologie.* Masson, Paris, 1957.
47. Poirier, P. *Traité d'Anatomie humaine.* J. Battaille, Paris, 1912.
48. Policard, A. *Precis d'Histologie physiologique.* Doin, Paris, 1944.
49. Portmann, A. *Vergleichende Morphologie der Wirbeltiere.* B. Schwalbe, Basel, 1959.
50. Rauber-Kopsch. *Lehrbuch und Atlas der Anatomie des Menschen.* G. Thieme, Leipzig, 1941.
51. Reynolds, S. H. *The Vertebrate skeleton.* University Press, Cambridge, 1913.
52. Rochon-Duvigneaud, A. *L'oleil et la vision des vertébrés.* Masson, Paris, 1943.
53. Römer, A. S. *The Vertebrate body.* W. B. Saunders, Philadelphia London, 1959.
54. Rouvière, H. *Anatomie générale.* Masson, Paris, 1939.
55. Salfi M. *Elementi di morfologia dei Vertebrati.* Pallerano del Gaudio, Napoli, 1959.
56. Sepp, E. K. *Istoria razvitia nervnoi sistemi pozvonocinih.* Moskva, Medghiz, 1949.
57. Schmalhausen, I. *Osnovi sravnitelnoi anatomii.* Moskva, Sov. Nauka, 1957.

Scanned with OKEN Scanner

58. Stempell, W. *Zoologie im Grundriss.* Borntaeger, Berlin, 1935.
59. Steopoe, I. *Histologie și embriologie.* București, Editura didactică și pedagogică, 1962.
60. Steriade, M. *Activitatea creierului.* București, Editura științifică, 1959.
61. Stöhr, ș.a. *Lehrbuch der Histologie.* Fischer, Jena, 1955.
62. Swinnerton, H.H. *Outlines of Paleontology.* E. Arnold, Londra, 1923.
63. Testut, L. și Latarjet, A. *Traité d'anatomie humaine.* Masson, Paris, 1947.
64. Tittel, K. *Beschreibende und funktionelle Anatomie des Menschen.* Fischer, Jena, 1962.
65. Tonkov, V. V. *Ucebnik anatomii celoveka.* Moskva, Medghiz, 1953.
66. Turchini, J. *Cellule.* Embriologie, G. Doin, Paris, 1943.
67. Vialleton, L. *Eléments de morfologie des vertébrés.* O. Doin, Paris, 1911.
68. Weber, M. *Die Säugetiere.* Fischer, Jena, 1928.
69. Weichert, K. C. *Anatomy of the Chordates* Mc. Graw-Hill Book Comp. S. N. C. New York, Toronto, London, 1958.
70. Wiedersheim, R. *Vergleichende Anatomie der Wirbeltiere.* Fischer, Jena, 1906.
71. Zavarzin, A. A. și Selkunov, S. I. *Rukovodstvo po ghistologhii* Moskva, Medghiz, 1954.

Scanned with OKEN Scanner

CUPRINS

Introducere 5

Etapele dezvoltării Anatomiei comparate 6

Principiile Anatomiei comparate 17

Sistemul tegumentar 25

Tegumentul în seria vertebratelor 26

Funcţiunile tegumentului 59

Sistemul osos 61

Scheletul dermic (exoscheletul) 62

Endoscheletul 64

Forma oaselor 65

Articularea oaselor (Noţiuni de artrologie sau sindesmologie) 67

Determinismul morfologiei osoase 72

Părţile componente ale endoscheletului 75

Scheletul axial 75

Coloana vertebrală 75

Scheletul cefalic 100

Scheletul apendicular 199

Sistemul muscular 261

Sistemul nervos 315

Structura ţesutului nervos 316

Filogeneza ţesutului nervos 322

Părţile sistemului nervos la vertebrate 323

Dezvoltarea embrionară a sistemului nervos central la vertebrate 324

Scurtă privire asupra sistemului nervos la nevertebrate 332

Consideraţii generale asupra originii filogenetice a sistemului nervos central la Cordate 333

Sistemul nervos cerebrospinal 336

Măduva spinării (Medula spinalis) 336
Encefalul 359
Mielencefalul 359
Metencefalul 362
Mezencefalul 365
Diencefalul 369
Telencefalul 372
Caracteristicile encefalului la diverse grupe de vertebrate 377
Sistemul nervos periferic la vertebrate 456
Nervii rahidieni 456
Nervii cranieni 461

Sistemul nervos visceral (al vieții organovegetative) 477

Sistemul ortosimpatic 478
Sistemul parasimpatic 481

Organele de simț sau receptorii 489

Receptori cutanați 492
Receptorii organelor de simț 496
Seismoreceptorii (organele liniei laterale) 496
Fonoreceptorii și proprioreceptorii echilibrului (aparatul statoacustic) .. 500
Fotoreceptorii 517
Ochii nepereche 518
Ochii pereche 519
Gustoreceptorii (mugurii gustativi) 538
Stiboreceptorii (organul olfactiv) 542
Organul lui Jacobson 550
Proprioreceptorii 552

Redactor responsabil: ing. GEORGESCU GHEORGHE
Tehnoredactor: ȘTIFTER ELENA

Dat la cules: 19.02.1968. Bun de tipar: 17.07.1968. Apărut 1968. Tiraj 6 000+120 1/1 pînză. Hîrtie velină ilust. 80 g/m², ft. 16/70×100. Coli editoriale 43,138. Coli de tipar 35. A 840. C.Z. pentru bibliotecile mari 591.4(075.8) C.Z. pentru bibliotecile mici 59.

Tiparul executat sub comanda nr. 91 la Întreprinderea Poligrafică Banat, Republica Socialistă România.

Scanned with OKEN Scanner